

درس جراحی کلیه و مجاری ادراری _ تخصصی

۱- آقای ۲۴ ساله‌ای با سابقه اصابت گلوله به تنه مهره L-4 اکنون بعد از ۹ ماه از شوک اسپاینال خارج شده و اختلال عملکرد عصبی مثانه، پایدار شده است. محتمل‌ترین یافته مطالعه اورودینامیک pressure-flow در این مرحله کدام است؟ (کتاب جامع)

Detrusor over-activity/ sphincter dyssynergia

Detrusor over-activity/ normal sphincter

Detrusor areflexia/ normal sphincter

Detrusor areflexia/ normal or underactive sphincter

۲- مردی با ضایعه سفید رنگ گلانس و اطراف مه آتوس از چهار سال قبل مراجعه کرده است. کاهش جریان ادراری و دفع ادرار دردناک در ناحیه گلانس و نیز نعوظ‌های دردناک دارد. همه موارد زیر درباره ایشان صادق است بجز: (جامع)

احتمال ۴۰ درصدی بروز بدخیمی

شیوع بیشتر در همراهی با دیابت

شیوع بیشتر در مردان ختنه نشده

احتمال همراهی با عفونت بورلیا

۳- میکروارگانسیم عامل ایجاد "Donovanosis" کدام است؟ (جامع)

Chlamydia Trachomatis

Klebsiella Granulomatis

Treponema Pallidum

Mycoplasma Genitalium

آزمون: جراحی کلیه و مجاری ادراری_ شهریور 1402 مدت آزمون: 210

۴- آقای ۵۷ ساله با سابقه تومور مثانه تحت BCG تراپی قرار گرفته. پس از تزریق نوبت سوم با شکایت از علائم تحریکی شدید و هماچوری به اورژانس مراجعه کرده است. در خصوص ادامه درمان بیمار کدام گزینه صحیح است؟ (کمپل)

درمان با BCG در این بیمار باید قطع شود.

قبل از هر بار تزریق یک دوز ایزونیازید مصرف شود.

درمان با ایزونیازید برای ۳ ماه ادامه یابد.

درمان طبق پروتوکل اولیه ادامه یابد.

۵- آقای ۶۰ ساله به دلیل وجود تومور در دیورتیکول مثانه تحت عمل TUR T قرار گرفته، جواب پاتولوژی high-grade TCC PTa می باشد. اقدام بعدی کدام است؟ (کمپل)

درمان با BCG

انجام Re-TURT

پارشیال سیستکتومی

رادیکال سیستکتومی

۶- در کدامیک از شرایط زیر درمان با BCG ایرادی ندارد؟ (کمپل)

وجود هماچوری gross

سیروز کبدی

باکتریوری بدون علامت

سونداژ تروماتیک

آزمون: جراحی کلیه و مجاری ادراری_ شهریور 1402 مدت آزمون: 210

۷- مرد ۲۸ ساله‌ای با تشخیص تومور بیضه چپ ارکیدکتومی رادیکال شده و پاسخ بافت‌شناسی سمینوم کلاسیک با انتشار به تونیکا واژینالیس است. سی تی اسکن پنج غده لنفاوی ۴ سانتی‌متری در خلف صفاق را نشان می‌دهد. بیمار چهار دوره شیمی درمانی با رژیم E.P گرفته و در پیگیری اندازه غدد لنفاوی خلف صفاق هر کدام ۵ سانتی‌متر است. کدام اقدام را توصیه می‌کنیم؟ (گایدلاین سرطان بیضه)

تکرار شیمی درمانی قبلی + رادیوتراپی شکم و لگن

جراحی RPLND

شیمی درمانی با رژیم TIP

شیمی درمانی با رژیم BEP

۸- در رابطه با واریانت Nested کانسر مثانه همه موارد زیر صحیح است بجز: (کتاب کمپل)

از لحاظ پاتولوژی ممکن است با سیستمیت سیستیکا اشتباه شود.

معمولا بصورت locally Advanced در زمان تظاهر تشخیص داده می‌شود.

میزان بقا در مقایسه با کانسر یوروتلیال خالص در stage های یکسان کمتر است.

میزان عود در stage های یکسان، مانند کانسر یوروتلیال خالص است.

۹- بیمار مبتلا به کانسر مثانه یوروتلیال با ویژگیهای مولکولار: 1: negative FOXA / positive KRT 5,6,14 و negative GATA3 از کدام درمان زیر سود بیشتری میبرد؟ (کمپل)

cisplatin-based chemotherapy

FGRF-inhibitor immunotherapy

PD-L1 inhibitor immunotherapy

PD-1 inhibitor immunotherapy

آزمون: جراحی کلیه و مجاری ادراری_ شهریور 1402 مدت آزمون: 210

۱۰- همه موارد زیر جز ریسک فاکتورهای آدنوکارسینوم مثانه است بجز: (کمپل)

شیستوزومیازیس

اکستروفی مثانه

سیگار کشیدن

التهاب مزمن مثانه

۱۱- بیماری به دلیل PSA بالا تحت بیوپسی قرار گرفته است. در کدامیک از موارد زیر تکرار بیوپسی پروستات لازم نیست؟ (کمپل)

ثابت ماندن PSA اولیه

PCA3 بالا در ترشحات پروستات

یک کانون High-grade PIN در بیوپسی اولیه

Atypical small acinar proliferation

۱۲- در سونوگرافی ترانس رکتال پروستات تمام ضایعات زیر هاپیواکو می باشد بجز: (کمپل)

آدنوکارسینوم

TCC

سارکوم

SCC

آزمون: جراحی کلیه و مجاری ادراری_ شهریور 1402 مدت آزمون: 210

۱۳- بیمار پزشک ارولوژیستی است که در ۵۴ سالگی به علت علائم انسدادی ادراری تحت درمان طبی بوده است که بهبودی قابل توجهی حاصل نشده است. بیمار از کمر درد نیز شکایت دارد باقیمانده ادرار در سونوگرافی ۵۰cc و اندازه پروستات ۹۰ گرم می باشد. PSA بیمار بالاتر از 100ng/dl و اسکن استخوان متاستاز منتشر استخوانی در ستون فقرات، دنده ها، شانه، لگن جمعاً حدود ۱۰ نقطه را نشان می دهد. کدامیک از روش های زیر در درمان این بیمار ارجح می باشد؟ (جامع ارولوژی ایران)

شیمی درمانی بعلاوه ارکیدکتومی

پرتو درمانی لگن و نقاط متاستاز

جراحی سایتوریداکتیو

درمان با ابیراترون

۱۴- کدام پاتولوژی در کانسر پروستات کمترین survival را دارد؟ (کمپل)

Mucinous adenocarcinomas

Rhabdomyosarcomas

Urothelial carcinoma

Small cell carcinoma

۱۵- خانم ۶۰ ساله ای به علت تومور مهاجم مثانه کاندید رادیکال سیستکتومی است. در سابقه به علت بیماری MS، اختلال حرکتی دارد. پس از سیستکتومی کدامیک از دایورژن های ذیل مناسب تر است؟ (کمپل)

Ileal Conduit

Studer

Indiana

MAINZ

آزمون: جراحی کلیه و مجاری ادراری_ شهریور 1402 مدت آزمون: 210

۱۶- امروزه جهت درمان کانسر پروستات با استفاده از روش Focal therapy کدام گزینه صحیح است.؟ (کمپل اورولوژی)

mp MRI توصیه می‌شود و در همه گرید های کانسر قابل اجرا است.

mp MRI توصیه نمی‌شود و فقط برای Score3+3=6 قابل انجام است.

برای افراد impotent و گرید بالاتر از ۳ توصیه نمی‌شود.

حداکثر موارد قابل قبول جهت انجام Score4+3=7 می‌باشد.

۱۷- آقای ۵۲ ساله بدون سابقه بیماری قبلی بدلیل گروس هماچوری تحت بررسی قرار گرفته است. در بررسی‌ها توده حدود ۲ سانتی‌متری مخاط مثانه داشته که تحت TURBT قرار گرفته و پاتولوژی بیانگر تومور پلاسموسایتویید و Stage یک می‌باشد. بهترین روش درمانی کدام است؟ (گایدلاین)

شیمی درمانی سیستمیک و سپس رادیوتراپی لگن

ب ت ژ داخل مثانه و پیگیری با سیستوسکوپی

شیمی درمانی سیستمیک و سپس رادیکال سیستکتومی

رادیکال سیستکتومی و سپس شیمی درمانی سیستمیک

۱۸- خانمی ۵۵ ساله مبتلا به کانسر یوروتلیال مثانه مهاجم به عضله که تحت شیمی درمانی با سیس پلاتین و جمسیتابین و سپس رادیکال سیستکتومی قرار گرفته است. پاتولوژی بیانگر T3a-N1 و مارژین منفی می‌باشد. در صورتی که GFR بیمار ۷۰ و عملکرد قلبی-ریوی و کبدی مناسب باشد کدام مورد را در رابطه با بیمار پیشنهاد می‌کنید؟ (گایدلاین)

adjuvant nivolumab

adjuvant Radiotherapy

follow-up

adjuvant MVAC

آزمون: جراحی کلیه و مجاری ادراری_ شهریور 1402 مدت آزمون: 210

۱۹- حین عمل جراحی واریکوسلکتومی میکروسکوپی یک تعداد 2 ورید 4 میلی متری، یک ورید 5 میلی متری و یک ورید یک میلی متری و سه ورید 0.4 میلی متری مشاهده می شود. کدام گزینه جهت لیگاسیون وریدها مناسب تر است؟ کمپل

وریدهای واز توسط بای پلار کوتری می شود.

وریدهای کمتر از 2 میلی متر توسط نخ سیلک 0-4 بسته می شوند.

وریدهای 1 تا 5 میلی متر توسط هموکلپ متوسط بسته می شوند.

وریدهای بیش از 5 میلی متر توسط اتوهموکلپ سایز کوچک بسته می شود.

۲۰- امکان بروز موربیدیتی جدی در کدام روش جراحی واریکوسل بارزتر است؟ کمپل

ساب اینگوینال

رتروپریتونئال

میکروسکوپی

لاپاروسکوپی

۲۱- در مورد بزرگی خوش خیم پروستات تمام جملات زیر صحیح است بجز: (جامع ارولوژی)

در پروستات طبیعی مقدار نسج استروما برابر نسج اپی تلیال می باشد.

گردن مثانه و مجرای پروستاتیک حاوی مقدار زیادی رسپتور آلفا هستند.

۵ درصد مبتلایان به بزرگی خوش خیم پروستات با رتانسیون حاد ادراری مراجعه می کنند.

سرطان پروستات در نسج پریفرال دیده می شود

آزمون: جراحی کلیه و مجاری ادراری_ شهریور 1402 مدت آزمون: 210

۲۲- بیمار آقای ۷۱ ساله با تشخیص تومور مثانه stage T2 High Grade Urothelial Carcinoma TCC تحت Neoadjuvant chemotherapy قرار می‌گیرد و پس از آن کاندیدای رادیکال سیستکتومی می‌شود. حین عمل یک لنف نود ۳ سانتی‌متری در فضای ابتراتور سمت راست مشاهده می‌شود. اپروچ مناسب بعدی کدامست؟ (کمپل)

رادیکال سیستکتومی به همراه LND محدود انجام می‌دهیم.

از لنف نود نمونه فروزن سکشن ارسال می‌کنیم و در صورت متاستاتیک بودن جراحی را متوقف می‌کنیم.

جراحی را متوقف می‌کنیم و جهت انجام رادیوتراپی لگن بیمار را به همکار رادیوانکولوژیست ارجاع می‌دهیم.

فروزن سکشن از لنف نود و در صورت درگیری تومورال و قابل رزکت بودن رادیکال سیستکتومی به همراه LND Extended انجام می‌دهیم.

۲۳- بیمار آقای ۶۵ ساله با تشخیص تومور مثانه stage T2 High Grade Urothelial Carcinoma TCC در ناحیه تریگون و گردن مثانه با هیدرونفروز متوسط دو طرفه و Cr:2 mg/dl تحت تعبیه نفروستومی دو طرفه قرار می‌گیرد. سپس با Cr:1.2 mg/dl تحت Neoadjuvant chemotherapy قرار می‌گیرد. حین جراحی رادیکال سیستکتومی فروزن سکشن از دیستال حالب ها ارسال می‌شود. فروزن سمت چپ منفی و سمت راست CIS گزارش می‌شود. نمونه مجدد از سمت راست ارسال می‌شود که CIS گزارش می‌شود. کدامیک از گزینه های زیر در مورد بیمار صحیح است؟ (کمپل)

در این بیمار علاوه بر رادیکال سیستکتومی، نفروپورترکتومی راست هم انجام می‌دهیم.

رزکسیون مجدد حالب راست تا جایی که طول آن با انجام دایورژن ادراری تداخلی نداشته باشد.

احتمال عود در Upper tract در سمت راست و چپ در آینده با هم تفاوتی ندارد.

یورتروپیلوسکوپی در این بیمار حین عمل حساسیت لازم برای پیش بینی عود در Upper tract در آینده را ندارد.

۲۴- در مورد افتراق رادیولوژیک اتساع مجرای خلفی پسران طبق فرمول Urethral Ratio index (نسبت قطر مجرای پروستاتیک تقسیم بر قطر مجرای بولبار) همه موارد زیر صحیح است بجز: (جامع اورولوژی)

اگر این نسبت 2 باشد مثانه نوروپاتیک مطرح است.

اگر این نسبت 5-7 باشد PUV مطرح است.

اگر بعد از جراحی والو، این نسبت 4 باشد یعنی جراحی کامل انجام شده است.

نسبت نرمال آن از نوزادی تا 12 سالگی 0.33-1.67 است.

آزمون: جراحی کلیه و مجاری ادراری_ شهریور 1402 مدت آزمون: 210

۲۵- در مورد تعریف، علل و پیش آگهی PSA BOUNCE بعد از رادیوتراپی همه گزینه‌های زیر صحیح است بجز: (کمپل)

افزایش PSA بین 0.1-0.5 ng/ml در نمونه بیمار نسبت به قبل از رادیوتراپی

این پدیده ثانویه بر پروستاتیت بعد از اشعه و یا دوز کمتر از کشندگی سلول با اشعه است.

در طی نه ماه بعد از رادیوتراپی می‌تواند ایجاد شود و سپس به حد قبلی بر می‌گردد.

وجود PSA BOUNCE بیانگر عود بیوکمیkal است.

۲۶- در بیماری که تحت درمان رادیوتراپی بوده ولی بعلت عدم پاسخ کاندیدای پروستاتکتومی رادیکال SALVAGE قرار می‌گیرد. شانس کدام عارضه در حین و بعد از عمل کمتر است؟ (کمپل)

فیبروز گردن مثانه

صدمه رکتال

ناتوانی جنسی

بی اختیاری ادراری

۲۷- در بررسی MRI مولتی پارامتریک از یک بیمار ۶۲ ساله مشکوک به کانسر پروستات اطلاعات ذیل داده شده است. در ناحیه پریفرال یک ضایعه ۲۰ میلی‌متری که $DWI=5$ و تزریق گادولونیوم Enhancement قابل توجه نشان می‌دهد. عدد PIRADs ایشان طبق پروتکل PIRADs v2.1 کدام است؟ (کتاب جامع)

۲

۳

۴

۵

آزمون: جراحی کلیه و مجاری ادراری_ شهریور 1402 مدت آزمون: 210

۲۸- تنها نکته ارزشمندی که شک بالایی را برای تشخیص آرنزی ساکروم به شما القا می کند کدامیک از موارد زیر است؟ (جامع)

Claw or hammer toe

High arched foot

باسن پهن و چین گلو تپال پایین و کوچک

فلج پاها یا اختلال در راه رفتن

۲۹- بیماری ۷۰ ساله با PSA=۸ نانوگرم در میلی لیتر مراجعه نموده و تحت بیوپسی سیستماتیک پروستات از راه رکتوم قرار گرفته که در دو core گرفتاری کمتر از ۵۰٪ با گلیسون ۳+۳ گزارش شده است، درمان ارجح کدام است؟ (کمپل)

رادیكال پروستاتکتومی و لنفادنکتومی

رادیكال پروستاتکتومی به تنهایی

رادیوتراپی E.B.R

بیگیری فعال

۳۰- مرد ۹۰ ساله ای به علت هماچوری شدید گروس از یکی از شهرستان ها به مرکز تخصصی ارجاع شده است. هماچوری بیمار علی رغم شستشوی مداوم، هیدراتاسیون و تجویز فرآورده های خونی همچنان ادامه دارد. در بررسی های تشخیصی علت خاصی مشخص نشده است. Cr و تست های انعقادی نرمال است. به عنوان اولین قدم درمانی تجویز کدامیک از داروهای اینتراوزیکال توصیه می شود؟ (کمپل)

Alum

MESNA

Aminocaproic acid

Formalin

آزمون: جراحی کلیه و مجاری ادراری_ شهریور 1402 مدت آزمون: 210

۳۱- کدامیک از مودالیت‌های تشخیصی زیر در همه بیماران مبتلا به هماچوری میکروسکوپیکی بدون علامت توصیه می‌شود؟ (کمپل)

سیتولوژی ادرار

CT اوروگرافی

سیستوسکوپی

تست‌های انعقادی

۳۲- تشخیص قطعی کیست هیداتید کلیه با کدامیک از روش‌های زیر است؟ (جامع ارولوژی)

مشاهده کیست دختر در ادرار

تست Double-Fusion

تست CASONI

تست Complement fixation

۳۳- بیمار ۲۵ ساله با کوندیلوما آکومینوتای عودکننده و پراکنده پوست ناحیه تناسلی مراجعه نموده است. کدامیک از موارد زیر برای درمان بیمار انتخابی است؟ (جامع)

لیزر CO2

کرایوتراپی

لیزر HO:YAG

پلاسماتراپی

آزمون: جراحی کلیه و مجاری ادراری_ شهریور 1402 مدت آزمون: 210

۳۴- کودک ۷ ساله‌ای با برگشت ادرار درجه III دو طرفه و سابقه دو بار عفونت ادراری روی درمان آنتی‌بیوتیکی جهت درمان ارجاع می‌شود. کدامیک از موارد زیر، انسداد کمتر و عود کمتر داشته در ضمن تهاجم کمتری نیز دارد؟ (جامع ارولوژی ایران)

روش درمان آندوسکوپی

روش جراحی گیل ورنه

روش جراحی لیدبتر

روش جراحی لیخ گریگوار

۳۵- شایع‌ترین عارضه در بیماری که تحت عمل جراحی رادیکال سیستم تنومی قرار می‌گیرد، کدام است؟ (کمپل)

عوارض گوارشی

سکته مغزی

سکته قلبی

سپسیس

۳۶- در مورد محدوده آناتومیک لنفادنکتومی استاندارد در رادیکال سیستم تنومی به ترتیب از خارج، داخل، تحتانی و فوقانی کدام گزینه صحیح است؟ (کمپل)

عصب ژنیتو فیمورال، عروق ایلیاک داخلی، لیگامان کوپر، عبور حالب از روی ایلیاک مشترک

عصب ژنیتو فیمورال، عروق ایلیاک داخلی، لیگامان کوپر، عبور حالب به داخل مثانه

عصب ابتوراتور، ایلیاک خارجی، لیگامان کوپر، عبور حالب به داخل مثانه

عصب پودندال، ایلیاک خارجی، لیگامان کوپر، عبور حالب به داخل مثانه

آزمون: جراحی کلیه و مجاری ادراری_ شهریور 1402 مدت آزمون: 210

۳۷- پس از انجام رادیکال پروستاتکتومی، پاسخ پاتولوژی Pt₃bN₀ و اندازه گیری PSA سرم عدد 0.3 نانوگرم در هر میلی لیتر را نشان می دهد. کدام گزینه در خصوص رادیوتراپی این بیمار صحیح است: (کمیل)

احتمالاً از رادیوتراپی Adjuant سود می برد.

احتمالاً از رادیوتراپی با دوز ۲۰ گری سود می برد.

از رادیوتراپی موضعی سود نمی برد.

بیشترین سود را از براکی تراپی می برد.

۳۸- مردی ۵۰ ساله تحت عمل PCNL قرار گرفته در گزارش پرستاری نوشته شده به سفتتر یاکسون حساسیت دارد. پس از عمل دستیار برای بیمار سفتتر یاکسون تجویز و چون شیفت عوض می شود پرستار بعدی بدون اطلاع تزریق سفتتر یاکسون را انجام که بیمار دچار تشنج و افت فشار خون شده و فوت می کند. بنظر شما کدام فرد مقصر است؟(جامع)

دستیار ارولوژی

پرستار اولیه

پرستار شیفت بعد

هر سه نفر

۳۹- خانم بارداری با جنین ۳۲ هفته و توده توپر (Solid) کلیه چپ جنین به شما ارجاع می شود. کدامیک از موارد زیر را توصیه می کنید؟(جامع)

زایمان زودرس و جراحی توده کلیه

سونوگرافی سریال و ادامه بارداری

مداخله جراحی جنین در هفته ۳۵ بارداری

بیوپسی سوزنی از کلیه جنین با گاید سونوگرافی

آزمون: جراحی کلیه و مجاری ادراری_ شهریور 1402 مدت آزمون: 210

۴۰- مرد جوانی با تنگی شدید ۱۲ میلی متری ناحیه بولبار که دو بار تا کنون با اورترتومی داخلی درمان شده، با عود تنگی پنج ماه پس از بار دوم درمان مراجعه کرده است. درمان پیشنهادی شما چیست؟ (جامع)

جراحی به روش پریئوستومی

تکرار اینترنال یورترتومی

جراحی به روش رزکسیون و آناستوموز

جراحی با گرافت بوکال

۴۱- در بیمار مبتلا به کانسر پروستات متاستاتیک که تحت درمان سیستمیک است در کدام مورد زیر با توجه به ریسک بیشتر شکستگی پاتولوژیک توصیه به جراحی پروفیلاکتیک متاستاز استخوان می شود؟ (کتاب جامع)

متاستاز بلاستیک استخوان ساق و شدت درد متوسط و درگیری ۶۰ درصد شفت استخوان

متاستاز لیتیک استخوان اندام فوقانی و شدت درد خفیف و درگیری ۱۰ درصد شفت استخوان

متاستاز بلاستیک پری تروکانتریک فمور و شدت درد متوسط و درگیری ۶۰ درصد شفت استخوان

متاستاز لیتیک پری تروکانتریک فمور و شدت درد متوسط و درگیری ۴۰ درصد شفت استخوان

۴۲- خانمی ۴۷ ساله چاق با سنگ ۱۶ میلی متری در کالیس تحتانی که یک IVP همراه دارد مراجعه زاویه اینفانیدیبولوپلویک ۲۰ درجه و سابقه دفع سنگ کلسیم اگزالات منویدرات دارد. تمام درمان های زیر انتخاب مناسب است بجز: (جامع)

PCNL

RIRS

ESWL

Mini PCNL

آزمون: جراحی کلیه و مجاری ادراری_ شهریور 1402 مدت آزمون: 210

۴۳- در پایان عمل گلاونپلاستی در هیپوسپادیس و برداشتن تورنیکه متوجه خونریزی فعال از زیر گلنس، در دو طرف مجرا می شوید و علی رغم فشار دادن؛ خونریزی کنترل نشده است. کدامیک از اقدامات ذیل موفق تر است؟ (جامع)

گاز آغشته به اپی نفرین رقیق شده

کوتر مونوپولار

کوتر بای پولار

سوچور 8 figure of

۴۴- آقای ۳۵ ساله با آنالیز اسپرم مختل به کلینیک مراجعه می کنند. در معاینه واریکوسل وجود نداشته و سائز بیضه ها طبیعی می باشد. در سونوگرافی داپلر بیضه ها قطر ورید چپ ۳/۵ میلی متر و راست ۲/۹ گزارش گردید. کدام اقدام درمانی صحیح می باشد؟ (جامع)

واریکوسلکتومی اینگوئینال دو طرفه

واریکوسلکتومی میکروسکوپیک ساب اینگوئینال چپ

واریکوسلکتومی میکروسکوپیک ساب اینگوئینال دو طرفه

نیازی به جراحی نمی باشد

۴۵- خانم چاقی با BMI=40 با سنگ لگنچه و کالیس تحتانی و در مجموع به حجم 140 mm^2 مراجعه کرده است و جهت انجام PCNL با شما مشاوره می کند. (کتاب جامع)

PCNL را بدلیل خونریزی زیاد در او توصیه نمی کنید.

PCNL را بدلیل عوارض تنفسی در او توصیه نمی کنید.

جهت تعیین ریسک، بدنال بیماری های دیگر همزمان در او هستید.

باقیمانده سنگ را در او بسیار بیشتر از افراد معمولی اعلام می کنید.

آزمون: جراحی کلیه و مجاری ادراری_ شهریور 1402 مدت آزمون: 210

۴۶- بیمار ۲ سال قبل تحت تعبیه اسفنکتر مصنوعی قرار گرفت و کنترل ادراری به مرور زمان کاهش یافته است و در عرض ۳ ماه اخیر تشدید یافته است بر اساس یافته‌های Urethral Pressure Profile احتمال آتروفی مجرا مطرح شده است. تمام اقدامات درمانی زیر موثر می‌باشد بجز: (کمپل)

قرار دادن کاف دوم به موازات کاف قبلی

کاهش سایز کاف

جابجایی کاف به پروگزیمال محل قبلی

استفاده از مخزن (Reservoir) با فشار بالا

۴۷- کودک ۳ ساله‌ای مشکوک به تومور ویلمز با توده کلیه راست مراجعه نموده است. در MRI به عمل آمده تومور ترومبوز تا بالاتر از عروق هیپاتیک دیده می‌شود. پلان درمانی مناسب کدام است؟ (جامع)

رادیکال نفرکتومی + ترومبکتومی

بیوپسی_کموتراپی و سپس رادیکال نفرکتومی

رادیکال نفرکتومی همراه با بای پس قلبی-ریوی

رادیوتراپی و سپس رادیکال نفرکتومی

۴۸- آقای ۵۳ ساله‌ای با PSA=3.7 ng/ml تحت TRUS biopsy با ۱۲core، قرار می‌گیرد، جواب پاتولوژی high grade PIN در دو نقطه را نشان می‌دهد. اقدام بعدی کدام است؟ (جامع)

تکرار فوری TRUS و ۱۲core biopsy

Saturation biopsy

تکرار PSA شش ماه بعد

TRUS biopsy شش ماه بعد

آزمون: جراحی کلیه و مجاری ادراری_ شهریور 1402 مدت آزمون: 210

۴۹- ارجحیت انجام PCNL به روش سوپاین کامل نسبت به وضعیت پرون کدام است؟ (جامع)

میزان اشعه بیشتری داده می شود.

میزان اشعه کمتری داده می شود.

فاصله دست جراح نسبت به محل اشعه بیشتر است.

فاصله دست جراح نسبت به محل اشعه کمتر است.

۵۰- مرد ۶۶ ساله با علائم Frequency ، Hesitency و Nocturia مراجعه کرده است. در DRE حجم پروستات ۴۵ گرم و بدون ندول لمس می شود. U/A نرمال است. PSA=2.5ng/ml و AUA Symptom Score=22 می باشد. قبل از شروع دارو کدام بررسی را توصیه می کنید؟ (کمپل)

Uroflowmetry

Pressure-Flow Study

Frequency-Volume Chart

Filling Cystometry

۵۱- آقای ۲۶ ساله ای دچار درد فزاینده پهلوئی چپ، ۱۵ سال بعد از عمل پیلوپلاستی باز، شده است. دیورتیک رنوگرام نشان دهنده ۲۸% عملکرد نسبی کلیه چپ و T1/2 برابر ۲۵ دقیقه می باشد. یورتروگرام رتروگراذ نشان دهنده تنگی ۱ سانتی متری UPJ می باشد. اقدام درمانی بعدی کدام است؟ (جامع)

دیلاتاسیون بالون

اندوپیلوتومی

یورتروکالیکوستومی

پیلوپلاستی

آزمون: جراحی کلیه و مجاری ادراری_ شهریور 1402 مدت آزمون: 210

۵۲- حین انجام TURT در آقای ۷۵ ساله با توده ۵ سانتی متری در دام مثانه متوجه پرفوریشن در محل رزکشن می شویم. در مورد این بیمار کدام گزینه درست نیست؟ (کمپل)

احتمال seeding تومور افزایش قابل توجهی پیدا نمی کند.

احتمال عود تومور افزایش می یابد.

disease free survival کاهش می یابد.

overall survival کاهش می یابد.

۵۳- در حین اکسپلوراسیون جراحی کلیه بیمار ترومایی، قصد کنترل عروق کلیه را داریم. بهترین محل دسترسی به عروق از کجا ممکن است؟ (کمپل)

باز کردن مزانتر مدیال به ورید مزانتریک تحتانی

از طریق بازکردن ژروتا مدیال به آئورت در هر طرف

باز کردن White line و مدیالیزه کردن کولون

انجام مانور کوخر و ورود به رتروپیریتوئن

۵۴- کودک ۶ ساله ای را به علت سقوط از ارتفاع ۲ متری به اورژانس آورده اند. در معاینه بیمار هوشیار و شکم نرم است، همچوری گروس نداشته و BP=110/70 mmHg دارد. در آزمایش ادرار به عمل آمده RBC= 6-7/hpf دارد. اقدام مناسب چیست؟ (کمپل)

معاینه فیزیکی سریال و پیگیری و تحت نظر

انجام سونوگرافی FAST

انجام IVP

انجام CT اسکن

آزمون: جراحی کلیه و مجاری ادراری_ شهریور 1402 مدت آزمون: 210

۵۵- خلبانی ۲۸ ساله با درد پهلوئی راست مراجعه می نماید. در سونوگرافی هیدرونفروز راست و در سی تی اسکن بدون تزریق هیدرونفروز و سنگ حالب فوقانی راست به قطر 2cm نشان داده می شود. بیمار درخواست درمان با تهاجم کمتر و پاک شدن از سنگ را در یک جلسه خواستار است. کدامیک از روش های زیر احتمال اجابت خواست ایشان را بیشتر دارد؟ (جامع ارولوژی)

RIRS با لیزر

TUL با لیتوکلاست

اورترولیتوتومی لاپاروسکوپیک

اورترولیتوتومی باز

۵۶- مردی ۵۶ ساله با علائم هیپوگنادیسم و سطح تستوسترون ۲۳۰ نانوگرم/دسی لیتر مراجعه برای وی تستوسترون تزریقی شروع شد که پس از سه ماه سطح تستوسترون نرمال ولی عدم بهبودی علائم دارد. چه اقدامی می کنید؟ (جامع)

قطع تستوسترون ۳-۶ ماه پس از شروع درمان

ادامه درمان و ارزیابی هر ۶ ماه تا چهار سال

افزایش دوز تستوسترون

تبدیل تستوسترون به انواع غیر تزریقی

۵۷- آقای ۵۶ ساله ای با پروستات ۷۰ گرم که به تازگی مجدد ازدواج کرده با علائم ادراری انسدادی مقاوم به درمان دارویی مراجعه نموده است. PSA:1.5 می باشد و معاینه ی رکتال طبیعی می باشد. در ساینوسکوپی لب های لترال انسدادی دارد و لب مدیان بزرگ نیست. بیمار از نظر جنسی فعال بوده و تمایل به حفظ توان و عملکرد جنسی را دارد. کدام روش درمانی را پیشنهاد می کنید؟ (کتاب جامع)

TUNA(

Urolift

TURP

Holmium Laser پروستات

آزمون: جراحی کلیه و مجاری ادراری_ شهریور 1402 مدت آزمون: 210

۵۸- خانم ۳۵ ساله با شکایت دیزوری، فرکوئنسی، درد مجرا و پرینه، فوریت در ادرار از ۳ سال قبل مراجعه کرده است. برای درمان، آنتی بیوتیک‌های متعدد دریافت کرده که موثر نبوده است. چندین بار سیستوسکوپی شده که نتایج مختلف از مثانه نرمال تا التهاب مخاط گزارش شده است. این مسئله بشدت کیفیت زندگی بیمار را تحت تاثیر قرار داده است. در این مرحله تمام درمان‌های زیر را توصیه می‌کنید بجز: (کتاب جامع)

دی متیل سولفوکساید

آمی‌تریپتیلین

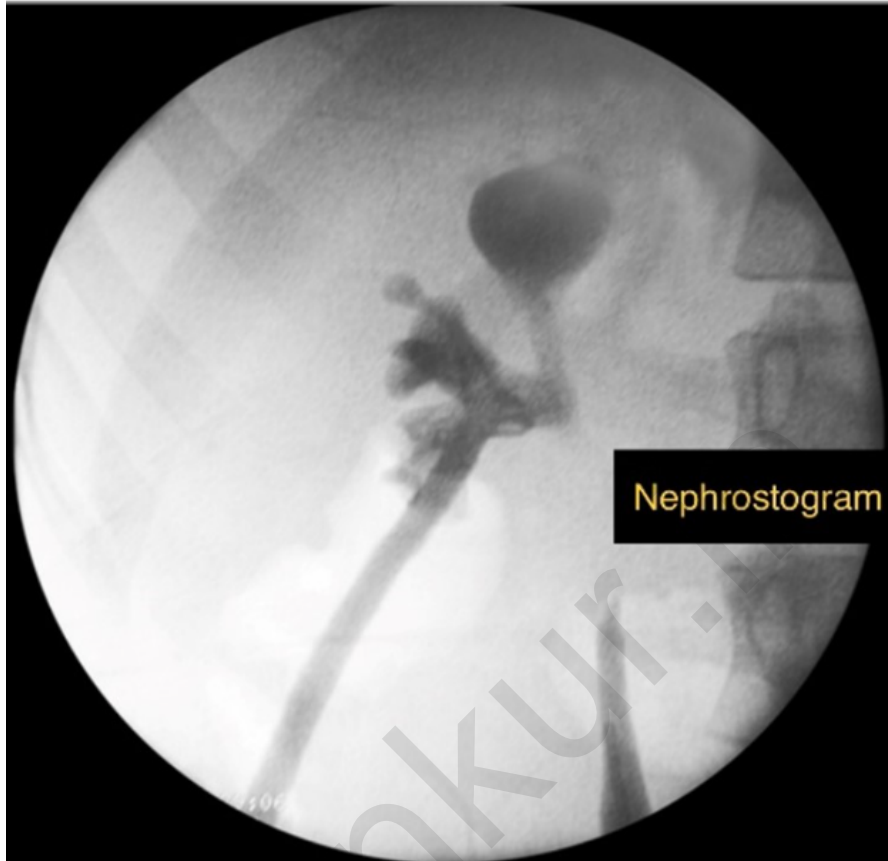پنتوسان پلی سولفات سدیم داخل مثانه‌ای

سیکلوسپورین خوراکی

Konkur.in

آزمون: جراحی کلیه و مجاری ادراری_ شهریور 1402 مدت آزمون: 210

۵۹- خانم ۴۵ ساله با درد فلانک راست و سابقه پیلوپلاستی دیس ممبرد باز مراجعه می کند. در سونوگرافی کلیه راست هیدرونفروتیک می باشد. تصویر نفروستوگرافی در زیر مشاهده می شود. کدام تکنیک زیر را توصیه می کنید؟ (جامع)



Retrograde Endopyelotomy

Percutaneous Endopyelotomy

Laparoscopic Ureterocalycostomy

Open Ureteropyelostomy

آزمون: جراحی کلیه و مجاری ادراری_ شهریور 1402 مدت آزمون: 210

۶۰- خانمی ۵۸ ساله بدلیل آنمی بررسی شد و با تشخیص توده کلیوی ۶ سانتی متری چپ و اریتروسیتوز و هیپرکلسیمی، تحت رادیکال نفرکتومی قرار گرفت. چگونه بیمار را پیگیری می کنید؟ (جامع)

سی تی اسکن شکم و لگن ۳-۶ ماه بعد

سی تی اسکن شکم و لگن ۹ ماه بعد

سی تی اسکن قفسه سینه سالانه

سی تی اسکن قفسه سینه ۹ ماه پس از جراحی

۶۱- آقای ۳۵ ساله ای یک ماه پس از جراحی باز ترمیم هرنی اینگوینال همچنان از درد ناحیه عمل شکایت دارد. درد بیمار ماهیتی خنجری دارد و با احساس سوزش و پارگی همراه است و حین اکتانسیون هیپ تشدید می شود و با خم کردن ران بهبود می یابد. در مورد درد این بیمار کدام گزینه صحیح است؟ (کتاب جامع)

درد بیمار از نوع سوماتیک است و با استراحت و مصرف مسکن به مرور بهتر می شود.

درد نوروپاتیک در این بیمار مطرح است و می توان از تزریق موضعی استفاده کرد.

درد بیمار از نوع ویسرال است و نورکتومی انتخابی در این بیمار توصیه می شود.

علت درد استئیت پوبیس است و اسکن استخوان برای تایید تشخیص باید انجام شود.

۶۲- خانم ۴۵ ساله کاندیدای پیوند کلیه می باشد. در صورت ابتلا به کدامیک از تومورهای زیر بعد از درمان بلافاصله امکان پیوند وجود دارد؟ (کتاب جامع)

تومور پاپیلری غیر تهاجمی مثانه

کارسینوم تهاجمی سرویکس

ملانوم بدخیم

سرطان پستان in situ

آزمون: جراحی کلیه و مجاری ادراری_ شهریور 1402 مدت آزمون: 210

۶۳- اندیکاسیون درخواست آزمایش (SDFI (sperm DNA fragmentation index) کدام است؟ (جامع)

اسپرموگرام غیرطبیعی

سابقه ارکیوپکسی

ناباروری با اسپرموگرام طبیعی

کاهش حجم منی

۶۴- در دختر بچه ۸ ساله مبتلا به سندروم ترنر کدامیک صحیح است؟ (جامع)

ذخیره تخمک برای حفظ باروری ممکن است لازم باشد.

نیازی به بررسی سایر ارگان‌ها در این بیمار نیست.

حاملگی معمولا در این مورد غیر ممکن است.

معمولا نیازی به دریافت هورمون ندارد.

۶۵- برای درمان ناباروری در مردی که دچار anejaculation می‌باشد و به درمان دارویی پاسخ نداده است کدام است؟ (جامع)

ابتدا vibratory و بعد الکترواچاکولیشن و در مرحله بعد استحصال اسپرم با جراحی

ابتدا TESE انجام می‌دهیم و چنانچه موفق نبودیم mTESE انجام می‌دهیم

مصرف دارو به همراه تحریکات ویبراتوری توصیه می‌شود

استحصال اسپرم از مثانه بعد از ارگاسم

آزمون: جراحی کلیه و مجاری ادراری_ شهریور 1402 مدت آزمون: 210

۶۶- بیماری بدنبال عمل یورتروسکوپی در ریکاوری دچار تب و بی‌قراری و خواب آلودگی می‌شود، در معاینه بیمار همکاری کافی ندارد و پوست بیمار گرم و نبض بیمار پر می‌باشد، تنفس‌های وی سریع و با دامنه کوتاه می‌باشد، در پیامد درمانی این بیمار کدامیک از فاکتورهای زیر نقش تعیین‌کننده‌تری در نتیجه و عاقبت بیمار دارد؟ (جامع ارولوژی)

اصلاح فشارخون

تجویز اکسیژن

تزریق کورتیکواستروئید

تزریق آنتی‌بیوتیک وسیع الطیف

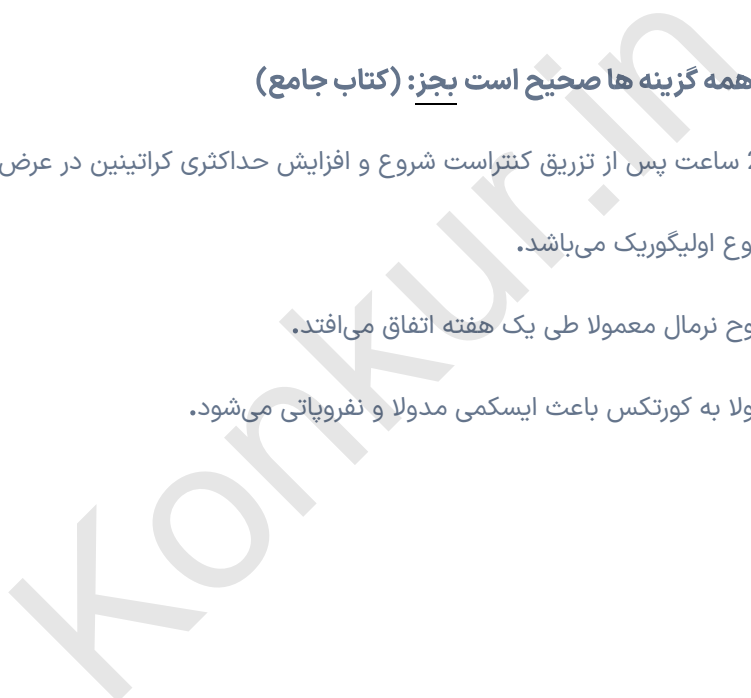
۶۷- درباره‌ی کنتراست نفروپاتی همه گزینه‌ها صحیح است بجز: (کتاب جامع)

افت عملکرد کلیه 24-48 ساعت پس از تزریق کنتراست شروع و افزایش حداکثری کراتینین در عرض 3-5 روز اتفاق می‌افتد.

نفروپاتی ایجاد شده از نوع اولیگوریک می‌باشد.

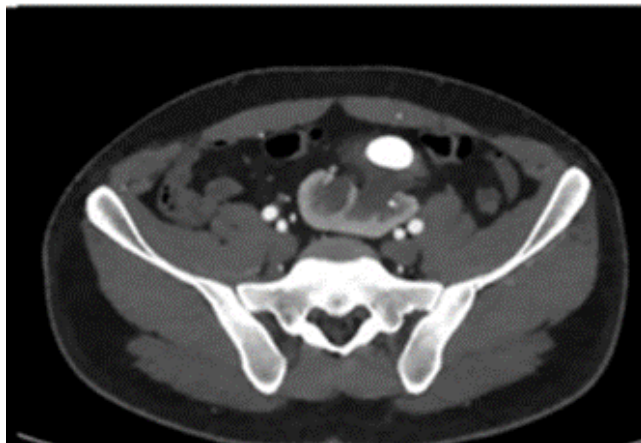برگشت کراتینین به سطوح نرمال معمولاً طی یک هفته اتفاق می‌افتد.

شنت جریان خون از مدولا به کورتکس باعث ایسکمی مدولا و نفروپاتی می‌شود.



آزمون: جراحی کلیه و مجاری ادراری_ شهریور 1402 مدت آزمون: 210

۶۸- مرد ۴۵ ساله‌ای با حملات گروس هم‌چوری با سی تی اسکن زیر مراجعه کرده است. مناسبترین درمان سنگ ۴ سانتی‌متری زیر کدام است؟ (جامع)



Laparoscopic assisted pcnl

Laparoscopic pyelolithotomy

RIRS

ESWL

۶۹- بیمار ۲۸ ساله با سابقه نان سمینوم بیضه راست بعد از ۴ دوره کموتراپی در سی تی اسکن لنفادنوپاتی وسیع رترو پریتون اطراف IVC مشهود می‌باشد. در معاینه شواهدی از لنف نود سیستمیک و ادم اندام تحتانی و برجستگی وریدهای شکم رویت نشد بیمار تحت post-chemo RPLND قرار می‌گیرد حین جراحی متوجه درگیری تمام قطر لومن IVC داخل لنف نود همراه با ترمبوز وسیع تومر داخل IVC پایین‌تر از L3 می‌شود که امکان جدا کردن IVC نمی‌باشد. اقدام بعدی کدام است (جامع ایران)

خارج کردن IVC همراه با تومر بدون نیاز به عروق مصنوعی

خارج کردن IVC همراه تومر با جایگزینی عروق مصنوعی

خاتمه جراحی و شروع کموتراپی مرحله دوم

خارج کردن توموراز داخل و اطراف IVC تا حد امکان و سپس کموتراپی

آزمون: جراحی کلیه و مجاری ادراری_ شهریور 1402 مدت آزمون: 210

۷۰- شیرخوار ۹ ماهه دختر، حدود ۲ هفته قبل برای اولین بار دچار عفونت ادرار با E.Coli همراه با تب شده است. در حال حاضر درمان و علائم برطرف شده است. کدامیک از تصویر برداری‌های زیر در این مرحله توصیه می‌شود؟ (کتاب جامع)

سونوگرافی کلیه ها و مثانه

V.C.U.G

DMSA اسکن کلیه

اسکن ایزوتوپ مثانه

۷۱- خانم ۳۲ ساله در هفته ۳۶ بارداری دچار عفونت ادراری شده، کدامیک از درمان‌های زیر برای این بیمار مناسب است؟ (جامع)

کوتریموکسازول

سیپروفلوکساسین

سفکسیم

تتراسایکلین

۷۲- در ارزیابی کودک ۷ ساله با سابقه شب ادراری اولیه کدامیک از اقدامات زیر کمک زیادی به تشخیص نمی‌کند؟ (جامع)

آنالیز کامل ادرار

سونوگرافی کلیه‌ها و مثانه

ام آر آی فقرات در صورت وجود علائم عصبی

بررسی یورودینامیک

آزمون: جراحی کلیه و مجاری ادراری_ شهریور 1402 مدت آزمون: 210

۷۳- دختر ۶ ساله با سابقه بیوست مزمن و شکایت لکه بینی و درد هنگام ادرار کردن به شما ارجاع شده است. در معاینه ضایعه اگزوفیتیک دورتادور مه آبه رنگ قرمز دیده می‌شود. بهترین درمان برای این بیمار کدام است؟ (کتاب جامع)

ترکیبات موضعی استروژن

پمادهای موضعی کورتون

کوتر کردن ضایعه

برداشتن و سوچور مخاط مجرا به واژن

۷۴- پسر ۳ ساله بدلیل سنگ‌های متعدد کلیه تحت PCNL قرار گرفت. در آزمایش ادرار کریستال‌های هگزاگونال رویت شد. بیمار در حال حاضر تحت درمان با سیترات پتاسیم می‌باشد، داری مناسب بعدی و دوز توصیه شده کدام است؟ (کتاب جامع)

الفا مرکاپتوپروپیونیل گلیسین 100 mg/kg/day

دی پنیسیلامین 30 mg/kg/day

هیدروکلروتیازید 1-2 mg/kg/day

آلوپورینول 10 mg/kg/day

۷۵- خانم باردار ۲۴ هفته‌ای با سابقه‌ی سل ریوی با علائم ادراری و هماچوری متناوب مراجعه و در سه نوبت کشت ادرار صبحگاهی باسیل توبرکلوزیس رشد کرده است. کراتینین نرمال است و در سونوگرافی هیدرونفروز خفیف در کلیه‌ی راست گزارش شده است. کدام گزینه در مورد درمان بیمار صحیح است؟ (کتاب جامع)

تعویق درمان و شروع آن بلافاصله بعد از پایان بارداری

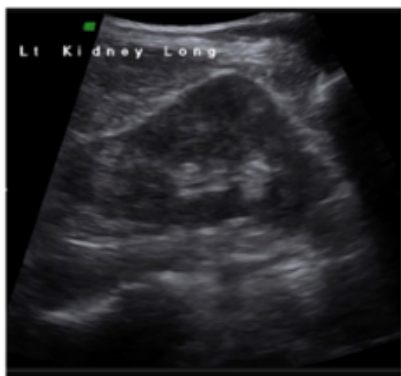شروع درمان دو ماهه با ایزونیازید+ریفامپین و پیرازینامید سپس ادامه‌ی درمان به مدت ۴ ماه با ایزونیازید و ریفامپین و ادامه حاملگی

ختم حاملگی و درمان ۶ ماهه با ایزونیازید و ریفامپین و پیرازینامید

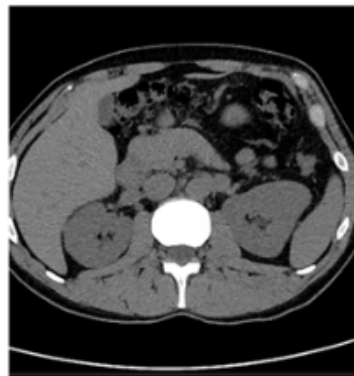ادامه حاملگی و درمان ۹ ماهه با ایزونیازید و ریفامپین

آزمون: جراحی کلیه و مجاری ادراری_ شهریور 1402 مدت آزمون: 210

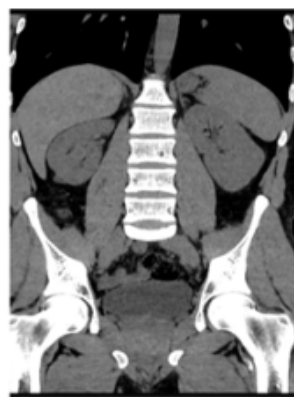۷۶- در سونوگرافی مرد ۴۸ ساله توده‌ای با نمای زیر در کلیه چپ گزارش می‌شود. سی تی اسکن بدون کنتراست در زیر دیده می‌شود. تزریق کنتراست بدلیل حساسیت به ماده حاجب در بیمار قابل انجام نیست. کدام مدالیته تشخیصی زیر را توصیه می‌کنید؟ (جامع)



Ultrasonography



CT Scan Axial view



CT scan coronal view

^{99m} TC-GHA

^{99m} TC-MAG3

^{99m} TC-DTPA

^{99m} TC-DMSA

۷۷- کدامیک از نماهای پاتولوژی در تومور بیضه ارتباط کمتری با UDT دارد؟ (جامع)

تومور خاکستری با بافت همگن که در نمای میکروسکوپی سلول‌های دارای سیتوپلاسم روشن و هسته‌ی مرکزی و پر رنگ همراه با ارتشاح لنفوسیت

تومور سفید و لوبوله همراه با سلول‌های دارای سیتوپلاسم روشن و واکنش گرانولومایی همراه با ۴ میتوز در میدان بزرگ میکروسکوپی

تومور مایل به زرد نرم و لزج همراه با سلول‌های مختلف‌الشکل با هسته‌های گرد و کروماتین متراکم بدون ارتشاح لنفوسیت و واکنش گرانولومایی

تومور خاکستری لوبوله بدون خونریزی و نکروز همراه با سلول‌های متحدالشکل و سیتوپلاسم روشن

آزمون: جراحی کلیه و مجاری ادراری_ شهریور 1402 مدت آزمون: 210

۷۸- در مورد استنت گذاری حالب در اعمال جراحی لگنی تمام موارد زیر صحیح است بجز: (کمپل)

در توده‌های بزرگ تعبیه استنت به دلیل اثر فشاری تومور دشوار می‌باشد.

باعث کاهش شانس صدمات حالب حین عمل می‌شود.

این کار خود نیز ممکن است باعث صدمه ایاتروژنیک به حالب شود.

در موارد دو طرفه احتمال صدمه حاد کلیوی بیشتر از یک طرفه است.

۷۹- مرد ۶۷ ساله‌ای با سابقه ترومای به کمر با درد پهلو مراجعه می‌کند در سونوگرافی انجام شده تجمع مایع دور کلیه رویت می‌شود، اقدام به گذاشتن درن داخل مایع می‌شود، ۴۰۰ سی سی مایع تخلیه می‌شود، کراتینین مایع تخلیه شده ۱۰ می‌باشد، بمدت یک هفته درن حفظ می‌شود ترشحات ۲۴ ساعته درن ۲۵۰ سی سی می‌باشد. اقدام بعدی چیست؟ (جامع ارولوژی)

تعبیه دبل جی

تعبیه نفروستومی

یورتروسکوپی از محل درن و کوتر کردن مسسیر

جراحی لاپاروسکوپی و ترمیم محل لیک

۸۰- همکار ارولوژیست از اتاق عمل شهرستان تلفنی با شما مشاوره می‌کند. ایشان حین انجام یورتروسکوپی و سنگ شکنی درون اندامی سنگ حالب فوقانی راست در مرد جوانی متوجه کنده شدن کامل حالب در محل ایمپکشن سنگ می‌شود و نظر شما را در مورد ادامه عمل جویا می‌شود. پیشنهاد مناسب کدام است؟ (کمپل)

انجام یورتروکالیستومی روی استنت دبل جی

جایگزینی قسمت کنده شده با آپاندیس

آناستوموز حالب روی استنت دبل جی

انجام نفروستومی و تصمیم‌گیری بعد از عمل

آزمون: جراحی کلیه و مجاری ادراری_ شهریور 1402 مدت آزمون: 210

۸۱- خانمی ۶۵ ساله با سابقه بی‌اختیاری کامل ادراری مقاوم به درمان‌های مختلف بدلیل هماچوری تحت بررسی قرار گرفته که نتایج بررسی‌ها CIS منتشر مثانه بدون درگیری سیستم ادراری فوقانی گزارش شده است. کدام درمان را پیشنهاد می‌کنید؟ (کتاب جامع)

ب ت ژ داخل مثانه

مایتوماپسین داخل مثانه

شیمی درمانی سیستمیک

رادیكال سیستمیک

۸۲- خانم ۴۰ ساله با شکایت بی‌اختیاری ادراری استرسی مراجعه کرده است. برای بیمار عمل اسلینگ با استفاده از فاشیای رکتوس انجام می‌گیرد. بعد از خروج کاتتر مجرا بیمار دچار احتباس ادراری می‌شود و مجدد یک هفته سونداژ شده و سپس روی کاتتر متناوب قرار می‌گیرد ولی با گذشت ۳ هفته قادر به ادرار کردن نیست. اقدام بعدی کدام است؟ (کتاب جامع)

ادامه کاتتر متناوب به مدت ۶ هفته

شل کردن گره اسلینگ در سوپرا پوبیک

برش جراحی اسلینگ فاسیال از واژن

یورترولیز کامل به روش سوپرامئاتال

۸۳- خانم ۳۲ ساله با سابقه آندومتریوز لگن و یک سزارین قبلی مراجعه کرده است. بیمار در هفته ۱۲ بارداری دوم هست و در آخرین سیستموسکپی دچار ضایعات آندومتریوز مثانه بوده، کدام روش درمانی توصیه می‌شود؟ (جامع ارولوژی)

رژکسیون ترنس یورترال در سه ماهه دوم بارداری

رژکسیون ترنس یورترال در اولین فرصت و درمان هورمونی

اکسیژون ضایعات مثانه به هنگام سزارین دوم

درمان مناسب پس از طی دوران بارداری و انجام سزارین دوم

آزمون: جراحی کلیه و مجاری ادراری_ شهریور 1402 مدت آزمون: 210

۸۴- آقای ۷۵ ساله چاقی با وزن 100kg از ناکچوری آزاردهنده شکایت دارد یک frequency volume چارت پر می کند که حجم ادرار ۲۴ ساعته، 2000ml و حجم ادرار شبانه 1000ml و بیشترین حجم ادرار دفع شده (Maxium Voided Volume) 500ml می باشد. Nocturia Index در این بیمار چقدر است؟ (کمپل)

0.5

2

4

0.33

۸۵- مرد ۶۰ ساله ای با توده لگنی و متاستازهای osteolytic استخوانی و PSA=0.2 مراجعه کرده است. بیوپسی توده لگن سلول های small و شدیداً اناپلاستیک گزارش شده است. کرومोगرافین A سرم مثبت می باشد. بهترین درمان کدام است؟ (کمپل)

Agonist LHRH

LHRH Agonist with docetxel

Surgical resection و سپس کموتراپی با platinumium

کموتراپی Platinumium - Etoposide

۸۶- مرد ۷۵ ساله ای که بدلیل کانسر متاستاتیک پروستات تحت درمان با LHRH agonist می باشد، با درد شدید و جنرالیزه استخوان ها مراجعه کرده است. پزشک تصمیم به استفاده از رادیو دارو رادیوم ۲۲۳ گرفته است. کدامیک از اقدامات زیر قبل و یا بعد از تجویز دارو صحیح می باشند؟ (کمپل)

توضیح به بیمار که این دارو باعث کاهش درد می گردد اما روی سوروایوال تاثیر ندارد

بررسی متاستاز احشایی و تجویز با دوز ۲ برابر در حضور bulky nodal metastasis

چک مکرر CBC Diff و BUN/Cr پس از تجویز دارو

هشدار به بیمار در خصوص احتمال بالای بروز اسهال پس از تجویز دارو

آزمون: جراحی کلیه و مجاری ادراری_ شهریور 1402 مدت آزمون: 210

۸۷- خانم ۵۵ ساله با سابقه رادیکال سیستکتومی همراه با Orthotopic Urinary Diversion حدود یک سال قبل دچار احتباس ادراری شده است. تمام اقدامات زیر برای وی توصیه می شود بجز: (کمیل ۲۰۲۰)

معاینه واژینال و رکتال

سیستوسکوپی

آنتی بیوتیک تراپی و پاراسمپاتومیمتیک

کاتتریزاسیون متناوب

۸۸- آقای ۴۵ ساله ای با شکایت درد مبهم فلانک راست تحت بررسی قرار گرفته و در سونوگرافی ضایعه ی کیستیک ۴ سانتی متری در پل تحتانی گزارش شده است. بیمار تحت سی تی اسکن شکم بدون و با کنتراست وریدی قرار گرفته است. در سی تی بدون کنتراست دانسیته ی مایع داخل کیست، حدود HU۸۵ است. جدار کیست کلسیفیکاسیون های مختصری دارد. کیست حاوی سپتاهای نازکی می باشد. در بررسی با کنتراست enhancement مشاهده نشده است. کدام گزینه صحیح است؟ (جامع ارولوژی)

کیست بیمار بوسنیاک IIF است و بایستی به طور دقیق تحت پیگیری قرار بگیرد.

بیمار بایستی تحت اکسپلور قرار بگیرد و ترجیحا پارشیل نفرکتومی شود.

بایستی محتویات کیست را آسیبیره و برای آزمایش و کشت فرستاد.

کیست بوسنیاک II است و بیمار بایستی با سی تی اسکن narrow setting تحت پیگیری باشد.

۸۹- آقای ۳۰ ساله جهت بررسی ضایعات تناسلی بدون درد که از یک هفته پیش ایجاد شده، مراجعه کرده است. در معاینه ضایعات کوچک گرد حدود ۲ تا ۵ میلیمتر و سفت است که مرکز فرورفته ناف مانند دارد. در بررسی بیشتر روی گردن وی نیز ضایعه مشابه دیده می شود. کدام تست تشخیصی لازم است؟ (کمیل)

تست PCR

بیوپسی و بررسی میکروسکوپی

تست NAAT از مرکز ضایعه

نیازی به تست تشخیصی نمی باشد

آزمون: جراحی کلیه و مجاری ادراری_ شهریور 1402 مدت آزمون: 210

۹۰- خانم ۵۰ ساله ۲ هفته بعد از عمل هیستریکتومی دچار بی‌اختیاری ادراری مداوم شده است. در معاینه ادرار و چرک از کاف واژن خارج می‌شود. در سی تی اسکن با ماده کنتراست مایع فراوان لگنی و نشت ماده کنتراست به اطراف مثانه و هیدرونفروز کلیه راست رویت می‌شود. در سیستوسکوپی مثانه نرمال بود ولی یورتروسکوپی و تعبیه استنت حالبی راست مقدور نشد. بهترین اقدام بعدی کدام است؟ (کتاب جامع)

ترمیم هر چه سریع‌تر فیستول

گذاشتن کاتتر مجرا به مدت ۲-۳ هفته

نفروستومی پرکوتانیوس راست

تعبیه درن شکمی

۹۱- خانم ۵۰ ساله‌ای بدون سابقه سنگ‌سازی بدنبال جراحی بای‌پس روده که به منظور کاهش وزن انجام شده است، دچار سنگ شاخ گوزنی شدند. کدامیک از درمان‌های زیر را برای جلوگیری از سنگ‌سازی موثرتر می‌دانید؟ (جامع)

گلوکونات منیزیوم، محلول پلی سیترا، سیترات کلسیم

اکسید منیزیوم، محلول پلی سیترا، سیترات کلسیم

هیدروکسید منیزیوم، قرص اهسته رهش سیترات، کربنات کلسیم

کربنات کلسیم، قرص اهسته رهش سیترات، کلستیرامین

۹۲- شیرخوار ۹ ماهه با علائم میکروپنیس و هیپوسپادیاس دیستال و بیضه‌های نزول نکرده ارجاع داده شده است. در بررسی‌های تشخیصی آزمایش‌های مربوط به عملکرد ادرنال و سونوگرافی شکم و لگن نرمال است. کدامیک از اقدامات تشخیصی یا درمانی زیر توصیه می‌شود؟ (جامع ارولوژی)

تستوسترون عضلانی ۲ الی ۳ دوز

انجام تست تحریکی با HCG

کرم موضعی تستوسترون

کورتیکواستروئید خوراکی با دوز کم

آزمون: جراحی کلیه و مجاری ادراری_ شهریور 1402 مدت آزمون: 210

۹۳- در مورد آناتومی اعصاب لگنی تمام موارد زیر صحیح است. بجز: (جامع ارولوژی)

- عصب ایلیوهیپوگاستریک از 1L حس قسمت تحتانی شکم و پوبیس را تامین می‌کند.
- عصب ایترا تور از 2L-4 منشا می‌گیرد و از قسمت پائین داخلی عروق ایترا تور عبور می‌کند.
- شاخه ژنیتال عصب ژنیتوفمورال از 1L-2L بوده و عضله کرماستریک را عصب دهی می‌کند.
- عصب ایلیواینگونال از 1L منشا می‌گیرد و حس قدام اسکروتوم و لابیام‌آژور را بعهده دارد.

۹۴- آقای ۶۸ ساله چاق با گردن کوتاه، شبی ۳ بار جهت ادرار کردن بیدار می‌شود. معاینه رکتال نشان دهنده پروستات با قوام نرمال و حجم حدود ۴۰ سی سی می‌باشد. آزمایش ادرار نرمال و PVR حدود ۳۰ سی سی می‌باشد. بیمار یک frequency volume چارت پر می‌کند که نشان دهنده حجم ادرار شبانه ۹۰۰ سی سی و ادرار ۲۴ ساعته ۲۴۰۰ سی سی می‌باشد. از چهار ساعت قبل از خواب مایعات نمی‌خورد و صبح‌ها یک فنجان قهوه می‌نوشد. اقدام بعدی کدام است؟ (کمبل)

قطع مصرف قهوه

Tamsulosin

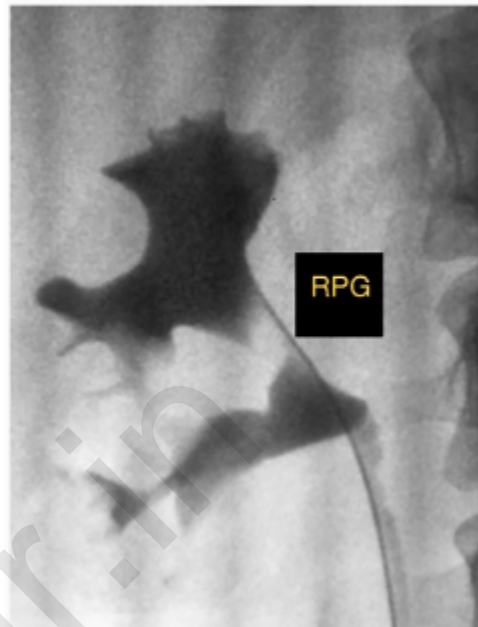
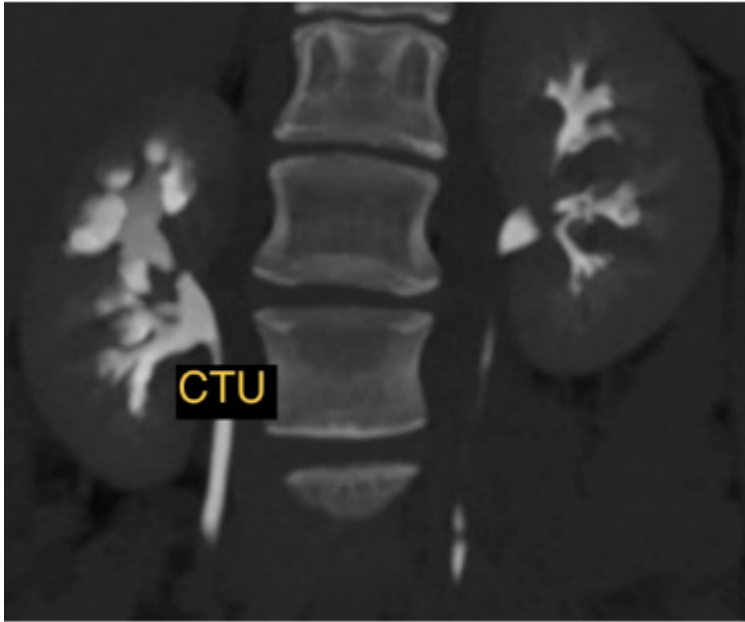
Oxybutynin

پلی سومنوگرافی

Konkur.in

آزمون: جراحی کلیه و مجاری ادراری_ شهریور 1402 مدت آزمون: 210

۹۵- مرد ۳۵ ساله‌ای با درد متناوب فلانک راست و میکروهماچوری مراجعه می‌کند. در گزارش و تصاویر IVP همراه خود نمای Phantom upper Calyx در کلیه راست دارد. برای بیمار پیلوگرافی رتروگرید (RPG) و CTU انجام می‌شود که تصاویر آن در زیر مشاهده می‌شود. کدام تشخیص محتمل‌تر است؟ (جامع)



Megacalycosis

Calyceal Diverticulum

Fraley's Syndrome

Nutcracker Syndrome

۹۶- در بیماری که مبتلا به سندرم روده تحریک‌پذیر است بدنبال انجام یورتروسکوپی حالب راست از قسمت پروگزیمال بطور کامل کنده شده و جراح تصمیم به عمل اتوترانسپلانت دارد. کدامیک از موارد زیر در مورد بیمار فوق صحیح است؟ (جامع اورولوژی)

بعلت ابتلاء به IBS انجام این نوع عمل مناسب نیست.

یک روز بعد از عمل سوند مجرا را می‌توان خارج نمود.

در پیگیری سه ماه بعد از عمل سی تی آنژیوگرافی ضروری است.

در این عمل تعبیه استنت حالبی ضروری نمی‌باشد.

آزمون: جراحی کلیه و مجاری ادراری_ شهریور 1402 مدت آزمون: 210

۹۷- به منظور بررسی بیشتر زوجی نابارور با سابقه سقط مکرر کدام تست را پیشنهاد می‌کنید؟ (کمپل)

اندازه‌گیری ROS (Reactive Oxygen Species)

TUNEL assay

Acrosome reaction

Sperm ovum interaction

۹۸- مرد ۲۸ ساله با ناباروری مراجعه نموده است حجم منی او 0.4 cc است و در ادرار بعد از ارگاسم اسپرم زیادی مشاهده شده است. کدامیک از روش‌های درمانی زیر برای درمان ناباروری ایشان موفقیت بیشتری دارد؟ (کمپل)

درمان با داروهای آنتی‌کولینرژیک و استحصال اسپرم از مثانه برای روش‌های کمک باروری

عمل جراحی برای ترمیم کردن مثانه و ایجاد آنته‌گرید اجاکولیشن

استفاده از طب سوزنی برای ایجاد آنته‌گرید اجاکولیشن

قلیایی کردن ادرار و استحصال اسپرم از ادرار بعد از ارگاسم برای روش‌های کمک باروری

۹۹- آقای ۳۰ ساله با وارت بدون درد آلت به شکل پاپول هیپر پیگمنته صاف مراجعه کرده است. تحت درمان با محلول پودوفیلوکس قرار گرفته است. پس از ۸ هفته پاسخ درمانی ندارد و کمی خونریزی دارد. توصیه شما چیست؟ (کمپل)

ادامه درمان تا ۱۶ هفته

انجام کرایوتراپی

تجویز ایمیکوئیمود

بیوپسی از ضایعه

آزمون: جراحی کلیه و مجاری ادراری_ شهریور 1402 مدت آزمون: 210

۱۰۰- برای درمان مردی که به علت هیپوسپادیس پناسکروتال دچار ناباروری شده است کدام روش را پیشنهاد می‌کنید؟ (جامع)

IUI

IVF-ET

ICSI

GIFT

۱۰۱- آقای ۷۲ ساله با سابقه انفارکتوس میوکارد در شش ماه گذشته و شواهد تنگی قابل توجه آئورت کاندیدای عمل جراحی اورژانسی نفرکتومی است. کدامیک از عوامل زیر در احتمال وقوع انفارکتوس در دوره پس از عمل جراحی از ریسک کمتری برخوردار است؟ (جامع)

سابقه MI

تنگی آئورت

عمل جراحی اورژانسی

سن بیمار

۱۰۲- آقای ۲۵ ساله با سابقه آسم شدید به دلیل توده بیضه ۳ سانتی‌متری در سمت چپ تحت ارکیدکتومی قرار گرفته است پاتولوژی تومور محدود به بیضه و اپیدیدیم بدون تهاجم عروقی و لنفاوی گزارش شده و در آزمایش‌ها هورمون AFP:900 ng/ml و HCG: 2500IU/L و LDH نرمال گزارش شده است و در تصویربرداری غدد لنفاوی ۶ سانتی‌متر خلف صفاق بدون شواهد متاستاز گزارش شده است. اقدام بعدی شما کدام است؟ (جامع)

VIP 4 دوره

BEP3 دوره

EP3 دوره

RPLND دو طرفه

آزمون: جراحی کلیه و مجاری ادراری_ شهریور 1402 مدت آزمون: 210

۱۰۳- آقای ۶۵ ساله با PSA:7.5 ng/ml تحت بیوپسی ترانس رکتال پروستات تحت گاید سونوگرافی قرار می‌گیرد. پاتولوژی ۲ کور از ۱۲ کور گلیسون اسکور ۶ (۱۵ درصد در هر کور) را نشان می‌دهد. بیمار active surveillance را انتخاب می‌کند. بر اساس پروتکل NICE کدامیک از موارد زیر در مورد پیگیری بیمار صحیح است؟ (کمپل)

چک PSA هر ۳ ماه, DRE هر ۳ ماه, MRI سالیانه و بیوپسی ۶ ماه بعد سپس هر سه سال

چک PSA هر ۳ ماه, DRE هر سال, MRI در بدو شروع AS و بیوپسی ۶ ماه بعد سپس هر سه سال

چک PSA هر ۶ ماه, DRE هر ۶ ماه, MRI سالیانه و بیوپسی ۶ ماه بعد سپس هر سه سال

چک PSA هر ۶ ماه, DRE دوبار در سال, MRI در بدو شروع AS و سپس سالیانه بیوپسی بر اساس نتیجه MRI

۱۰۴- خانم ۵۵ ساله با پرولاپس کامل کاف واژن تحت عمل جراحی ساکرواسپاینوس لیگامان فیکسیشن SSLF و ترمیم کمپارتمان‌های قدامی و خلفی قرار گرفته است. روز بعد از عمل از درد شدید ناحیه گلوئال با انتشار به ساق پای راست و گزگز اندام تحتانی راست شاکی است. اقدام بعدی در این بیمار کدام است؟ (کتاب جامع)

این حالت خود محدود شونده است و نیاز به قدام خاصی ندارد

باز کردن محل عمل و برداشتن سوچور لیگامان و بخیه در محل جدید

توصیه به مصرف ضد التهاب و استراحت یا تزریق موضعی کورتون در محل لیگامان

برداشتن سوچور از روی لیگامان و عمل مجدد پرولاپس از راه شکم

۱۰۵- خانم ۵۶ ساله با شکایت هماچوری گروس و علائم تحریکی شدید خصوصا "Urge incontinence از دو ماه قبل مراجعه می‌نماید. در CT اسکن با تزریق ماده حاجب توده ۳ سانتی‌متری در دام مثانه بدون هیدرونفروز مشهود است. نتیجه سیتولوژی ادراری مشکوک گزارش می‌شود. بیمار تحت TURBT+ بیوپسی راندوم مثانه قرار می‌گیرد، در حین TUR مثانه حجم مایع بیش از ۱۵۰ سی سی را تحمل نمی‌کند. جواب پاتولوژی TCC stage T2 High Grade Urothelial Carcinoma بدون وجود CIS در سایر نقاط گزارش می‌شود. در این بیمار اقدام ارجح کدام است؟ (جامع)

Trimodal bladder preservation (Split course RT)

Trimodal bladder preservation (Continious course RT)

Neoadjuvant chemotherapy + Radical cystectomy+PLND

TURBT monotherapy + observation

آزمون: جراحی کلیه و مجاری ادراری_ شهریور 1402 مدت آزمون: 210

۱۰۶- در بیمار ۵۰ ساله که کاندید رادیکال سیستکتومی است و بیماری التهابی روده (IBD) دارد، برای بازسازی مثانه از کدام قسمت روده می‌توان استفاده کرد؟ (کمپل)

کولون عرضی

سیگموئید

ایلئوم

ژژنوم

۱۰۷- نوجوان ۱۴ ساله‌ای با علائم تحریکی ادراری (luts) به کلینیک مراجعه کرده است. در چارت ادرار ۲۴ ساعته، دفعات ادرار در روز ۱۰ بار و حجم ادرار ۲۴ ساعته ۲۰۰۰ میلی‌لیتر محاسبه شده است. وزن بیمار ۳۵ کیلوگرم است. کدامیک از گزینه‌های زیر در مورد این بیمار صحیح است؟ (جامع)

فرکوینسی با حجم نرمال ادرار

دفعات ادرار و حجم دفعی نرمال است

فرکوینسی و اولیگوری

فرکوینسی و پلی اوری

۱۰۸- آقای ۴۵ ساله با سابقه سقوط از ارتفاع و ترومای سمفیزیس پوبیس به دلیل ناتوانی جنسی و مقاومت به درمان دارویی درخواست تعبیه پروتز پنیس دارد در معاینه اسکار وسیع پرینه و دیفکت واضح بین سمفیزیس پوبیس و کرورا مشهود می‌باشد. کدام مورد در ارتباط با بیمار فوق صحیح می‌باشد (جامع ایران)

بعد از تعبیه پروتز باید به مدت طولانی از سایورت باسن استفاده شود.

استفاده از پروتز inflatable در این بیمار توصیه نمی‌شود.

قبل از جراحی با سوچور غیر قابل جذب سمفیزیس پوبیس بهم نزدیک شوند.

حین جراحی باید تونیکا آلبوژینه به سمفیزیس پوبیس سوچور شود.

آزمون: جراحی کلیه و مجاری ادراری_ شهریور 1402 مدت آزمون: 210

۱۰۹- مردی ۴۸ ساله با درد فلانک که در بررسی توده ۲ سانتی متری در کلیه چپ شناسایی شده است تحت MRI قرار گرفت و یک ضایعه یکنواخت با شدت کم در T1 و افزایش شدت در T2 نشان داده شده، پاتولوژیست منشاء تومور را در لوله‌های دیستال ذکر می‌کند. تشخیص شما کدام است؟ (جامع)

R.C.C

آنژیومیولیوم

آدنوم متانفریک

انکوسیتوما

۱۱۰- در رابطه با ارجح بودن استفاده از دی اکسید کربن برای ایجاد پنوموپریتون در اعمال جراحی لاپاروسکوپی، همه موارد زیر صحیح می‌باشد بجز: (جامع ارولوژی)

در دسترس بودن

کم عارضه بودن

عدم اشتعال

عدم محلولیت در خون

۱۱۱- سه روز بعد از عمل آدرنالکتومی چپ بیمار دچار درد شکم و خروج ترشحات شفاف از درن می‌شود. در بررسی‌های انجام شده گلبول‌های سفید خون ۱۲۰۰۰ بوده و آمیلاز سرم بالا است، سی تی اسکن انجام شده تجمع مایع در مدیال بستر عمل را نشان می‌دهد. چه اقدامی انجام می‌دهید؟ (جامع ارولوژی)

تعبیه درن داخل ترشحات، تعبیه لوله معده و ناشتا نگه داشتن بیمار تا زمان کاهش ترشحات

انجام لاپاروسکوپی تشخیصی و تخلیه ترشحات و بستن محل خروج ترشحات با Endo GIA

عمل جراحی باز و تخلیه ترشحات و سوچور زدن با نخ قابل جذب به محل خروج ترشحات

درناژ پرکوتانئوس ترشحات و تجویز رژیم غذایی کم پروتئین و کم چربی تا زمان کاهش ترشحات

آزمون: جراحی کلیه و مجاری ادراری_ شهریور 1402 مدت آزمون: 210

۱۱۲- در کدامیک از بیماران زیر که کانسر پروستات در آنها کشف شده است انجام اسکن هسته‌ای استخوان ضرورت ندارد؟ (کمپل)

بیمار ۶۲ ساله با PSA:18 ng/ml و گلیسون اسکور ۶ , clinical stage T1c

بیمار ۵۲ ساله با PSA:15 ng/ml و گلیسون اسکور ۸ و clinical stage T2

بیمار ۵۵ ساله با PSA:11 ng/ml و clinical stage T2 و گلیسون اسکور ۸

بیمار ۶۷ ساله با PSA:6 ng/ml و clinical stage T3 و گلیسون اسکور ۶

۱۱۳- بیمار ۴۰ ساله‌ای به دنبال پارشیال نفرکتومی تحت بررسی با سی تی اسکن قرار می‌گیرد و برای بیمار سودانورسیم تشخیص داده می‌شود. در بررسی‌های سریال افت هماتوکریت و همودینامیک ناپایدار دارد. اقدام بعدی برای این بیمار کدام است؟ (کمپل)

آنژیوگرافی و آمبولیزاسیون انتخابی

عمل باز و برداشتن آنورسیم

لاپاراسکوپی و برداشتن آنورسیم

تحت نظر گرفتن بیمار و تزریق خون

۱۱۴- مرد جوانی با شکایت دانه‌های ریز مرواریدی دور گلانز مراجعه کرده، وی از وجود این ضایعات ناخرسند است و خواهان درمان می‌باشد کدامیک از موارد زیر در این بیمار توصیه می‌شود؟ (کمپل)

به بیمار اطمینان می‌دهیم که ضایعات مشکلی برای وی ایجاد نمی‌کند.

از کورتیکوئیدهای موضعی برای درمان استفاده می‌کنیم.

از لیزر CO2 برای درمان وی استفاده می‌کنیم.

توصیه به تزریق واکسن گارداسیل می‌کنیم.

آزمون: جراحی کلیه و مجاری ادراری_ شهریور 1402 مدت آزمون: 210

۱۱۵- کاربرد ساکرال نورومدولاسیون در کدامیک از موارد زیر اندیکاسیون قطعی دارد؟ (جامع)

مثانه نوروپاتی با ضعف قدرت انقباضی

اختلال عملکرد جنسی

مثانه بیش فعال ایدیوپاتی

سیستیت بینابینی

۱۱۶- سیستم لترال یا پاراواژینال در اثر ضعف اتصال کدامیک از لیگامانها و فاسیایا به دیواره لگن اتفاق می افتد؟ (جامع)

لیگامان پوبیوترال

لیگامان وزیکو پلوئیک

لیگامان کاردینال

لیگامان ساکرو پوترین

۱۱۷- آقای ۷۰ ساله‌ی دیابتی دو روز پس از دایورژن ادراری با استفاده از روده دچار درد شدید شکم شده در رادیوگرافی شکم سکوم به دیامتر ۸ سانتیمتر مشاهده می شود، کدام اقدام در این بیمار توصیه نمی شود؟ (کمپل)

بیمار بلافاصله اورژانسی باید جراحی شود.

با نئوستیگمین به صورت کنزرواتو درمان شود.

با آندوسکوپی دکامپرسن درمان شود.

در صورت پریتونیت باید جراحی شود.

آزمون: جراحی کلیه و مجاری ادراری_ شهریور 1402 مدت آزمون: 210

۱۱۸- بیماری با توده کلیوی ۲ سانتی متری پل فوقانی تحت سورویلانسی قرار گرفته یکسال بعد اندازه تومور ۵ سانتی متر اگزوفیتیک است. کدام اقدام را پیشنهاد می کنید؟ (جامع)

ادامه سورویلانسی

پارشیل نفرکتومی

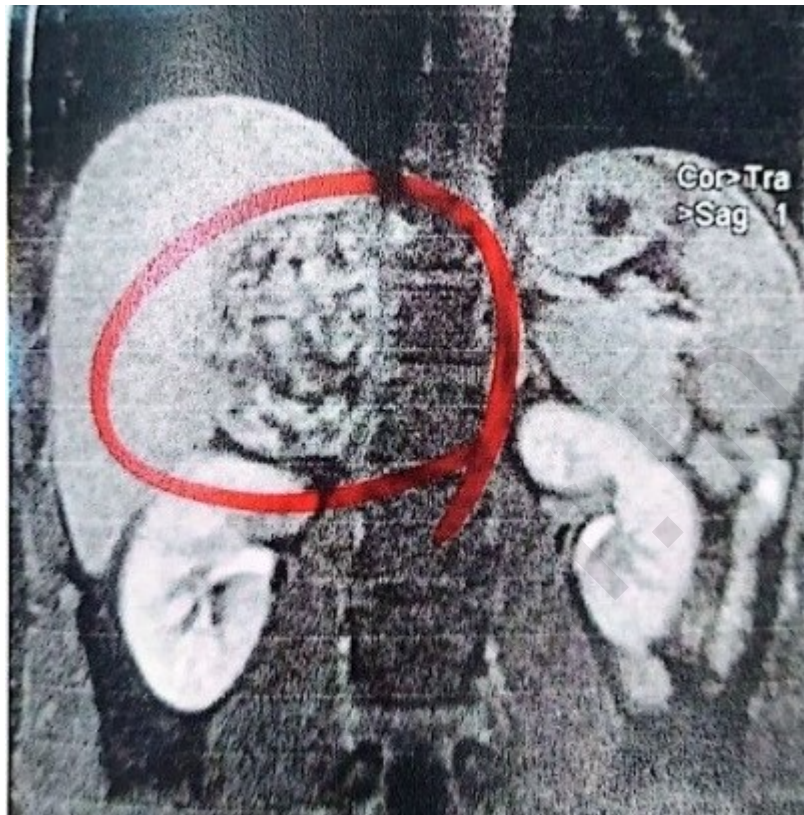رادیکال نفرکتومی

آمبولیزیشن

Konkur.in

آزمون: جراحی کلیه و مجاری ادراری_ شهریور 1402 مدت آزمون: 210

۱۱۹- در جوان ۲۵ ساله‌ای که به علت اسهال مراجعه نموده است توده‌ای در آدرنال راست دیده شده است. آزمایشات هورمونی مربوطه عدم ترشح هرگونه هورمون را نشان می‌دهد. فشارخون بیمار طبیعی است و علائم بالینی دیگری ندارد. در C.T کلسیفیکاسیون‌های نقطه‌ای در توده دیده می‌شود عکس زیر توده آدرنال را نشان می‌دهد. کدامیک از موارد زیر محتمل‌ترین تشخیص این بیمار است؟ (جامع ارولوژی)



توبرکولوز آدرنال

گانگلیونوروما

کیست کلسیفیه

میلولیوم

آزمون: جراحی کلیه و مجاری ادراری_ شهریور 1402 مدت آزمون: 210

۱۲۰- آقای ۶۰ ساله‌ای بدلیل عفونت ادراری تحت درمان آنتی‌بیوتیکی قرار گرفت دو روز بعد دچار پاپول‌های اریتماتو و ملتهب متعدد در ناحیه ژنیتال و دهان و تنه شده است، کدامیک از موارد زیر را در کنترل شرایط پیش آمده موثر نمیدانید؟ (کمپل)

آنتی‌بیوتیک بیمار را قطع می‌کنیم

تجویز سیکلوسپورین

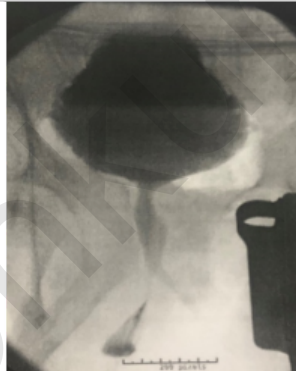
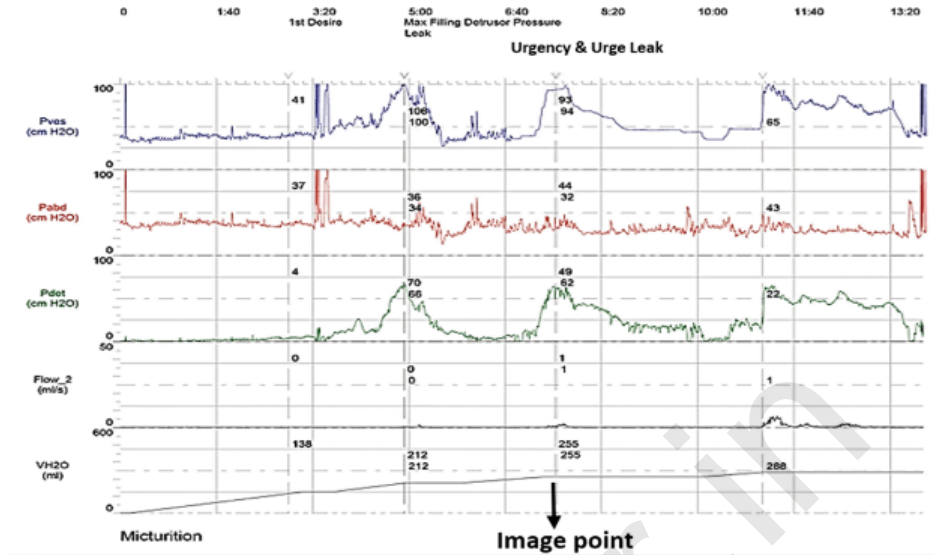
همودیالیز

تعویض پلاسما

Konkur.in

آزمون: جراحی کلیه و مجاری ادراری_ شهریور 1402 مدت آزمون: 210

۱۲۱- مرد ۷۰ ساله‌ای با بیماری پارکینسون و علائم دستگاه ادراری تحتانی (LUTS) و بی‌اختیاری ادراری فزاینده با وجود مصرف سه ماه تامسولوسین مراجعه می‌کند. PVR=90cc می‌باشد. U/A و U/C نرمال است. ویدئو یورو دینامیک گرفته شده در لحظه ارجنسی در زیر نشان داده می‌شود. اقدام بعدی کدام است؟ (کمپل)



اضافه کردن آگونیست- β_3

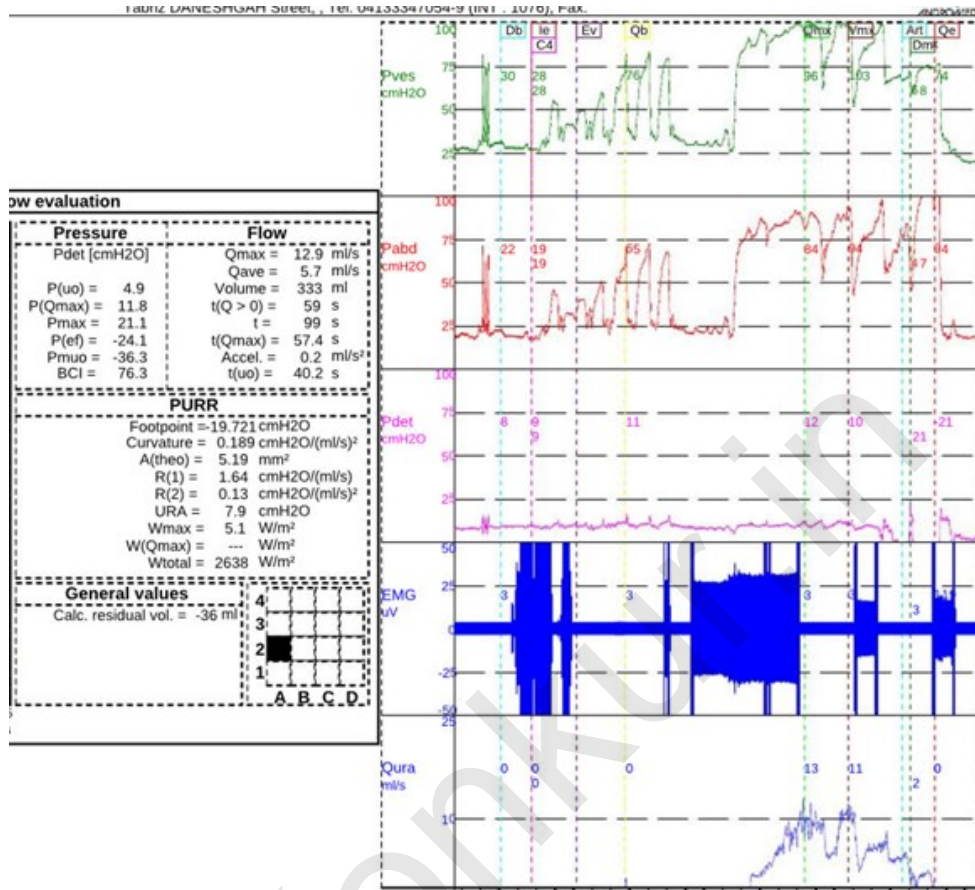
انجام CIC

اضافه کردن آگونیست M3

اضافه کردن دوز α -Antagonist

آزمون: جراحی کلیه و مجاری ادراری_ شهریور 1402 مدت آزمون: 210

۱۲۲- بیمار ۶۰ ساله با بی اختیاری ادراری به دنبال پروستاتکتومی مراجعه کرده است در سیستم اسکوپ تنگی مجرا ندارد و حجم مثانه نرمال است و باقیمانده ادراری ناچیز است و برای بیمار ارودینامیک درخواست شده است که فاز تخلیه سیستم را ملاحظه می فرمایید. روش درمانی ارجح برای بیمار کدام است؟ (کتاب جامع)



اسلینگ بولبیورترال ترانس اوبتراتور

اسلینگ استخوانی بولبیورترال

اسفنکتر مصنوعی AUS

اسلینگ ۴ شاخ ترانس ابراتور و پره پوبیک

آزمون: جراحی کلیه و مجاری ادراری_ شهریور 1402 مدت آزمون: 210

۱۲۳- در مورد استفاده از لیزر هولمیوم همه گزارش های ذیل صحیح است بجز: (جامع)

برای شکستن سنگ اگزالات کلسیم به انرژی بیشتری نسبت به بقیه نیاز دارد.

برای پودر کردن سنگ (dusting) به انرژی پایین نیاز دارد.

با افزایش انرژی میزان عقب رفتن سنگ افزایش می یابد.

انرژی پالس بیشتر سبب افزایش انرژی دریافتی در سنگ می شود.

۱۲۴- شایع ترین عارضه عمل RIRS کدام گزینه است؟ (جامع)

یورینوما

سوراخ شدن حالب

شکستن فیبر لیزر

عوارض عفونی

۱۲۵- خانم ۳۸ ساله ای یک هفته پس از هیسترکتومی با ایلئوس و تب مراجعه نموده است. در سی تی یوروگرافی خروج ماده حاجب به شکم مشاهده می شود. پس از بستری و شروع آنتی بیوتیک کدام اقدام برای بیمار ارجح می باشد؟ (کمپل)

اترمیم جراحی اورژانس

ترمیم لاپاراسکوپی اورژانس

گذاشتن استنت حالب

انجام نفرستومی

آزمون: جراحی کلیه و مجاری ادراری_ شهریور 1402 مدت آزمون: 210

۱۲۶- مرد ۶۵ ساله‌ای که بدلیل کانسر متاستاتیک پروستات از ۶ ماه قبل تحت درمان با bicalutamide می‌باشد با بزرگی شدید سینه‌ها مراجعه کرده است. اقدام مناسب درمانی جهت ژنیکوماستی وی کدام است؟ (کمپل)

رادیوتراپی تک جلسه 10-15 Gy

لیپوساکشن

تاموکسی فن

قطع بیکلوتاماید

۱۲۷- در سیستم Mayo بیماری با سابقه ترومبوز تومور کلیه و گسترش سطح ترومبوز به IVC به کمتر از ۲ سانتی بالای ورید کلیه گزارش شده است. سطح گسترش تومور کدامیک از موارد ذیل است؟ (جامع)

یک

دو

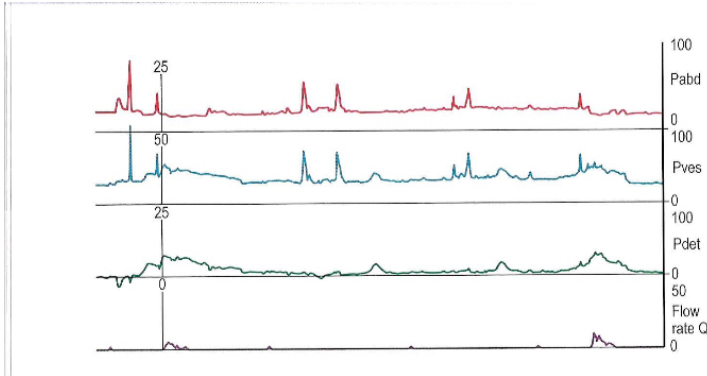
سه

چهار

Konkur.in

آزمون: جراحی کلیه و مجاری ادراری_ شهریور 1402 مدت آزمون: 210

۱۲۸- خانم ۵۴ ساله سالمی از یک سال پیش دچار بی‌اختیاری ادراری شده است. مطالعه اورودینامیک وی در زیر دیده می‌شود. اولین اقدام درمانی کدام است؟ (جامع)



تزریق بوتاکس در مثانه

ورزش کف لگن (کجل)

تجویز آنتی کولینرژیک

اسلینگ میدیورترال

۱۲۹- PSMA در کدامیک از ارگان‌های زیر دیده نمی‌شود (کمپل)

پروستات

CNS

روده باریک

ریه

Konkur.in

آزمون: جراحی کلیه و مجاری ادراری_ شهریور 1402 مدت آزمون: 210

۱۳۰- آقای ۶۲ ساله ای چندین سال است که ویتامین E و سلنیوم مصرف می کند. باید به وی اطلاع داده شود که مصرف این ترکیبات کدامیک از تاثیرات زیر را بر روی سرطان های بدن دارد؟ (کمپل)

High grade PIN کاهش می یابد.

بروز سرطان پروستات کاهش می یابد.

سرطان های غیرسیستم ادراری افزایش می یابد.

بروز سرطان پروستات تغییر نمی کند.

۱۳۱- در مورد آنومالی های حالب همه موارد ذیل صحیح است بجز: (جامع)

قانون ویگرت مایر همان قانون سیستم دوپلکس می باشد.

دوبلیکیشن ناقص حالب در مردان شایعتر است و نیاز به پیگیری دارد.

اکتوپی حالب در سیستم دوپلکس در حالب پل فوقانی است.

علت اورتروسل باقی ماندن ممبران شوالا می باشد.

۱۳۲- خانم ۴۵ ساله ای با فشارخون 180/100 و کراتینین 1.09 مراجعه نموده است. در بررسی کلیه راست ۱۱ سانتی متر و کلیه چپ 9 سانتی متر طول دارد برای بررسی عروق کلیه کدام روش ارجح است؟ (کمپل)

سی تی آنژیوگرافی

IVP

Isotope scan

MRA breath hold

آزمون: جراحی کلیه و مجاری ادراری_ شهریور 1402 مدت آزمون: 210

۱۳۳- در مورد آرنزی یک طرفه کلیه همه گزینه‌های ذیل صحیح است بجز: (جامع)

انجام VCUG در این بیماران الزامی است.

بیش آگهی این بیماران همانند بیمارانی است که کلیه اهدا نموده‌اند.

پیگیری این بیماران با کنترل فشارخون و کراتینین سرم و میکروآلبومین ادرار ضروری است.

در جنس مذکر و در طرف چپ شایع‌تر است.

۱۳۴- کودک ۵ ساله به علت UDT راست مراجعه نموده است در معاینه بیضه راست در کانال لمس نمی‌شود، در لاپاروسکوپی بیضه راست شناسایی نشد ولی عناصر کورد آتروفیک بوده و وارد کانال شده‌اند اقدام مناسب بعدی کدام است؟ (جامع)

بیمار Vanishing testis دارد و نیاز به اقدامی ندارد.

احتمال وجود بیضه در کانال وجود دارد و باید اکسپلور شود.

بیمار آرنزی بیضه دارد و نیاز به اقدام دیگری نمی‌باشد.

بیضه بیمار به صورت طبیعی درون کانال وجود دارد و باید اکسپلور شود.

۱۳۵- نوزاد ۷ روزه‌ای با علائم ظاهری سندروم پرون بلی به شما ارجاع شده است در بررسی‌های به عمل آمده کشت ادرار منفی و CR:2.5 و هیدرو یورترونفروز شدید دو طرفه دارد که علی‌رغم سوند متمکن کراتینین پایین نیامده است. بهترین دایورژن ادراری برای بیمار فوق کدام است؟ (جامع)

وزیکوستومی

اورتروستومی دیستال

اورتروستومی پروگزیمال

پیلوستومی

آزمون: جراحی کلیه و مجاری ادراری_ شهریور 1402 مدت آزمون: 210

۱۳۶- خانم ۳۰ ساله‌ای بعلت (CRF) نارسایی مزمن کلیوی تحت عمل پیوند کلیه قرار گرفته است. وی تحت درمان با تاکرولیموس (بیروگراف)-میکوفنولات و پردنیزولون بوده، در سونو توده‌ای کیستیک حاوی دبری در خارج از الوگرافت دارد که در کشت ترشحات درناژ آن E-coli رشد نموده است توصیه شما چیست؟(جامع ایران)

ادامه درمان با آنتی‌بیوتیک بر اساس کشت ورژیم آنتی‌رجکت

قطع درمان تاکرولیموس و ادامه بقیه داروها

قطع میکوفنولات و ادامه پردنیزولون با دوز زیر ۱۵ میلی‌گرم در روز

قطع پردنیزولون و ادامه سایر داروها

۱۳۷- مرد ۶۰ ساله‌ای علایم LUTS به کلینیک مراجعه نموده است در بررسی که انجام شده است. PSA=3ng/ml و پروستات حجم 42CC دارد پروستات بیمار در ۶۵ سالگی با روال عادی به چه اندازه خواهد بود؟(کمپل)

44 cc

49 cc

42.5 cc

48 cc

۱۳۸- مرد ۶۰ ساله‌ای بعلت علایم LUTS تحت بررسی قرار گرفته است که در مثانه دیورتیکول‌های متعدد با رزیدوی ادراری 200cc مشخص شده است همه مطالب در مورد مثانه صادق است بجز:(کمپل)

افزایش کلاژن در عضلات مثانه

تغییر در پاسخ‌های عصبی مثانه

تغییر فنوتیپ عضله صاف به ترشچی

رزیدو بالا به علت ضعف عضله است.

آزمون: جراحی کلیه و مجاری ادراری_ شهریور 1402 مدت آزمون: 210

۱۳۹- پسر ۱۲ ساله‌ای بعلت نارسایی مزمن کلیوی کاندید عمل پیوند کلیه هست. انوریک نیست برای شروع بررسی مثانه کدامیک از موارد زیر را توصیه می‌کنید؟ (جامع ارولوژی)

سی تی اسکن با و بدون کنتراست

IVP

یوروفلومتری و تعیین رزوریدی ادراری

سی تی اسکن اسپیرال شکم بدون کنتراست

۱۴۰- خانم ۲۵ ساله با سابقه عفونت ادراری و سنگ شاخ گوزنی کلیه، تحت PCNL قرار گرفته است. در آنالیز سنگ بیمار کریستال‌های ۶ وجهی گزارش شده است. در آزمایش خون بیمار کلسیم پایین و پاراتورمون کمی بالاتر از نرمال و ویتامین D کمتر از نرمال است. کدام مورد علت سنگ سازی این بیماری است؟ (کتاب جامع)

افزایش عملکرد سلول‌های استوکلاست استخوان

لیک کلسیم از توبول‌های دیستال کلیه

کاهش انتقال توبولی چند اسید آمینه شامل آرژینین

تبدیل اوره به آمونیوم در سیستم جمع کننده کلیه‌ها

۱۴۱- آقای ۵۰ ساله با سابقه مصرف سیگار و شربت تریاک سه سال پیش به دنبال هماچوری واضح با دفع لخته و توده در مثانه مراجعه کرده و تحت TURT قرار گرفته است. نتیجه پاتولوژی را از بیمارستان نگرفته و تاکنون پیگیری نداشته است. اکنون با هماچوری گراس مراجعه کرده که در سونوگرافی هیدرونفروز راست دارد و در IVP کلیه چپ طبیعی است ولی در سمت راست اتساع حالب تا داخل لگن ادامه دارد. در سیستم اسکوپ می‌توانه طبیعی است و در یورتروسکوپی، توده ۱ سانتی‌متری به فاصله ۶ سانتی‌متر از ماتوس حالب دیده شد که بیوپسی Low Grade TCC گزارش شده است. در سی تی اسکن هیدروپونفروز راست دارد و توده دیده نمی‌شود و لنفادنوپاتی ندارد. درمان مناسب برای این بیمار چیست؟ (کتاب جامع)

رادیكال نفروپورترکتومی با برداشتن كاف مثانه

پورترکتومی دیستال وكاف مثانه و رابمپلنت حالب

پورترکتومی سگمنتال و یورتروپورترکتومی

درمان کم تهاجمی با لیزر

آزمون: جراحی کلیه و مجاری ادراری_ شهریور 1402 مدت آزمون: 210

۱۴۲- پسر بچه ۸ ساله با سابقه بیماری قلبی تترالویی فالو و بیضه نزول نیافته یک طرفه شکمی کاندید جراحی می باشد. کدامیک از روش های زیر توصیه می شود؟ (جامع)

ارکیوپکسی لاپاروسکوپیک کلاسیک

ارکیوپکسی به روش باز

ارکیدکتومی

ارکیوپکسی لاپاروسکوپیک stephens fowler

۱۴۳- بیماری به دلیل تومور لگنچه کلیه چپ بررسی شده است در سی تی یوروگرافی تومور محدود به مخاط لگنچه می باشد، یک غده لنفاوی ۲ سانتی متری در ناف کلیه دیده می شود. سایر بررسی ها از نظر متاستاز منفی می باشد AJCC Staging صحیح بیمار کدام است؟ (جامع)

۱

۲

۳

۴

۱۴۴- برای جراحی سنگ کلیه در کودک ۱۰ ساله از اکسس french ۱۲ استفاده شده است نام این تکنیک PCNL چیست؟ (جامع)

Ultra Mini Perc

Micro Perc

Mini micro Perc

Super mini Perc

آزمون: جراحی کلیه و مجاری ادراری_شهریور 1402 مدت آزمون: 210

۱۴۵- آقای ۶۰ ساله سیگاری با هماچوری میکروسکوپی مراجعه کرده و جهت بررسی سیستم ادراری فوقانی کدام پروتوکل سی تی یوروگرافی بیشترین دقت را دارد؟ (جامع)

دو اسکن با تزریق لازیکس

دو اسکن بدون تزریق لازیکس

سه اسکن با تزریق لازیکس

سه اسکن بدون تزریق لازیکس

۱۴۶- کدامیک از گزینه‌های زیر در مورد تکنیک جراحی تومور کلیه صحیح نمی‌باشد؟ (گاید لاین)

جراحی باز و یا لاپاراسکوپی از لحاظ کنترل کنسر نتایج یکسان دارند.

انجام لنفادنکتومی رجیونال اجباری نمی‌باشد.

در صورتی که غده آدرنال درگیری واضح نداشته باشد می‌توان آدرنالکتومی انجام داد.

انجام فروزن سکشن از بستر تومور توصیه می‌شود.

۱۴۷- آقای ۷۶ ساله بدون سابقه بیماری با تشخیص کانسر پروستات به درمانگاه اروانکولوژی مراجعه کرده است. در بررسی G8 (Geriatric) score= 15 دارد. در بررسی‌ها PSA= 7.8 داشته که بیوپسی سیستماتیک و هدفمند نشان‌دهنده گلیسون اسکور ۴+۳ بوده است. در سه کور نیز درگیری حدود ۴۵ درصد بوده است. کدامیک از روش‌های درمانی کمتر توصیه می‌شود؟ (گاید لاین)

رادیکال پروستاتکتومی

راديوتراپی و ADT

active surveillance

watchful waiting

آزمون: جراحی کلیه و مجاری ادراری_شهریور 1402 مدت آزمون: 210

۱۴۸- آقای ۶۰ ساله با تومور ۸ سانتی متری پل تحتانی کلیه چپ که تحت پارشیل نفرکتومی قرار گرفته است با جواب پاتولوژی به درمانگاه مراجعه کرده است. در صورتی که پاتولوژی تومور، کدامیک از گزینه‌های زیر باشد، درمان ادجوانت با پمبرولیزومب را در نظر خواهید گرفت؟ (گاید لاین)

Clear cell carcinoma, Histologic Grade 3, with Sarcomatoid differentiation

Papillary Renal Cell Carcinoma, Histologic Grade 4, without Sarcomatoid differentiation

Clear cell carcinoma, Histologic Grade 4, without Sarcomatoid differentiation

Papillary Renal Cell Carcinoma, Histologic Grade 4, with Sarcomatoid differentiation

۱۴۹- خانم 20 ساله به صورت اتفاقی در سونوگرافی متوجه توده 5 سانتی متری کلیه شده است. توده در سونوگرافی هیپواکو است. کراتینین برابر 1.3 و وزن بیمار 110 کیلوگرم است. بیمار ذکر می‌کند سال گذشته به علت دیگری سی تی اسکن با کنتراست انجام داده بوده که پس از آن دچار گرمی بدن، خارش شدید و ضایعات پوستی و استفراغ شده است. برای بررسی توده کلیه بیمار با سی تی اسکن توصیه شما چیست؟ (کتاب جامع)

با توجه به اکوی ضایعه در سونوگرافی، سی تی اسکن بدون کنتراست کافی است

سی تی اسکن فقط با کنتراست خوراکی انجام شود

تزریق کنتراست پس از تجویز کورتون و آنتی هیستامین

استفاده از مواد کنتراست غیر یونی بدون خطر آلرژی

آزمون: جراحی کلیه و مجاری ادراری_ شهریور 1402 مدت آزمون: 210

۱۵۰- برای خانم ۶۰ ساله‌ای با سنگ‌سازی مکرر بررسی ادرار ۲۴ ساعته انجام شده است. با توجه به نتایج آزمایشات در این بیمار کدام توصیه سنگ‌سازی را کاهش می‌دهد؟ (کتاب جامع)

Volume= 2500 cc

Calcium = 180 mg/day

Uric acid= 900 mg/day

Citrate= 800 mg/day

Oxalate= 20 mg/day

PH fresh urine = 6

محدودیت مصرف لبنیات

محدودیت مصرف گوشت

افزایش مصرف مایعات

قلیایی کردن ادرار

اخلاق پزشکی

۱۵۱- در ICU بیمارستان تعدادی بیمار بستری هستند و امکان بستری بیمار جدید وجود ندارد. مرد جوان با صدمه ریوی شدید منتظر پذیرش ICU است. در بیماران بستری ICU یکی از بیماران فرد مرگ مغزی است که همراهان رضایت به پیوند نمی‌دهند. در این شرایط بهترین اقدام کدام است؟

اعزام بیمار نیازمند ICU به نزدیک‌ترین بیمارستان

سعی در رضایت گرفتن از همراهان بیمار مرگ مغزی جهت آماده سازی پیوند

قطع فوری ونتیلاتور بیمار مرگ مغزی و اختصاص تخت به بیمار جوان

تشکیل کمیته اخلاق بیمارستان جهت قطع خدمات به بیمار مرگ مغزی و اختصاص آن تخت به بیمار جوان

آزمون: جراحی کلیه و مجاری ادراری_ شهریور 1402 مدت آزمون: 210

۱۵۲- پزشک متخصص در یک بیمارستان عمومی دولتی خدمت می‌نماید. در این بیمارستان طیف وسیعی از بیماران از اقصای مختلف و عمدتاً با تسهیلات بیمه‌ای مراقبت‌ها و خدمات مورد نیاز را دریافت می‌نمایند. پزشک بعضی از بیماران را به بیمارستان خصوصی خود هدایت می‌نماید. این موضوع از طرف دفتر پرستاری به مدیریت بیمارستان گزارش می‌شود. پس از بررسی از نظر ابعاد مشکل، مناسب‌ترین اقدام توسط مدیر بیمارستان چیست؟

ارجاع موضوع به کمیته اخلاق بیمارستان

احضار پزشک و اخطار شفاهی

ارجاع موضوع به سازمان نظام پزشکی

اخطار کتبی پزشک با درج در پرونده

Konkur.in

کلید اولیه

هفتادمین دوره آزمون دانشنامه تخصصی شهریور ۱۴۰۲

جراحی کلیه و مجاری ادراری

توجه! اگر این پاسخنامه متعلق به شما نیست، مسئول جلسه را آگاه سازید. پاسخ سئوالات باید با مداد مشکی نرم و پررنگ در بیضی مربوطه مطابق نمونه صحیح علامت گذاری شود. نحوه علامتگذاری: صحیح ● غلط ○

لطفاً در این مستطیل ها هیچگونه علامتی ننویسید.

۱	<input type="checkbox"/>	<input type="checkbox"/>	<input type="checkbox"/>	<input type="checkbox"/>	<input type="checkbox"/>
۲	<input type="checkbox"/>	<input type="checkbox"/>	<input type="checkbox"/>	<input type="checkbox"/>	<input type="checkbox"/>
۳	<input type="checkbox"/>	<input type="checkbox"/>	<input type="checkbox"/>	<input type="checkbox"/>	<input type="checkbox"/>
۴	<input type="checkbox"/>	<input type="checkbox"/>	<input type="checkbox"/>	<input type="checkbox"/>	<input type="checkbox"/>
۵	<input type="checkbox"/>	<input type="checkbox"/>	<input type="checkbox"/>	<input type="checkbox"/>	<input type="checkbox"/>
۶	<input type="checkbox"/>	<input type="checkbox"/>	<input type="checkbox"/>	<input type="checkbox"/>	<input type="checkbox"/>
۷	<input type="checkbox"/>	<input type="checkbox"/>	<input type="checkbox"/>	<input type="checkbox"/>	<input type="checkbox"/>
۸	<input type="checkbox"/>	<input type="checkbox"/>	<input type="checkbox"/>	<input type="checkbox"/>	<input type="checkbox"/>
۹	<input type="checkbox"/>	<input type="checkbox"/>	<input type="checkbox"/>	<input type="checkbox"/>	<input type="checkbox"/>
۱۰	<input type="checkbox"/>	<input type="checkbox"/>	<input type="checkbox"/>	<input type="checkbox"/>	<input type="checkbox"/>
۵۱	<input type="checkbox"/>	<input type="checkbox"/>	<input type="checkbox"/>	<input type="checkbox"/>	<input type="checkbox"/>
۵۲	<input type="checkbox"/>	<input type="checkbox"/>	<input type="checkbox"/>	<input type="checkbox"/>	<input type="checkbox"/>
۵۳	<input type="checkbox"/>	<input type="checkbox"/>	<input type="checkbox"/>	<input type="checkbox"/>	<input type="checkbox"/>
۵۴	<input type="checkbox"/>	<input type="checkbox"/>	<input type="checkbox"/>	<input type="checkbox"/>	<input type="checkbox"/>
۵۵	<input type="checkbox"/>	<input type="checkbox"/>	<input type="checkbox"/>	<input type="checkbox"/>	<input type="checkbox"/>
۵۶	<input type="checkbox"/>	<input type="checkbox"/>	<input type="checkbox"/>	<input type="checkbox"/>	<input type="checkbox"/>
۵۷	<input type="checkbox"/>	<input type="checkbox"/>	<input type="checkbox"/>	<input type="checkbox"/>	<input type="checkbox"/>
۵۸	<input type="checkbox"/>	<input type="checkbox"/>	<input type="checkbox"/>	<input type="checkbox"/>	<input type="checkbox"/>
۵۹	<input type="checkbox"/>	<input type="checkbox"/>	<input type="checkbox"/>	<input type="checkbox"/>	<input type="checkbox"/>
۶۰	<input type="checkbox"/>	<input type="checkbox"/>	<input type="checkbox"/>	<input type="checkbox"/>	<input type="checkbox"/>
۱۰۱	<input type="checkbox"/>	<input type="checkbox"/>	<input type="checkbox"/>	<input type="checkbox"/>	<input type="checkbox"/>
۱۰۲	<input type="checkbox"/>	<input type="checkbox"/>	<input type="checkbox"/>	<input type="checkbox"/>	<input type="checkbox"/>
۱۰۳	<input type="checkbox"/>	<input type="checkbox"/>	<input type="checkbox"/>	<input type="checkbox"/>	<input type="checkbox"/>
۱۰۴	<input type="checkbox"/>	<input type="checkbox"/>	<input type="checkbox"/>	<input type="checkbox"/>	<input type="checkbox"/>
۱۰۵	<input type="checkbox"/>	<input type="checkbox"/>	<input type="checkbox"/>	<input type="checkbox"/>	<input type="checkbox"/>
۱۰۶	<input type="checkbox"/>	<input type="checkbox"/>	<input type="checkbox"/>	<input type="checkbox"/>	<input type="checkbox"/>
۱۰۷	<input type="checkbox"/>	<input type="checkbox"/>	<input type="checkbox"/>	<input type="checkbox"/>	<input type="checkbox"/>
۱۰۸	<input type="checkbox"/>	<input type="checkbox"/>	<input type="checkbox"/>	<input type="checkbox"/>	<input type="checkbox"/>
۱۰۹	<input type="checkbox"/>	<input type="checkbox"/>	<input type="checkbox"/>	<input type="checkbox"/>	<input type="checkbox"/>
۱۱۰	<input type="checkbox"/>	<input type="checkbox"/>	<input type="checkbox"/>	<input type="checkbox"/>	<input type="checkbox"/>
۱۵۱	<input type="checkbox"/>	<input type="checkbox"/>	<input type="checkbox"/>	<input type="checkbox"/>	<input type="checkbox"/>
۱۵۲	<input type="checkbox"/>	<input type="checkbox"/>	<input type="checkbox"/>	<input type="checkbox"/>	<input type="checkbox"/>
۱۵۳	<input type="checkbox"/>	<input type="checkbox"/>	<input type="checkbox"/>	<input type="checkbox"/>	<input type="checkbox"/>
۱۵۴	<input type="checkbox"/>	<input type="checkbox"/>	<input type="checkbox"/>	<input type="checkbox"/>	<input type="checkbox"/>
۱۵۵	<input type="checkbox"/>	<input type="checkbox"/>	<input type="checkbox"/>	<input type="checkbox"/>	<input type="checkbox"/>
۱۵۶	<input type="checkbox"/>	<input type="checkbox"/>	<input type="checkbox"/>	<input type="checkbox"/>	<input type="checkbox"/>
۱۵۷	<input type="checkbox"/>	<input type="checkbox"/>	<input type="checkbox"/>	<input type="checkbox"/>	<input type="checkbox"/>
۱۵۸	<input type="checkbox"/>	<input type="checkbox"/>	<input type="checkbox"/>	<input type="checkbox"/>	<input type="checkbox"/>
۱۵۹	<input type="checkbox"/>	<input type="checkbox"/>	<input type="checkbox"/>	<input type="checkbox"/>	<input type="checkbox"/>
۱۶۰	<input type="checkbox"/>	<input type="checkbox"/>	<input type="checkbox"/>	<input type="checkbox"/>	<input type="checkbox"/>
۲۰۱	<input type="checkbox"/>	<input type="checkbox"/>	<input type="checkbox"/>	<input type="checkbox"/>	<input type="checkbox"/>
۲۰۲	<input type="checkbox"/>	<input type="checkbox"/>	<input type="checkbox"/>	<input type="checkbox"/>	<input type="checkbox"/>
۲۰۳	<input type="checkbox"/>	<input type="checkbox"/>	<input type="checkbox"/>	<input type="checkbox"/>	<input type="checkbox"/>
۲۰۴	<input type="checkbox"/>	<input type="checkbox"/>	<input type="checkbox"/>	<input type="checkbox"/>	<input type="checkbox"/>
۲۰۵	<input type="checkbox"/>	<input type="checkbox"/>	<input type="checkbox"/>	<input type="checkbox"/>	<input type="checkbox"/>
۲۰۶	<input type="checkbox"/>	<input type="checkbox"/>	<input type="checkbox"/>	<input type="checkbox"/>	<input type="checkbox"/>
۲۰۷	<input type="checkbox"/>	<input type="checkbox"/>	<input type="checkbox"/>	<input type="checkbox"/>	<input type="checkbox"/>
۲۰۸	<input type="checkbox"/>	<input type="checkbox"/>	<input type="checkbox"/>	<input type="checkbox"/>	<input type="checkbox"/>
۲۰۹	<input type="checkbox"/>	<input type="checkbox"/>	<input type="checkbox"/>	<input type="checkbox"/>	<input type="checkbox"/>
۲۱۰	<input type="checkbox"/>	<input type="checkbox"/>	<input type="checkbox"/>	<input type="checkbox"/>	<input type="checkbox"/>
۲۵۱	<input type="checkbox"/>	<input type="checkbox"/>	<input type="checkbox"/>	<input type="checkbox"/>	<input type="checkbox"/>
۲۵۲	<input type="checkbox"/>	<input type="checkbox"/>	<input type="checkbox"/>	<input type="checkbox"/>	<input type="checkbox"/>
۲۵۳	<input type="checkbox"/>	<input type="checkbox"/>	<input type="checkbox"/>	<input type="checkbox"/>	<input type="checkbox"/>
۲۵۴	<input type="checkbox"/>	<input type="checkbox"/>	<input type="checkbox"/>	<input type="checkbox"/>	<input type="checkbox"/>
۲۵۵	<input type="checkbox"/>	<input type="checkbox"/>	<input type="checkbox"/>	<input type="checkbox"/>	<input type="checkbox"/>
۲۵۶	<input type="checkbox"/>	<input type="checkbox"/>	<input type="checkbox"/>	<input type="checkbox"/>	<input type="checkbox"/>
۲۵۷	<input type="checkbox"/>	<input type="checkbox"/>	<input type="checkbox"/>	<input type="checkbox"/>	<input type="checkbox"/>
۲۵۸	<input type="checkbox"/>	<input type="checkbox"/>	<input type="checkbox"/>	<input type="checkbox"/>	<input type="checkbox"/>
۲۵۹	<input type="checkbox"/>	<input type="checkbox"/>	<input type="checkbox"/>	<input type="checkbox"/>	<input type="checkbox"/>
۲۶۰	<input type="checkbox"/>	<input type="checkbox"/>	<input type="checkbox"/>	<input type="checkbox"/>	<input type="checkbox"/>
۱۱	<input type="checkbox"/>	<input type="checkbox"/>	<input type="checkbox"/>	<input type="checkbox"/>	<input type="checkbox"/>
۱۲	<input type="checkbox"/>	<input type="checkbox"/>	<input type="checkbox"/>	<input type="checkbox"/>	<input type="checkbox"/>
۱۳	<input type="checkbox"/>	<input type="checkbox"/>	<input type="checkbox"/>	<input type="checkbox"/>	<input type="checkbox"/>
۱۴	<input type="checkbox"/>	<input type="checkbox"/>	<input type="checkbox"/>	<input type="checkbox"/>	<input type="checkbox"/>
۱۵	<input type="checkbox"/>	<input type="checkbox"/>	<input type="checkbox"/>	<input type="checkbox"/>	<input type="checkbox"/>
۱۶	<input type="checkbox"/>	<input type="checkbox"/>	<input type="checkbox"/>	<input type="checkbox"/>	<input type="checkbox"/>
۱۷	<input type="checkbox"/>	<input type="checkbox"/>	<input type="checkbox"/>	<input type="checkbox"/>	<input type="checkbox"/>
۱۸	<input type="checkbox"/>	<input type="checkbox"/>	<input type="checkbox"/>	<input type="checkbox"/>	<input type="checkbox"/>
۱۹	<input type="checkbox"/>	<input type="checkbox"/>	<input type="checkbox"/>	<input type="checkbox"/>	<input type="checkbox"/>
۲۰	<input type="checkbox"/>	<input type="checkbox"/>	<input type="checkbox"/>	<input type="checkbox"/>	<input type="checkbox"/>
۶۱	<input type="checkbox"/>	<input type="checkbox"/>	<input type="checkbox"/>	<input type="checkbox"/>	<input type="checkbox"/>
۶۲	<input type="checkbox"/>	<input type="checkbox"/>	<input type="checkbox"/>	<input type="checkbox"/>	<input type="checkbox"/>
۶۳	<input type="checkbox"/>	<input type="checkbox"/>	<input type="checkbox"/>	<input type="checkbox"/>	<input type="checkbox"/>
۶۴	<input type="checkbox"/>	<input type="checkbox"/>	<input type="checkbox"/>	<input type="checkbox"/>	<input type="checkbox"/>
۶۵	<input type="checkbox"/>	<input type="checkbox"/>	<input type="checkbox"/>	<input type="checkbox"/>	<input type="checkbox"/>
۶۶	<input type="checkbox"/>	<input type="checkbox"/>	<input type="checkbox"/>	<input type="checkbox"/>	<input type="checkbox"/>
۶۷	<input type="checkbox"/>	<input type="checkbox"/>	<input type="checkbox"/>	<input type="checkbox"/>	<input type="checkbox"/>
۶۸	<input type="checkbox"/>	<input type="checkbox"/>	<input type="checkbox"/>	<input type="checkbox"/>	<input type="checkbox"/>
۶۹	<input type="checkbox"/>	<input type="checkbox"/>	<input type="checkbox"/>	<input type="checkbox"/>	<input type="checkbox"/>
۷۰	<input type="checkbox"/>	<input type="checkbox"/>	<input type="checkbox"/>	<input type="checkbox"/>	<input type="checkbox"/>
۱۱۱	<input type="checkbox"/>	<input type="checkbox"/>	<input type="checkbox"/>	<input type="checkbox"/>	<input type="checkbox"/>
۱۱۲	<input type="checkbox"/>	<input type="checkbox"/>	<input type="checkbox"/>	<input type="checkbox"/>	<input type="checkbox"/>
۱۱۳	<input type="checkbox"/>	<input type="checkbox"/>	<input type="checkbox"/>	<input type="checkbox"/>	<input type="checkbox"/>
۱۱۴	<input type="checkbox"/>	<input type="checkbox"/>	<input type="checkbox"/>	<input type="checkbox"/>	<input type="checkbox"/>
۱۱۵	<input type="checkbox"/>	<input type="checkbox"/>	<input type="checkbox"/>	<input type="checkbox"/>	<input type="checkbox"/>
۱۱۶	<input type="checkbox"/>	<input type="checkbox"/>	<input type="checkbox"/>	<input type="checkbox"/>	<input type="checkbox"/>
۱۱۷	<input type="checkbox"/>	<input type="checkbox"/>	<input type="checkbox"/>	<input type="checkbox"/>	<input type="checkbox"/>
۱۱۸	<input type="checkbox"/>	<input type="checkbox"/>	<input type="checkbox"/>	<input type="checkbox"/>	<input type="checkbox"/>
۱۱۹	<input type="checkbox"/>	<input type="checkbox"/>	<input type="checkbox"/>	<input type="checkbox"/>	<input type="checkbox"/>
۱۲۰	<input type="checkbox"/>	<input type="checkbox"/>	<input type="checkbox"/>	<input type="checkbox"/>	<input type="checkbox"/>
۱۶۱	<input type="checkbox"/>	<input type="checkbox"/>	<input type="checkbox"/>	<input type="checkbox"/>	<input type="checkbox"/>
۱۶۲	<input type="checkbox"/>	<input type="checkbox"/>	<input type="checkbox"/>	<input type="checkbox"/>	<input type="checkbox"/>
۱۶۳	<input type="checkbox"/>	<input type="checkbox"/>	<input type="checkbox"/>	<input type="checkbox"/>	<input type="checkbox"/>
۱۶۴	<input type="checkbox"/>	<input type="checkbox"/>	<input type="checkbox"/>	<input type="checkbox"/>	<input type="checkbox"/>
۱۶۵	<input type="checkbox"/>	<input type="checkbox"/>	<input type="checkbox"/>	<input type="checkbox"/>	<input type="checkbox"/>
۱۶۶	<input type="checkbox"/>	<input type="checkbox"/>	<input type="checkbox"/>	<input type="checkbox"/>	<input type="checkbox"/>
۱۶۷	<input type="checkbox"/>	<input type="checkbox"/>	<input type="checkbox"/>	<input type="checkbox"/>	<input type="checkbox"/>
۱۶۸	<input type="checkbox"/>	<input type="checkbox"/>	<input type="checkbox"/>	<input type="checkbox"/>	<input type="checkbox"/>
۱۶۹	<input type="checkbox"/>	<input type="checkbox"/>	<input type="checkbox"/>	<input type="checkbox"/>	<input type="checkbox"/>
۱۷۰	<input type="checkbox"/>	<input type="checkbox"/>	<input type="checkbox"/>	<input type="checkbox"/>	<input type="checkbox"/>
۲۱۱	<input type="checkbox"/>	<input type="checkbox"/>	<input type="checkbox"/>	<input type="checkbox"/>	<input type="checkbox"/>
۲۱۲	<input type="checkbox"/>	<input type="checkbox"/>	<input type="checkbox"/>	<input type="checkbox"/>	<input type="checkbox"/>
۲۱۳	<input type="checkbox"/>	<input type="checkbox"/>	<input type="checkbox"/>	<input type="checkbox"/>	<input type="checkbox"/>
۲۱۴	<input type="checkbox"/>	<input type="checkbox"/>	<input type="checkbox"/>	<input type="checkbox"/>	<input type="checkbox"/>
۲۱۵	<input type="checkbox"/>	<input type="checkbox"/>	<input type="checkbox"/>	<input type="checkbox"/>	<input type="checkbox"/>
۲۱۶	<input type="checkbox"/>	<input type="checkbox"/>	<input type="checkbox"/>	<input type="checkbox"/>	<input type="checkbox"/>
۲۱۷	<input type="checkbox"/>	<input type="checkbox"/>	<input type="checkbox"/>	<input type="checkbox"/>	<input type="checkbox"/>
۲۱۸	<input type="checkbox"/>	<input type="checkbox"/>	<input type="checkbox"/>	<input type="checkbox"/>	<input type="checkbox"/>
۲۱۹	<input type="checkbox"/>	<input type="checkbox"/>	<input type="checkbox"/>	<input type="checkbox"/>	<input type="checkbox"/>
۲۲۰	<input type="checkbox"/>	<input type="checkbox"/>	<input type="checkbox"/>	<input type="checkbox"/>	<input type="checkbox"/>
۲۶۱	<input type="checkbox"/>	<input type="checkbox"/>	<input type="checkbox"/>	<input type="checkbox"/>	<input type="checkbox"/>
۲۶۲	<input type="checkbox"/>	<input type="checkbox"/>	<input type="checkbox"/>	<input type="checkbox"/>	<input type="checkbox"/>
۲۶۳	<input type="checkbox"/>	<input type="checkbox"/>	<input type="checkbox"/>	<input type="checkbox"/>	<input type="checkbox"/>
۲۶۴	<input type="checkbox"/>	<input type="checkbox"/>	<input type="checkbox"/>	<input type="checkbox"/>	<input type="checkbox"/>
۲۶۵	<input type="checkbox"/>	<input type="checkbox"/>	<input type="checkbox"/>	<input type="checkbox"/>	<input type="checkbox"/>
۲۶۶	<input type="checkbox"/>	<input type="checkbox"/>	<input type="checkbox"/>	<input type="checkbox"/>	<input type="checkbox"/>
۲۶۷	<input type="checkbox"/>	<input type="checkbox"/>	<input type="checkbox"/>	<input type="checkbox"/>	<input type="checkbox"/>
۲۶۸	<input type="checkbox"/>	<input type="checkbox"/>	<input type="checkbox"/>	<input type="checkbox"/>	<input type="checkbox"/>
۲۶۹	<input type="checkbox"/>	<input type="checkbox"/>	<input type="checkbox"/>	<input type="checkbox"/>	<input type="checkbox"/>
۲۷۰	<input type="checkbox"/>	<input type="checkbox"/>	<input type="checkbox"/>	<input type="checkbox"/>	<input type="checkbox"/>
۲۱	<input type="checkbox"/>	<input type="checkbox"/>	<input type="checkbox"/>	<input type="checkbox"/>	<input type="checkbox"/>
۲۲	<input type="checkbox"/>	<input type="checkbox"/>	<input type="checkbox"/>	<input type="checkbox"/>	<input type="checkbox"/>
۲۳	<input type="checkbox"/>	<input type="checkbox"/>	<input type="checkbox"/>	<input type="checkbox"/>	<input type="checkbox"/>
۲۴	<input type="checkbox"/>	<input type="checkbox"/>	<input type="checkbox"/>	<input type="checkbox"/>	<input type="checkbox"/>
۲۵	<input type="checkbox"/>	<input type="checkbox"/>	<input type="checkbox"/>	<input type="checkbox"/>	<input type="checkbox"/>
۲۶	<input type="checkbox"/>	<input type="checkbox"/>	<input type="checkbox"/>	<input type="checkbox"/>	<input type="checkbox"/>
۲۷	<input type="checkbox"/>	<input type="checkbox"/>	<input type="checkbox"/>	<input type="checkbox"/>	<input type="checkbox"/>
۲۸	<input type="checkbox"/>	<input type="checkbox"/>	<input type="checkbox"/>	<input type="checkbox"/>	<input type="checkbox"/>
۲۹	<input type="checkbox"/>	<input type="checkbox"/>	<input type="checkbox"/>	<input type="checkbox"/>	<input type="checkbox"/>
۳۰	<input type="checkbox"/>	<input type="checkbox"/>	<input type="checkbox"/>	<input type="checkbox"/>	<input type="checkbox"/>
۷۱	<input type="checkbox"/>	<input type="checkbox"/>	<input type="checkbox"/>	<input type="checkbox"/>	<input type="checkbox"/>
۷۲	<input type="checkbox"/>	<input type="checkbox"/>	<input type="checkbox"/>	<input type="checkbox"/>	<input type="checkbox"/>
۷۳	<input type="checkbox"/>	<input type="checkbox"/>	<input type="checkbox"/>	<input type="checkbox"/>	<input type="checkbox"/>
۷۴	<input type="checkbox"/>	<input type="checkbox"/>	<input type="checkbox"/>	<input type="checkbox"/>	<input type="checkbox"/>
۷۵	<input type="checkbox"/>	<input type="checkbox"/>	<input type="checkbox"/>	<input type="checkbox"/>	<input type="checkbox"/>
۷۶	<input type="checkbox"/>	<input type="checkbox"/>	<input type="checkbox"/>	<input type="checkbox"/>	<input type="checkbox"/>
۷۷	<input type="checkbox"/>	<input type="checkbox"/>	<input type="checkbox"/>	<input type="checkbox"/>	<input type="checkbox"/>
۷۸	<input type="checkbox"/>	<input type="checkbox"/>	<input type="checkbox"/>	<input type="checkbox"/>	<input type="checkbox"/>
۷۹	<input type="checkbox"/>	<input type="checkbox"/>	<input type="checkbox"/>	<input type="checkbox"/>	<input type="checkbox"/>
۸۰	<input type="checkbox"/>	<input type="checkbox"/>	<input type="checkbox"/>	<input type="checkbox"/>	<input type="checkbox"/>
۱۲۱	<input type="checkbox"/>	<input type="checkbox"/>	<input type="checkbox"/>	<input type="checkbox"/>	<input type="checkbox"/>
۱۲۲	<input type="checkbox"/>	<input type="checkbox"/>	<input type="checkbox"/>	<input type="checkbox"/>	<input type="checkbox"/>
۱۲۳	<input type="checkbox"/>	<input type="checkbox"/>	<input type="checkbox"/>	<input type="checkbox"/>	<input type="checkbox"/>
۱۲۴	<input type="checkbox"/>	<input type="checkbox"/>	<input type="checkbox"/>	<input type="checkbox"/>	<input type="checkbox"/>
۱۲۵	<input type="checkbox"/>	<input type="checkbox"/>	<input type="checkbox"/>	<input type="checkbox"/>	<input type="checkbox"/>
۱۲۶	<input type="checkbox"/>	<input type="checkbox"/>	<input type="checkbox"/>	<input type="checkbox"/>	<input type="checkbox"/>
۱۲۷	<input type="checkbox"/>	<input type="checkbox"/>	<input type="checkbox"/>	<input type="checkbox"/>	<input type="checkbox"/>
۱۲۸	<input type="checkbox"/>	<input type="checkbox"/>	<input type="checkbox"/>	<input type="checkbox"/>	<input type="checkbox"/>
۱۲۹	<input type="checkbox"/>	<input type="checkbox"/>	<input type="checkbox"/>	<input type="checkbox"/>	<input type="checkbox"/>
۱۳۰	<input type="checkbox"/>	<input type="checkbox"/>	<input type="checkbox"/>	<input type="checkbox"/>	<input type="checkbox"/>
۱۷۱	<input type="checkbox"/>	<input type="checkbox"/>	<input type="checkbox"/>	<input type="checkbox"/>	<input type="checkbox"/>
۱۷۲	<input type="checkbox"/>	<input type="checkbox"/>	<input type="checkbox"/>	<input type="checkbox"/>	<input type="checkbox"/>
۱۷۳	<input type="checkbox"/>	<input type="checkbox"/>	<input type="checkbox"/>	<input type="checkbox"/>	<input type="checkbox"/>
۱۷۴	<input type="checkbox"/>	<input type="checkbox"/>	<input type="checkbox"/>	<input type="checkbox"/>	<input type="checkbox"/>
۱۷۵	<input type="checkbox"/>	<input type="checkbox"/>	<input type="checkbox"/>	<input type="checkbox"/>	<input type="checkbox"/>
۱۷۶	<input type="checkbox"/>	<input type="checkbox"/>	<input type="checkbox"/>	<input type="checkbox"/>	<input type="checkbox"/>
۱۷۷	<input type="checkbox"/>	<input type="checkbox"/>	<input type="checkbox"/>	<input type="checkbox"/>	<input type="checkbox"/>
۱۷۸	<input type="checkbox"/>	<input type="checkbox"/>	<input type="checkbox"/>	<input type="checkbox"/>	<input type="checkbox"/>
۱۷۹	<input type="checkbox"/>	<input type="checkbox"/>	<input type="checkbox"/>	<input type="checkbox"/>	<input type="checkbox"/>
۱۸۰	<input type="checkbox"/>	<input type="checkbox"/>	<input type="checkbox"/>	<input type="checkbox"/>	<input type="checkbox"/>
۲۲۱	<input type="checkbox"/>	<input type="checkbox"/>	<input type="checkbox"/>	<input type="checkbox"/>	<input type="checkbox"/>
۲۲۲	<input type="checkbox"/>	<input type="checkbox"/>	<input type="checkbox"/>	<input type="checkbox"/>	<input type="checkbox"/>
۲۲۳	<input type="checkbox"/>	<input type="checkbox"/>	<input type="checkbox"/>	<input type="checkbox"/>	<input type="checkbox"/>
۲۲۴	<input type="checkbox"/>	<input type="checkbox"/>	<input type="checkbox"/>	<input type="checkbox"/>	<input type="checkbox"/>
۲۲۵	<input type="checkbox"/>	<input type="checkbox"/>	<input type="checkbox"/>	<input type="checkbox"/>	<input type="checkbox"/>
۲۲۶	<input type="checkbox"/>	<input type="checkbox"/>	<input type="checkbox"/>	<input type="checkbox"/>	<input type="checkbox"/>
۲۲۷	<input type="checkbox"/>	<input type="checkbox"/>	<input type="checkbox"/>	<input type="checkbox"/>	<input type="checkbox"/>
۲۲۸	<input type="checkbox"/>	<input type="checkbox"/>	<input type="checkbox"/>	<input type="checkbox"/>	<input type="checkbox"/>
۲۲۹	<input type="checkbox"/>	<input type="checkbox"/>	<input type="checkbox"/>	<input type="checkbox"/>	<input type="checkbox"/>
۲۳۰	<input type="checkbox"/>	<input type="checkbox"/>	<input type="checkbox"/>	<input type="checkbox"/>	<input type="checkbox"/>
۲۷۱	<input type="checkbox"/>	<input type="checkbox"/>	<input type="checkbox"/>	<input type="checkbox"/>	<input type="checkbox"/>
۲۷۲	<input type="checkbox"/>	<input type="checkbox"/>	<input type="checkbox"/>	<input type="checkbox"/>	<input type="checkbox"/>
۲۷۳	<input type="checkbox"/>	<input type="checkbox"/>	<input type="checkbox"/>	<input type="checkbox"/>	<input type="checkbox"/>
۲۷۴	<input type="checkbox"/>	<input type="checkbox"/>	<input type="checkbox"/>	<input type="checkbox"/>	<input type="checkbox"/>
۲۷۵	<input type="checkbox"/>	<input type="checkbox"/>	<input type="checkbox"/>	<input type="checkbox"/>	<input type="checkbox"/>
۲۷۶	<input type="checkbox"/>	<input type="checkbox"/>	<input type="checkbox"/>	<input type="checkbox"/>	<input type="checkbox"/>
۲۷۷	<input type="checkbox"/>	<input type="checkbox"/>	<input type="checkbox"/>	<input type="checkbox"/>	<input type="checkbox"/>
۲۷۸	<input type="checkbox"/>	<input type="checkbox"/>	<input type="checkbox"/>	<input type="checkbox"/>	<input type="checkbox"/>
۲۷۹	<input type="checkbox"/>	<input type="checkbox"/>	<input type="checkbox"/>	<input type="checkbox"/>	<input type="checkbox"/>
۲۸۰	<input type="checkbox"/>	<input type="checkbox"/>	<input type="checkbox"/>	<input type="checkbox"/>	<input type="checkbox"/>
۳۱	<input type="checkbox"/>	<input type="checkbox"/>	<input type="checkbox"/>	<input type="checkbox"/>	<input type="checkbox"/>
۳۲	<input type="checkbox"/>	<input type="checkbox"/>	<input type="checkbox"/>	<input type="checkbox"/>	<input type="checkbox"/>
۳۳	<input type="checkbox"/>	<input type="checkbox"/>	<input type="checkbox"/>	<input type="checkbox"/>	<input type="checkbox"/>
۳۴	<input type="checkbox"/>	<input type="checkbox"/>	<input type="checkbox"/>	<input type="checkbox"/>	<input type="checkbox"/>
۳۵	<input type="checkbox"/>	<input type="checkbox"/>	<input type="checkbox"/>	<input type="checkbox"/>	<input type="checkbox"/>
۳۶	<input type="checkbox"/>	<input type="checkbox"/>	<input type="checkbox"/>	<input type="checkbox"/>	<input type="checkbox"/>
۳۷	<input type="checkbox"/>	<input type="checkbox"/>	<input type="checkbox"/>	<input type="checkbox"/>	<input type="checkbox"/>
۳۸	<input type="checkbox"/>	<input type="checkbox"/>	<input type="checkbox"/>	<input type="checkbox"/>	<input type="checkbox"/>
۳۹	<input type="checkbox"/>	<input type="checkbox"/>	<input type="checkbox"/>	<input type="checkbox"/>	<input type="checkbox"/>
۴۰	<input type="checkbox"/>	<input type="checkbox"/>	<input type="checkbox"/>	<input type="checkbox"/>	<input type="checkbox"/>
۸۱	<input type="checkbox"/>	<input type="checkbox"/>	<input type="checkbox"/>	<input type="checkbox"/>	<input type="checkbox"/>
۸۲	<input type="checkbox"/>	<input type="checkbox"/>	<input type="checkbox"/>	<input type="checkbox"/>	<input type="checkbox"/>
۸۳	<input type="checkbox"/>	<input type="checkbox"/>	<input type="checkbox"/>	<input type="checkbox"/>	<input type="checkbox"/>
۸۴	<input type="checkbox"/>	<input type="checkbox"/>	<input type="checkbox"/>	<input type="checkbox"/>	<input type="checkbox"/>
۸۵	<input type="checkbox"/>	<input type="checkbox"/>	<input type="checkbox"/>	<input type="checkbox"/>	<input type="checkbox"/>
۸۶	<input type="checkbox"/>	<input type="checkbox"/>	<input type="checkbox"/>	<input type="checkbox"/>	<input type="checkbox"/>
۸۷	<input type="checkbox"/>	<input type="checkbox"/>	<input type="checkbox"/>	<input type="checkbox"/>	<input type="checkbox"/>
۸۸	<input type="checkbox"/>	<input type="checkbox"/>	<input type="checkbox"/>	<input type="checkbox"/>	<input type="checkbox"/>
۸۹	<input type="checkbox"/>	<input type="checkbox"/>	<input type="checkbox"/>	<input type="checkbox"/>	<input type="checkbox"/>
۹۰	<input type="checkbox"/>	<input type="checkbox"/>	<input type="checkbox"/>	<input type="checkbox"/>	