

درس چشم پزشکی _ تخصصی

۱- خانم ۷۰ ساله با تشخیص Stroke که علائم وی از ۲ ساعت قبل آغاز شده است، در Imaging درگیری وسیع ایسکمیک در یک نیمکره مغز دارد. در اکوکاردیوگرافی به عمل آمده مورد پاتولوژیکی وجود ندارد. گزینه غلط را انتخاب کنید.

تجویز هپارین در ۲۴ ساعت اول باعث باعث Outcome بهتر و کاهش مورتالیتته می شود.

تجویز آتورواستاتین با دوز بالا باعث کاهش ریسک عود Stroke می شود.

اگر در معاینه بیمار Complete hemianopia یافت شود، بدون در نظر گرفتن میزان بهبود اولیه باید rTPA تجویز شود.

استفاده از Mechanical thrombectomy به همراه Stent های نسل دوم در این بیمار سودمند است.

۲- بیمار ۵۰ ساله معتاد به مصرف الکل، بتدریج دچار کاهش حافظه و اختلالات رفتاری شده است. در بررسی بیمار دچار آنمی است. پس از تجویز فولیک اسید، آنمی بیمار برطرف شده است ولی اختلالات ذهنی و رفتاری ادامه دارد. آزمایش سطح سرمی کدام مورد زیر مهم است؟

Cobalamine

Folate

Homocysteine

Methylmalonic acid

۳- در مورد یک تست تشخیصی گلوکوم با Sensitivity 80% , specificity 90% کدام گزینه در مورد positive likelihood ratio و negative likelihood ratio به ترتیب از سمت راست به چپ صحیح است؟

0.22 - 8

0.22 - 9

0.125 - 8

0.125 - 9

آزمون: چشم پزشکی_شهریور 1402 مدت آزمون: 210

۴- خانم ۵۰ ساله با وزن ۶۰ کیلوگرم با تشخیص توبرکولوز ریوی فعال تحت درمان ۴ دارویی با اتامبوتول با دوز ۴۰۰ میلی گرم ۳ بار در روز، ایزونیازید، ریفامپین و پیرازینامید قرار گرفته است. در خصوص عوارض چشمی ناشی از داروها، کدامیک از گزینه‌های زیر غلط است؟

در تجویز ایزونیازید ریسک اپتیک نوروپاتی وجود دارد

اگر آسیب پذیری به رژیم دارویی وجود داشته باشد، ایزونیازید از رژیم دارویی حذف می‌شود

بیمار باید ماهیانه معاینه شود و در صورت هرگونه تغییر در حدت بینایی یا دید رنگ، باید دوز اتامبوتول را کاهش داد

برای تشخیص زودرس درگیری عصب اپتیک ناشی از اتامبوتول می‌توان از RNFL OCT استفاده کرد

۵- خانمی ۴۵ ساله که در بیمارستان به علت SLE بستری است، مورد مشاوره چشمی قرار می‌گیرد با توجه به شیوع گرفتاری چشمی در این بیماری کدامیک از ساختمان‌های چشمی را مورد بررسی بیشتری قرار می‌دهید؟

رتین

اتاق قدامی

قرنیه

لنز

۶- در مورد روش‌های تشخیصی کانسر پستان کدامیک از عبارات زیر غلط است؟

MRI در بین تست‌های تشخیصی بیشترین specificity و کمترین sensitivity را دارد.

در خانم‌های با موتاسیون ژن (BRCA1) breast cancer 1 gene ماموگرافی و MRI سالیانه توصیه می‌شود.

حدود ۱/۳ کانسرهای پستان که در ماموگرافی screening کشف می‌شوند noninvasive می‌باشد.

حدود ۴۰٪ از تومورهایی که ماموگرافی تشخیصی داده می‌شود با معاینه کلینیکی به تنهایی قابل تشخیص نیست.

۷- در خصوص بیماران مبتلا به Human Immunodeficiency Virus (HIV) کدام گزینه غلط است؟

شمارش تعداد لنفوسیت‌های CD4 + برای مانیتور کردن عفونت‌های فرصت طلب مفید است.

اندازه‌گیری Viral load در خون محیطی برای ارزیابی پاسخ به درمان استفاده می‌شود.

شمارش تعداد لنفوسیت‌های CD4 + برای ارزیابی سرعت پیشرفت به سمت AIDS مفید است.

اندازه‌گیری Viral load در خون محیطی در ارزیابی احتمال مرگ به دنبال AIDS مفید است.

۸- خانم ۶۵ ساله‌ای با سابقه طولانی از نارسائی دریچه پولمونر که دارای علائم تاکی پنه، ضربان بالای قلب و فشارخون بالاست در معاینه رال قاعده ریه و هیپاتومگالی دارد و بطور نسبی سیانوزه است، بررسی نشان می‌دهد EF (Ejection Fraction) بیشتر از ۵۰٪ است. کدام دارو برای بیمار نباید تجویز شود؟

Captopril

Metoprolol

Digoxin

Amlodipine

۹- در یک مطالعه ۱۰۰ کودک توسط چشم پزشک اطفال معاینه شدند که ۳۰ کودک مبتلا به استرابیسم بودند. یک تست Screening جدید قادر بوده که ۲۰ نفر از ۳۰ کودک مبتلا به استرابیسم و ۳۰ کودک از ۷۰ کودک سالم را به درستی تشخیص دهد. Accuracy این تست جدید چند درصد است؟

۲۰

۳۰

۴۰

۵۰

۱۰- در کدامیک از دوزهای رادیوتراپی صورت به مدت طولانی (یک سال) احتمال اولسر قرنیه وجود دارد؟

5-10 GY

10-20 GY

30-40 GY

60-70 GY

۱۱- جوان ۲۵ ساله با ترومای بلانت چشم راست مراجعه نموده است در معاینه دید چشم راست 9/10 بوده و علاوه بر محدودیت حرکات چشمی، مردمک نیز در همان طرف دیلاته است. اسفنکتر مردمک پارگی ندارد آسیب به کدامیک از شاخه‌های عصب ۳ با وضعیت چشمی بیمار مطابقت دارد؟

یک شاخه از قسمت superior عصب III که عضله رکتوس فوقانی را عصب دهی می‌کند.

یک شاخه از قسمت inferior عصب III که عضله medial- rectus را عصب دهی می‌کند.

یک شاخه از قسمت inferior عصب III که عضله inferior-oblique را عصب دهی می‌کند.

یک شاخه از قسمت inferior عصب III که عضله inferior- rectus را عصب دهی می‌کند.

۱۲- پس از اصابت ضربه به چشم در دراز مدت کدامیک از پدیده‌های زیر انتظار می‌رود؟

کاهش شدید پلی پپتیدهای با وزن مولکولی بالا

کاهش پاسخ هیپریپلاستیک اپیتلیوم کریستالین لنز

اگزودای فیبرینی با یا بدون حضور ماکروفاژ

عدم پاسخ به درمان با استروئیدها تاثیری در این رخدادها ندارند

آزمون: چشم پزشکی_شهریور 1402 مدت آزمون: 210

۱۳- در مراحل رشد جنینی در ماه دوم کدامیک از قسمت‌های زیر تشکیل می‌شود؟

Photoreceptors develop inner segments

Dilator muscle of iris

Pigment granules appear in retinal-pigment epithelium

Hyaloid system starts to regress

۱۴- کدامیک از گزینه‌های زیر در مورد povidone-iodine غلط است؟

تنها دارویی است که به طور significant خطر اندوفتالمیت پس از جراحی را کم می‌کند.

در صورت حساسیت به مواد کنتراست تزریقی، مصرف توپیکال آن ممنوع است.

حساسیت به غذاهای دریایی مانعی برای مصرف توپیکال آن نیست.

محلول اسکراب آن به اپیتلیوم قرنیه آسیب می‌رساند.

۱۵- کدامیک از گزینه‌های زیر در مورد قطره‌های چشمی صحیح است؟

۸۰ درصد از هر قطره ریخته شده در چشم باقیمانده و بقیه آن خارج می‌شود.

۴ دقیقه پس از چکاندن قطره، ۱۰ درصد از دوز اولیه ریخته شده در اشک باقی می‌ماند.

نفوذپذیری مولکول‌های کوچک محلول در آب، در قرنیه ۲۰ درصد از ملتحمه بیشتر است.

میزان turnover در لایه اشکی پس از چکاندن قطره در چشم سالم حدود ۵ درصد در دقیقه است.

آزمون: چشم پزشکی_شهریور 1402 مدت آزمون: 210

۱۶- خانمی ۲۵ ساله باهمانژیوم پوستی روی گونه و اطراف پلک سمت راست مراجعه نموده است. در معاینه چشم راست، واسکولاریته ملتحمه افزایش یافته و وریدهای اپی اسکلارا حالت Tortuous داشته و در B-Scan ضخیم شدگی منتشر کورویید مشاهده می شود. فشار چشم راست ۳۰ میلی متر جیوه است. $cup=90\%$ است کدامیک از گزینه های زیر در خصوص این بیماری غلط است؟

همانژیوم کورویید این بیماران در دوران کودکی بدون علامت است.

این بیماری ناشی از موتاسیون سوماتیک در ژن GNAQ می باشد.

در این بیماران بروز گلوکوم در دوران نوزادی و کودکی نادر است.

وجود همانژیوم در پلک فوقانی احتمال وجود گلوکوم در همان طرف را افزایش می دهد.

۱۷- آقای ۲۴ ساله قد بلند با کاهش ناگهانی دید چشم راست مراجعه نموده است سابقه بستری در بیمارستان حدود ۳ ماه پیش بعلت مشکلات کاردیو واسکولار دارد. در معاینه هر دو چشم علاوه بر میوپی ۴- و مردمک مید دیلاته، در رفتگی لنز در سگمان قدامی دیده می شود والیاف زنونار قابل مشاهده سالم بنظر می رسند. در فوندوسکوپی چشم راست جدا شدگی کامل شبکیه و در چشم چپ لاتیس دارد. محتمل ترین اختلال ساختمانی در این بیمار کدام گزینه زیر است؟

Peroxin

Fibrillin

Myosin VIIA

Versican

۱۸- کدامیک از موارد زیر در مورد متابولیسم گلوکز در قرنیه صحیح است؟

متابولیسم گلوکز از طریق HMP shunt در استروما بیشتر از اپی تلیوم است.

متابولیسم گلوکز از TCA cycle در شرایط بیهوازی انجام می شود.

۹۰٪ گلوکز قرنیه از طریق عروق لیمبال و tear film تامین می گردد.

عبور گلوکز از استروما به اپی تلیوم از طریق passive diffusion صورت می گیرد.

آزمون: چشم پزشکی_ شهریور 1402 مدت آزمون: 210

۱۹- بیماری مبتلا به یک ضایعه در ناحیه لیمبوس است که به قرنیه و ملتحمه کنار آن گسترش دارد. برای بی‌حسی توپیکال هنگام بیوپسی اکسیژنال این ضایعه، کدامیک از داروهای زیر کمترین اثر را بر اپیتلیوم دارد؟

لیدوکائین

تتراکائین

پروپاراکائین

کوکائین

۲۰- برای بررسی یک توده کوروییدال در ساعت ۴ فوندوس چشم راست درخواست سونوگرافی شده است. کدامیک از گزینه‌های زیر در مورد نحوه قرار گرفتن پروب B scan در این بیمار صحیح است؟

Transverse B scan: probe on the globe at 10 o'clock marker toward temporal side

Transverse B scan: probe on the globe at 10 o'clock marker toward superior side

Longitudinal B scan: probe on the globe at 4 o'clock probe marker toward limbus

Longitudinal B scan: probe on the globe at 4 o'clock probe marker toward temporal side

۲۱- در مورد کورویید و ممبران بروخ گزینه غلط کدام است؟

مولکول‌های کوچک مانند فلورسئین از آندوتلیوم کوریوکاپیلاری نشت می‌کنند.

عروق لایه‌های میانی و خارجی کورویید معمولاً نشت فلورسئین ندارند.

ممبران بروخ نسبت به مولکول‌های بسیار کوچک نظیر فلورسئین نفوذ ناپذیر است.

ممبران بروخ با افزایش سن ضخیم‌تر می‌شود.

آزمون: چشم پزشکی_شهریور 1402 مدت آزمون: 210

۲۲- در Gene Transcription کدامیک از فرآیندهای زیر اتفاق می افتد؟

تبدیل مولکول DNA به RNA

ساخته شدن پروتئین در ریبوزوم

ساخته شدن آمینواسید

افزایش T-RNA

۲۳- در مورد آناتومی اربیت کدامیک از موارد زیر غلط است.

بال کوچک اسفنوئید از اجزای تشکیل دهنده دیواره مدیال اربیت می باشد.

بال بزرگ اسفنوئید از اجزای تشکیل دهنده دیواره خارجی اربیت می باشد.

حفره ساک اشکی از استخوان لاکریمال و زائده‌ای از استخوان فرونتال تشکیل می شود.

کف اربیت از خلف به قدام شیب ۲۰ درجه به سمت پایین دارد.

۲۴- اگر عیب انکساری چشم بیمار $90 \times -2.00 \text{cyl} / -3.00 \text{sph}$ و بیمار از عینک -5.00sph در جلوی این چشم استفاده کند تصویر یک نقطه واقع در بی نهایت را چگونه می بیند؟

خط عمودی

خط افقی

بیضی عمودی

بیضی افقی

آزمون: چشم پزشکی_شهریور 1402 مدت آزمون: 210

۲۵- کدامیک از بیماران زیر Compound myopia دارد؟

sph-4.00cyl+2.00 X 180

sph-2.00cyl+4.00 X 180

sph+2.00cyl-2.00 X 180

sph-2.00cyl+2.00 X 180

۲۶- بیماری که بدون عینک برای دور بیست پریم دیوپتر اگزو فوریا دارد و با گذاشتن عینک OD=OS=-2.50sph دچار پنج پریم دیوپتر اگزو فوریا می شود میزان AC/A بیمار چه مقدار است؟

۴

۵

۶

۷.۵

۲۷- بیماری که از عینک OD=+6.00sph/+2.00cyl x180 , OS=+4.00sph/-1.00cyl x180 استفاده می کند اگر برای دید نزدیک از ۸ میلی متر پایین تر و ۲ میلی متر داخلتر از مرکز عینک نگاه کند چه اثر منشوری جلوی چشم راست ایشان ایجاد می شود؟

0.4 PD BO,4PD BU

2PD BO ,4PD BU

1PD BO ,1.6PD BU

2.2PD BO ,1.6PD BU

آزمون: چشم پزشکی_شهریور 1402 مدت آزمون: 210

۲۸- عیب انکساری یک چشم +3.00 می باشد. کراتومتری آن 7.8 می باشد. اگر Base curve یک لنز سخت 7.95 باشد قدرت لنز سخت چقدر است؟

+3.5

+۳.۷۵

+2.5

+2.75

۲۹- در کدامیک از موارد زیر Airy Disc بزرگتری داریم؟

فاصله کانونی کوچکتر

پوپیل بزرگتر

نور تابیده شده با طول موج بلند

کمتر شدن Diffraction

۳۰- کدام عبارت در مورد محلول های لنز تماسی صحیح نیست؟

تمیز کننده های آنزیمی برای شستشو و نگهداری لنز استفاده می شوند.

محلول های Multi purpose برای تمیز کردن، نگهداری، ضد عفونی کردن و شستشوی لنز استفاده می شوند.

محلول های پراکسید هیدروژن برای تمیز کردن، نگهداری، ضد عفونی کردن و شستشوی لنز استفاده می شوند.

محلول های پراکسید هیدروژن میتواند سوختگی شیمیایی ایجاد کند.

آزمون: چشم پزشکی_شهریور 1402 مدت آزمون: 210

۳۱- در معاینه با کراس سیلندر برای عینک 25 cyl -2.00 sph -4.00 در مرحله اول وقتی که دسته کراس سیلندر در محور ۲۵ درجه قرار دارد و علامت قرمز رو به بالا قرار گرفته بیمار تارگت‌ها را بهتر می‌بیند. در مرحله بعد کدام عینک را آزمایش می‌کنید؟

sph-3.75 -2.50cylx25

sph-4.00-2.00cylx30

Sph-4.00-2.00cylx20

Sph-4.25-1.50cylx25

۳۲- در معاینه بیماری با مردمک تنگ برای انجام افتالموسکوپی ایندیرکت کدام گزینه‌ها کمک کننده است؟

نزدیک کردن آینه یا پریم افتالموسکوپ به معاینه کننده

Wide کردن effective interpupillary distance معاینه کننده

کاهش فاصله سر معاینه کننده و چشم بیمار

کم کردن فاصله چشمی‌های افتالموسکوپ

۳۳- اگر چشم بیمار از یک نقطه نور در بی‌نهایت، یک تصویر خط عمودی در جلوی رتین و یک تصویر خط افقی در روی رتین تشکیل دهد دچار چه نوع آستیگماتیسمی است؟

Compound myopic WTR

Compound myopic ATR

Simple myopic WTR

Simple myopic ATR

آزمون: چشم پزشکی_شهریور 1402 مدت آزمون: 210

۳۴- اگر یک شیئی نسبت به یک لنز ۳.۰۰ + دیوپتر، ورجانس ۳.۰۰ + داشته باشد بزرگنمایی تصویر آن چه مقدار است؟

یک چهارم

یک دوم

دو

چهار

۳۵- فرد امترپ ۴۳ ساله که NPA بدون عینک او ۲۵ سانتی متر است ولی اظهار می کند هنگام مطالعه در فاصله ۴۰ سانتی متری زود خسته می شود اولین عینک پیشنهادی شما چیست؟

احتیاج به عینک نزدیک ندارد

sph + 0.50

sph +1.00

sph +1.50

۳۶- در مقایسه تلسکوپ نجومی و گالیه که در low vision Aid استفاده می شود، کدام غلط است؟

حداکثر بزرگنمایی تلسکوپ گالیه بیشتر است.

فیلد تلسکوپ گالیه محدودتر است.

محدوده فوکوس در تلسکوپ نجومی بیشتر است.

کیفیت تصویر در تلسکوپ نجومی بهتر است.

۳۷- کدامیک از Constant های زیر مربوط به فرمول ذکر شده نیست؟

Haigis formula: a0, a1, a2

SRK T formula: personalized ACD

SRK2 formula: A constant

Holladay formula: Surgeon factor

۳۸- در بیماری که هیچ دلیل خاصی برای اسکلریت وی مشخص نیست. جواب پاتولوژی بیوپسی اسکلرا به شرح زیر است:
«انفیلتراسیون لنفوسیت و پلاسماسل در اطراف عروق بدون فرآیند گرانولوماتوز همراه با واسکولیت به شکل نکروز فیبرینوئید»

تشخیص بیمار کدام نوع اسکلریت می باشد؟

غیرنکروزان

ناشی از عامل عفونی

اسکلرومالاسی پرفوران

نکروزان

۳۹- گزارش پاتولوژی یک ضایعه شبکیه بصورت زیر است. کدامیک از گزینه های زیر برای این ضایعه مطرح است؟

Many abnormal, capillary-like, fenestrated channels surrounded by vacuolated, foamy stromal cells and reactive glial cells

Retinal capillary hemangioblastoma

Coats disease

Retinoblastoma

Cavernous hemangioma

آزمون: چشم پزشکی_شهریور 1402 مدت آزمون: 210

۴۰- در کوریورتینیت اسکروپتاریا کدام گزینه زیر محتمل تر است؟

پارگی غشای بروکس به همراه granulation tissue proliferation

پارگی غشای بروکس به همراه نکروز و التهاب

پارگی کوریورتینال به همراه نکروز

پارگی کوریورتینال به همراه CNV

۴۱- آقای ۲۵ ساله با آنمی، هایپروویسکوزیتی، ترومبوسیتوپنی و کاهش بینایی ناگهانی در حد 1/10 در هر دو چشم از یک روز قبل مراجعه کرده است در معاینه pseudohypopyon، خونریزی subretinal و intraretinal، cotton-wool spots، hard exudates، pseudo-roth spots و ادم عصب اپتیک هر دو چشم وجود دارد. کدام درمان زیر مناسب تر است؟

Intra thecal chemotherapy

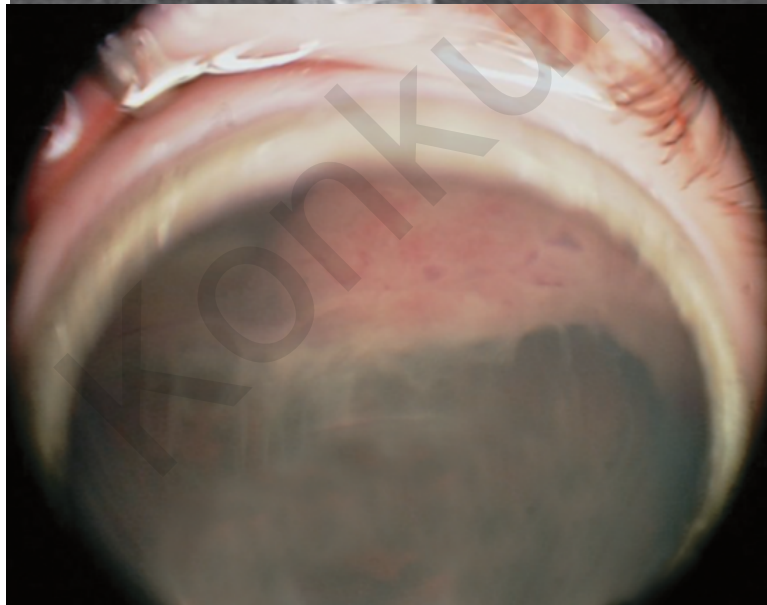
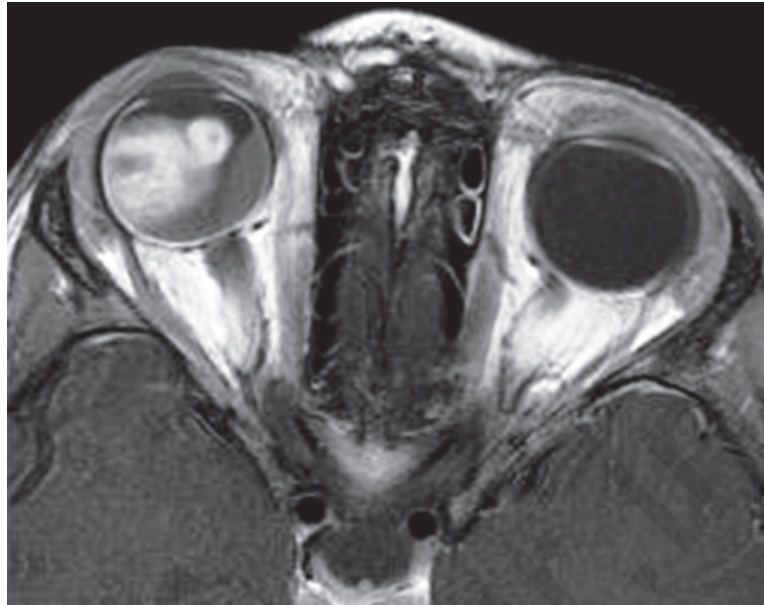Oral chemotherapy

External beam radiation عصب اپتیک

External beam radiation عصب اپتیک همراه با شیمی درمانی سیستمیک و intrathecal chemotherapy

آزمون: چشم پزشکی_ شهریور 1402 مدت آزمون: 210

۴۲- دختر بچه ۵ ساله با شکایت کاهش دید چشم راست به درمانگاه آورده شده است در معاینه BCVA راست 6/10 و چپ 10/10 می باشد IOP راست ۲۶ و چپ ۱۴ میلی متر جیوه می باشد. چنانچه تصویر فوندوس و MRI زیر مربوط به این بیمار باشد کدام گزینه زیر در خصوص این بیمار غلط است؟



مناسبترین گزینه درمانی رزکسیون توده می باشد.

در صورت درمان مناسب وقوع متاستاز نادر می باشد.

شکل خوش خیم این بیماری شایعتر می باشد.

در پاتولوژی این ضایعات ممکن است Flexner-Wintersteiner Rosettes دیده شود.

آزمون: چشم پزشکی_ شهریور 1402 مدت آزمون: 210

۴۳- آقای 25 ساله جهت معاینه عیب انکساری مراجعه کرده است. دید اصلاح شده دو چشم 10/10 است. در معاینه چشم چپ یک توده گنبدی شکل آملانوتیک با ابعاد 4*4 و ضخامت 2 میلی‌متر به فاصله دو دیسک از فووه آ در ناحیه سوپراتمپورال ماکولا دیده می‌شود. در OCT فوّه آنرمال است. در A scan ضایعه به صورت high-amplitude initial echo and high-amplitude internal reflectivity without shadowing دیده می‌شود. در ICGA، نمای هیپرفلورسنس در فاز ابتدایی دیده می‌شود که در 3-4 دقیقه به حداکثر رسیده و در فازهای انتهایی کاهش می‌یابد و یک حلقه هیپرفلورسنس دور ضایعه باقی می‌ماند. کدامیک از گزینه‌های زیر برای این بیمار ارجح است؟

PDT

Intravitreal anti-VEGF

Plaque radiotherapy

Observation

۴۴- در فوندوسکوپي بیمار توده‌ی سیاه رنگ jet black بر روی عصب اپتیک مشاهده شده است. پس از فوت بیمار در اثر حادثه و انجام اتوپسی گزارش پاتولوژی ضایعه به صورت زیر است:

jet black mass composed of closely packed heavily pigmented plump polyhedral melanocytes with dense intracytoplasmic pigment

کدام گزینه در خصوص این ضایعه صحیح است؟

توده مذکور رشد سریع دارد.

احتمال transformation ضایعه فوق به ملانوم بالاست.

وجود نکروز و انفیلتراسیون هیستئوسیت، باعث رد تشخیص نمی‌شود.

درمان مناسب برای این ضایعه PDT می‌باشد.

آزمون: چشم پزشکی_شهریور 1402 مدت آزمون: 210

۴۵- کشاورز ۶۰ ساله با ضایعه پلکی اولسراتیو و مقداری تورم در پریفر ضایعه که از حدود ۹ ماه پیش ظاهر شده و به تدریج بزرگ تر شده مراجعه نموده است. جواب پاتولوژی به شرح زیر می باشد.

Atypical squamous cells that form nests and strands, extend beyond the epidermal basement membrane ,infiltrate the dermis, and inside a fibrotic tissue reaction

تشخیص شما کدامیک از موارد زیر است:

Basal cell carcinoma

Squamous cell carcinoma

Keratoacanthoma

Actinic keratosis

۴۶- بیمار ۵۰ ساله ای با کاهش دید ناگهانی بدون درد چشم چپ مراجعه می کند که حدود ۵ دقیقه طول کشید تا بهبودی حاصل شود. در بررسی های این بیمار کدام گزینه غلط است؟

بیمار نیاز به بررسی از نظر قلبی دارد.

بیمار نیاز به MRA یا CTA عروق گردنی دارد.

در صورتی که در اکوکاردیوگرافی لخته دیده شود نیاز به بررسی از نظر Giant cell arteritis ندارد.

در صورت یافتن آمبولی در قلب نیازی به MRI مغز نیست.

۴۷- کدام جمله زیر در مورد آناتومی اربیت غلط است؟

در همه افراد تمام دیواره داخلی کانال اپتیک استخوانی می باشد.

قسمتی از فیبرهای عصبی اکولوسمیپاتیک از شیار اربیت فوقانی عبور می کنند.

فیبرهای عصبی پاراسمیپاتیک مربوط به غده اشکی از شیار اربیت تحتانی عبور می کنند.

استخوان پالاتین از اجزای تشکیل دهنده شیار اربیت تحتانی می باشد.

آزمون: چشم پزشکی_شهریور 1402 مدت آزمون: 210

۴۸- مرد ۲۵ ساله‌ای با درد شدید در پشت چشم راست که به ناحیه پیشانی همان سمت گسترش پیدا می‌کند مراجعه کرده است. حملات درد حدود یک ساعت طول می‌کشد. حملات چند روز پشت سر هم تکرار می‌شوند و هر روز در ساعت خاصی اتفاق می‌افتند. بیمار اظهار می‌کند که در یکسال گذشته مشابه این حملات دو بار اتفاق افتاده است. حملات درد معمولاً همراه با اشک ریزش از چشم راست و قرمزی ملتحمه همان سمت می‌باشد. محتمل‌ترین تشخیص کدام است؟

SUNCT syndrome

Hemicrania continua

Cluster headache

Paroxysmal hemicrania

۴۹- بیمار ۴۰ ساله با فلج ناگهانی صورت در سمت راست که همراه با درد و کرختی صورت در همان سمت بود مراجعه کرده است. در معاینه lagophthalmos سمت راست و محو شدن خط خنده همان سمت دیده می‌شود. در مورد بیماری فوق کدام گزینه غلط است؟

میزان بروز این بیماری در زنان باردار و افراد دیابتی بیشتر است.

در ۸۵٪ موارد بهبودی‌های قابل قبولی پیدا می‌کنند.

در فرایند بهبودی Aberrant regeneration می‌تواند ایجاد شود.

معمولاً بهبودی از ۲ تا ۳ ماه بعد از ایجاد بیماری شروع می‌شود.

۵۰- بیماری سه ماه پیش به علت CVA دچار horizontal gaze palsy شده است. در صورت درخواست MRI مجدد کدامیک از گزینه‌های زیر مورد انتظار است؟

سیگنال bright در DWI و سیگنال Dark در ADC در pons

سیگنال dark در SWI در midbrain

سیگنال bright در DWI و سیگنال Dark در ADC در hypothalamus

هیپر سیگنال در T1 در pons

آزمون: چشم پزشکی_ شهریور 1402 مدت آزمون: 210

۵۱- کودک 6 ساله ای با سابقه عمل جراحی کاتاراکت چشم چپ در 4 ماهگی با شکایت از لرزش گهگاهی چشمها مراجعه می نماید. دید چشم راست 20/20 و دید چشم چپ در حد شمارش انگشتان می باشد. کدام گزینه در مورد این بیماری غلط است؟

Face turn بیمار، در صورت وجود، به سمت چپ است.

بصورت تیپیک در فاز آهسته حرکات چشم بیمار Constant velocity دیده می شود.

نیستاگموس در هر دو چشم در یک جهت می باشد.

بستن چشم راست باعث افزایش نیستاگموس می شود.

۵۲- خانم ۲۵ ساله با کاهش دید یک طرفه ناگهانی، درد در حرکات چشم، کاهش دید رنگ یک طرفه، +2 RAPD در چشم راست مراجعه نموده است کدامیک از موارد زیر در مورد این بیمار غلط است؟

هم پاسخ direct و هم پاسخ consensual مردمک به نور کاهش پیدا می کند.

اختلال دید رنگ معمولا بیشتر از اختلال حدت بینایی است و بیشتر باقی می ماند.

کاهش contrast sensitivity در تشخیص این بیماری از تست های اختصاصی است.

شبکیه نرمال می باشد.

۵۳- بیماری با شکایت از دوبینی و پتوز چشم چپ مراجعه نموده است. در معاینه پتوز خفیف در پلک های فوقانی و تحتانی چشم چپ وجود دارد. آنیزوکوریا در تاریکی بدتر می شود. همراهی با کدامیک از موارد زیر نشان دهنده درگیری سانترال در مسیر سمپاتیک مردمک می باشد؟

آنهیدروز در ناحیه پیشانی

هیپرتروپی چشم راست که در نگاه به چپ و tilt به راست بدتر شود

وجود دوبینی افقی که در نگاه به راست بدتر شود

سردرد به همراه درد صورت و احتقان ملتحمه

آزمون: چشم پزشکی_شهریور 1402 مدت آزمون: 210

۵۴- خانم ۷۲ ساله جهت بررسی حرکات چشم ارجاع شده است. بیمار با استفاده از عینک Add قادر است کتاب بخواند و اگر صندلی را به راست یا چپ بچرخانیم چشمها ثابت روی تارگت می ماند و کماکان می تواند بخواند. در الکترونیستاگموگرام حرکات رفت و برگشتی قرینه با amplitude نیم درجه و فرکانس سه بار در دقیقه در چشمها دیده شده است. کدام عبارت در مورد این بیمار درست است؟


حرکات رفت و برگشتی نوع square- wave jerks برای این سن نرمال می باشد.

حرکات رفت و برگشتی نوع jerk nystagmus برای این سن نرمال می باشد.

حرکات رفت و برگشتی نوع square- wave jerks و نشانه شروع Progressive supranuclear palsy در این سن می باشد.

عدم حرکت چشمها در هنگام چرخش صندلی و وجود حرکات رفت و برگشتی ناشی از اختلال سیستم وستیبولار است.

۵۵- آقای ۶۳ ساله ای به علت نقص بینایی مورد بررسی قرار می گیرد. نام نقص میدان بینایی که در تصویر مشاهده می کنید چیست و محل احتمالی ضایعه کجاست؟



chiasma ،Junctional scotoma of Traquair

parietal lobe .Homonymous hemianopia

tip of temporal lobe .Pie in the sky

anteromedial of the occipital lobe ،Temporal crescent

آزمون: چشم پزشکی_شهریور 1402 مدت آزمون: 210

۵۶- بیماری که دارای nystagmus است، جهت کاهش نیستاگموس پوزیشن Chin up می‌گیرد تمام اعمال جراحی زیر برای این بیمار قابل انجام است بجز:

رسس عضله IR و رزکشن SR

رسس عضله SR و رسس IO

رسس عضله IR و رسس عضله SO

رزکشن SR و رسس SO

۵۷- شیرخوار ۶ ماهه برای بررسی بینایی توسط متخصص اطفال ارجاع شده است. در معاینه اگزوتروپای چشم راست و عدم واکنش به نور دارد. در معاینه چشم راست، قرنیه طبیعی و اپاسیتی قابل توجه در مرکز کریستالین لنز دیده می‌شود. در فوندوسکوپي چشم راست، یک tuft کوچک بافت فیبروز در سرعصب وجود دارد. چشم چپ نرمال است. گزینه صحیح کدام است؟

شیوع بیشتر عوارض پس از عمل لنزکتومی در مقایسه با سایر موارد کاتاراکت یک طرفه

پروگنوز بینایی کمتر در مقایسه با سایر موارد کاتاراکت یک طرفه

طول آگزیا بالتر از حد طبیعی در چشم راست

بررسی یافته‌های سیستمیک و نورولوژیک همراه

۵۸- بیماری که دچار اکستورشن به دلیل فلج عضله ابلیک فوقانی شده است جهت برطرف کردن اکستورشن کدامیک از موارد زیر را انجام می‌دهید؟

نصف قدامی تاندون عضله به طرف تمپورال و قدام کشیده می‌شود.

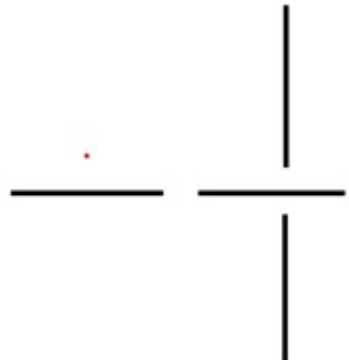
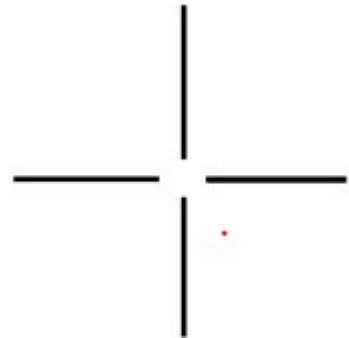
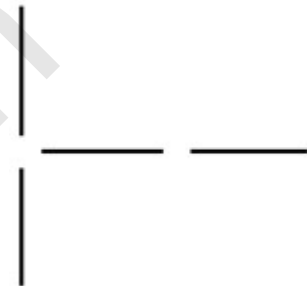نصف خلفی تاندون عضله به طرف تمپورال و خلف کشیده می‌شود.

نصف خلفی تاندون عضله به طرف تمپورال و قدام کشیده می‌شود.

نصف قدامی تاندون عضله به طرف تمپورال و خلف کشیده می‌شود.

آزمون: چشم پزشکی_شهریور 1402 مدت آزمون: 210

۵۹- بیماری با ۳۰ پریزم ازوتروپی چشم چپ در بررسی‌های قبل از عمل، در تست Red glass دیپلوپی نداشته است ولی در تست after image تصاویر همدیگر را قطع نمی‌کنند و تصویر عمودی در سمت راست تصویر افقی دیده می‌شد. بعد از جراحی استرابیسم، بیمار در نگاه روبرو ارتوتروپ می‌شود ولی از دیپلوپی افقی شاکی است. در تست after image بعد از عمل، بیمار مورد نظر احتمالاً کدام تصویر را خواهد دید؟



Konkur.in

آزمون: چشم پزشکی_شهریور 1402 مدت آزمون: 210

۶۰- پسر دو ساله‌ای به دلیل شکل نامنظم مردمک توسط والدین به درمانگاه آورده شده است. در معاینه هر دو چشم corectopia، اکتروپسیون یووه آ، پوستریور امبریوتوکسون و میکروکورنه آ دیده می‌شود. در این بیمار کدامیک از بررسی‌های سیستمیک ضرورت ندارد؟

معاینه دندان‌ها

معاینه ناهنجاری‌های ناحیه تناسلی

بررسی ژنتیک برای تومور ویلمز

بررسی اکوکاردیوگرافی دریچه‌های قلب

۶۱- در مورد بیماری‌های مادرزادی پلک کدام گزینه غلط است:

نسبت فاصله بین کانتوس‌های داخلی به فاصله بین کانتوس‌های خارجی اگر کمتر از ۳۸ باشد نشانه Ocular hypertelorism می‌باشد.

در Dystopia canthrom کانتوس خارجی به سمت داخل جابجا می‌شود.

کلبوم پلک ارتباطی با کلبوم گلوب ندارد.

در بلغاروفیموریس درمان افتادگی پلک بالا معمولاً به روش "Frontalis suspension" نیاز دارد.

Konkur.in

آزمون: چشم پزشکی_شهریور 1402 مدت آزمون: 210

۶۲- در بیماری با دویومتری زیرکدامیک از تست های زیر جهت تشخیص کمک کننده نیست؟

XT=25	XT =25	XT=25
LHT= 10		RHT= 10
XT= 4	XT= 4	XT= 4
ortho	ortho	ortho

فوندوس فوتوگرافی

Head tilt test

Forced duction test

اندازه گیری میزان Overelevation in adduction در حالت افقی و مقداری بالا

۶۳- بیماری با دویومتری زیر و رترکشن گلوب در نگاه به سمت راست مراجعه نموده است. جهت برطرف کردن انحراف بیمار عمل BMR در نظر گرفته شده است. کدام گزینه در مورد نتیجه درمان صحیح است؟

ET=0	ET= 20	ET= 50
------	--------	--------

باعث افزایش رترکشن گلوب می شود.

ممکن است باعث بدتر شدن اگزوتروپیا در نگاه به طرف راست شود.

رئس مدیال رکتوس سمت راست باعث افزایش ابداکشن چشم چپ می شود.

باعث محدودیت ابداکشن چشم راست در نگاه به راست می شود.

آزمون: چشم پزشکی_شهریور 1402 مدت آزمون: 210

۶۴- در بیماری که دچار Intermittent XT می باشد و در موقع XT چشمها دو بینی ندارد و در موقعی که انحرافی وجود ندارد استریوپسیس خوبی دارد چه نوع suppression باعث این وضعیت شده است؟

Alternating

Facultative

Relative

Physiologic

۶۵- کودک ۲ ساله ای با استرابیسم جهت ارزیابی مراجعه نموده است. در بررسی FA در چشمها مناطق nonperfusion در پریفر رتین مشاهده می شود (بخصوص در چشم راست) و در حد فاصل این مناطق و مناطق سالم رتین، میکروواسکولار آنومالی ها و Endovascular-membranes مشاهده می شود. عصب اپتیک راست Pale است. از نظر سیستمیک در پوست بدن بیمار ضایعات ماکول هیپرپیگمانته متعدد وجود دارد. مالفورماسیون های دندانی بصورت متعدد وجود دارد. کدامیک از گزینه های زیر در خصوص این بیماری غلط می باشد؟

در هر دو جنس بطور یکسان دیده می شود

معاینه زیر بیهوشی و انجام barrier- laser در پریفر رتین

در بدو تولد ممکن است تنها یافته بالینی چشمی عدم تشکیل عروق محیطی رتین باشد

توزیع ماکولها بصورت splashed paint برای این بیماری characteristic می باشد

۶۶- کودک ۱۰ ساله با کاهش دید دو طرفه و عیب انکساری بصورت high-myopia در هر دو چشم مراجعه نموده است. در معاینه سگمان خلفی هر دو چشم در ویتره، (optically empty vitreous) vitreous liquefaction و دژنرسانس لاتیس در اطراف عروق دیده می شود. نقص شنوایی بصورت sensorineural hearing loss دارد. در ظاهر بیمار Micrognathia (small jam or chin) ,, cleft palate, joint hyperextensibility مشاهده می شود. کدامیک از موارد زیر غلط است؟

شیوع دکولمان شبکیه در این بیماران بالا می باشد.

این بیماری در اثر موتاسیون در ژن COL2A1 ایجاد می گردد.

علی رغم داشتن انومالی های رادیوگرافیک در مفاصل ممکن است علائم بالینی نداشته باشند.

در این بیماران موتاسیون ژنی منجر به اختلال در پروتئین versican می شود.

۶۷- شایع‌ترین ناهنجاری تکاملی آیریس کدامیک از موارد زیر است؟

Iris coloboma

Persistent pupillary membrane of the iris

Iris hypoplasia

Aniridia

۶۸- بیماری با دیپلوپی از ۲ سال قبل و دویومتری زیر مراجعه نموده است. در معاینه یکی از چشمها از خط وسط عبور نمی کند. Forced duction test برای مدیال رکتوس چشم درگیر ۳+ می باشد. در درمان بیمار فوق کدام گزینه غلط است؟

ET= 10	ET= 45	ET= 70
--------	--------	--------

Left lateral rectus resection ممکن است جزئی از درمان باشد.

ترانسپوزیشن عضله رکتوس فوقانی در چشم راست از گزینه‌های درمانی است.

تزریق بوتاکس در مدیال رکتوس دو طرف ممکن است جزئی از درمان باشد.

ترانسپوزیشن عضلات رکتوس عمودی در چشم چپ ممکن است جزئی از درمان باشد.

۶۹- کودک ۸ ساله‌ای با سابقه ازوتروپی از سن ۴ سالگی، با عینک دوکانونه به شماره + 2.00 و + 2.50 Add در هر دو چشم، در دور و نزدیک ارتوفوریا می باشد. سیکلورفرکشن بیمار + 2.00 می باشد. گزینه درمانی ارجح در این بیمار را انتخاب نمایید.

سگمان دور عینک را 0.5 دیوپتر کاهش می دهیم.

سگمان نزدیک عینک را 0.5 دیوپتر کاهش می دهیم.

بیمار با عینک قبلی پیگیری می شود.

از سگمان دور و نزدیک 0.5 دیوپتر کاهش می دهیم.

آزمون: چشم پزشکی_شهریور 1402 مدت آزمون: 210

۷۰- بیمار ۲۵ ساله‌ای با دویومتری زیر مراجعه نمودند. بهترین روش جراحی برای این بیمار کدام روش است؟

ET= 35	ET= 35	ET= 35
LHT=10	LHT=10	LHT=10

مدیال رکتوس رسس دو طرفه همراه با میوکتومی عضله IO چشم چپ

مدیال رکتوس رسس دو طرفه همراه با جا به جایی نصف پهنای تاندون عضله به طرف پایین

R&R چشم چپ همراه با جا به جایی نصف پهنای تاندون عضله به طرف پایین

R&R چشم چپ همراه با جا به جایی نصف پهنای تاندون عضله به طرف بالا

۷۱- نوزاد ۲ هفته با توده‌ای متمایل به رنگ آبی زیرکانتوس داخلی چشم راست ارجاع شده است. کدام گزینه در مورد این بیمار غلط است.

در صورت همراهی با اپی‌فورا نیاز به تصویربرداری برای تأیید تشخیص نیست.

در %۲۰-۳۰ موارد همراه با nasal cyst دو طرفه می‌باشد.

درمان با پروبینگ مجرای نازولاکریمال به تنهایی در ۲۵% موارد ممکن است با شکست مواجه شود.

درمان جراحی از طریق پوست در موارد عفونی شدن توصیه می‌شود.

۷۲- در مورد آناتومی عضلات خارج چشمی کدام گزینه غلط است؟

نقش تروکلئا، تغییر جهت دادن تاندون عضله ابلیک فوقانی به سمت قدام، پایین و خارج می‌باشد.

تروکلئا عامل ایجاد زاویه ۵۱ درجه عضله ابلیک فوقانی با محور بینایی می‌باشد.

عضله ابلیک تحتانی از پریوست استخوان ماگزایلا منشا می‌گیرد.

کمترین طول تاندون را عضله ابلیک تحتانی دارد.

آزمون: چشم پزشکی_شهریور 1402 مدت آزمون: 210

۷۳- شیرخوار ۳ ماهه با ازوتروپی ۴۵ پریم ارجاع شده است. والدین بیمار سابقه بیماری دیگری را ذکر نمی‌کنند و وزن هنگام تولد طبیعی بوده است. در مورد بیمار فوق کدام گزینه غلط است؟

احتمالا سیکلورفرکشن بیمار کمتر از +۲ است.

در تعقیب حرکت افقی اشیاء، حرکت از سمت نازال به تمپورال در هر کدام از چشم‌ها آهسته‌تر از تمپورال به نازال است. و این نقص با جراحی استرابیسم هم بهبود نمی‌یابد.

over elevation in adduction به احتمال ۵۰ درصد تا سن ۶ ماهگی در این بیمار تظاهر پیدا می‌کند.

درمان در این بیمار احتمالا جراحی است و هدف از جراحی ارتوتروپ شدن بیمار است.

۷۴- کدامیک از موارد زیر در رابطه با پاتوژنز تیروئید افتالموپاتی غلط است؟

پاتوژنز اصلی این بیماری فیبروبلاست‌های اوربیت هستند که دارای گیرنده CD40 می‌باشند.

فیبروبلاست‌ها با T-Cell های حاوی CD154 درگیر می‌شوند و موجب تولید Proinflammatory Cytokines می‌شوند.

insulin-like growth factor روی سلول‌های چربی اربیت اثر کرده و باعث تکثیر آنها می‌شود.

کورتیکواستروئیدها باعث کاهش تولید اینترکولین‌ها و پروستاگلاندین‌ها می‌شوند.

۷۵- برای بیماری که در حادثه آتش سوزی دچار سوختگی پلک‌های چشم راست شده است و در معاینه نکروز پوست هردو پلک فوقانی و تحتانی دیده می‌شود. کدامیک از اقدامات زیر را توصیه نمی‌کنید؟

تارسورافی موقت

گرافت پوست تمام ضخامت

استفاده از 5FU

استفاده از لیزر Ablative Fractional

آزمون: چشم پزشکی_شهریور 1402 مدت آزمون: 210

۷۶- شیرخوار دو ماهه‌ای که سابقه اشک ریزش و ترشح چرکی چشم راست از بدو تولد دارد از دیروز تا به حال دچار قرمزی و تورم پوست در ناحیه کانتوس داخلی راست شده است. در این مرحله کدامیک از اقدامات زیر را پیشنهاد می‌کنید؟

قطره وپماد آنتی‌بیوتیک

آنتی‌بیوتیک خوراکی

شستشوی مجرای اشکی

سونداژ مجرای اشکی

۷۷- در بیماری که دچار خشکی شدید چشم است و به درمان تاپیکال جواب کافی نداده، کاندید بستن پونکتوم‌ها می‌باشد. در اولین مرحله کدامیک از گزینه‌های زیر را پیشنهاد می‌کنید؟

Permanent intracanalicular plug

Dissolvable collagen plugs

Thermal obliteration of puncta

Canalicular ampulectomy

۷۸- در بیماری که ده سال پس از تخلیه چشم راست دچار سه میلی‌متر پتوز پلک فوقانی همراه deep superior sulcus این چشم شده است کدامیک از اقدامات زیر را پیشنهاد می‌کنید؟

Prosthesis revision

Levator aponeurosis advancement

Sling procedure

Muller-conj. resection

آزمون: چشم پزشکی_شهریور 1402 مدت آزمون: 210

۷۹- بیمار ۷۰ ساله با سابقه جراحی کاتاراکت چشم راست از سه ماه قبل، شکایت گاهی از احساس جسم خارجی و اشک ریزش داشته است. و با محکم بستن پلکها مژههای پلک تحتانی با قرنیه تماس پیدا می‌کند و تجویز lubricant و Taping پلک تحتانی علائم بیمار را کنترل می‌کند ولی اکنون مژههای پلک تحتانی دائما با قرنیه تماس دارند در این مرحله کدامیک از اقدامات زیر را مناسبتر می‌دانید؟

تزریق بوتاکس

کوتر کردن مژهها

Lid margin rotational suture

Lid tightening and Orbicularis myectomy

۸۰- بیمار ۷۰ ساله‌ای که با شکایت از عدم تقارن پلکها مراجعه نموده است در معاینات MRD1 چشم راست سه میلی‌متر و چشم چپ چهار و نیم میلی‌متر است که پس از چکاندن قطره فنیل افرین دو و نیم درصد در چشم راست MRD1 هر دو چشم چهار و نیم میلی‌متر می‌شود همچنین Levator muscle function هر دو چشم پانزده میلی‌متر است و ارتفاع Crease پلک فوقانی چشم راست یازده میلی‌متر و چشم چپ هشت میلی‌متر است. کدامیک از گزینه‌های درمانی زیر را مناسبتر می‌دانید؟

Muller-Conj resection

External Levator advancement

Internal Levator resection

Frontalis muscle suspension

۸۱- کدامیک از اعصاب زیر از داخل Oculomotor Foramen عبور می‌کند؟

Frontal

Lacrimal

Nasociliary

Trochlear

آزمون: چشم پزشکی_شهریور 1402 مدت آزمون: 210

۸۲- بیمار ۶۰ ساله‌ای به علت توده‌ای دردناک در پلک تحتانی چپ از شش ماه قبل مراجعه نموده است. در معاینه اولیه ضایعه‌ای برجسته به ابعاد حدوداً هشت در شش میلی‌متر در قسمت میانی لبه پلک دیده می‌شود که سطح آن زخمی است و مژه‌ها از بین رفته‌اند. در این مرحله کدامیک از بررسی‌های زیر را مناسب نمی‌دانید؟

بررسی Tumor induration

بررسی درگیری سیستم اشکی

بررسی غدد لنفاوی

فتوگرافی ضایعه

۸۳- بیمار خانم ۵۰ ساله با پروپتوز حدود ۳ میلی‌متر و ادم ناحیه Lacrimal gland و افتادگی مختصر پلک مراجعه نموده است. بیمار به علت مشکلات شکمی و کبدی تحت درمان می‌باشد. در بیوپسی Lacrimal gland انفیلتراسیون سلول‌های لنفوپلاسماتیک و ائوزینوفیل همراه با فیبروز و Obliterative phlebitis گزارش شده است. کدامیک از اقدامات زیر در تشخیص این بیماری کمک می‌کند؟

اندازه‌گیری سطح IgG4

اندازه‌گیری سطح IGE

انجام تست C-ANCA

اندازه‌گیری سطح ACE

۸۴- خانم ۴۵ ساله با تورم بدون درد ناحیه سوپرا لترال اوربیت و پروپتوز حدود ۲ میلی‌متر و جا به جایی چشم به طرف اینفرو مدیال مراجعه نموده است. شروع بیماری را از حدود ۶ ماه پیش ذکر می‌کند که به تدریج بیشتر شده است. در CT SCAN یک تومور گلوبولار منفرد و استخوان اطراف تومور دچار Remodeling شده است. چه اقدامی برای این بیمار توصیه می‌کنید؟

Corticosteroid Therapy

Excisional biopsy

Intra-arterial chemotherapy followed by exenteration

Incisional biopsy followed by complete tumor resection

آزمون: چشم پزشکی_شهریور 1402 مدت آزمون: 210

۸۵- بیماری بدنبال ترومای روز قبل به چشم چپ دچار اکیموز پری اربیتال و دیپلوی در نگاه روبرو شده است. حرکت چشم چپ به سمت بالا محدودیت 2- دارد. در سی تی اسکن اربیت شکستگی کف اربیت به همراه جابجا شدن قسمتی از بافت‌های اربیت به داخل فضای سینوس ماگزیلای سمت چپ دیده می‌شود. در مورد این آسیب کدام گزینه غلط است؟

شایع‌ترین علت دیپلوی هماتوم و ادم بافت‌های داخل اربیت است.

محدودیت 2- در نگاه بالا نشانه اورژانس بودن نیاز به بازسازی کف اربیت است.

درمان اولیه در این بیماران تجویز پردنیزولون خوراکی به میزان 1 mg/kg بمدت 7 روز می‌باشد.

روش ایده ال جراحی از طریق برش ملتحمه تحتانی است.

۸۶- بیشترین Asphericity قرنیه در کدام ناحیه (zone) آن می‌باشد؟

سنترال

پاراسنترال

ترنزیشنال

لیمبال

۸۷- برای بررسی علل باند کراتوپاتی اندازه‌گیری کدامیک از آزمایشات سرمی زیر کاربرد ندارد.

BUN, creatinine

هورمون‌های پاراتیروئید

لیزوزیم و ACE

ویتامین E

آزمون: چشم پزشکی_شهریور 1402 مدت آزمون: 210

۸۸- پسر بچه‌ای ۱۵ ساله با کاهش بینایی مراجعه می‌کند، در معاینه Corneal clouding که در پریفتر متراکم‌تر است همراه با Retinal Chery Red Spot و دژنراسیون رتین دارد. تشخیص کدام است؟

Mucopolipidoses

Spinglipidoses

Mucopolysaccharidoses

Galactosialidosis

۸۹- کدامیک از داروهای زیر باعث افزایش تولید اشک می‌شود؟

Propranolol

Diazepam

Pilocarpine

Ephedrine

۹۰- به علت پارگی نامنظم قرنیه، ترمیم با بخیه‌های معمول، منجر به فرم شدن اتاق قدامی نشده و از محل ترمیم خروج مایع وجود دارد. کدام اقدام بعدی تأثیری برای این وضعیت ندارد؟

X-shape suture

Conjunctival Flap

Bandage contact lens over cyanoacrylate glue

Primary lamellar keratoplasty

آزمون: چشم پزشکی_شهریور 1402 مدت آزمون: 210

۹۱- کارگری که مورد حمله زنبورها قرار گرفته، دچار ادم و انفیلتراسیون قرنیه و کاهش دیده شده است، عوارض احتمالی بعدی برای این بیمار شامل تمام موارد زیر است، بجز:

Ophthalmia nodosum

Anterior uveitis

Secondary glaucoma

Heterochromia

۹۲- در معاینه کودکی که با شکایت خشکی چشم و احساس جسم خارجی مراجعه کرده، در قسمت‌هایی از پوست بدن ایکتیوز دیده می‌شود. تشخیص کدام مورد زیر است؟

Congenital anterior staphyloma

Posterior embryotoxon

Axenfeld-Rieger syndrome

Peters anomaly

۹۳- بیماری با تابلو بالینی کراتیت آکانتاموبا مراجعه کرده است. در تصویر برداری کانفوکال نمای تروفوزوییت و کیست مشاهده می‌شود. کدامیک از دسته داروهای زیر در درمان این وضعیت مناسب می‌باشد؟

Diamidines

Biguanides

Aminoglycosides

Imidazoles

آزمون: چشم پزشکی_شهریور 1402 مدت آزمون: 210

۹۴- بیمار ۶۵ ساله‌ای با تابلو قرمزی و آبریزش و فوتوفوبی چشم راست مراجعه کرده است. در معاینه اولسر قرنیه محیطی نزدیک لیمبوس با تخریب اپیتلیوم منطقه فوق از ساعت ۷ تا ۱۰ دیده می‌شود. در قسمت مرکزی اولسر undermined edge نسج قرنیه قابل تشخیص است. همه موارد زیر در درمان بیماران فوق موثر هستند بجز:

IV- immunoglobulin

Topical cyclosporine

Limbal conjunctival resection

Topical difluprednate

۹۵- درباره معاینه بیماران مبتلا به خشکی چشم کدام عبارت صحیح است؟

زمان شکست اشک (TBUT) کمتر از ۲۰ ثانیه، کم بودن حجم اشک را نشان می‌دهد.

رنگ‌آمیزی با فلورسین سلول‌های مرده قرنیه را نشان می‌دهد.

وجود فیلامان نشان دهنده کاهش بخش آبی اشک است.

بهترین رنگ‌آمیزی ملتحمه با رزبنگال است.

۹۶- آقای ۵۲ ساله با شکایت کاهش دید چشم راست مراجعه کرده است. در شرح حال ذکر می‌کند که دید چشم‌ها صبح‌ها بدتر بوده و به تدریج تا ظهر بهتر می‌شود. بهترین دید اصلاح شده در چشم راست ۳/۱۰ و چشم چپ ۹/۱۰ می‌باشد. در معاینه چشم راست کاتاراکت NS 2+ و PSC 3+ چشم چپ کاتاراکت + PSC 1 مشهود است. در معاینه قرنیه Confluent Guttae در هر دو چشم و ادم واضح قرنیه دیده می‌شود. کدام اقدام را برای چشم راست توصیه نمی‌کنید؟

جراحی کاتاراکت به تنهایی

جراحی کاتاراکت به همراه اندوتلیال کراتوپلاستی

بررسی ضخامت قرنیه

اسپکولار میکروسکوپی

آزمون: چشم پزشکی_شهریور 1402 مدت آزمون: 210

۹۷- بیمار یک هفته بعد از جراحی DSEK با کاهش دید و جابجایی لنتیکول مراجعه می‌کند. درحالیکه روز اول بعد از جراحی، قرنیه نسبتاً شفاف و لنتیکول کاملاً چسبیده بوده است. کدام گزینه علت این وضعیت می‌باشد؟

وجود شانت گلوکوم

باقی ماندن ویسکوالاستیک

وجود ویتره در اتاق قدامی

مالش چشم

۹۸- در معاینه بیمار با سابقه پیوند قرنیه Stellate KPs و التهاب سگمان قدامی و افزایش فشار چشم وجود دارد که به کورتیکواستروئید خوب جواب نداده است. کدامیک از اقدامات زیر مناسب نمی‌باشد؟

نمونه‌گیری از اتاق قدامی

تست‌های سرمی برای ویرمی سیستمیک

PCR برای هرپس زوستر

درمان با famciclovir خوراکی

۹۹- کدامیک از موارد زیر به نفع کراتوکونژنکتیویت اتوپیک در مقایسه با کراتوکونژنکتیویت ورنال است؟

تورم پلک بالا و پتوز

ترشح موکوبید

درگیری لیمبوس

سن بالای بیست سال

آزمون: چشم پزشکی_شهریور 1402 مدت آزمون: 210

۱۰۰- کشاورز ۵۰ ساله‌ای با قرمزی و سوزش چشم مراجعه کرده است. در معاینه، توده ژلاتینوز در ناحیه لیمبوس در محدوده شکاف پلکی وجود دارد. عروق تغذیه کننده در اطراف ضایعه مشهود می‌باشد. کدام عبارت صحیح نمی‌باشد؟

carcinoma و متاستاز را باید در نظر گرفت.

OCT برای تشخیص کمک کننده است.

رشد تدریجی وجود دارد.

درمان‌های غیر جراحی کمتر از ۵۰٪ موفقیت دارد.

۱۰۱- خانم ۵۵ ساله بدون سابقه بیماری سیستمیک، با شکایت از کاهش شدید بینایی چشم راست همراه با قرمزی از ۴ روز قبل مراجعه نموده است. در معاینه، بینایی چشم راست شمارش انگشت از فاصله سه متر و scleritis, راکسیون اتاق قدامی +۳، ویتريت +۳ و در محیط شبکیه، سه ضایعه سفید رنگ بصورت patchy مشاهده می‌شود. چشم چپ طبیعی است. کدام گزینه صحیح است؟

درمان خوراکی با یا بدون تزریق داخل ویتره آنتی‌ویرال مزیتی نسبت به درمان کلاسیک آنتی‌ویرال وریدی ندارد.

در صورت موفقیت درمان، توقف بروز ضایعات جدید و پس رفت ضایعات قبلی یک هفته پس از شروع درمان آغاز می‌گردد.

علی‌رغم درمان صحیح آنتی‌ویرال امکان ابتلای چشم مقابل در یک سال بیش از پنجاه درصد است.

شروع آسپرین طی هفته اول در جلوگیری از انسداد عروقی موثر است.

۱۰۲- مردی 60 ساله با سابقه دیابت کنترل نشده که سابقه بستری به دلیل پنومونی داشته است، با کاهش بینایی چشم راست به میزان 1/10 مراجعه نموده است. در معاینه کراتیت، اسکلریت نکروزان، پان یوئیت، آبسه‌های متعدد ساب رتینال همراه با serous RD روی آن و درگیری پری اربیتال دیده می‌شود. در بررسی نمونه ویتره، ارگانیس‌های گرم مثبت با partially acid fast filament گزارش شده است. کدامیک از اقدامات زیر ارجح است؟

تزریق وریدی و داخل ویتره ونکومايسين و سفنازیدیم

درمان سیستمیک با اتامبوتول، ایزونیازید، پیرازینامید و استرپتومايسين

درمان سیستمیک با تری‌متوپریم-سولفامتوکسازول

پنی‌سیلین وریدی

آزمون: چشم پزشکی_شهریور 1402 مدت آزمون: 210

۱۰۳- آقای ۴۰ ساله با ضایعات وزیکولر پوستی در ناحیه پلک و پیشانی و بینی در یک سمت مراجعه کرده است. وی سابقه تشخیص یوویت آنتریور دارد که به درمان با استروئید پاسخ نداده است. در معاینه رتین هر دو چشم به صورت منتشر cotton wool spot و میکروآنوریزم و هموراژی دیده می شود. بیمار سابقه بیماری سیستمیک را ذکر نمی کند. کدام گزینه برای تشخیص بیماری زمینه ای ارجح است؟

Blood sugar test

تست های انعقادی

بررسی از نظر بیماری های خود ایمن

بررسی از نظر HIV

۱۰۴- پسر بچه ۱۱ ماهه با تشخیص احتمالی رتینوبلاستوم چشم چپ ارجاع شده است. معاینه چشم راست نرمال است. در چشم چپ هایفمای کمتر از ۵% به همراه ضایعه سفید مایل به زرد در قسمت اینفرو تمپورال اتاق قدامی مشاهده می گردد. فوندوس راست نرمال است. در معاینه فوندوس چپ، مدیا کدورت یک تا دو پلاس دارد ولی ضایعه مشخصی دیده نمی شود. در معاینه سیستمیک ضایعات پوستی زرد مایل به قرمز دیده می شود. محتمل ترین یافته پاتولوژی کدام گزینه زیر است؟

Flexner-Wintersteiner rosettes and Homer Wright rosette

Large histiocytes with foamy cytoplasm and Touton giant cells

Spindle cell nuclei are arranged in linear palisades and palisading of nuclei may form a Verocay body

Degenerating eosinophilic filaments, known as Rosenthal fibers

۱۰۵- بیماری با سابقه inflammatory bowel diseases به علت کاهش بینایی دو طرفه مراجعه کرده است. در معاینه هر دو چشم شواهد یووئیت و درگیری اسکلا دیده می شود. کدام عبارت در مورد این بیمار صحیح است؟

sacroiliitis با احتمال بالا دیده می شود.

اغلب موارد HLA B27 منفی است.

یووئیت این بیماران اغلب از نوع آنتریور است.

کنژنکتیویت موکوپرولانت شایع است.

آزمون: چشم پزشکی_شهریور 1402 مدت آزمون: 210

۱۰۶- در مورد کمپلمان کدامیک از موارد زیر غلط است؟

سطح آنتیژنیک را با C3b پوشش و فاگوسیتوز را افزایش می‌هد.

با تشکیل Membrane Attack Complex باعث افزایش لیز cell-membrane می‌شود.

سیر التهابی با ترکیب آنافیلاتوکسین‌های C3a و C5a ایجاد می‌شود.

antigen- specific immune response را محدود نمی‌کند.

۱۰۷- در بیمار مبتلا به یووئیت که تحت درمان با کورتیکو استروئید سیستمیک از مدت‌ها قبل می‌باشد، کدام بررسی زیر کمتر توصیه می‌شود؟

بررسی FSH و تستوسترون

ارزیابی سریال قد

ارزیابی سطح کلسیم و فسفر خون

بررسی سطح TSH

۱۰۸- در بیماری birdshot-chorioretinopathy کدامیک از انواع HLA مثبت است؟

HLA-A2

HLA-DRB1

HLA-A29

HLA-DR4

آزمون: چشم پزشکی_شهریور 1402 مدت آزمون: 210

۱۰۹- بیماری که به دلیل یوویت تحت پیگیری است، با کاهش ناگهانی دید یک چشم مراجعه کرده است. در معاینه شبکیه، pigment epithelial detachment همراه با کمی مایع زیر رتین مشاهده می‌شود. در آنژیوگرافی فلورسین ماکولا، progressive stippled leakage دیده می‌شود. کدامیک از تشخیص‌های زیر برای این بیمار کمتر مطرح می‌شود؟

VKH syndrome

Multifocal choroiditis

Sarcoidosis

Punctate inner choroiditis

۱۱۰- بیماری ۶۷ ساله با سابقه دیابت و فشارخون پس از مدتی عدم مراجعه برای معاینات روتین با تابلوی درد، کاهش دید و قرمزی چشم که طی چند هفته اخیر تشدید گردیده مراجعه نموده است. در معاینه ادم اپیتلیال قرنیه مشهود است، فشار چشم ۵۴ میلی‌متر جیوه می‌باشد و نمای آیریس غیر عادی و محتقن به نظر می‌رسد. در این سناریوی بالینی کدام گزینه غلط است؟

انجام گونیوسکوپی علاوه بر کمک به تشخیص، برای تصمیم‌گیری در مورد انتخاب روش درمانی اهمیت دارد.

انجام PRP و تزریق داروهای anti-VEGF از درمان‌های اساسی هستند که باید بصورت فوری انجام شوند.

میزان و وسعت چسبندگی‌های زاویه پیشگویی کننده وضعیت فشار چشم پس از انجام درمان‌های PRP و anti-VEGF هستند.

انجام جراحی شانت گلوکوم معمولاً روش ارجح است و انجام filtering surgery توصیه نمی‌شود.

۱۱۱- خانم ۵۰ ساله‌ای به دلیل افت دید چشم چپ مراجعه نموده است. در معاینات متعدد در طول یک ماه، فشار داخل چشم‌ها ۲۴ تا ۲۷ میلی‌متر جیوه بوده است. در هر دو چشم، زاویه اتاق قدامی باز، ضخامت مرکزی قرنیه ۵۶۰ میکرون و C/DR = 1/10 می‌باشد. در معاینه فوندوس، در چشم چپ HemiCRVO دیده می‌شود. در مورد این بیمار کدام گزینه صحیح است؟

پیگیری نزدیک بیمار

شروع درمان دارویی کاهنده فشار در چشم چپ

شروع درمان دارویی کاهنده فشار در چشم راست

شروع درمان دارویی کاهنده فشار در هر دو چشم

آزمون: چشم پزشکی_شهریور 1402 مدت آزمون: 210

۱۱۲- کودکی به دلیل تورم، تغییر شکل و افتادگی پلک به همراه ضعف بینایی یک طرفه در چشم راست مراجعه کرده است. در معاینه در همان چشم، فشار داخل چشمی بالاتر، دیامتر قرنیه بزرگتر و کاپینگ سر عصب بینایی بیشتر از چشم مقابل بیمار است. احتمال بروز علائم دیگر بیماری در کدامیک از موارد زیر کمتر است؟

عنبیه و لبه‌ی مردمک

عدسی

رتین و عصب بینایی

پوست

۱۱۳- در درمان دارویی گلوکوم، در صورت وجود کدامیک از موارد زیر می‌توان فشار هدف را مقداری بالاتر در نظر گرفت؟

سابقه خونریزی سر عصب

وجود بیماری‌های سیستمیک متعدد

ضخامت مرکزی قرنیه کمتر

شروع گلوکوم در سنین پایین‌تر

۱۱۴- در معاینه گونیوسکوپیک چشم راست مرد جوانی زاویه کاملاً باز با Width غیر یکنواخت به همراه Scleral spur واضح و Ciliary face پهن دیده می‌شود. در گونیوسکوپیک چشم چپ نکته قابل توجهی دیده نمی‌شود. در این بیمار احتمال همراهی کدامیک از ضایعات زیر کمتر است؟

کاتارکت هر دو چشم

افزایش فشار هر دو چشم

نامنظمی مردمک چشم راست

Choroidal rupture چشم راست

آزمون: چشم پزشکی_شهریور 1402 مدت آزمون: 210

۱۱۵- در مورد داروهای آنتی فیبروتیک که همراه با عمل تراکولکتومی مصرف می شوند کدام گزینه غلط است؟

5FU یک آنتی متابولیت مهار کننده سنتز DNA است و عوارض سطح چشمی و epithelial toxicity قابل توجهی دارد.

MMC یک alkylating agent است که سبب DNA crosslinking و القای آپوپتوز می گردد.

5FU و MMC هر دو سبب مهار فیبروبلاست می شوند، به علاوه MMC سبب مهار آنژیوژنز می گردد ولی نتایج فشار چشم یکسانی دارند.

5FU و MMC را می توان بصورت تزریقی یا با اسفنج جراحی استفاده کرد ولی تزریق MMC سبب ایجاد بلب diffuse تر می گردد.

۱۱۶- کدامیک از گزینه های زیر در مورد تغییرات Circadian در افراد سالم و گلوکومی صحیح نمی باشد؟

حداکثر فشار چشم در ساعات اولیه بامداد می باشد.

در ساعات اولیه بامداد تولید زلالیه افزایش می یابد.

در ساعات اولیه بامداد Outflow facility کاهش می یابد.

در ساعات اولیه بامداد Uveoscleral outflow کاهش می یابد.

۱۱۷- در مورد پاتوفیزیولوژی primary angle closure کدام گزینه غلط است؟

پارامترهای iris از جمله حجم و ضخامت آن و همچنین اختلالات دینامیک iris (عدم کاهش حجم در حین دیلاتاسیون مردمک) اهمیت دارند.

pupillary block شایع ترین مکانیسم است که عمدتاً ناشی از فاکتورها آناتومیک در سطح مشترک عدسی و عنبیه رخ می دهد.

مکانیسم plateau iris تا 1/3 موارد در پاتوژنز موثر است و می تواند در چشم های میوپ مشاهده گردد.

lens vault که بر اساس میزان برآمدگی قطب قدامی لنز از سطح خلفی iris محاسبه می گردد از ریسک فاکتورهای عمده بیماری است.

آزمون: چشم پزشکی_شهریور 1402 مدت آزمون: 210

۱۱۸- بیماری 85 ساله با مشکلات فیزیکی و حرکتی که تنها زندگی می کند با کاهش دید به دلیل افزایش شدت کاتاراکت مراجعه کرده است. از طرفی بیمار تحت درمان برای گلوکوم زاویه باز بوده که با مصرف منظم سه دارو، فشار چشم بین 18 تا 23 دارد. میزان کاپینگ 0.7 و mean deviation در پریمتری معادل 4.5 - دسی بل می باشد. کدامیک از گزینه های جراحی زیر برای این بیمار کمتر مطلوب است؟

Phaco + EX-PRESS shunt

Phaco + deep sclerectomy

Phaco + endoscopic CPC

Phaco + trabectome

۱۱۹- مرد ۴۵ ساله ای به دلیل التهاب مزمن چشم راست، به مدت ۶ ماه تحت درمان با قطره بتامتازون قرار گرفته است. در معاینه در اتاق قدامی سلول در حد +1 و KP های پراکنده ستاره ای در سطح خلفی قرنیه دیده می شود و فشار داخل چشم ۴۳ میلی متر جیوه می باشد. در گونیوسکوپي زاویه اتاق قدامی باز است و عروق متعدد ظریف که Trabecular Meshwork را Cross کرده اند دیده می شود. معاینه چشم مقابل نرمال است. در این بیمار کدامیک از اقدامات زیر صحیح است؟

تجویز قطره های کاهنده فشار داخل چشم و در صورت نیاز جراحی گلوکوم

تجویز قطره های کاهنده فشار داخل چشم به همراه افزایش فرکانس استفاده از بتامتازون و شروع درمان با قرص آسیکلوویر

در نظر گرفتن Selective laser trabeculoplasty برای کاهش فشار داخل چشم

ارجاع جهت Pan-retinal photocoagulation

۱۲۰- بیمار ۶۰ ساله ای تحت عمل جراحی کاتاراکت بدون عارضه قرار می گیرد. در پایان جراحی آنتی بیوتیک داخل چشمی استفاده می شود. روز بعد از جراحی پس از باز کردن چشم، بیمار از تاری شدید دید شکایت دارد. در معاینه هایپوپویون و ادم شدید قرنیه دیده می شود. فشار داخل چشمی ۳۶ میلی متر جیوه است. احتمال کدامیک از موارد زیر در ایجاد این عارضه نقشی ندارد؟

تزریق آنتی بیوتیک زیر ملتحمه در پایان جراحی

آنزیماتیک دترژانت در ضد عفونی کردن هند پیس جراحی

ultrasound water bath در تمیز کردن وسایل جراحی

balanced salt solution برای شستشوی اتاق قدامی

آزمون: چشم پزشکی_شهریور 1402 مدت آزمون: 210

۱۲۱- بیمار ۷۰ ساله‌ای تحت عمل جراحی کاتاراکت بدون عارضه قرار می‌گیرد. در پایان جراحی آنتی‌بیوتیک داخل چشمی استفاده می‌شود. حین جراحی از Oblique Light استفاده شده است. روز بعد از عمل پس از باز کردن چشم، بیمار از تاری شدید دید شکایت دارد. ورم پلک وجود دارد. احتمال کدامیک از موارد زیر کمتر است؟

اندوفتالمیت

ادم سیستوئید ماکولا

سندروم توکسیک سگمان قدامی

Hemorrhagic Occlusive Retinal Vasculitis

۱۲۲- خانم ۵۷ ساله با وزن ۱۱۰ کیلوگرم تحت عمل جراحی فیکو قرار دارد. مدت زمان جراحی طولانی شده و بیمار همکاری لازم را ندارد. در حین کارگذاری لنز داخل چشمی، اتاق قدامی کم عمق می‌شود و کارگذاری لنز قابل انجام نیست. Red Reflex خوب است. کدام اقدام زیر نادرست است؟

ترریق ژل سنگین داخل Bag

آسپیراسیون ویتره با پروب ویتروکتومی از پارس پلانا

بستن برش جراحی و انجام اسکروتومی

آسپیراسیون ویتره با سوزن ۲۳ از پارس پلانا

۱۲۳- بیمار با هیپروپی +13D و کراتومتری 50D , Al=17.23mm که در B اسکن افزایش ضخامت اسکلا مشهود است جهت جراحی کاتاراکت مراجعه نموده است. جهت جلوگیری از وقوع uveal effusion کلیه اقدامات زیر صحیح است بجز:

Limiting the length of surgery

Scleral window

Wound suturing

Mid limbal incision

آزمون: چشم پزشکی_شهریور 1402 مدت آزمون: 210

۱۲۴- طی جراحی بسیار دشوار فیکو در بیمار با میوپی 15D- و AL=30.30 mm بدلیل افزایش شدید عمق AC بیمار دچار دیلاتاسیون مردمک و درد می شود. جهت رفع این مشکل همه موارد زیر مؤثر است بجز:

افزایش flow rate

پایین آوردن ارتفاع irrigation bottle

تزریق لیدوکائین داخل AC

بلند کردن لبه مردمک از کیسول عدسی با Second instrument

۱۲۵- در بیماری که برای مشاوره چشم پزشکی ارجاع شده است، punctate iridescent opacities در کورتکس لنز دیده می شود، احتمال وجود کدامیک از بیماری های زیر بیشتر است؟

Myotonic dystrophy

Wilson disease

Galactosemia

hypercalcemia

۱۲۶- کدامیک از آزمایشات زیر در ارزیابی macular pathology قبل از عمل کاتاراکت مؤثر است؟

Potential Acuity Estimation

Visual Field testing

(OCT) Optical Coherence tomography

ERG

آزمون: چشم پزشکی_شهریور 1402 مدت آزمون: 210

۱۲۷- در بیماری که تحت عمل جراحی کاتاراکت قرار گرفته و یک ماه بعد با کاهش دید مراجعه کرده است، در معاینه فقط فیموز کپسول به اندازه ۲ میلی متر دیده می شود، بقیه معاینات مشکلی ندارند. کدامیک از علل زیر توجیه کننده وضعیت فوق نیست؟

سودواکسفولیشن

سندروم مارفان

کاتاراکت تروماتیک با آسیب زونولها

دیابت

۱۲۸- در بیماری روز اول پس از جراحی کاتاراکت با بیهوشی عمومی، دید در حد حرکت انگشتان می باشد. بیمار درد ندارد، قرنیه شفاف است اتاق قدامی +۲ سلول دارد، فشار چشم ۱۴ میلی متر جیوه و لنز داخل چشمی وضعیت خوبی دارد. در معاینه شبکیه مناطق وسیع خونریزی همراه غلاف دار شدن عروق پل خلفی دیده می شود. علت کاهش دید بیمار کدام است؟

راه بابی بتادین ۵٪ شستشواز فورنیکس به داخل چشم

پرفوره شدن گلوب و تزریق بیحس کننده به داخل آن

کاهش ناگهانی فشارخون در حین بیهوشی

استفاده از وانکومایسین داخل چشمی در پایان جراحی

۱۲۹- کدامیک از عبارات زیر از عوارض جراحی کاتاراکت با فمتو سکند لیزر نیست؟

خونریزی زیر ملتحمه

کپسولورکسیس ناقص

سقوط هسته به داخل ویتره

افزایش صدمه به اندوتلیوم

آزمون: چشم پزشکی_شهریور 1402 مدت آزمون: 210

۱۳۰- کدامیک از موارد زیر در مورد وضعیت عدسی در هنگام تطابق نادرست است؟

انحنای خلفی عدسی تغییر چندانی نمی‌کند.

قطر ring ciliary کاهش می‌یابد.

انحنای قدامی عدسی افزایش می‌یابد.

دیامتر اکواتور عدسی افزایش می‌یابد.

۱۳۱- در مورد عوارض فلورسین آنژیوگرافی، کدامیک از موارد زیر صحیح است؟

زردی پوست و ملتحمه بعد از آنژیوگرافی چشم پس از ۲۴ ساعت از بین می‌رود.

Hives در ۵ درصد موارد اتفاق می‌افتد.

فلورسین در تریمستر اول بارداری، اثرات تراتوژن دارد.

فلورسین در زنان شیرده وارد شیر نمی‌شود.

۱۳۲- خانم ۵۷ ساله بدون سابقه بیماری سیستمیک با کاهش تدریجی دید دو چشم مراجعه کرده است. حدت بینایی دو چشم در حد 6/10 است. در معاینه شبکیه دو چشم، رفلکس فوه آ کاهش یافته است. در OCT، کاهش ضخامت شبکیه، inner lamellar oblong foveal cavitations و کلاپس لایه‌های عمقی شبکیه به سمت کورویید در ناحیه تمپورال فوه آ دیده می‌شود. کدامیک از گزینه‌های زیر در مورد این بیماری صحیح است؟

نقص سلول‌های مولر نقش اساسی در در پاتوژنز این بیماری دارد.

درمان انتخابی تزریق داخل چشمی Anti-VEGF است.

افلیبرسپت اثر بهتری نسبت به سایر Anti-VEGF ها در درمان این بیماری دارد.

در آنژیوگرافی wide field ضایعات پریفرال شبکیه که نیازمند درمان است بهتر مشاهده می‌شود.

آزمون: چشم پزشکی_شهریور 1402 مدت آزمون: 210

۱۳۳- آقای ۴۰ ساله که با علائم اسکیزوفرنی تحت درمان دارویی خوراکی با دوز بیش از حد مجاز در روز از ۶ ماه قبل است، با تاری دید هر دو چشم از یک هفته قبل مراجعه کرده است. در معاینه شبکیه patchy nummular atrophy در RPE کوریوکاپیلرها و coarse retinal pigment epithelial stippling در posterior pole، شب کوری و محدودیت visual field دارد. نمای فوندوس این عارضه در مراحل نهایی با کدام مورد زیر شباهت دارد؟

Choroidermia

Mannosidosis

Refsum diseases

Zellweger syndrome

۱۳۴- بیماری با splitting لایه‌های رتین پریفری مراجعه کرده است. در این بیمار کدامیک از موارد زیر صحیح است؟

ندرتا سطح این ضایعات به شکل Smooth-Domed است.

اسکوتوم relative دارند.

Reaction to photocoagulation ندارند.

underlying RPE نرمال می‌باشد.

۱۳۵- آقای ۷۵ ساله با کاهش دید حاد یک چشم مراجعه کرده است. در فوندوسکپی، شبکیه ادم و اپاسیتی منتشر دارد. در OCT، لایه‌های داخلی رتین هیپررفلکتیو است. کدامیک از آزمایشات زیر از اهمیت کمتری در تشخیص علت این بیماری برخوردار است؟

Carotid Doppler ultrasound

PT-PTT-INR

Transesophageal echocardiography

Brain imaging

آزمون: چشم پزشکی_شهریور 1402 مدت آزمون: 210

۱۳۶- نوزادی با سن حاملگی ۲۸ هفته و وزن هنگام تولد ۱۰۰۰ گرم در ۴۵ روزگی بعد از تولد تحت افتالموسکوپي ايندايركت قرار می گیرد. واسکولاریزاسیون رتین در Zone 2 قرار داشته و مرز بین رتین واسکولار و آواسکولار توسط خط پهن و حجیم جدا شده است. در سطح رتین تافت های ایزوله کوچک نئوواسکولار مشاهده می شود. در کوادران سوپراتمپورال خلفی تورتوزیته و Engorgement عروقی مشاهده می شود. ROP این نوزاد در کدام Stage و گروه زیر قرار می گیرد؟

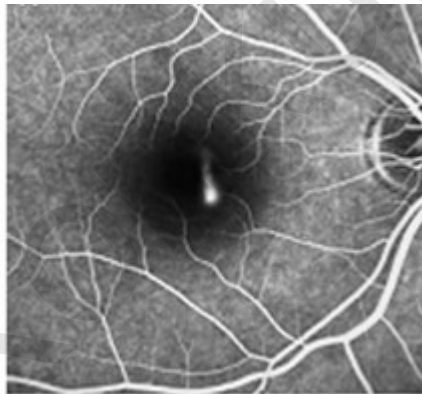Stage 2 و گروه Clinically significant ROP

Stage 3 و گروه Clinically significant ROP

Stage 2 و گروه ROP requiring treatment

Stage 3 و گروه ROP requiring treatment

۱۳۷- آقای 42 ساله با شکایت تاری دید چشم راست از 3 ماه پیش مراجعه نموده است. دید با اصلاح راست 8/10 و چپ 10/10 می باشد. در معاینه فوندوس چپ نرمال و در فوندوس راست مختصری SRF در زیر فووا دارد. اگر تصویر زیر FA مربوط به این بیمار باشد، استفاده از کدامیک از مکانیسم های زیردر لیزر تراپی برای این بیمار ارجح می باشد؟



Photocatalysis

UV dissociation

Plasma ionization

Vaporization

۱۳۸- در مورد External limiting membrane (ELM) کدامیک از موارد زیر صحیح است؟

از اتصال photoreceptor inner segment و processes of the bipolar cells تشکیل می‌شود.

از اتصال zonular فتورسپتورها و سلول‌های مولر تشکیل می‌شود.

از اتصال سلول‌های horizontal و سلول‌های bipolar و amacrine تشکیل می‌شود.

از اتصال footplates سلول‌های مولر و آپکس سلول‌های RPE تشکیل می‌شود.

۱۳۹- بیماری با دید 1/10، نیستاگموس، ترانس ایلومینیشن آیریس، هیپوپییگمانتاسیون فوندوس و فتوفوبی مراجعه کرده است. معاینه سیستمیک سایر نقاط بدن نرمال است. کدام الگوی توارث در این بیمار محتمل‌تر است؟

Recessive X linked

Autosomal dominant

Autosomal recessive

Mitochondrial

۱۴۰- در کدامیک از گزینه‌های زیر پاسخ درمانی PDT همراه با رانیزوماپ بهتر از رانیزوماپ به تنهایی می‌باشد؟

Serosanguinous PED متعدد همراه با پولیپ بدون دروزن واضح در ناحیه ماکولا

Hot spot فوکال در FAG و ICG همراه با CME دیررس

دروزن همراه با بلند شدگی RPE به همراه نشت دیررس فلورسئین بدون منشا مشخص در آنژیوگرافی شبکیه

دروزن همراه با شبکه عروقی جدید بین شبکیه و RPE همراه با نشت مایع و خونریزی زیر شبکیه

آزمون: چشم پزشکی_ شهریور 1402 مدت آزمون: 210

۱۴۱- آقای ۷۵ ساله جهت معاینات دوره‌ای مراجعه کرده است. در معاینه شبکیه ضایعات کوچک گرد زرد رنگ متعدد در ماکولا بخصوص در ناحیه سوپریور دیده می‌شود. در OCT، برجستگی‌های کوچکی روی سطح RPE وجود دارد که منطبق بر ضایعات مزبور است. احتمال ایجاد کدامیک از گزینه‌های زیر کمتر است؟

Type 1 CNV

Type 2 CNV

Type 3 CNV

Geographic atrophy

۱۴۲- در نتایج دو ساله مطالعه پروتکل S از DRCR net کدامیک از گزینه‌های زیر در بیماران که Ranibizumab دریافت کرده‌اند نسبت به بیماران که لیزر PRP prompt انجام شده است غلط است؟

Better average vision

Reduction in peripheral VF loss

Increased rate of vitrectomy surgery

Fewer cases of DME onset

۱۴۳- آقای ۳۵ ساله با شکایت مگس پران در هر دو چشم مراجعه نموده است. سابقه پلی نوروپاتی محیطی دارد. دید با اصلاح در چشم راست 9/10 و چشم چپ 8/10 می‌باشد در معاینه فوندوس علاوه بر اپاسیتی‌های داخل ویتره در هر دو چشم لکه‌های cotton wool، نئوواسکولاریزاسیون محیطی فوندوس و خونریزی رتینال و آگزودای هارد دیده می‌شود. محتمل‌ترین تشخیص بیمار کدام گزینه زیر است؟

Eale's Disease

Sickle cell Retinopathy

Primary Intraocular Lymphoma

Amyloidosis

آزمون: چشم پزشکی_شهریور 1402 مدت آزمون: 210

۱۴۴- در رابطه با استفاده از لنزهای تماسی در بیماران با سابقه RK کدامیک از موارد زیر غلط است؟

چالش در centration لنز به هنگام فیت کردن آن

استفاده از لنزهای با دیامتر بالا برای ایجاد stability

اجتناب از لنز در صورت مشاهده عروق جدید در برشها

استفاده از لنزهای نرم توریک در استیگمات نامنظم

۱۴۵- در کدامیک از بیماران زیر که کاندید جراحی کاتاراکت هستند روش Monovision مناسب می باشد؟

آقای ۴۸ ساله با سابقه آگزوفوریا

خانم ۵۵ ساله میوپ

خانم ۴۵ ساله با سابقه جراحی استرابیسم

آقای ۳۸ ساله ورزشکار حرفه‌ای تنیس

۱۴۶- خانم 46 ساله با تقاضای حذف عینک مراجعه می کند ضخامت قرنیه 470 میکرون و عمق AC = 3.2 و دیامتر افقی قرنیه 11.5mm ولی آبنرمالیتی های ایریس در معاینه با اسلیت وجود دارد. کدامیک از موارد زیر برای این بیمار صحیح به نظر می رسد؟

کاندید خوبی برای فاکیک ارتیزان می باشد.

کاندید مناسبی برای فاکیک ICL نمی باشد.

با ارائه آموزش کافی و قبول عوارض توسط بیمار می توان از لنزهای فاکیک استفاده کرد.

با توجه به سن چنانچه بتوان دید نزدیک را نیز اصلاح کرد کاندید خوبی برای لنزهای فاکیک است.

آزمون: چشم پزشکی_شهریور 1402 مدت آزمون: 210

۱۴۷- جوانی ۲۵ ساله با شماره عینک +۴.۰۰ در هر چشم برای جراحی رفاکتیو مراجعه نموده، دید هرچشم با عینک 20/30 و بدون عینک ۳۰ پریزم دیوپتر ایزوتروپی دارد، کاندید جراحی کراتورفرکتیو می باشد. کدام گزینه زیر نادرست است؟

انجام رفرکشن سیکلوپلژیک الزامی می باشد.

احتمال ایزوتروپی مجدد در صورت باقی ماندن هیپراوپی وجود دارد.

PRK و LASIK قابل انجام است.

در تمام موارد پس از اصلاح کامل دوربینی ایزوتروپی از بین می رود.

۱۴۸- کدامیک از موارد زیر از مزایای ایجاد فلپ قرنیه با لیزر فمتوسکند نمی باشد؟

کنترل آسان centration فلپ

کاهش free cap

توانایی در درمان فوری در موارد لیزر ناکامل

راحت بلند کردن فلپ بعد از شش ماه

۱۴۹- فردی پس از عمل LASIK دچار رشد اپیتلیوم زیر فلپ شده که مرکز بینایی را تهدید می کند. کدام درمان زیر غلط است؟

scraping اپیتلیوم در سطح خلفی فلپ

scraping اپیتلیوم در سطح استروما

استفاده از لیزر یآگ در محل ضایعه

استفاده از الکل مطلق بعد از scraping اپیتلیوم

آزمون: چشم پزشکی_شهریور 1402 مدت آزمون: 210

۱۵۰- بیماری سه روز بعد از جراحی فمتولیزیک بدون عارضه دچار کاهش دید و کدورت مرکزی قرنیه در چشم راست شده است. فشار چشم در ناحیه مرکزی قرنیه با تونومتر گلدمن ۱۸ میلی‌متر جیوه می‌باشد و تحت درمان با کورتون و آنتی‌بیوتیک موضعی هست. درمان کدام گزینه می‌باشد؟

محلول هایپرتونیک موضعی

افزایش دوز کورتون موضعی

شستشوی زیر فلپ با آنتی‌بیوتیک

داروی کاهش دهنده فشار چشم

اخلاق پزشکی

۱۵۱- در ICU بیمارستان تعدادی بیمار بستری هستند و امکان بستری بیمار جدید وجود ندارد. مرد جوان با صدمه ریوی شدید منتظر پذیرش ICU است. در بیماران بستری ICU یکی از بیماران فرد مرگ مغزی است که همراهان رضایت به پیوند نمی‌دهند. در این شرایط بهترین اقدام کدام است؟

اعزام بیمار نیازمند ICU به نزدیک‌ترین بیمارستان

سعی در رضایت گرفتن از همراهان بیمار مرگ مغزی جهت آماده سازی پیوند

قطع فوری ونتیلاتور بیمار مرگ مغزی و اختصاص تخت به بیمار جوان

تشکیل کمیته اخلاق بیمارستان جهت قطع خدمات به بیمار مرگ مغزی و اختصاص آن تخت به بیمار جوان

آزمون: چشم پزشکی_شهریور 1402 مدت آزمون: 210

۱۵۲- پزشک متخصص در یک بیمارستان عمومی دولتی خدمت می‌نماید. در این بیمارستان طیف وسیعی از بیماران از اقشار مختلف و عمدتاً با تسهیلات بیمه‌ای مراقبت‌ها و خدمات مورد نیاز را دریافت می‌نمایند. پزشک بعضی از بیماران را به بیمارستان خصوصی خود هدایت می‌نماید. این موضوع از طرف دفتر پرستاری به مدیریت بیمارستان گزارش می‌شود. پس از بررسی از نظر ابعاد مشکل، مناسب‌ترین اقدام توسط مدیر بیمارستان چیست؟

ارجاع موضوع به کمیته اخلاق بیمارستان

احضار پزشک و اخطار شفاهی

ارجاع موضوع به سازمان نظام پزشکی

اخطار کتبی پزشک با درج در پرونده

Konkur.in

کلید اولیه

هفتادمین دوره آزمون دانشنامه تخصصی شهریور ۱۴۰۲

چشم پزشکی

توجه! اگر این پاسخنامه متعلق به شما نیست، مسئول جلسه را آگاه سازید. پاسخ سئوالات باید با مبادا مشکی نرم و پررنگ در بیضی مربوطه مطابق نمونه صحیح علامت گذاری شود. نحوه علامتگذاری: صحیح ● غلط ○

لطفاً در این مستطیل ها هیچگونه علامتی ننویسید.

۱	<input type="checkbox"/>	<input type="checkbox"/>	<input type="checkbox"/>	<input type="checkbox"/>	<input type="checkbox"/>
۲	<input type="checkbox"/>	<input type="checkbox"/>	<input type="checkbox"/>	<input type="checkbox"/>	<input type="checkbox"/>
۳	<input type="checkbox"/>	<input type="checkbox"/>	<input type="checkbox"/>	<input type="checkbox"/>	<input type="checkbox"/>
۴	<input type="checkbox"/>	<input type="checkbox"/>	<input type="checkbox"/>	<input type="checkbox"/>	<input type="checkbox"/>
۵	<input type="checkbox"/>	<input type="checkbox"/>	<input type="checkbox"/>	<input type="checkbox"/>	<input type="checkbox"/>
۶	<input type="checkbox"/>	<input type="checkbox"/>	<input type="checkbox"/>	<input type="checkbox"/>	<input type="checkbox"/>
۷	<input type="checkbox"/>	<input type="checkbox"/>	<input type="checkbox"/>	<input type="checkbox"/>	<input type="checkbox"/>
۸	<input type="checkbox"/>	<input type="checkbox"/>	<input type="checkbox"/>	<input type="checkbox"/>	<input type="checkbox"/>
۹	<input type="checkbox"/>	<input type="checkbox"/>	<input type="checkbox"/>	<input type="checkbox"/>	<input type="checkbox"/>
۱۰	<input type="checkbox"/>	<input type="checkbox"/>	<input type="checkbox"/>	<input type="checkbox"/>	<input type="checkbox"/>
۵۱	<input type="checkbox"/>	<input type="checkbox"/>	<input type="checkbox"/>	<input type="checkbox"/>	<input type="checkbox"/>
۵۲	<input type="checkbox"/>	<input type="checkbox"/>	<input type="checkbox"/>	<input type="checkbox"/>	<input type="checkbox"/>
۵۳	<input type="checkbox"/>	<input type="checkbox"/>	<input type="checkbox"/>	<input type="checkbox"/>	<input type="checkbox"/>
۵۴	<input type="checkbox"/>	<input type="checkbox"/>	<input type="checkbox"/>	<input type="checkbox"/>	<input type="checkbox"/>
۵۵	<input type="checkbox"/>	<input type="checkbox"/>	<input type="checkbox"/>	<input type="checkbox"/>	<input type="checkbox"/>
۵۶	<input type="checkbox"/>	<input type="checkbox"/>	<input type="checkbox"/>	<input type="checkbox"/>	<input type="checkbox"/>
۵۷	<input type="checkbox"/>	<input type="checkbox"/>	<input type="checkbox"/>	<input type="checkbox"/>	<input type="checkbox"/>
۵۸	<input type="checkbox"/>	<input type="checkbox"/>	<input type="checkbox"/>	<input type="checkbox"/>	<input type="checkbox"/>
۵۹	<input type="checkbox"/>	<input type="checkbox"/>	<input type="checkbox"/>	<input type="checkbox"/>	<input type="checkbox"/>
۶۰	<input type="checkbox"/>	<input type="checkbox"/>	<input type="checkbox"/>	<input type="checkbox"/>	<input type="checkbox"/>
۱۰۱	<input type="checkbox"/>	<input type="checkbox"/>	<input type="checkbox"/>	<input type="checkbox"/>	<input type="checkbox"/>
۱۰۲	<input type="checkbox"/>	<input type="checkbox"/>	<input type="checkbox"/>	<input type="checkbox"/>	<input type="checkbox"/>
۱۰۳	<input type="checkbox"/>	<input type="checkbox"/>	<input type="checkbox"/>	<input type="checkbox"/>	<input type="checkbox"/>
۱۰۴	<input type="checkbox"/>	<input type="checkbox"/>	<input type="checkbox"/>	<input type="checkbox"/>	<input type="checkbox"/>
۱۰۵	<input type="checkbox"/>	<input type="checkbox"/>	<input type="checkbox"/>	<input type="checkbox"/>	<input type="checkbox"/>
۱۰۶	<input type="checkbox"/>	<input type="checkbox"/>	<input type="checkbox"/>	<input type="checkbox"/>	<input type="checkbox"/>
۱۰۷	<input type="checkbox"/>	<input type="checkbox"/>	<input type="checkbox"/>	<input type="checkbox"/>	<input type="checkbox"/>
۱۰۸	<input type="checkbox"/>	<input type="checkbox"/>	<input type="checkbox"/>	<input type="checkbox"/>	<input type="checkbox"/>
۱۰۹	<input type="checkbox"/>	<input type="checkbox"/>	<input type="checkbox"/>	<input type="checkbox"/>	<input type="checkbox"/>
۱۱۰	<input type="checkbox"/>	<input type="checkbox"/>	<input type="checkbox"/>	<input type="checkbox"/>	<input type="checkbox"/>
۱۵۱	<input type="checkbox"/>	<input type="checkbox"/>	<input type="checkbox"/>	<input type="checkbox"/>	<input type="checkbox"/>
۱۵۲	<input type="checkbox"/>	<input type="checkbox"/>	<input type="checkbox"/>	<input type="checkbox"/>	<input type="checkbox"/>
۱۵۳	<input type="checkbox"/>	<input type="checkbox"/>	<input type="checkbox"/>	<input type="checkbox"/>	<input type="checkbox"/>
۱۵۴	<input type="checkbox"/>	<input type="checkbox"/>	<input type="checkbox"/>	<input type="checkbox"/>	<input type="checkbox"/>
۱۵۵	<input type="checkbox"/>	<input type="checkbox"/>	<input type="checkbox"/>	<input type="checkbox"/>	<input type="checkbox"/>
۱۵۶	<input type="checkbox"/>	<input type="checkbox"/>	<input type="checkbox"/>	<input type="checkbox"/>	<input type="checkbox"/>
۱۵۷	<input type="checkbox"/>	<input type="checkbox"/>	<input type="checkbox"/>	<input type="checkbox"/>	<input type="checkbox"/>
۱۵۸	<input type="checkbox"/>	<input type="checkbox"/>	<input type="checkbox"/>	<input type="checkbox"/>	<input type="checkbox"/>
۱۵۹	<input type="checkbox"/>	<input type="checkbox"/>	<input type="checkbox"/>	<input type="checkbox"/>	<input type="checkbox"/>
۱۶۰	<input type="checkbox"/>	<input type="checkbox"/>	<input type="checkbox"/>	<input type="checkbox"/>	<input type="checkbox"/>
۲۰۱	<input type="checkbox"/>	<input type="checkbox"/>	<input type="checkbox"/>	<input type="checkbox"/>	<input type="checkbox"/>
۲۰۲	<input type="checkbox"/>	<input type="checkbox"/>	<input type="checkbox"/>	<input type="checkbox"/>	<input type="checkbox"/>
۲۰۳	<input type="checkbox"/>	<input type="checkbox"/>	<input type="checkbox"/>	<input type="checkbox"/>	<input type="checkbox"/>
۲۰۴	<input type="checkbox"/>	<input type="checkbox"/>	<input type="checkbox"/>	<input type="checkbox"/>	<input type="checkbox"/>
۲۰۵	<input type="checkbox"/>	<input type="checkbox"/>	<input type="checkbox"/>	<input type="checkbox"/>	<input type="checkbox"/>
۲۰۶	<input type="checkbox"/>	<input type="checkbox"/>	<input type="checkbox"/>	<input type="checkbox"/>	<input type="checkbox"/>
۲۰۷	<input type="checkbox"/>	<input type="checkbox"/>	<input type="checkbox"/>	<input type="checkbox"/>	<input type="checkbox"/>
۲۰۸	<input type="checkbox"/>	<input type="checkbox"/>	<input type="checkbox"/>	<input type="checkbox"/>	<input type="checkbox"/>
۲۰۹	<input type="checkbox"/>	<input type="checkbox"/>	<input type="checkbox"/>	<input type="checkbox"/>	<input type="checkbox"/>
۲۱۰	<input type="checkbox"/>	<input type="checkbox"/>	<input type="checkbox"/>	<input type="checkbox"/>	<input type="checkbox"/>
۲۵۱	<input type="checkbox"/>	<input type="checkbox"/>	<input type="checkbox"/>	<input type="checkbox"/>	<input type="checkbox"/>
۲۵۲	<input type="checkbox"/>	<input type="checkbox"/>	<input type="checkbox"/>	<input type="checkbox"/>	<input type="checkbox"/>
۲۵۳	<input type="checkbox"/>	<input type="checkbox"/>	<input type="checkbox"/>	<input type="checkbox"/>	<input type="checkbox"/>
۲۵۴	<input type="checkbox"/>	<input type="checkbox"/>	<input type="checkbox"/>	<input type="checkbox"/>	<input type="checkbox"/>
۲۵۵	<input type="checkbox"/>	<input type="checkbox"/>	<input type="checkbox"/>	<input type="checkbox"/>	<input type="checkbox"/>
۲۵۶	<input type="checkbox"/>	<input type="checkbox"/>	<input type="checkbox"/>	<input type="checkbox"/>	<input type="checkbox"/>
۲۵۷	<input type="checkbox"/>	<input type="checkbox"/>	<input type="checkbox"/>	<input type="checkbox"/>	<input type="checkbox"/>
۲۵۸	<input type="checkbox"/>	<input type="checkbox"/>	<input type="checkbox"/>	<input type="checkbox"/>	<input type="checkbox"/>
۲۵۹	<input type="checkbox"/>	<input type="checkbox"/>	<input type="checkbox"/>	<input type="checkbox"/>	<input type="checkbox"/>
۲۶۰	<input type="checkbox"/>	<input type="checkbox"/>	<input type="checkbox"/>	<input type="checkbox"/>	<input type="checkbox"/>
۲۱۱	<input type="checkbox"/>	<input type="checkbox"/>	<input type="checkbox"/>	<input type="checkbox"/>	<input type="checkbox"/>
۲۱۲	<input type="checkbox"/>	<input type="checkbox"/>	<input type="checkbox"/>	<input type="checkbox"/>	<input type="checkbox"/>
۲۱۳	<input type="checkbox"/>	<input type="checkbox"/>	<input type="checkbox"/>	<input type="checkbox"/>	<input type="checkbox"/>
۲۱۴	<input type="checkbox"/>	<input type="checkbox"/>	<input type="checkbox"/>	<input type="checkbox"/>	<input type="checkbox"/>
۲۱۵	<input type="checkbox"/>	<input type="checkbox"/>	<input type="checkbox"/>	<input type="checkbox"/>	<input type="checkbox"/>
۲۱۶	<input type="checkbox"/>	<input type="checkbox"/>	<input type="checkbox"/>	<input type="checkbox"/>	<input type="checkbox"/>
۲۱۷	<input type="checkbox"/>	<input type="checkbox"/>	<input type="checkbox"/>	<input type="checkbox"/>	<input type="checkbox"/>
۲۱۸	<input type="checkbox"/>	<input type="checkbox"/>	<input type="checkbox"/>	<input type="checkbox"/>	<input type="checkbox"/>
۲۱۹	<input type="checkbox"/>	<input type="checkbox"/>	<input type="checkbox"/>	<input type="checkbox"/>	<input type="checkbox"/>
۲۲۰	<input type="checkbox"/>	<input type="checkbox"/>	<input type="checkbox"/>	<input type="checkbox"/>	<input type="checkbox"/>
۲۶۱	<input type="checkbox"/>	<input type="checkbox"/>	<input type="checkbox"/>	<input type="checkbox"/>	<input type="checkbox"/>
۲۶۲	<input type="checkbox"/>	<input type="checkbox"/>	<input type="checkbox"/>	<input type="checkbox"/>	<input type="checkbox"/>
۲۶۳	<input type="checkbox"/>	<input type="checkbox"/>	<input type="checkbox"/>	<input type="checkbox"/>	<input type="checkbox"/>
۲۶۴	<input type="checkbox"/>	<input type="checkbox"/>	<input type="checkbox"/>	<input type="checkbox"/>	<input type="checkbox"/>
۲۶۵	<input type="checkbox"/>	<input type="checkbox"/>	<input type="checkbox"/>	<input type="checkbox"/>	<input type="checkbox"/>
۲۶۶	<input type="checkbox"/>	<input type="checkbox"/>	<input type="checkbox"/>	<input type="checkbox"/>	<input type="checkbox"/>
۲۶۷	<input type="checkbox"/>	<input type="checkbox"/>	<input type="checkbox"/>	<input type="checkbox"/>	<input type="checkbox"/>
۲۶۸	<input type="checkbox"/>	<input type="checkbox"/>	<input type="checkbox"/>	<input type="checkbox"/>	<input type="checkbox"/>
۲۶۹	<input type="checkbox"/>	<input type="checkbox"/>	<input type="checkbox"/>	<input type="checkbox"/>	<input type="checkbox"/>
۲۷۰	<input type="checkbox"/>	<input type="checkbox"/>	<input type="checkbox"/>	<input type="checkbox"/>	<input type="checkbox"/>
۲۲۱	<input type="checkbox"/>	<input type="checkbox"/>	<input type="checkbox"/>	<input type="checkbox"/>	<input type="checkbox"/>
۲۲۲	<input type="checkbox"/>	<input type="checkbox"/>	<input type="checkbox"/>	<input type="checkbox"/>	<input type="checkbox"/>
۲۲۳	<input type="checkbox"/>	<input type="checkbox"/>	<input type="checkbox"/>	<input type="checkbox"/>	<input type="checkbox"/>
۲۲۴	<input type="checkbox"/>	<input type="checkbox"/>	<input type="checkbox"/>	<input type="checkbox"/>	<input type="checkbox"/>
۲۲۵	<input type="checkbox"/>	<input type="checkbox"/>	<input type="checkbox"/>	<input type="checkbox"/>	<input type="checkbox"/>
۲۲۶	<input type="checkbox"/>	<input type="checkbox"/>	<input type="checkbox"/>	<input type="checkbox"/>	<input type="checkbox"/>
۲۲۷	<input type="checkbox"/>	<input type="checkbox"/>	<input type="checkbox"/>	<input type="checkbox"/>	<input type="checkbox"/>
۲۲۸	<input type="checkbox"/>	<input type="checkbox"/>	<input type="checkbox"/>	<input type="checkbox"/>	<input type="checkbox"/>
۲۲۹	<input type="checkbox"/>	<input type="checkbox"/>	<input type="checkbox"/>	<input type="checkbox"/>	<input type="checkbox"/>
۲۳۰	<input type="checkbox"/>	<input type="checkbox"/>	<input type="checkbox"/>	<input type="checkbox"/>	<input type="checkbox"/>
۲۷۱	<input type="checkbox"/>	<input type="checkbox"/>	<input type="checkbox"/>	<input type="checkbox"/>	<input type="checkbox"/>
۲۷۲	<input type="checkbox"/>	<input type="checkbox"/>	<input type="checkbox"/>	<input type="checkbox"/>	<input type="checkbox"/>
۲۷۳	<input type="checkbox"/>	<input type="checkbox"/>	<input type="checkbox"/>	<input type="checkbox"/>	<input type="checkbox"/>
۲۷۴	<input type="checkbox"/>	<input type="checkbox"/>	<input type="checkbox"/>	<input type="checkbox"/>	<input type="checkbox"/>
۲۷۵	<input type="checkbox"/>	<input type="checkbox"/>	<input type="checkbox"/>	<input type="checkbox"/>	<input type="checkbox"/>
۲۷۶	<input type="checkbox"/>	<input type="checkbox"/>	<input type="checkbox"/>	<input type="checkbox"/>	<input type="checkbox"/>
۲۷۷	<input type="checkbox"/>	<input type="checkbox"/>	<input type="checkbox"/>	<input type="checkbox"/>	<input type="checkbox"/>
۲۷۸	<input type="checkbox"/>	<input type="checkbox"/>	<input type="checkbox"/>	<input type="checkbox"/>	<input type="checkbox"/>
۲۷۹	<input type="checkbox"/>	<input type="checkbox"/>	<input type="checkbox"/>	<input type="checkbox"/>	<input type="checkbox"/>
۲۸۰	<input type="checkbox"/>	<input type="checkbox"/>	<input type="checkbox"/>	<input type="checkbox"/>	<input type="checkbox"/>
۳۱	<input type="checkbox"/>	<input type="checkbox"/>	<input type="checkbox"/>	<input type="checkbox"/>	<input type="checkbox"/>
۳۲	<input type="checkbox"/>	<input type="checkbox"/>	<input type="checkbox"/>	<input type="checkbox"/>	<input type="checkbox"/>
۳۳	<input type="checkbox"/>	<input type="checkbox"/>	<input type="checkbox"/>	<input type="checkbox"/>	<input type="checkbox"/>
۳۴	<input type="checkbox"/>	<input type="checkbox"/>	<input type="checkbox"/>	<input type="checkbox"/>	<input type="checkbox"/>
۳۵	<input type="checkbox"/>	<input type="checkbox"/>	<input type="checkbox"/>	<input type="checkbox"/>	<input type="checkbox"/>
۳۶	<input type="checkbox"/>	<input type="checkbox"/>	<input type="checkbox"/>	<input type="checkbox"/>	<input type="checkbox"/>
۳۷	<input type="checkbox"/>	<input type="checkbox"/>	<input type="checkbox"/>	<input type="checkbox"/>	<input type="checkbox"/>
۳۸	<input type="checkbox"/>	<input type="checkbox"/>	<input type="checkbox"/>	<input type="checkbox"/>	<input type="checkbox"/>
۳۹	<input type="checkbox"/>	<input type="checkbox"/>	<input type="checkbox"/>	<input type="checkbox"/>	<input type="checkbox"/>
۴۰	<input type="checkbox"/>	<input type="checkbox"/>	<input type="checkbox"/>	<input type="checkbox"/>	<input type="checkbox"/>
۷۱	<input type="checkbox"/>	<input type="checkbox"/>	<input type="checkbox"/>	<input type="checkbox"/>	<input type="checkbox"/>
۷۲	<input type="checkbox"/>	<input type="checkbox"/>	<input type="checkbox"/>	<input type="checkbox"/>	<input type="checkbox"/>
۷۳	<input type="checkbox"/>	<input type="checkbox"/>	<input type="checkbox"/>	<input type="checkbox"/>	<input type="checkbox"/>
۷۴	<input type="checkbox"/>	<input type="checkbox"/>	<input type="checkbox"/>	<input type="checkbox"/>	<input type="checkbox"/>
۷۵	<input type="checkbox"/>	<input type="checkbox"/>	<input type="checkbox"/>	<input type="checkbox"/>	<input type="checkbox"/>
۷۶	<input type="checkbox"/>	<input type="checkbox"/>	<input type="checkbox"/>	<input type="checkbox"/>	<input type="checkbox"/>
۷۷	<input type="checkbox"/>	<input type="checkbox"/>	<input type="checkbox"/>	<input type="checkbox"/>	<input type="checkbox"/>
۷۸	<input type="checkbox"/>	<input type="checkbox"/>	<input type="checkbox"/>	<input type="checkbox"/>	<input type="checkbox"/>
۷۹	<input type="checkbox"/>	<input type="checkbox"/>	<input type="checkbox"/>	<input type="checkbox"/>	<input type="checkbox"/>
۸۰	<input type="checkbox"/>	<input type="checkbox"/>	<input type="checkbox"/>	<input type="checkbox"/>	<input type="checkbox"/>
۱۲۱	<input type="checkbox"/>	<input type="checkbox"/>	<input type="checkbox"/>	<input type="checkbox"/>	<input type="checkbox"/>
۱۲۲	<input type="checkbox"/>	<input type="checkbox"/>	<input type="checkbox"/>	<input type="checkbox"/>	<input type="checkbox"/>
۱۲۳	<input type="checkbox"/>	<input type="checkbox"/>	<input type="checkbox"/>	<input type="checkbox"/>	<input type="checkbox"/>
۱۲۴	<input type="checkbox"/>	<input type="checkbox"/>	<input type="checkbox"/>	<input type="checkbox"/>	<input type="checkbox"/>
۱۲۵	<input type="checkbox"/>	<input type="checkbox"/>	<input type="checkbox"/>	<input type="checkbox"/>	<input type="checkbox"/>
۱۲۶	<input type="checkbox"/>	<input type="checkbox"/>	<input type="checkbox"/>	<input type="checkbox"/>	<input type="checkbox"/>
۱۲۷	<input type="checkbox"/>	<input type="checkbox"/>	<input type="checkbox"/>	<input type="checkbox"/>	<input type="checkbox"/>
۱۲۸	<input type="checkbox"/>	<input type="checkbox"/>	<input type="checkbox"/>	<input type="checkbox"/>	<input type="checkbox"/>
۱۲۹	<input type="checkbox"/>	<input type="checkbox"/>	<input type="checkbox"/>	<input type="checkbox"/>	<input type="checkbox"/>
۱۳۰	<input type="checkbox"/>	<input type="checkbox"/>	<input type="checkbox"/>	<input type="checkbox"/>	<input type="checkbox"/>
۱۷۱	<input type="checkbox"/>	<input type="checkbox"/>	<input type="checkbox"/>	<input type="checkbox"/>	<input type="checkbox"/>
۱۷۲	<input type="checkbox"/>	<input type="checkbox"/>	<input type="checkbox"/>	<input type="checkbox"/>	<input type="checkbox"/>
۱۷۳	<input type="checkbox"/>	<input type="checkbox"/>	<input type="checkbox"/>	<input type="checkbox"/>	<input type="checkbox"/>
۱۷۴	<input type="checkbox"/>	<input type="checkbox"/>	<input type="checkbox"/>	<input type="checkbox"/>	<input type="checkbox"/>
۱۷۵	<input type="checkbox"/>	<input type="checkbox"/>	<input type="checkbox"/>	<input type="checkbox"/>	<input type="checkbox"/>
۱۷۶	<input type="checkbox"/>	<input type="checkbox"/>	<input type="checkbox"/>	<input type="checkbox"/>	<input type="checkbox"/>
۱۷۷	<input type="checkbox"/>	<input type="checkbox"/>	<input type="checkbox"/>	<input type="checkbox"/>	<input type="checkbox"/>
۱۷۸	<input type="checkbox"/>	<input type="checkbox"/>	<input type="checkbox"/>	<input type="checkbox"/>	<input type="checkbox"/>
۱۷۹	<input type="checkbox"/>	<input type="checkbox"/>	<input type="checkbox"/>	<input type="checkbox"/>	<input type="checkbox"/>
۱۸۰	<input type="checkbox"/>	<input type="checkbox"/>	<input type="checkbox"/>	<input type="checkbox"/>	<input type="checkbox"/>
۲۲۱	<input type="checkbox"/>	<input type="checkbox"/>	<input type="checkbox"/>	<input type="checkbox"/>	<input type="checkbox"/>
۲۲۲	<input type="checkbox"/>	<input type="checkbox"/>	<input type="checkbox"/>	<input type="checkbox"/>	<input type="checkbox"/>
۲۲۳	<input type="checkbox"/>	<input type="checkbox"/>	<input type="checkbox"/>	<input type="checkbox"/>	<input type="checkbox"/>
۲۲۴	<input type="checkbox"/>	<input type="checkbox"/>	<input type="checkbox"/>	<input type="checkbox"/>	<input type="checkbox"/>
۲۲۵	<input type="checkbox"/>	<input type="checkbox"/>	<input type="checkbox"/>	<input type="checkbox"/>	<input type="checkbox"/>
۲۲۶	<input type="checkbox"/>	<input type="checkbox"/>	<input type="checkbox"/>	<input type="checkbox"/>	<input type="checkbox"/>
۲۲۷	<input type="checkbox"/>	<input type="checkbox"/>	<input type="checkbox"/>	<input type="checkbox"/>	<input type="checkbox"/>
۲۲۸	<input type="checkbox"/>	<input type="checkbox"/>	<input type="checkbox"/>	<input type="checkbox"/>	<input type="checkbox"/>
۲۲۹	<input type="checkbox"/>	<input type="checkbox"/>	<input type="checkbox"/>	<input type="checkbox"/>	<input type="checkbox"/>
۲۳۰	<input type="checkbox"/>	<input type="checkbox"/>	<input type="checkbox"/>	<input type="checkbox"/>	<input type="checkbox"/>
۲۸۱	<input type="checkbox"/>	<input type="checkbox"/>	<input type="checkbox"/>	<input type="checkbox"/>	<input type="checkbox"/>
۲۸۲	<input type="checkbox"/>	<input type="checkbox"/>	<input type="checkbox"/>	<input type="checkbox"/>	<input type="checkbox"/>
۲۸۳	<input type="checkbox"/>	<input type="checkbox"/>	<input type="checkbox"/>	<input type="checkbox"/>	<input type="checkbox"/>
۲۸۴	<input type="checkbox"/>	<input type="checkbox"/>	<input type="checkbox"/>	<input type="checkbox"/>	<input type="checkbox"/>
۲۸۵	<input type="checkbox"/>	<input type="checkbox"/>	<input type="checkbox"/>	<input type="checkbox"/>	<input type="checkbox"/>
۲۸۶	<input type="checkbox"/>	<input type="checkbox"/>	<input type="checkbox"/>	<input type="checkbox"/>	<input type="checkbox"/>
۲۸۷	<input type="checkbox"/>	<input type="checkbox"/>	<input type="checkbox"/>	<input type="checkbox"/>	<input type="checkbox"/>
۲۸۸	<input type="checkbox"/>	<input type="checkbox"/>	<input type="checkbox"/>	<input type="checkbox"/>	<input type="checkbox"/>
۲۸۹	<input type="checkbox"/>	<input type="checkbox"/>	<input type="checkbox"/>	<input type="checkbox"/>	<input type="checkbox"/>
۲۹۰	<input type="checkbox"/>	<input type="checkbox"/>	<input type="checkbox"/>	<input type="checkbox"/>	<input type="checkbox"/>
۳۱	<input type="checkbox"/>	<input type="checkbox"/>	<input type="checkbox"/>	<input type="checkbox"/>	<input type="checkbox"/>
۳۲	<input type="checkbox"/>	<input type="checkbox"/>	<input type="checkbox"/>	<input type="checkbox"/>	<input type="checkbox"/>
۳۳	<input type="checkbox"/>	<input type="checkbox"/>	<input type="checkbox"/>	<input type="checkbox"/>	<input type="checkbox"/>
۳۴	<input type="checkbox"/>	<input type="checkbox"/>	<input type="checkbox"/>	<input type="checkbox"/>	<input type="checkbox"/>
۳۵	<input type="checkbox"/>	<input type="checkbox"/>	<input type="checkbox"/>	<input type="checkbox"/>	<input type="checkbox"/>
۳۶	<input type="checkbox"/>	<input type="checkbox"/>	<input type="checkbox"/>	<input type="checkbox"/>	<input type="checkbox"/>
۳۷	<input type="checkbox"/>	<input type="checkbox"/>	<input type="checkbox"/>	<input type="checkbox"/>	<input type="checkbox"/>
۳۸	<input type="checkbox"/>	<input type="checkbox"/>	<input type="checkbox"/>	<input type="checkbox"/>	<input type="checkbox"/>
۳۹	<input type="checkbox"/>	<input type="checkbox"/>	<input type="checkbox"/>	<input type="checkbox"/>	<input type="checkbox"/>
۴۰	<input type="checkbox"/>	<input type="checkbox"/>	<input type="checkbox"/>	<input type="checkbox"/>	<input type="checkbox"/>
۹۱	<input type="checkbox"/>	<input type="checkbox"/>	<input type="checkbox"/>	<input type="checkbox"/>	<input type="checkbox"/>
۹۲	<input type="checkbox"/>	<input type="checkbox"/>	<input type="checkbox"/>	<input type="checkbox"/>	<input type="checkbox"/>
۹۳	<input type="checkbox"/>	<input type="checkbox"/>	<input type="checkbox"/>	<input type="checkbox"/>	<input type="checkbox"/>
۹۴	<input type="checkbox"/>	<input type="checkbox"/>	<input type="checkbox"/>	<input type="checkbox"/>	<input type="checkbox"/>
۹۵	<input type="checkbox"/>	<input type="checkbox"/>	<input type="checkbox"/>	<input type="checkbox"/>	<input type="checkbox"/>
۹۶	<input type="checkbox"/>	<input type="checkbox"/>	<input type="checkbox"/>	<input type="checkbox"/>	<input type="checkbox"/>
۹۷	<input type="checkbox"/>	<input type="checkbox"/>	<input type="checkbox"/>	<input type="checkbox"/>	<input type="checkbox"/>
۹۸	<input type="checkbox"/>	<input type="checkbox"/>	<input type="checkbox"/>	<input type="checkbox"/>	<input type="checkbox"/>
۹۹	<input type="checkbox"/>	<input type="checkbox"/>	<input type="checkbox"/>	<input type="checkbox"/>	<input type="checkbox"/>
۱۰۰	<input type="checkbox"/>	<input type="checkbox"/>	<input type="checkbox"/>	<input type="checkbox"/>	<input type="checkbox"/>
۱۴۱	<input type="checkbox"/>	<input type="checkbox"/>	<input type="checkbox"/>	<input type="checkbox"/>	<input type="checkbox"/>
۱۴۲	<input type="checkbox"/>	<input type="checkbox"/>	<input type="checkbox"/>	<input type="checkbox"/>	<input type="checkbox"/>
۱۴۳	<input type="checkbox"/>	<input type="checkbox"/>	<input type="checkbox"/>	<input type="checkbox"/>	<input type="checkbox"/>
۱۴۴	<input type="checkbox"/>	<input type="checkbox"/>	<input type="checkbox"/>	<input type="checkbox"/>	<input type="checkbox"/>
۱۴۵	<input type="checkbox"/>	<input type="checkbox"/>	<input type="checkbox"/>	<input type="checkbox"/>	<input type="checkbox"/>
۱۴۶	<input type="checkbox"/>	<input type="checkbox"/>	<input type="checkbox"/>	<input type="checkbox"/>	<input type="checkbox"/>
۱۴۷	<input type="checkbox"/>	<input type="checkbox"/>	<input type="checkbox"/>	<input type="checkbox"/>	<input type="checkbox"/>
۱۴۸	<input type="checkbox"/>	<input type="checkbox"/>	<input type="checkbox"/>	<input type="checkbox"/>	<input type="checkbox"/>
۱۴۹	<input type="checkbox"/>	<input type="checkbox"/>	<input type="checkbox"/>	<input type="checkbox"/>	<input type="checkbox"/>
۱۵۰	<input type="checkbox"/>	<input type="checkbox"/>	<input type="checkbox"/>	<input type="checkbox"/>	<input type="checkbox"/>
۱۹۱	<input type="checkbox"/>	<input type="checkbox"/>	<input type="checkbox"/>	<input type="checkbox"/>	<input type="checkbox"/>
۱۹۲	<input type="checkbox"/>	<input type="checkbox"/>	<input type="checkbox"/>	<input type="checkbox"/>	<input type="checkbox"/>
۱۹۳	<input type="checkbox"/>	<input type="checkbox"/>	<input type="checkbox"/>	<input type="checkbox"/>	<input type="checkbox"/>
۱۹۴	<input type="checkbox"/>	<input type="checkbox"/>	<input type="checkbox"/>	<input type="checkbox"/>	<input type="checkbox"/>
۱۹۵	<input type="checkbox"/>	<input type="checkbox"/>	<input type="checkbox"/>	<input type="checkbox"/>	<input type="checkbox"/>
۱۹۶	<input type="checkbox"/>	<input type="checkbox"/>	<input type="checkbox"/>	<input type="checkbox"/>	<input type="checkbox"/>
۱۹۷	<input type="checkbox"/>	<input type="checkbox"/>	<input type="checkbox"/>	<input type="checkbox"/>	<input type="checkbox"/>
۱۹۸	<input type="checkbox"/>	<input type="checkbox"/>	<input type="checkbox"/>	<input type="checkbox"/>	<input type="checkbox"/>
۱۹۹	<input type="checkbox"/>	<input type="checkbox"/>	<input type="checkbox"/>	<input type="checkbox"/>	<input type="checkbox"/>
۲۰۰					