

درس زنان و زایمان _ تخصصی

۱- اگر سزارین در شرایط دیلاتاسیون کامل سرویکس انجام شود، کدامیک از توجهات زیر لازم است؟

انسزیون رحمی باید بالاتر از معمول سزارین‌ها باشد.

انسزیون رحمی حتما با متس انجام شود.

مثانه را بوسیله سوند فولی پرکنیم.

جهت دست درهنگام بازشدن انسزیون به طرف پائین و طرفین باشد.

۲- خانم G1 در سن بارداری ۳۳ هفته با سردرد و فشارخون ۱۴۰/۹۰ مراجعه کرده. در آزمایشات پلاکت وی ۷۲۰۰۰، LDH=700، هموگلوبین ۹، کراتینین سرم ۱/۲ می‌باشد. کدام اقدام مناسب است؟

کورتون تراپی

پلاسما فرز

تکرار آزمایشات ۴۸ ساعت بعد

ختم بارداری

۳- در مورد آناتومی گردن مثانه کدام مورد صحیح است؟

منطقه بین سوراخ‌های حالب و مجرای ادرار

ناحیه‌ای که لومن اورترا از base مثانه عبور می‌کند.

محلی که اورترا شروع و مثانه باریک می‌شود.

منطقه‌ای از مثانه که روی سرویکس چسبیده است.

۴- در مورد 1 endothelin کدامیک از موارد زیر صحیح است؟

از خانواده پپتیدهای ۲۱ آمینو اسید است.

این ماده سبب کاهش اثر مدیاتورهای انفلاماتوری می‌شود.

گیرنده‌های اندوتلین A در دسیدوا وجود دارد.

با فعال شدن اندوتلین کلسیم داخل سلولی کاهش می‌یابد.

۵- خانمی با BG/Rh = AB, D NEGATIVE در زمینه کوریوآمیونیت دچار سپسیس شده و زایمان می‌کند. بدنبال زایمان دچار خونریزی شدید و مداوم واژینال و محل‌های تزریق می‌شود. پروفایل انعقادی حاکی از DIC و Fibrinogen=40mg/dl و platelet=10,000 است. کدامیک از گزینه‌های زیر جهت ترانسفوزیون فرآورده خونی به این خانم ارجحیت دارد؟

پلاکت آفرزیس AB+ و فاکتور هفت نو ترکیب فعال شده

پلاکت آفرزیس AB- و کرایوپرسیپیتیت AB-

پلاکت AB+ با FFP هم گروه

پلاکت AB+ با کنسانتره فیبرینوژن

۶- مادر حامله ۱۸ هفته به قصد خودکشی ۱۵ قرص استامینوفن ۵۰۰ میلی‌گرم خورده است. جهت جلوگیری از هیپاتوتوکسیسیته مادر و جنین تجویز کدام دارو مناسب است؟

ان-استیل سیستئین

پروپرانولول

کلستیرامین

UDCA

۷- خانم باردار G2 P1 با سابقه سزارین قبلی به علت بریچ و با برش Low Transverse خواهان VBAC می‌باشد. در سونوگرافی ضخامت سگمان تحتانی ۱/۸ میلی‌متر است. بهترین اقدام کدام است؟

سزارین الکتیو

زایمان واژینال

بررسی وضعیت اسکار با MRI

سونوگرافی مجدد با شروع انقباضات

۸- خانم گراوید یک ۳۹ هفته با دیلاتاسیون ۲ سانتی‌متر، کیسه آمنیون سالم و نمایش بریچ، می‌خواهد امکان زایمان واژینال برای او بررسی شود. در سونوگرافی و رادیوگرافی رخ و نیم رخ لگن مادر، سر جنین فلکسیون دارد، بند ناف دورگردن نیست و وزن جنین ۳۷۰۰ گرم می‌باشد.

BPD=105 mm

AFI=4 cm

True obstetric conjugate=11.5 cm

Midpelvis interspinous diameter=10 cm

گزینه صحیح برای مدیریت این زایمان کدام است؟

ورسیون خارجی سفالیک زیردید سونوگرافی و داپلر قلب جنین

انفوزیون ۵۰۰ میلی‌لیتر سرم به اطراف جنین و اقدام به ورسین سفالیک خارجی

زایمان واژینال با اپیزیاتومی مدیولاترال و فورسپس پایپر

با توضیح خطرات مادری و جنینی زایمان واژینال، سزارین توصیه می‌شود

۹- در بررسی انجام شده در خانم باردار ۳۰ هفته به طور اتفاقی متوجه کاهش قابل توجه فاکتور ۱۳ شده‌ایم. کدامیک از موارد زیر صحیح است؟

تجویز هپارین

تجویز آسپرین

تزریق کرایو

اقدامی لازم نیست

۱۰- در مورد کلامپ تاخیری بند ناف کدام مطلب صحیح است؟

کلامپ کردن حدود ۲-۱.۵ دقیقه به تعویق انداخته شود.

این اقدام باعث کاهش آپگار اسکور می‌شود.

در نوزاد ترم باعث کاهش PH بند ناف می‌شود.

در نوزاد پره ترم باعث کاهش مورتالیتی و موربیدیتی می‌شود.

۱۱- خانم حامله ۳۵ هفته با فشار خون ۱۶۰/۱۰۰ و پلاکت ۴۰۰۰۰ بستری شده پروتئین ادرار ۲۴ ساعت ۴ گرم است. همه‌ی موارد زیر صحیح است بجز:

معمولا ترومبوسیتوپنی با ادامه حاملگی شدیدتر می‌شود.

بعد از زایمان پلاکت در عرض ۳ تا ۵ روز طبیعی می‌شود.

در صورت همراهی سندرم HELLP، پلاکت همچنان کاهش می‌یابد.

ترومبوسیتوپنی شدید مادر با کاهش پلاکت جنین همراه است.

۱۲- هدف از مشاوره قبل از بارداری در زنان مبتلا به بیماری فنیل کتونوری، کدامیک از موارد زیر است؟

رساندن سطح فنیل آلانین به حد نرمال ۳ ماه قبل از باردار شدن

ممانعت از انتقال ارثی بیماری به جنین

ممانعت از عبور فنیل آلانین از طریق جفت

رساندن میزان فنیل آلانین خون به سطح ۴۰۰ میکرومول در لیتر

۱۳- در سونوگرافی حاملگی دوقلویی کدام مورد زیر صحیح است؟

twin - peak یا نشانه لامپدا علامت دوقلویی منوکوریون است.

علامت T در بین جفت‌ها نشانه منوکوریون دی امیون است.

ضخامت پرده بین دو جنین اگر کمتر از ۲ میلی‌متر باشد دی کوریون است.

اگر یک جفت قدام و یک جفت خلف باشد همیشه دی زایگوت است.

۱۴- خانم حامله ۳۴ هفته با گزارش $AFI < 5 \text{ cm}$ و رشد و آناتومی نرمال جنین به درمانگاه مامایی مراجعه می‌نماید. علایم حیاتی مادر نرمال و شکایت آبریزش ندارد. آمنی شور منفی است. اقدام مناسب کدام است؟

ختم بارداری در اسرع وقت

مانیتورینگ جنین و ختم بارداری در هفته ۳۶-۳۷ بارداری

مانیتورینگ جنین و ختم بارداری در ۳۹-۴۰ هفته بارداری

آمنیو اینفیوژن

۱۵- خانمی در سه ماهه اول بارداری دچار ترشحات شدید و زرد رنگ مجرای ادرار و سرویکس و واژن می شود ولی به آن توجه نمی کند. چند هفته بعد دچار ضایعات پتی شی پوستی و جوش های تاولی و درد و خونریزی مفاصل می شود. درمان مناسب چیست؟

آزیترومایسین

اریترومایسین

سیپروفلوکساسین

داکسی سیکلین

۱۶- خانم باردار ۲۸ هفته با کاهش حرکت جنین از امروز صبح مراجعه کرده است. در سونوگرافی جنین مرده است. جهت بررسی علت مرگ کدام عبارت صحیح است؟

نیاز به رضایت والدین نیست و بررسی علت مرگ ضروری می باشد.

نمونه گرفته شده تا زمان تحویل به آزمایشگاه در یخچال نگهداری شود.

نمونه قبل از قرار دادن در رینگر با نرمال سالین شستشو داده می شود.

تکثیر سلولی در نمونه های حاصل از بافت بدن نسبت به مایع آمنیوتیک با احتمال بیشتری رشد می کند.

۱۷- خانمی ۳۱ ساله، PG با حاملگی ترم و شروع انقباضات زایمانی مراجعه کرده است. سابقه تشخیص باز ماندن مجرای شریانی (Patent ductus arteriosus) را از ۵ سال قبل ذکر می کند که جهت عمل جراحی مراجعه نکرده است. در طی پروسه لیبر و پس از آن، انجام کدام اقدام ضروری است؟

سزارین فوری

پروفیلاکسی اندوکاردیت باکتریال

شروع وارفارین پس از زایمان

پایین نگه داشتن فشارخون در طی لیبر

۱۸- خانم ۳۵ ساله G2 با سن حاملگی ۴۰ هفته بدلیل پارگی کیسه آب مراجعه نموده است. در معاینه دیلاتاسیون سرویکس یک سانتی متر، افسمان ۲۰٪ و ۳- Station می باشد. طبق مطالعات انجام شده کدامیک از گزینه های زیر جهت آماده سازی سرویکس قبل از القاء لیبر مناسب تر است؟

میزوپروستول واژینال

دینوپروستون (Cervidil) واژینال

میزوپروستول خوراکی + کاتتر ترانس سرویکال

کاتتر ترانس سرویکال + اکسی توسین همزمان

۱۹- در مورد مشکلات قلبی جنینی و نوزادی در مادر دیابتیک تیپ ۱، کدام مورد صحیح است؟

کاردیومیوپاتی در نوزادان نادر است.

هیپرتروفی دیواره بین بطنی در سه ماهه دوم شایع است.

در موارد شدید کاردیومیوپاتی، نارسایی انسدادی قلب ایجاد می شود.

در ۳ ماهه اول بارداری دیسفونکسیون سیستولیک دیده می شود.

۲۰- در مورد عوارض مادری حاملگی پست ترم کدام مورد زیر صحیح است؟

DVT

خونریزی بعد زایمان

دکولمان جفت

عفونت بعد از زایمان

۲۱- خانم GI ترم با پارگی کیسه آب به اورژانس مراجعه کرده است. در کنترل انقباض رحمی ندارد، آزمایشات و بررسی‌ها نرمال است. معاینه $ST = -2$ $E = 70\%$ $D = 2$ cm اقدام ارجح کدام است؟

سزارین

تحت نظر و ۶ ساعت بعد اینداکشن

اینداکشن با اکسی توسین

تجویز ژل PGE2

۲۲- خانم باردار ۱۶ هفته از نظر توکسوپلازما بررسی شده است. IgM و IgG مثبت گزارش شده است. low avidity IgG دارد. توصیه مناسب کدام است؟

تکرار تست دو هفته دیگر

Spiramycin

Pyrimethamine

Sulfadiazine

۲۳- خانمی ۳۴ ساله G2L1 با حاملگی ۳۱ هفته و شکایت از سردرد و ادم ژنرالیزه در چند روز اخیر به بیمارستان سطح ۳ مراجعه و با BP: 150.90 بستری شده است. سابقه فشارخون مزمن کنترل شده و مصرف متیل دوپا روزی ۲ عدد را می‌دهد. در آخرین ارزیابی و آزمایشاتی که در ۲۶ هفته انجام شده پروتئین ادرار ۲۴ ساعته برابر 350mg داشته است. نتیجه آزمایشات جدید به شرح زیر است:

urine Pro:520mg/24h , Cr:1 , PLT:130.000 , ALT:36 , AST:42

بر اساس نظر ACOG انجام کدام اقدام زیر برای این بیمار صحیح است؟

تجویز LMWH

افزایش دوز متیل دوپا

افزودن هیدرالازین

شروع ASA

۲۴- خانمی در سن حاملگی ۳۸ هفته با دردهای زایمانی مراجعه کرده است. در معاینه اولیه سرویکس ۶ سانتی متر متسع است، کیسه آمنیون پاره و مایع شفاف است. ۴ ساعت بعد تغییری در معاینه ایجاد نشده است. تغییرات فشاری انقباضات وی در ۱۰ دقیقه، ۴۸ - ۵۵-۵۰-۵۵ میلی متر جیوه می باشد. ضربان قلب جنین نرمال است. اقدام صحیح کدام است؟

تجویز اکسی توسین

انجام سزارین

تجویز میزوپروستول

ادامه روند زایمان و معاینه یک ساعت بعد

۲۵- خانمی به علت بیماری روانپزشکی تحت درمان با لیتیوم، با تست بتای مثبت جهت مشاوره مراجعه کرده است. توصیه مناسب کدام است؟

قطع دارو از ابتدا

قطع دارو از سه ماهه دوم بارداری

ادامه دارو و قطع یا کاهش دوز آن سه روز مانده به زایمان

ادامه دارو با همان دوز تا آخر بارداری

۲۶- خانمی به علت وجود وضعیت carrier بیماری Cystic fibrosis در شوهر، مشاوره ژنتیک قبل از بارداری شده و در بررسی بعمل آمده خانم carrier نبوده است. هم اکنون در سونوگرافی سه ماهه دوم بارداری، روده های جنین اکوژن گزارش می گردد و متعاقب آن آمنیوسنتز انجام می شود و در جواب جنین مبتلا به CF می باشد. کدامیک از موارد زیر وضعیت فوق را توجیه می کند؟

CF بیماری اتوزومال غالب است

Mitochondrial inheritance

DNA-Triplet repeat expansion

Uniparental Disomy

۲۷- خانمی با بارداری ۲۲ هفته به علت تورم یک طرفه اندام تحتانی و تنگی نفس شدید مراجعه کرده است در بررسی، سونوگرافی اندام تحتانی نرمال می‌باشد و $\text{alveolar-arterial difference} = 25\text{mmHg}$ می‌باشد. بر اساس توصیه بیمارستان پارک لند بهترین روش تشخیصی کدامیک از موارد زیر است؟

Chest Xray

D dimer

اکوکاردیوگرافی

CT-pulmonary angiography

۲۸- در خانم باردار ۷ هفته با تشخیص هوچکین early-stage مناسب‌ترین اقدام کدام است؟

کموترابی چنددارویی پس از تایید بلوغ ریه

کموترابی تک دارویی پس از هفته ۱۶

شروع کموترابی تک دارویی

ختم بارداری

۲۹- خانمی ۲ سال قبل زایمان کرده است. در پرونده زایمانی آپگار نوزاد در دقیقه ۵ پس از تولد ۷ بوده، تشنج نوزادی از ۴۸ ساعت بعد از زایمان شروع شده و تا کنون ادامه دارد. کودک دیس کینتیک بوده و مشکل تکلم و یادگیری دارد. دور سر به خوبی رشد نکرده است. مادر از عامل زایمان شاکی است و علت مشکلات فرزند خود را نحوه زایمان می‌داند، محتمل‌ترین تشخیص کدام است؟

ایسکمی حاد پری پارتوم

خونریزی داخل مخچه حین زایمان

مشکلات ژنتیکی

هیپوکسیک ایسکمیک انسفالوپاتی

۳۰- خانم 25 ساله G1 به علت افت ضربان قلب جنین حین لیبر تحت عمل سزارین قرار گرفته است. مایع آمنیوتیک آغشته به مکنونیوم بوده است. 48 ساعت بعد از سزارین دچار تب 38.5°C شده است. در معاینه درد شکم و تندرینس روی رحم همراه با لوشیای بدبو دارد. در آزمایشات انجام شده لکوسیتوز در حد 20.000 و BUN و Cr نرمال است. رژیم درمانی استاندارد طلائی جهت ایشان کدام است؟

کلیندامایسین + جنتامایسین

وانکومایسین + آزترئونام

سفتریاکسون + مترونیدازول

مترونیدازول + آمپی سیلین

۳۱- خانم مبتلا به کولیت اولسراتیو تحت درمان با سولفاسالازین که هم اکنون باردار شده نگران است و برای مشاوره مراجعه کرده است در مشاوره به وی کدامیک از موارد زیر صحیح است؟

قطع داروی سولفاسالازین

ترومبو پروفیلاکسی از ابتدای بارداری تا آخر

افزودن ۸۰۰ واحد Vit D و ۱۲۰۰ میلی گرم کلسیم روزانه

مصرف اسید فولیک ۴۰۰ میکروگرم روزانه

۳۲- خانمی ۳۲ ساله G2IUFD1 با سابقه مرگ جنین در سن حاملگی ۲۲ هفته که در حال حاضر در سن حاملگی ۱۲ هفته به درمانگاه مراجعه کرده است و در آزمایشات همراه، لوپوس آنتی کواگولان مثبت (LAC) دارد که به فاصله سه ماه با تست dilute Russel viper venom تایید شده است. در شمارش سلول های خونی $\text{Hb}=12$ و $\text{PLT}=180.000$ و WBC نرمال دارد. آزمایشات کبدی و کلیوی طبیعی است. با مشاوره روماتولوژی برای بیمار هیدروکسی کلروکین ۲۰۰ میلی گرم، آسپرین 80 میلی گرم و ۵۰۰۰ واحد UFH هر ۱۲ ساعت روزانه شروع شده است. در ارزیابی شمارش سلول های خونی بعد از یک هفته، $\text{Hb}=12$ ، $\text{PLT}=40.000$ و $\text{WBC}=8000$ می باشد. اقدام صحیح به همراه قطع UFH کدام است؟

شروع انوکسپارین

شروع IVIG

تجویز پالس کورتون

تجویز apixaban

۳۳- بررسی انجام شده در خانم باردار ۲۶ هفته که با هیپرتانسیون و حملات اضطرابی مراجعه کرده است و از سردرد، تعریق، تپش قلب، گرگرفتگی، درد قفسه سینه، تهوع و استفراغ گاه گاهی هم شاکی بوده. افزایش متابولیت‌های کاتکول‌امین‌ها گزارش شده است. فشارخون ایشان ۲۲۰/۱۱۵ هست. برای کنترل سریع آن درمان ارجح کدام است؟

آلفا ادرنرژیک بلوکر

بتا بلوکر

سولفات منیزیم و هیدرالازین

جراحی اورژانس و اکسیژون تومور

۳۴- در نمای سونوگرافیک قفسه صدری جنین ۱۸ هفته ریه‌ها اکوژن و درخشان و برونش‌ها دیلاته می‌باشند. دیافراگم نیز به سمت شکم جنین بر آمده است. تشخیص صحیح کدام است؟

Diaphragmatic hernia

Congenital high airway obstruction sequence

Congenital cystic adenomatoid malformation

Pulmonary sequestration

۳۵- خانمی با تشخیص حاملگی در اسکار سزارین نوع اگزوژن مراجعه کرده است. انجمن طب مادری جنینی (SMFM) کدامیک از رویکردهای زیر را توصیه می‌کند؟

شارپ کورتاژ

رویکرد انتظاری

MTX تراپی سیستمیک

آسپیراسیون و کیومی با هدایت سونوگرافی

۳۶- خانمی ۲۲ ساله، دو سال قبل پیوند کلیه انجام داده و جهت مشاوره قبل از بارداری مراجعه نموده است. وی در طی این مدت از حال عمومی خوبی برخوردار بوده، فشارخون نرمال داشته، و داروی تراوتوژنی مصرف نمی‌نماید. تست‌های کلیوی یک سال اخیر موید پروتئینوری روزانه = ۴۵۰mg، کراتینین = ۱/۸ mg/dL و $GFR = 40 \text{ mL/min}$ می‌باشد. بر اساس توصیه انجمن نفرولوژی ایتالیا، وی در حال حاضر کدامیک از معیارهای لازم جهت اقدام به بارداری را ندارد؟

میزان کراتینین

میزان پروتئینوری

میزان GFR

فاصله زمانی تا پیوند

۳۷- خانمی G2D1 با حاملگی ۳۷ هفته با شکایت خونریزی واژینال روشن مراجعه و به علت دیسترس جنینی به اتاق عمل برده می‌شود. حاملگی قبلی را به دلیل پره اکلامپسی شدید در ۳۰ هفته سزارین شده است. پس از لاپاروتومی متوجه عروق واریسی شدید در روی سگمان تحتانی رحم و تشخیص احتمالی آکرتا می‌شوید. تنها پزشک جراح شهر هستید و امکانات شما از نظر فرآورده‌های خونی کافی نیست. بهترین اقدام کدام است؟

بستن سریع شکم و اعزام مادر

اقدام فوری جهت سزارین هیستریکتومی

خروج جنین با برش بالاتر، بستن برش و اعزام

سزارین و سعی در جداسازی جفت و حفظ رحم

۳۸- خانمی ۳۰ ساله با حاملگی ترم جهت بی‌دردی زایمان کاندیدای آنالژزی اپیدورال شده است. طی چند دقیقه پس از تزریق داروی اپیدورال دچار سرگیجه، وز وز گوش و سپس حملات تشنجی می‌شود. برای نجات جان مادر همه اقدامات فوری زیر مورد تایید است بجز:

تزریق اینترالیپید ۲۰ درصد

تزریق ۱۰ میلی‌گرم دیازپام

سزارین اورژانسی

تزریق سوکسینیل کولین و سپس انتوباسیون

۳۹- در نوزاد ترمی که با تشخیص variable deceleration تکرار شونده از طریق سزارین متولد گردیده است، آپگار دقیقه پنجم $PH=6.95$ خون بند ناف، $pco_2=80$ میلی متر جیوه و میزان بی کربنات (Hco_3^-) طبیعی می باشد. کدامیک از موارد زیر را در این نوزاد می توان پیش بینی کرد؟

مرگ در دوره نوزادی

اختلالات نورولوژیک بعدی

Sepsis

بدون مخاطره

۴۰- در کدامیک از موارد زیر مشاوره با متخصص طب مادری جنینی توصیه شده است؟

دیابت کنترل شده انسولینی

حاملگی دوقلوایی

سابقه جراحی باریاتریک

پرولاپس دریچه میترال

۴۱- خانم ۲۵ ساله با سابقه سردردهای پرئودیک یک طرفه، ضربان دار با شروع حاملگی دچار حملات مکرر و شدید سردرد شده است. کدامیک از اقدامات درمانی زیر جهت ایشان پیشنهاد می شود؟

درمان پروفیلاکتیک با آمی تریپتیلین خوراکی

درمان پروفیلاکتیک با وراپامیل

تجویز تریپتانها در ترکیب با NSAIDها

مصرف استامینوفن همراه با متوکلوپرامید در شروع درد

۴۲- خانم ۳۵ ساله‌ای با حاملگی ۳۰ هفته و تخمین وزن جنین زیر ۳ درصد، مراجعه کرده است. داپلر شریان نافی نرمال است. کدام اقدام صحیح است؟

داپلر هفتگی

بیوفیزیکال دو بار در هفته

بررسی رشد جنین هر دو هفته

NST دو بار در هفته

۴۳- خانمی ۲ ساعت بعد از زایمان واژینال با دیستوشی شانه، از درد و فشار در لگن و مقعد و عدم توانایی در ادرار کردن شاکی است. در معاینه توده‌ای متورم، نیمه فوقانی واژن را مسدود کرده و نیم ساعت بعد توده‌ای در بالاتر از کانال اینگوئیال لمس می‌شود و مادر علائم شوک هیپوولمیک پیدا می‌کند. برای مدیریت شرایط موجود، کدامیک از موارد زیر صحیح است؟

گذاشتن کیسه یخ در پرینه و زیر شکم و تخلیه مثانه با سوندفولی

تامپون واژن با ۱ تا ۲ لونگاز بمدت ۱۲-۲۴ ساعت

تخلیه توده متورم از راه واژن و باز گذاشتن حفره حاصله

تخلیه، هموستاز و پیک از راه واژن همراه با لاپاراتومی

۴۴- در مورد سایکوز بعد از زایمان کدام مطلب صحیح است؟

در زنان مسن و مولتی پار شایع‌تر است.

سیر بیماری سایکوز در بارداری شدیدتر از غیر بارداری است.

شروع لیتیوم بلافاصله بعد از زایمان در صورت سابقه سایکوز بعد از زایمان.

خطر عود سایکوز در حاملگی بعدی ۳-۵ برابر است.

۴۵- در آزمایشات بعمل آمده در مشاوره قبل از بارداری خانم ۲۴ ساله نولی پار، $Hb=9gr/dL$, $MCV=60$ و $ferritin=90$ و الکتروفورز نرمال است. اقدام بعدی چیست؟

اندازه‌گیری سطح hepcidine

اندازه‌گیری سطح Vit B12

اندازه‌گیری سطح فولات

Molecular genetic testing

۴۶- در سونوگرافی سریال جنین ۲۸ هفته مبتلا به Microcystic CCAM ضایعه نسبت به قبل بزرگتر شده و $CVR>1.6$ می‌باشد. توصیه مناسب کدام است؟

پیگیری هفتگی و زایمان در صورت بروز شیفت مדיاستن

جراحی جنین و خروج توده

تجویز کورتیکواستروئید

ختم بارداری

۴۷- در سونوگرافی یک جنین ۲۴ هفته ادم ایزوله در پشت دست‌ها و پاها گزارش شده. موارد زیر مطرح است. بجز:

سندروم ترنر

سندرم نونان

سندرم لنف ادم مادرزادی

تریزومی ۱۳

۴۸- در خانم باردار ۷ ماهه، پاپول‌های خشک، ضخیم و پوسته‌دار ۷-۸ میلی‌متری خارش‌دار و اریتماتوی سطوح فلکسور اندام‌ها، درمان شده و بهبود یافته است. برای درمان نگهدارنده، کدامیک از موارد زیر صحیح است؟

کورتیکواستروئید موضعی دو بار در هفته

تاکرولیموس موضعی یک روز در میان

کورتیکواستروئید خوراکی با دوز پایین

بنزوئیل پراکسید موضعی

۴۹- برای یک نوزاد پرترم ۳۱ هفته، بعلت علائم نورولوژیک، ۲۴ ساعت بعد از تولد، MRI مغز انجام می‌شود و نتیجه عبارت است از مناطق کیستیک در عمق ماده سفید و اطراف ونتریکول مغزی. در مورد اتیولوژی این موضوع، کدامیک از گزینه‌های زیر صحیح است؟

ایسکمی در طی روند زایمان

ترومای سر جنین در حین تولد

وقوع ایسکمی در ۲ تا ۸ روز قبل

وقوع ایسکمی در ۲ تا ۱۷ هفته قبل

۵۰- در بررسی زوجی با ۳ سقط متوالی زیر ۱۰ هفته، کاریوتیپ زوجین، هیستروسکوپی و آزمایشات TSH، HbA1C و تست تشخیص SLE نرمال است. اولین اقدام بعدی کدام است؟

PGT + IVF

تخمک اهدایی

اندازه‌گیری آنتی‌بادی‌های ضد تیروئید

بررسی سندرم آنتی‌فسفولیپید آنتی‌بادی

۵۱- خانمی ۵ ساعت بعد از زایمان دفع ادرار نداشته است، برای وی سوند فولی فیکس به مدت ۲۴ ساعت گذاشته شده است، سوند فولی خارج شده و بعد از ۴ ساعت از خروج سوند هنوز قادر به ادرار کردن نیست، اقدام ارجح بعدی کدام است؟

سونوگرافی مثانه از نظر حجم ادرار

تزریق ۲۰ میلی‌گرم فوروسماید

تعبیه فوری سوند فیکس فولی مجدد

تجویز اکسی بوتینین کلراید

۵۲- کلیه موارد زیر از مشخصات یک CPR با کیفیت خوب در بارداری می‌باشد بجز:

عمق کمپرسیون قفسه صدی حداقل دو اینچ

تعداد کمپرسیون قفسه صدی 70 – 80/min

کنترل ضربان قلب حداکثر هر ۵-۱۰ ثانیه

جابجایی فرد عامل CPR هر دو دقیقه

۵۳- در یک حاملگی بدنبال IVF در سونوگرافی سه ماهه دوم و همچنین سونوگرافی داپلر رنگی تشخیص وازاپرویا داده شده است. همه موارد زیر صحیح است بجز:

تجویز کورتیکواستروئیدها در هفته ۲۸-۳۲ حاملگی

استراحت در بستر

بستری در بیمارستان در هفته ۳۰-۳۴ در موارد وجود عوامل خطر زایمان زودرس

زایمان سزارین در هفته ۳۴-۳۶

۵۴- خانم ۳۶ ساله با $BMI=35$ ، مورد دیابت Overt تحت درمان با ۵۰ واحد انسولین روزانه در سن حاملگی ۳۵ هفته با شکایت کاهش حرکات از ۸ ساعت قبل مراجعه کرده است. در پروفایل بیوفیزیکال استاندارد انجام شده:

۱: فقدان Acceleration ضربان قلب در ۴۰ دقیقه NST.

۲: یک بار تنفس ۱۵ ثانیه‌ای دارد.

۳: یکبار flexion و extention اندام تحتانی دارد.

۴: دو بار حرکت اندام مشاهده شد.

۵: عمیق ترین پاکه ۶ سانتی متر است.

اقدام صحیح کدام است؟

کوردوسنتز

ختم بارداری بعد از RDS پروفیلاکسی

ختم بارداری

تکرار پروفایل بیوفیزیکال بعد از ۶ ساعت

۵۵- خانمی ۳۸ ساله $G3P3$ با $BMI=26$ با خونریزی واژینال مراجعه کرده است. بیمار در حال شیردهی می‌باشد و شیرخوار ۶ ماهه دارد. در معاینه سرویکس باز و اندازه رحم حدود ۸ هفته است و در سونوگرافی انجام شده توده‌ای اکوژن به اندازه حدود ۲ سانتی متر در کابینه آندومتر گزارش شده و BHCG مثبت است. بیمار با تشخیص incomplete abortion تحت کورتاژ تخلیه‌ای قرار گرفته که پاتولوژی آن placental site trophoblastic tumor گزارش شده است. روش درمانی ارجح کدام است؟

hysterectomy

follow up with serial BHCG

single-drug chemotherapy

chemotherapy multi-drug

۵۶- خانمی ۳۲ ساله G2P1 با سن حاملگی ۳۳ هفته و BMI=23 با شکایت لکه بینی به اورژانس مامایی مراجعه کرده است. در NST admission ضربان پایه قلب ۱۳۰bpm با نوسانات منظم ۴ سیکل در دقیقه که دامنه این نوسانات ۱۰bpm است. acceleration و beat to beat variability در این نوار مشاهده نمی‌شود. در سونوگرافی انجام شده در هفته ۳۰ بارداری، بیومتری طبیعی، مایع نرمال و جفت بصورت پلاستتا پرویای خلفی همراه با وازاپرویا بدون آکرتا گزارش شده است. اقدام ارجح کدام است؟

سزارین اورژانس

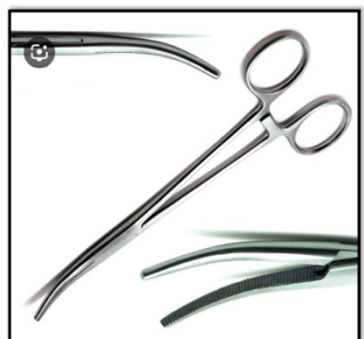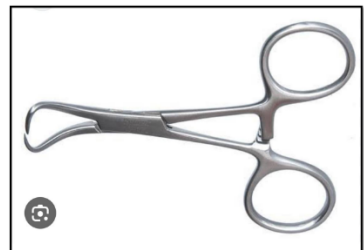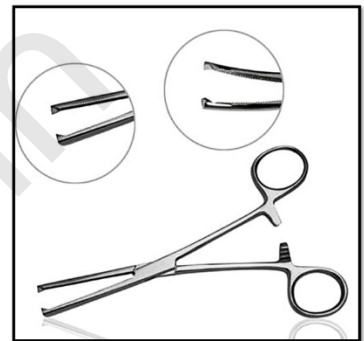
انجام بیوفیزیکیال پروفایل

بررسی peak systolic velocimetry شریان مغزی میانی

تجویز بتامتازون و ختم بارداری پس از ۴۸ ساعت

Konkur.in

۵۷- ضمن عمل لاپاروسکوپی خانم باردار، از محل تروکارها نشت گاز وجود دارد، انتخاب کدامیک از لوازم ارائه شده در تصاویر زیر، برای مسدود کردن نشتی گاز صحیح است؟



۵۸- خانمی PG با حاملگی ۳۱ هفته و تشخیص پره اکلامپسی شدید و در حال دریافت انفوزیون سولفات منیزیم بوده که بدلیل بازماندن ست سرم دچار تنگی نفس و آپنه ناگهانی شده است. یک گرم کلرید کلسیم تزریق می‌شود. علائم بهبود می‌یابد اما پس از چند دقیقه مجدداً دیسترس تنفسی و حملات آپنه شروع شده است. بهترین اقدام برای کمک به بیمار کدام است؟

انجام سزارین اورژانسی

تزریق گلوکونات کلسیم

انتوباسیون و تهویه مکانیکی

گذاشتن airway و دیالیز اورژانسی

۵۹- در بیمار دچار PPRM در هفته‌ی ۳۲ حاملگی با کلونیزاسیون مثبت GBS اقدام صحیح کدام است؟

ختم اورژانسی بارداری

آمنیوسنتز و کشت مایع آمنیوتیک

ختم بارداری ۶ ساعت بعد از شروع آنتی‌بیوتیک وسیع‌الطیف

درمان استاندارد PPRM

۶۰- خانم ۲۷ ساله‌ای که یک سال قبل میومکتومی شده، با شکایت هایپومنوره و بدنبال آن آمنوره مراجعه کرده است. آزمایش بارداری منفی و $TSH: 2.7$ ، $FSH: 2$ و $prolactin: 10$ می‌باشد. بیمار با تجویز قرص sequential استروژن کونژوگه $1/25$ میلی‌گرم برای ۲۵ روز و مدروکسی پروژسترون $10mg$ برای ۷ روز آخر هم قاعده نشده است. بهترین اقدام کدام است؟

تجویز استروژن و پروژسترون با دوز بیشتر

MRI هیپوفیز

کاریوتایپ

هیستروسکوپی

۶۱- خانم باردار ۲۶ هفته با تب- سرفه- میالژی- سردرد و خلط اندک مراجعه کرده است. وی ۲ روز قبل با بیمار مشابه تماس داشته است. عبارت صحیح کدام است؟

تست سریع PCR بر روی نمونه خلط انجام می‌شود.

در صورت منفی بودن تست سریع، نیازی به درمان نیست.

تجویز داروی آنتی‌وایرال باعث کاهش طول دوره بیماری می‌شود.

داروی Xofluza تجویز می‌شود.

۶۲- در رابطه با واکسن HPV کدام عبارت صحیح است؟

واکسن ۹ گانه اثر محافظتی بیشتری در برابر کانسر سرویکس دارد.

برای جلوگیری کانسرد مردان نوع چهارگانه موثرتر است.

در صورت تجویز دوز اول واکسن ۹ گانه حتماً دوزهای بعدی با همین نوع انجام شود.

در افراد بالای ۱۵ سال تجویز یک دوز واکسن ۹ گانه کافی است.

۶۳- خانمی ۴۲ ساله ماموگرافی اسکرین انجام داده است، در گرافی میکرو کلسیفیکاسیون مشکوک دیده شده و جواب بیوپسی DCIS بوده است، در معاینه توده‌ای به دست نمی‌خورد. اقدام استاندارد در اداره این بیمار چیست؟

مانیتورینگ با معاینه و تصویر برداری

ماستکتومی سگمنتال و سپس رادیوتراپی

رادیکال ماستکتومی

رادیوتراپی و سپس جراحی

۶۴- خانم ۲۵ ساله با نازایی ۲ ساله که با E2+P (استروژن + پروژسترون) پیروید مرتب دارد جهت درمان مراجعه کرده است. در بررسی انجام شده LH=0.1 IU/L, FSH=2 IU/L و TSH و پرولاکتین نرمال می‌باشد. HSG و اسپرم کانت نیز نرمال است. در سیکل قبل به دنبال تحریک تخمک گذاری و تأیید اوولاسیون از یک هفته قبل از پیروید لکه بینی پیدا کرده و حامله نشده است. مناسب‌ترین پیشنهاد درمانی در سیکل بعدی کدام است؟

دوز دارو جهت تحریک تخمک گذاری افزایش یابد.

قبل از شروع درمان ۲ ماه OCP مداوم استفاده کند.

HCG به میزان 2000 IU هر ۳-۴ روز در فاز لوتئال استفاده شود.

سیکل درمانی با rFSH شروع شود.

۶۵- خانمی به علت یک Mass قابل لمس در پستان مراجعه کرده است که با سونوگرافی و ماموگرافی تشخیص کیست ساده داده شده و تحت آسپیراسیون قرار می‌گیرد. مایع شفاف بوده ولی پس از تخلیه، بقایای کیست باقی مانده است. اقدام بعدی کدام است؟

معاینه مجدد در فاصله کوتاه

انجام سونوگرافی سه بعدی

Excision بقایای کیست

با توجه به شفاف بودن به بیمار اطمینان داده شود

۶۶- خانم ۲۵ ساله با نازایی ۱ ساله و تشخیص PCO تحت درمان با کلومیفن قرار گرفته است. روز ۱۲ سیکل فولیکول 20mm داشته و اندازه‌گیری LH جهت بیمار انجام شده است. در ضمن بیمار ساعت ۸ شب آمپول HCG تزریق کرده است. که روز بعد جواب LH را آورده که 30 IU/L است. در شرایط بالا پیامد درمان چه می‌باشد؟

کوتاه شدن طول فاز لوتئال

آترژی فولیکولی

افت ناگهانی سطح استروژن

اثر خاصی روی سیکل درمانی ندارد

۶۷- در مورد هورمون آنتی مولرین کدام گزینه صحیح است؟

توسط سلول‌های لوتئال تولید می‌شود.

بیشترین مقدار در گردش خون دقیقا قبل از تخمک گذاری است.

تحت تاثیر مصرف هورمونی contraceptive قرار نمی‌گیرد.

باعث افزایش میوز اووسیت می‌شود.

۶۸- خانم ۲۸ ساله بعلت ناباروری اولیه مراجعه نموده است. کلیه بررسی‌ها در ایشان نرمال است. شوهر ۳۲ ساله وی semen analysis نرمال دارد و معاینه فیزیکی مشکل خاصی ندارد. سونوگرافی واریکوسل دو طرفه را گزارش کرده است. توصیه مناسب کدام است؟

واریکوسلکتومی

آزمایش اسپرم‌ها از نظر sperm DNA fragmentation

تحت نظر قرارگرفتن و انجام آزمایش semen analysis هر ۶ ماه

اقدام خاصی توصیه نمی‌شود

۶۹- بیماری با سابقه یک مورد زایمان ۳۲ هفته بدلیل اکلامپسی، جهت مشاوره قبل از بارداری مراجعه کرده است. در بررسی‌های انجام شده Anti B2 glycoprotein 1 بالا و آنتی‌کاردیولیپین نرمال دارد. صحیح‌ترین اقدام کدام است؟

تکرار آزمایش Anti B2 glycoprotein1

تکرار آزمایش آنتی‌کاردیولیپین

استفاده از پردنیزولون در حاملگی بعدی

استفاده از IVIg در حاملگی بعدی

۷۰- مرد سالمی با همسر مبتلا به سندروم مارفان از نوع هموزیگوت جهت مشاوره برای حاملگی مراجعه نموده‌اند. کدام عبارت صحیح است؟

همه فرزندان ناقل بدون علامت خواهند بود.

همه فرزندان دختر، سالم خواهند بود.

توصیه به انجام PGD

توصیه به استفاده از تخمک اهدایی

۷۱- خانم 24 ساله مبتلا به ماکروآدنوم هیپوفیز با اندازه 3.5 سانتی‌متر تحت درمان با کابریگولین 0.5mg دو بار در هفته قرار دارد. تاری دید و دو بینی ندارد و سیر پرولاکتین رو به کاهش بوده و اندازه آدنوم در بررسی‌های مکرر ثابت است. بیمار قصد بارداری دارد اقدام مناسب کدام است؟

ادامه کاربرگولین با دوز قبلی

افزایش دوز کابریگولین

جراحی ترانس اسفنوئیدال

توصیه به بیمار جهت عقب انداختن بارداری و چک Brain MRI سه ماه بعد

۷۲- دختر خانم ۱۸ ساله با سابقه آمنوره اولیه و شکایت اخیر لکه بینی مراجعه می‌کند. بیمار براساس فنوتیپ ظاهر ترنر دارد. مناسب‌ترین اقدام کدام است؟

بررسی از نظر مصرف دارو

بررسی کروموزومی از نظر موزائیسیم

سونوگرافی رحم و تخمدان

MRI شکم و لگن

۷۳- خانم ۳۵ ساله‌ای بدون ریسک فاکتور قبلی با تشخیص کانسر پستان جراحی و رادیوتراپی شده است، با توجه به مثبت بودن تومور از جهت گیرنده هورمونی استروژن و پروژسترون مناسب‌ترین انتخاب برای وی چیست؟

اگزستان

تاموکسی فن

لتروزول

آناستروزول

۷۴- خانم باردار ۱۲ هفته که از ۱۰ سال قبل با تشخیص نارسایی مزمن آدرنال تحت درمان دارویی بوده، کاندید سقط است. کدامیک از روش‌های زیر جهت سقط مناسب‌تر است؟

Mifepristone alone

Mifepristone/misoprostol

Manual vacume curettage

Electric vacume pump curettage

۷۵- در سونوگرافی دختر ۸ ساله پره منارک بصورت اتفاقی، کیست چند حفره‌ای به ابعاد 6*7 cm در تخمدان چپ گزارش شده است. شکم در معاینه نرم است و تندرns واضح ندارد. اقدام ارجح بعدی کدام است؟

لاپاراسکوپ سیستکتومی

ارسال تومور مارکر

تعیین کاربوتایپ

سی تی اسکن شکم و لگن

۷۶- در هنگام ورود به شکم با سوزن ورس در جریان جراحی لاپاروسکوپی متوجه اتساع غیر قرینه شکم می‌شویم. فشار دمیدن گاز نرمال است. کدام گزینه صحیح است؟

به علت ورود به بافت زیر جلدی این اتفاق افتاده و با جابه جایی سوزن ورس وضعیت درست خواهد شد.

اگر بوی مدفوع استشمام نشود با جابه جایی سوزن ورس وضعیت درست خواهد شد.

بدون جا به جایی ورس، از محل دیگری وارد شویم.

به علت احتمال آسیب گوارشی لاپاراتومی با برش میدلاین الزامی است.

۷۷- خانمی ۶۵ ساله با شکایت بیدار شدن مکرر شب هنگام برای دفع ادرار مراجعه کرده است و خواهان درمان دارویی برای این شکایت است. کدام دارو می‌تواند کمک کننده باشد؟

تولترودین

اکسی بوتینین

دیستیگمین

ایمی پرامین

۷۸- بیماری ۴۲ ساله با سابقه دو بار سزارین با هماچوری سیکلیک و تشخیص اندومتریوز مثانه به کلینیک مراجعه کرده است کدام گزینه در مورد ایشان صحیح است؟

شایع‌ترین محل درگیری تریگون است.

در حین جراحی، دیسکسیون فضای رتزیوس در تمام موارد اندومتریوز مثانه توصیه می‌شود.

ترکیب دیسکسیون بلانت و الکتروسرجری برای جدا کردن مثانه از رحم توصیه می‌شود.

توصیه به بستن دیفکت با نخ ناپلون ۴-۰ است.

۷۹- خانم ۳۰ ساله G1 با بارداری ۳۴ هفته با تشخیص هیپر تیروئیدی تحت درمان می‌باشد. در بررسی انجام شده تست آنتی‌بادی رسپتور تیروئید (TRAB) مثبت دارد. جهت بررسی وضعیت تیروئید جنین مناسب‌ترین پیشنهاد کدام است؟

سونوگرافی تیروئید جنین

بررسی سطح تیروکسین خون جنین

براساس سطح دارو در خون مادر تصمیم‌گیری شود

در صورت نداشتن علامت در مادر اقدام خاصی نیاز ندارد

۸۰- خانم ۳۸ ساله با نازایی ۱۰ ساله تحت درمان IVF قرار گرفته و با βhCG مثبت مراجعه کرده است. در سونوگرافی واژینال ساک حاملگی داخل رحم دیده نشد. در پیگیری ۴۸ ساعت بعد $\beta hCG=2500IU/L$ بود و در سونو مجدد ساک دیده نشد. در ضمن بیمار همراه با βhCG اندازه‌گیری سطح پروژسترون هم انجام داده که $28ng/ml$ می‌باشد. مناسب‌ترین اقدام بعدی کدام است؟

کورتاژ رحمی

لاپاراسکوپی

درمان دارویی

ادامه مانیتورینگ

۸۱- در خانمی ۲۹ ساله با $BMI=32$ جهت مدیریت چاقی کدام اقدام صحیح است؟

کالری دریافتی باید حداقل ۵۰۰ کالری کمتر از کالری مصرفی باشد.

باید حداقل ۳ کیلو کاهش وزن در ماه اول شروع رژیم داشته باشد.

در رژیم ایدآل برای ایشان کربوهیدرات باید حداکثر ۲۰٪ کالری باشد.

محدودیت کالری باید بین ۱۸۰۰ تا ۲۱۰۰ کالری در روز باشد.

۸۲- خانمی با شکایت هیرسوتیسم و سابقه DVT جهت درمان مراجعه نموده است، مدروکسی پروژسترون 150mg عضلانی هر سه ماه تجویز شده است. کدامیک در مورد اثرات دارو صحیح است؟

مهار گونادوتروپین‌ها انجام نمی‌شود.

کلیرانس تستوسترون افزایش می‌یابد.

SHBG در طی درمان افزایش می‌یابد.

کاهش آندروژن‌ها قابل توجیه نمی‌باشد.

۸۳- دختر بچه ۷ ساله که به علت Premature pubarche مراجعه نموده در بررسی‌های انجام شده پرولاکتین بالا، میزان 17OH Progesterone= 12ng/ml و ACTH افزایش یافته ولی میزان کورتیزول نرمال است. تشخیص کدام است؟

PCO

کوشینگ

تومور آدرنال

CAH

۸۴- دختر ۱۶ ساله‌ای با دیسمنوره شدید مراجعه کرده است. در سونوگرافی رحم و سرویکس دوگانه ذکر شده است. تخمدان راست دارای اندومتریوما و کلیه راست تشکیل نشده است. کدام اقدام مناسب است؟

یکی‌سازی رحم‌ها

برداشتن رحم سمت راست

برداشتن رحم سمت چپ

جراحی سپتوم واژن

۸۵- خانم ۴۵ ساله به علت ترشحات فراوان و خارش مراجعه کرده است. بررسی میکروسکوپی ترشحات، افزایش سلول‌های التهابی همراه با سلول‌های اپی‌تلیال پارابازال دیده می‌شود. $PH=5$ واژن می‌باشد. مناسب‌ترین اقدام درمانی کدام است؟

مترونیدازول خوراکی 250mg/TDS به مدت ۱۴ روز

کلیندامایسین واژینال ۲٪ به مدت ۴ هفته

هیدروکورتیزون واژینال ۱۰٪ به مدت ۱۴ روز

ژل مترونیدازول همراه با فلوکونازول خوراکی یک هفته

۸۶- خانمی ۴۴ ساله با سابقه ۳ بار زایمان با دردهای مزمن لگنی، دیسمنوره- دیس پارونیا و گاهی خونریزی غیرطبیعی و خستگی مراجعه نموده است. اظهار می‌دارد که درد از اواسط سیکل، زمان تخمک‌گذاری شروع شده و تا پایان دوره پریود ادامه دارد و در زمان فعالیت ایستاده تشدید می‌شود. کدامیک از تشخیص‌های زیر صحیح است؟

Pelvic endometriosis

Pelvic congestion

Irritable Bowel syndrome

Pelvic organ prolapse

۸۷- خانم ۲۱ ساله ۳ سال بعد از ازدواج بعلت درد شدید هنگام قاعدگی مراجعه کرده است. وی سابقه این مشکل را از ۲ سال قبل ذکر می‌کند. قاعدگی‌های منظم همراه با مقدار خونریزی طبیعی دارد. سونوگرافی واژینال نرمال است. سابقه استفاده از ترکیبات NSAID را دارد که بی‌فایده بوده است. اقدام بعدی چیست؟

MRI

3D sonography

CA125 measurement

Laparoscopy

۸۸- بیماری ۲۷ ساله با سابقه Dysgerminoma، یک سال بعد از جراحی در بررسی دچار عود در فضای رتروپریتونئال در غدد لنفاوی شده است. اقدام مناسب کدام است؟

جراحی

کموتراپی

رادیوتراپی

کموآدیاسیون

۸۹- خانم ۴۲ ساله با تعویض دو دریچه فلزی و تحت درمان با وارفارین به علت خونریزی شدید مراجعه کرده است. در سونوگرافی واژینال انجام شده ضخامت آندومتر 3mm گزارش شده است و Hb=5 gr/dL می باشد. به دلیل طولانی وارفارین قطع شده و تا کنون سه واحد خون و ۳ واحد FFP دریافت کرده است. خونریزی همچنان ادامه دارد. مناسبترین اقدام بعدی کدام است؟

کورتاژ فراکسیون

تجویز GnRH آگونیست

گذاشتن سوند فولی داخل رحم

ablation آندومتر

۹۰- خانم ۲۵ ساله ای جهت مراقبت اولیه مراجعه نموده است. در سابقه، پدر بیمار سابقه stroke داشته است. جهت ارزیابی LDL انجام شد که 200 mg/dl گزارش شده است. بهترین اقدام کدام است؟

بررسی سالانه LDL

شروع درمان با Paravastatin

محاسبه ASCVD و شروع درمان با ریسک ده ساله ۵٪

شروع درمان با کلوفیبرات

۹۱- خانمی ۴۵ ساله‌ای جهت بارداری مراجعه می‌کند. $FSH:5$ ، $AMH:0.2$ و $Inhibin B:0.1$ است. قاعدگی‌های وی مرتب است ولی یک سال است که برای بارداری اقدام کرده و موفق نشده است. آزمایشات همسر وی نرمال است. ایشان در چه مرحله‌ای از STRAW قرار دارد؟

-3a

-3b

-2

0

۹۲- اگر در زمان طراحی مطالعه Case-control در انتخاب گروه مورد و شاهد bias ایجاد شده باشد. کدامیک از موارد bias اتفاق افتاده است؟

information

selection

recall

invers causual

۹۳- خانم ۴۵ ساله با تشخیص کانسر اسکواآموس سرویکس برای رادیكال هیستركتومی و لنفادنكتومی انتخاب شده است. در ابتدای جراحی به دنبال معاینه غدد لنفاوی، لنف نود لگنی چپ جهت فروزن ارسال شده و درگیری با تومور تایید شده است. بهترین اقدام کدام است؟

انجام رادیكال هیستركتومی تایپ II و لنفادنكتومی لگنی دو طرفه و ابتراتور

انجام رادیكال هیستركتومی تایپ III و لنفادنكتومی کامل لگنی و پارائورتیک

انجام مودیفاید رادیكال هیستركتومی و رادیوتراپی پس از جراحی

خاتمه عمل جراحی و ارجاع بیمار جهت کمورادیشن

۹۴- خانم ۲۹ ساله G1Ab1 با تشخیص SCC در نمونه کولپوسکوپی سرویکس تحت عمل cone biopsy قرار گرفته است. تشخیص SCC و عمق تهاجم دو میلی‌متر بدون درگیری فضای لنفی عروقی بوده در حالیکه مارژین جراحی و کورتاژ اندوسرویکس از نظر بدخیمی منفی گزارش شده است. بیمار خواهان فرزندآوری است، بهترین اقدام کدام است؟

پیگیری منظم دوره‌ای

تراکلکتومی ساده

تراکلکتومی رادیکال + لنفادنکتومی لگنی

هیستریکتومی ساده با حفظ تخمدان‌ها

۹۵- خانمی ۲۶ ساله مبتلا به سندرم ترنر کاندیدای IVF با تخمک اهدایی شده است. در بررسی‌های انجام شده Aortic size index برابر با 2.7 سانتی‌متر بر متر مربع است و دریچه آئورت بی کاسپید می‌باشد. مناسب‌ترین پیشنهاد کدام است؟

بررسی قلب با Cardiac MR در هر ترایمستر بارداری

پیگیری با اکوکاردیوگرافی هر سه ماه

حاملگی کونتر اندیکاسیون دارد

در صورت نرمال بودن برون ده قلبی (EF) بارداری بلامانع است

۹۶- یکی از مراحل capacitation اسپرم در اپیدیدیم انجام می‌شود. اگر اسپرمی از واژدفران یا بیضه گرفته شود؛ برای لقاح آن از چه روشی باید استفاده کرد؟

IVF

میکرواینجکشن

IUI

تزریق ساب زونال

۹۷- در خانم مبتلا به کانسر که به گنادوتروپین و استروژن حساس نمی‌باشد پیشنهاد انجماد نسج تخمدان شده است. کدام اقدام ارجح می‌باشد؟

انجماد نسج تخمدان و بدست آوردن اووسیت از آن در خارج از بدن

تحریک تخمک گذاری و بدست آوردن اووسیت در بدن و بلافاصله انجماد نسج تخمدان

انجماد نسج تخمدان به تنهایی

انجماد کل تخمدان

۹۸- برای خانم ۴۰ ساله با دو فرزند که بدلیل خونریزی شدید رحمی بررسی شده و بدلیل توده ده سانتی متر رحم مشکوک به سارکوم، هیستریکتومی انجام می‌شود. در اکسپلور شکم و لگن نکته مثبت دیگری ندارد، پاتولوژی نهایی لیومیوسارکوم را تایید می‌کند. بهترین انتخاب کدام است؟

لاپاروسکوپی جهت برداشتن تخمدان‌های دو طرف

لنفادنکتومی دوطرفه لگن + برداشتن تخمدان‌ها

برداشتن غدد لنفاوی لگن و پارائورت

اقدام جراحی دیگری لازم نیست

۹۹- در مورد استفاده از IVA (In vitro activation) در بیماران با نارسائی زود رس تخمدان (POI) کدام گزینه صحیح است؟

روش مکانیکال بی اثر است.

بی خطر بودن داروی موثر در این روش ثابت شده است.

می تواند در مورد نسج منجمد شده تخمدان هم انجام شود.

در این بیماران بدون مداخله هیچ شانس برای حاملگی خود بخودی وجود ندارد.

۱۰۰- مادر دختر ۵ ساله که از سفر آمده متوجه خارش و سوزش ژنیتالای او می‌شود. با شک احتمالی که ممکن است مورد تجاوز جنسی قرار گرفته باشد به پزشک مراجعه و پزشک متوجه اریتم کمی در رینگ هایمن و وستیبول دختر می‌شود. کدام پیشنهاد پزشک صحیح است؟

معاینه زیر بیهوشی و نمونه‌گیری

واژینوسکوپی با بی‌هوشی عمومی

اریتم نرمال است و نیازی به بررسی اضافی ندارد

تزریق تتابولین و واکسن کزاز

۱۰۱- خانمی ۲۵ ساله و آقای ۳۰ ساله به علت ناباروری Unexplained یک ساله، تحت درمان با کلومیفن و IUI قرار گرفتند. در حین درمان فولیکول مناسب رشد نکرده و در یکی از تخمدان‌ها کیست ۳ میلی‌متری ایجاد شده است. مرحله بعدی درمان ایشان چه خواهد بود؟

ادامه کلومیفن و انجام IUI

قطع کلومیفن و شروع مجدد آن در سیکل بعدی

مصرف گنادوتروپین در سیکل بعدی

شروع IVF

۱۰۲- خانم ۳۴ ساله مبتلا به لوپوس، دو سال قبل بعلت LSIL کولپوسکوپی بیوپسی شده است. پاتولوژی بیوپسی CIN1 گزارش شده است. کولپوسکوپی بیوپسی مجدد ایشان حاکی از CIN1 می‌باشد. توصیه مناسب چیست؟

فالوپ

LEEP

هیسترکتومی

CO test

۱۰۳- بیوپسی ضایعه هیپرپیگمانته کوچک لابیا ماژور خانم ۳۹ ساله VIN2 گزارش شده است. اولین اقدام مناسب کدام است؟

وولوکتومی سطحی

لیزر دی اکسیدکربن

بررسی P16 نمونه

تحت نظر گرفتن

۱۰۴- مادری با دختر ۷ ساله خود به درمانگاه مراجعه کرده است. دختر بزرگتر در سن ۱۵ سالگی قد ۱۸۰ سانتی متری دارد و مادر نمی‌خواهد دختر کوچکتر به همان اندازه بلند قد شود. مناسبترین توصیه چیست؟

مصرف اتینیل استرادیول بین سن ۱۰-۱۲ سالگی

مصرف پروژسترون قبل از ۸ سالگی

مصرف متی مازول قبل از ۱۰ سالگی

مصرف کورتون قبل از ۱۲ سالگی

۱۰۵- خانم ۳۶ ساله بعلت آندومتريوز و نازایی تحت درمان ART قرار گرفته و جهت انتقال جنین مراجعه نموده است. در مرحله اول ET، سرویکس استنوز داشته است و ET به راحتی انجام نشده است. جهت انتقال راحت جنین در سیکل بعدی بهترین اقدام کدام است؟

ET زیر بیهوشی

دیلاتاسیون سرویکس قبل از شروع سیکل

تکنیک‌های relaxation

آنتی‌بیوتیک تراپی قبل از شروع سیکل

۱۰۶- در کدام سطح آناتومیک لگن، حالب از زیر شریان رحمی عبور می‌کند؟

حدوداً در سطح لیگامان کوپر

تقریباً در سطح خار ایسکیال

دقیقاً در سطح سوراخ ایتورتور

کمی بالاتر از اتصال استخوان ایسکیوم به ایلیوم

۱۰۷- خانمی ۳۰ ساله نولی گراوید با سابقه HPV مثبت با توده‌ای ۳ سانتی‌متر در خلف ولوو با درگیری ۱/۳ تحتانی واژن مراجعه کرده است بیوپسی توده SCC می‌باشد در تصویربرداری شکم و لگن نکته پاتولوژیکی ندارد. اقدام مناسب کدام است؟

Radical local excision

Radical vulvectomy

Chemoradiation

Wide local excision + Chemoradiation

۱۰۸- خانم ۲۵ ساله با BMI=30 و اولیگومنوره مراجعه نموده است. بیمار از ریزش موی جلوی سر شاکی است. در سابقه، بیماری خاصی را ذکر نمی‌کند. در آزمایشات بیمار، قند دو ساعت بعد از غذا ۱۵۰ گزارش شده است. بهترین اقدام کدام است؟

شروع انسولین

ارزیابی انسولین ناشتا

تکرار سالانه OGTT

شروع Statins

۱۰۹- خانمی به علت آندومتريوزيس Stage IV و عدم پاسخ به درمان دارویی تحت عمل TAH+BSO قرار گرفته است. ۶ ماه پس از عمل بیمار همچنان از درد شاکی است. اولین اقدام مناسب کدام است؟

معرفی بیمار به کلینیک درد

HRT با استروژن و پروژسترون

انجام سونوگرافی جهت بررسی تخمدان باقیمانده Remnant ovary

توصیه یه انجام پره ساکرال نورکتومی

۱۱۰- خانم مبتلا به آندومتريوزيس شديد که از درد و نازایی توامان شاکی است و خواهان بارداری در اسرع وقت می باشد. بهترین توصیه کدام است؟

مصرف ۳ ماه OCP و سپس درمان نازایی

استفاده از GnRH آنالوگ و انجام Long پروتکل و IVF

انجام لاپاراسکوپی و برطرف کردن چسبندگی ها سپس درمان نازایی

انجام ART و freeze all، سپس درمان درد بیمار

Konkur.in

۱۱۱- در خانم ۵۸ ساله‌ای که با شکایت خروج توده از واژن مراجعه نموده، تست سرفه با اصلاح پرولاپس منفی است. معاینه POPQ به شرح زیر دارد: مشخص کنید $Ba = +3\text{cm}$ در معاینه POPQ معادل پرولاپس کدام ناحیه زیر است؟

Aa = +1cm	Ba = +3 cm	C = +4cm
Gh = 4cm	Pb = 3cm	TVL=9cm
Ap= -2cm	Bp= -2cm	D= +1cm

هیپر موبیلیتی مجرای ادرار

پارا واژینال قدامی

پرولاپس آپیکال

آنتروسل

۱۱۲- حین دیلاتاسیون دهانه رحم خانمی با حاملگی مولار با ارتفاع رحم ۱۸-۱۶ هفته با فوران خون و خونریزی فعال مواجه می‌شوید. قدم بعدی کدام است؟

توقف دیلاتاسیون و شروع کورتاژ

گذاشتن سوند رحمی و اکسی توسین و PG

تکمیل دیلاتاسیون و تخلیه با کانول ۱۲ میلی‌متری

هیسترکتومی با حفظ تخمدان‌ها

۱۱۳- خانمی ۲۸ ساله نولی گراوید با تشخیص تورشن تحت لاپاراتومی اورژانس قرار گرفته است در سمت راست کیستی ۹ سانتی متری وجود داشته که خارج از محوطه شکم در حین سیستکتومی پاره شده و بصورت چند تکه جداگانه برداشته می شود. گزارش پاتولوژی تومور بوردرلاین سروز و ارزیابی مارژین امکان پذیر نبوده است. اقدام مناسب بعدی کدام است؟

فالوپ دقیق

سالپترواوارکتومی سمت راست

سالپترواوارکتومی سمت راست و بیوپسی تخمدان سمت چپ

سالپترواوارکتومی سمت راست و امینکتومی

۱۱۴- واکنش اولیه زنانی که مورد تجاوز جنسی قرار گرفته اند کدام مورد زیر است؟

انتقام

شوک

پذیرش اتفاق

فکر به خودکشی

۱۱۵- خانمی متعاقب بروز ضایعات هرپتیک وولو در چند روز اخیر، از شب گذشته دچار عدم توانایی در دفع ادرار شده است. در معاینه شکم نرم و فاقد حساسیت است. در سونوگرافی حدود ۳۵۰ سی سی ادرار در مثانه گزارش می شود. مناسب ترین توصیه چیست؟

بستری و تحت نظر قرار دادن بیمار+تجویز مسکن

تجویز آلفا-۱ آدرنرژیک آنتاگونیست

تجویز مهارکننده ۵ آلفا ردوکتاز

سونداژ مثانه بصورت سرپایی

۱۱۶- بیماری ۳۸ ساله با BMI=25 کاندید جراحی به دلیل احتمال تورشن کیست تخمدان به صورت الکتیو است اما در اتاق عمل، جراحی ایشان بعلت آبه لگنی از لاپاروسکوپی به لاپاراتومی تبدیل می‌شود و در نهایت یک لنگاز جراحی در شکم بیمار باقی می‌ماند. کدامیک از گزینه‌های زیر ریسک فاکتورهای جاگذاری جسم خارجی در شکم بیمار است؟

BMI بیمار

الکتیو بودن جراحی

تغییر غیر قابل پیش بینی جراحی

جراحی لگن

۱۱۷- خانم شکم اول ترم با دردهای زایمانی مراجعه کرده، جنین IUFD و در معاینه دیلاتاسیون فول و $ST = +1$ و پیشانی زیر سمفیزیس پوبیس بدست می‌خورد وزن تقریبی جنین حدود ۳۲۰۰ گرم می‌باشد، اقدام مناسب کدام است؟

فرصت برای زایمان طبیعی

استفاده از فورسپس

سزارین اورژانس

گذاشتن واکيوم

۱۱۸- حین جراحی هیسترکتومی و آزاد کردن چسبندگی روده دیفکت ۲ سانتی‌متری در سروز و عضله روده باریک پدید آمده است، در مورد ترمیم این دیفکت کدام عبارت صحیح است؟

با توجه به سالم بودن مخاط ترمیم نیاز نیست.

بهترین نخ نایلون سه صفر است.

خط سوچور موازی با محور طولی روده باشد.

سوچور می‌تواند پیوسته یا جدا جدا باشد.

۱۱۹- علت اصلی دفع مکنونیوم در جنین post term کدام است؟

بیچ خوردگی بند ناف

تکامل فیزیولوژیک روده‌ها

قوی تر شدن حرکات بلع

فشار بر روی سر

۱۲۰- در طرح یک ماهه رزیدنتی، خانمی G3L2 را بدلیل ماکروزومی با جنین 5kg سزارین می‌کنید. برش در یک سمت به پایین کشیده شده و متوجه تشکیل هماتوم وسیع در لترال و رتروپریتون می‌شوید. پالس بیمار ۱۰۵ می‌باشد. بهترین اقدام کدام است؟

بستن فوری شکم و اعزام بیمار

هیستریکتومی ساب توتال فوری

لیگاتور دو طرفه شریان هایپوگاستریک

فشار روی هماتوم و آنورت و درخواست کمک

۱۲۱- خانمی ۴۱ ساله G3L2 با سابقه سقط خود به خود در سه هفته قبل و تداوم خونریزی مراجعه کرده است. $Hb=10$, $PR:105$ بوده و در سونوگرافی توده هایپراکوی $40*35$ mm در داخل کایوته گزارش می‌شود. جهت انجام کورتاژ منتقل اتاق عمل می‌شود. حین دیلاتاسیون سرویکس به پرفوراسیون رحم مشکوک شده اما بیمار تشدید خونریزی نداشته و علائم حیاتی stable است. امکان انجام لاپاروسکوپی را ندارید. اقدام صحیح بعدی کدام است؟

ساکشن کورتاژ تحت هدایت سونوگرافی

لاپاروتومی، تخلیه از محل پارگی و ترمیم آن

تخلیه کایوته با کورت شارپ تحت گاید سونوگرافی

اتمام عمل، استفاده از میزوپروستول و نظارت بیمار

۱۲۲- کدامیک از موارد زیر درباره خطر پیدایش رتانسیون ادراری پس از عمل (POUR) در جراحی‌های لگنی و هیستریکتومی صحیح است؟

در موارد خوش خیم با اعمال رادیکال مساوی است.

در هیستریکتومی توتال و سوپرا سرویکال مساوی است.

در اعمال لاپاراسکوپی کمتر از لاپاراتومی می‌باشد.

در رزکسیون‌های قدامی تحتانی کمتر می‌باشد.

۱۲۳- بیمار ۵۵ ساله یائسه با سابقه هیپر پلازی آندومتر بدون آتیپی، با سابقه بیماری قلبی و دیابت، در پیگیری بعدی در بیوپسی رحم آندومتر پرولیفراتیو گزارش شده است. اقدام ارجح کدام است؟

IUD پروژسترونی

D&C

هیستریکتومی

OCP

۱۲۴- خانم ۵۵ ساله‌ای بدلیل کانسر سرویکس، هیستریکتومی و لنفادنکتومی شده و ۴ روز پس از ترخیص با شکایت درد شکم، تهوع و کاهش اشتها مراجعه کرده است. در معاینه تندرین سوپراپوبیک دارد. آزمایشات ارسالی هموگلوبین 11.5 میلی‌گرم در دسی‌لیتر و پلاکت ۲۳۰ هزار و سدیم ۱۳۴ میلی‌اکی والان در لیتر و پتاسیم 3.3 میلی‌اکی والان در لیتر و کراتینین سرم 3.1 میلی‌گرم در دسی‌لیتر و سدیم ادرار ۶۰ میلی‌اکی والان در لیتر و کراتینین ادرار ۳۰ میلی‌گرم در لیتر با کسر ترشحی سدیم (fractional excretion of sodium) دارد. کدام تشخیص بیشتر مطرح می‌باشد؟

نکروز توبول‌های کلیه ناشی از هایپوتانسیون موقع جراحی

مصرف بیش از حد NSAID

انسداد کامل حالب‌ها

احتباس ادراری

۱۲۵- بیماری ۳۶ ساله G1L1 در حین جراحی میومکتومی دچار آسیب کانال سرویکس می شود. کدام اقدام صحیح است؟

هیستریکتومی

ترمیم روی سوند فولی و فیکس کردن فولی برای یک هفته

ترمیم سرویکس روی دیلاتور نازک

تراکلکتومی

۱۲۶- در حین انجام جراحی لاپاروسکوپی هیستریکتومی در خانمی ۴۵ ساله متوجه عدم خروج ادرار از حالب سمت راست در سیستم اسکوپ می شویم. کدام اقدام صحیح است؟

بررسی یکپارچگی و سلامت حالب از راه جراحی لاپاروسکوپی

گذاشتن استنت حالبی و حفظ آن برای ۱۰-۱۴ روز

بازکردن سوچرها و کلیپهای کاف واژن

مشاوره یورولوژی اورژانس

۱۲۷- در حین هیستریکتومی شکمی، متوجه obliteration کولدوساک می شویم. کدام روش مناسب تر است؟

قطع رحم از بالای محل چسبندگی

دایسکشن blunt کولدوساک جهت دسترسی به سرویکس

استفاده از روش bottom – up

باز کردن پریتونیم خلفی از طریق واژن

۱۲۸- در حین رزکسیون لنف نود بزرگ و گرفتار در فضای اَبورتور و چسبیده به عصب، عصب اَبورتور آسیب دیده است. قدم بعدی کدام هست؟

ادامه جراحی تا رزکسیون کامل تومور

غیر قابل ترمیم می‌باشد.

ترمیم میکروسکوپی با بهبود عملکرد حرکتی

بعلت حسی بودن عصب، نیازی به ترمیم نیست.

۱۲۹- خانم ۳۶ ساله GIPI برای عمل کیست تخمدان لاپاروسکوپی شده است. بعد از عمل جراحی برای بلند شدن از صندلی و بیرون آمدن از تختخواب و بالا رفتن از پله‌ها مشکل دارد. در معاینه رفلکس پاتلار ندارد. احتمالاً وضعیت زاویه هیپ حین عمل چگونه بوده است؟

Excessive extention

Internal rotation

Abduction

کشیدن پا هنگام پوزیشن دادن

۱۳۰- برای خانم ۴۵ ساله با تشخیص کانسر اندومترگرید سه، هیستریکتومی به همراه اوو فرکتومی و لنفادنکتومی انجام شده است. ضایعه دو سانتی‌متر با درگیری لنفو واسکولر بدون تهاجم به میومتر گزارش شده است. مناسب‌ترین اقدام کدام است؟

پیگیری هر سه ماه تا دو سال

رادیوتراپی واژینال (براکی تراپی)

کموتراپی با تاکسول

رادیوتراپی اکسترنال

۱۳۱- در خانمی که قبلا با شکاف مید لاین سزارین شده است و فعلا نیاز به عمل هیسترکتومی دارد، کدام نوع از انسیزیون‌های زیر توصیه می‌شود؟

طولی دقیقا روی انسیزیون قبلی

طولی مقداری بالاتر از انسیزیون قبلی ادامه یابد

برش کوشنر kustner

انسیزیون چرنی cherney

۱۳۲- حین سزارین که به دلیل توقف زایمان در دیلاتاسیون کامل انجام شده است متوجه توسعه برش و پارگی سگمان تحتانی شده‌ایم. علی‌رغم سوچرینگ محل پارگی، خونریزی شدید از این ناحیه ادامه دارد، اولین اقدام چیست؟

بستن شریان‌های رحمی

سوچر B lynch

سوچر Hayman

بستن عروق هایپوگاستریک

۱۳۳- خانم ۳۵ ساله به دنبال عمل میومکتومی یک هفته قبل با درد، تهوع و استفراغ مراجعه کرده است. در معاینه $T=39$ و تاکی کارد می‌باشد. CT Scan شکم و لگن انجام شده که حدود ۴-۵ مورد Collection حدود 4cm در قسمت‌های مختلف شکم و پشت رحم گزارش شده است. جهت بیمار Piperacillin Tazobactam شروع شده است. مناسب‌ترین اقدام بعدی کدام است؟

مشاوره رادیولوژی جهت Intervention

لاپاراتومی و تخلیه آبسه همراه با ادامه آنتی‌بیوتیک

تغییر آنتی‌بیوتیک به مروپنم + مترونیدازول + ونکومایسین

انجام ESR و CRP در صورت بالا بودن لاپاراتومی و هیسترکتومی

۱۳۴- در حین عمل جراحی واژینال هیستریکتومی و آدنکسکتومی خانمی با رحم میوماتو، بعد از خروج رحم متوجه خونریزی می شوید. اولین اقدام کدام است؟

چک پدیکول یوترو اوارین

پک محل خونریزی تا بعد از آدنکسکتومی

هموستاز با استفاده از اولتراسوند vesselsealing device به جای بای پولار

هموستاز به کمک بخیه های جدا از هم در طول تمام ضخامت اپی تلیوم واژن.

۱۳۵- خانم ۳۵ ساله G3L3 به دنبال آمنوره طولانی بررسی شده، که توده سالیید تخمدان راست تشخیص داده شده است. حین جراحی تخمدان تومورال جهت فروزن ارسال شده که تومور گرانولوزا گزارش شده است، یافته مثبت دیگری در شکم و لگن وجود ندارد. در ادامه جراحی کدام اقدام یا اقدامات صحیح است؟

مرحله بندی با لنفادنکتومی اومنکتومی

هیستریکتومی و برداشتن تخمدان مقابل

خاتمه جراحی و پیگیری بیمار

انجام کورتاژ آندومتر و پیگیری پاتولوژی

Konkur.in

۱۳۶- در خانم ۷۳ ساله با سکس غیر فعال که با شکایت splinting و emptyng incomplete دفع مدفوع مراجعه کرده و معاینه POPQ زیر، روش ترمیمی کولپورافی سنتی به همراه لواتوروپلاستی انجام شد. علت انتخاب روش جراحی لواتوروپلاستی در بیمار کدام مورد زیر می باشد؟

Aa = -2cm	Ba = -1cm	C = -4cm
Gh = 4cm	Pb = 3cm	TVL=9cm
Ap= +1cm	Bp= +2cm	D= -6cm

splinting در دفع مدفوع

سکس غیر فعال

دفع نا کامل مدفوع

درجه پرولاپس کمپارتمان خلفی

۱۳۷- خانم ۳۵ ساله G1L1 خواهان حفظ باروری با سابقه آندومتریوز به دنبال تشخیص توده یک طرفه تخمدان چپ، ۳ هفته قبل جراحی سالپنگوآفورکتومی یک طرفه شده است، جواب پاتولوژی آندومتریویید ادنوکارسینوم تخمدان گزارش شده است. بیوپسی آندومتر انجام شده که جواب نرمال می باشد در سونوگرافی و سی تی اسکن رحم، تخمدان راست و سایر نواحی شکم و لگن به نظر طبیعی است. بهترین اقدام چیست؟

پیگیری با معاینه و تصویربرداری دوره‌ای

لاپاراسکوپی و بیوپسی از تخمدان مقابل، پریتوان و اومننوم

لاپاراتومی مرحله بندی شامل اومننکتومی، لنفادنکتومی و بیوپسی پریتوان

خارج کردن تخمدان باقیمانده، مرحله بندی و حفظ رحم برای بارداری با تخمک اهدایی

۱۳۸- بیمار خانم ۳۳ ساله مولتی پار که با شکایت بی‌اختیاری ادراری کاندیدای جراحی ساسپنشن رتروپوبیک می‌باشد. در حین پروسیجر کدام اقدام زیر انجام می‌شود؟

ابتدا پریتوتن در مسیر کودال به مثانه باز می‌شود و در خط لترال تا سطح پوبیس امتداد می‌یابد.

پریتوتن در خط میدلاین به مثانه باز می‌شود و در سطوح پوبیس ادامه می‌یابد.

احتمال آسیب به شریان مثانه‌ای فوقانی در خلف این فضا وجود دارد.

برای انجام جراحی نیاز به گسترش برش تا زیر گردن مثانه نمی‌باشد.

۱۳۹- گزارش پاتولوژی کورتاژ تشخیصی خانم ۳۲ ساله با سابقه نازایی دو ساله اندومتریویید کارسینوما گزارش شده است. ایشان تمایل به حفظ باروری دارند. اولین قدم کدام هست؟

مزستروال ۴۰-۶۰ میلی‌گرم روزانه

انجام سی تی اسکن ریه و شکم لگن

ارسال نمونه برای تست DNA MMR

کورتاژ تشخیصی زیر گاید هیستروسکوپی

۱۴۰- خانمی ۳۵ ساله با سابقه سرکلاژ در بارداری‌های قبلی بدلیل ضایعه high grade سرویکس تحت cold knife cone به روش استاندارد قرار می‌گیرد روز بعد از عمل از درد پهلوی یک طرفه شکایت دارد. BP=110/70 T=37.5 PR=88 و حجم ادرار مناسب است. محتمل‌ترین تشخیص کدام است؟

پرفوراسیون رحم

لیگاتور حالب

هماتوم رتروپریتون

عفونت لگنی

۱۴۱- خانم ۵۰ ساله‌ای بدنبال هیستریکتومی بدلیل مولتیپل میوم و منوراژی، مرخص و دو روز پس از آن با تهوع، استفراغ، ضعف، بی‌حالی و درد شکم مراجعه کرده است. در معاینه هوشیار است. تب ۳۹ درجه و فشار ۸۰/۵۰ و نبض ۱۳۰ و تنفس ۲۲ دارد. پس از شروع مایع درمانی، آنتی‌بیوتیک تراپی و تجویز وازوپرسورها، اقدام مناسب بعدی کدام است؟

لاپاراتومی اورژانسی

سی تی اسکن شکم و لگن

تجویز ۵۰ میلی‌گرم هیدروکورتیزون هر ۶ ساعت

لاپاراسکوپی تشخیصی

۱۴۲- در ترمیم اسفنگتر آنال خانم ۳۲ ساله که پس از زایمان: ۷۰٪ ضخامت اسفنگتر خارجی پاره شده، تون rest اسفنگتر آنال نرمال و مخاط رکتوم طبیعی است، عامل زایمان پس از آماده کردن بیمار انتهای رتراکته پارگی در ساعت‌های ۳ و ۹ را ابتدا با فورسپس آلیس گرفته و سپس به روش overlapping و با استفاده از نخ دیر جذب ۰-۲ ترمیم می‌کند، در سیر ترمیم توسط عامل زایمان کدام مورد زیر اشتباه بوده است؟

بیدا کردن انتهای رتراکته پارگی

گرفتن انتهای پارگی در ساعت‌های ۳ و ۹ با فورسپس آلیس

ترمیم به روش overlapping

استفاده از نخ دیر جذب ۰-۲

۱۴۳- خانمی ۶۱ ساله با AUB و گزارش پاتولوژی هایپر پلازی آتی‌پیکال با شک به کانسر اندومتر مراجعه نموده است. BMI=26 است. بیمار کاندیدای هیستریکتومی می‌باشد. جهت جلوگیری از DVT (ترومبوز ورید عمقی) علاوه بر تحرک زودتر بیمار پس از عمل و استفاده از intermittent pneumatic compression مناسب‌ترین گزینه کدام است؟

نیاز به اقدام اضافه ندارد

شروع هیپارین تا تحرک کامل

شروع LMWH از ۶ ساعت بعد از عمل تا زمان ترخیص

شروع LMWH از قبل از عمل تا ۴ هفته پس از عمل

۱۴۴- خانم ۷۳ ساله‌ای به دلیل پرولاپس پیشرفته هر سه کمپارتمان واژینال (قدام، خلف و آپیکال) و نداشتن سکس اکتیو، کاندید جراحی کولیپوکلازیس می‌باشد. در بازه زمانی که منتظر مشاوره بیهوشی قبل از جراحی است دچار درد خفیف پهلوها شده، در بررسی، سونوگرافی هیدرونفروز متوسط هر دو کلیه را نشان می‌دهد. کراتینین سرم برابر ۲/۵ می‌باشد. کدام اقدام زیر برای بیمار پیشنهاد می‌گردد؟

جراحی و سپس ارزیابی کلیه بعد از عمل

تحت نظر و تاخیر جراحی بمدت چند ماه تا بهبود عملکرد کلیه

ابتدا نفروستومی سپس جراحی

MRI اوروگرام به همراه استنت حالب

۱۴۵- خانم ۴۹ ساله با SCC وولو و با درگیری پری آنال مراجعه کرده است. روش مناسب درمان کدام است؟

رادیكال وولوکتومی

رادیكال و ولوکتومی همراه با لنفادنکتومی دو طرفه اینگوئینوفمورال

کمو رادیوتراپی نئوآدجوانت

Wide local excision

۱۴۶- خانم ۵۲ ساله، ۱۰ ماه پیش تحت عمل TOT قرار گرفته است. هم اکنون با شکایت دیسپارونی مراجعه کرده، اظهار می‌دارد درد، دو ماه پس از جراحی ایجاد و رو به بدتر شدن می‌باشد. در بررسی، اکسپوژر مش وجود ندارد و لمس مش در ناحیه پاراورترال باعث تشدید درد بیمار می‌شود. اولین اقدام مناسب کدام است؟

اطمینان بخشی

برش عرضی روی مش

شل کردن مش

سیستوسکوپی

۱۴۷- بیمار خانم ۴۷ ساله با شکایت بی‌اختیاری ادرار مراجعه کرده، اظهار می‌دارد بدنبال سرفه و عطسه دچار لیک ادرار می‌گردد. تست سرفه در زمان معاینه مثبت است. سابقه جراحی و بیماری مدیکال ندارد با توجه به معاینه POP-Q زیر، کدام اقدام قبل از عمل جراحی ضروری است؟

Aa = -1cm	Ba = - 1cm	C = -4cm
Gh = 4cm	Pb = 3cm	TVL=9cm
Ap= -2cm	Bp= -1cm	D= -6cm

سیستوسکوپی

تست اورودینامیک کمپلکس

سیستومتری ساده

چک کراتینین

۱۴۸- خانم ۳۸ ساله‌ای با ضایعه دو سانتی‌متری سرویکس مراجعه و بیوپسی، کانسر سرویکس را نشان می‌دهد. جهت بررسی سنتینل لنف نود پس از تزریق dye به سرویکس شایع‌ترین محل رنگ‌پذیری کجا است؟

لترال ایلیاک خارجی

ونترال هایپوگاستریک

قسمت پایینی غدد ابتراتور

ایلیاک مشترک و پره ساکرال

۱۴۹- برای برداشتن کندیلوم وولو با استفاده از کرایو، چه مدت باید فریز شود؟

ده ثانیه

سی ثانیه

یک دقیقه

دو دقیقه

۱۵۰- خانمی با وزن ۹۵ کیلوگرم تحت عمل سزارین قرار گرفته است. در هنگام عمل اینرسی می‌کند. حجم خون از دست رفته 800cc می‌باشد. (Hb قبل از عمل ۱۲ بوده است) کدامیک از اقدامات زیر صحیح است؟

تجویز دو واحد FFP, Packed cell

مانیتورینگ دقیق بیمار و یک واحد خون کفایت می‌کند.

همزمان با تجویز خون FFP، پلاکت و فیبرینوژن هم توصیه می‌شود.

بررسی Hb-HCT و فاکتورهای انعقادی و observe بیمار

اخلاق پزشکی

۱۵۱- خانم ۴۴ ساله‌ای به علت دیس پیسی در بخش گوارش بیمارستان آموزشی بررسی و سنگ ریزه‌های متعدد در کیسه صفرا مشخص می‌شود. انتظار می‌رود با انجام کله سیتستکتومی مشکلات گوارشی رفع شود. پزشک متخصص به بیمار توصیه می‌نماید که برای بررسی وضعیت معده و دوزادهه آندوسکوپی فوقانی انجام شود. بیمار این پیشنهاد را نمی‌پذیرد. دستیار بخش برای وادار نمودن بیمار به انجام آندوسکوپی، اطلاعات نادرستی مبنی احتمال سرطان معده به وی ارائه می‌نماید و به نوعی وی را وادار به پذیرش آندوسکوپی می‌نماید. کدام گزینه در مورد پیش‌گیری از این مشکل اخلاقی مناسب‌تر است؟

محروم نمودن دستیار برای متنبه شدن به مدت محدود توسط استاد

اغماض این اشتباه و تذکر موازین اخلاقی بالینی به دستیار

آموزش دستیار مبنی بر شناخت مرز بین تشویق و اجبار

افشای خطای دستیار برای بیمار و راهنمایی وی برای انجام شکایت

۱۵۲- خانم ۴۵ ساله‌ای با سرطان پستان پیشرفته که ۳ ماه پیش درمان کلاسیک داشته است، در حال حاضر با متاستاز استخوانی و درد شدید مراجعه نموده است. درمان دارویی و شیمی درمانی قادر به کنترل بیمار نیست. وی درخواست قطع درمان‌ها و کمک به پایان دادن زندگی را دارد. اقدام مناسب کدام است؟

قطع کلیه درمان‌ها و کمک به پایان زندگی با داروهای مخدر

کم کردن درمان‌های شیمی درمانی و دادن مسکن مناسب تزریقی

ادامه درمان‌های پیشرفته و درمان‌های کمکی دیگر در حد امکان

استفاده از امکانات موجود در هر منطقه از جهان برای درمان وی

Konkur.in

کلید اولیه

هفتادمین دوره آزمون دانشنامه تخصصی شهریور ۱۴۰۲

زنان و زایمان

توجه! اگر این پاسخنامه متعلق به شما نیست، مسئول جلسه را آگاه سازید. پاسخ سئوالات باید با مداد مشکی نرم و پررنگ در بیضی مربوطه مطابق نمونه صحیح علامت گذاری شود. نحوه علامتگذاری: صحیح ● غلط ○

لطفاً در این مستطیل ها هیچگونه علامتی ننویسید.

۱	<input type="checkbox"/>	<input type="checkbox"/>	<input type="checkbox"/>	<input type="checkbox"/>	<input type="checkbox"/>	۲۰۱	<input type="checkbox"/>	<input type="checkbox"/>	<input type="checkbox"/>	<input type="checkbox"/>	<input type="checkbox"/>	۲۵۱	<input type="checkbox"/>	<input type="checkbox"/>	<input type="checkbox"/>	<input type="checkbox"/>	<input type="checkbox"/>	<input type="checkbox"/>	<input type="checkbox"/>
۲	<input type="checkbox"/>	<input type="checkbox"/>	<input type="checkbox"/>	<input type="checkbox"/>	<input type="checkbox"/>	۲۰۲	<input type="checkbox"/>	<input type="checkbox"/>	<input type="checkbox"/>	<input type="checkbox"/>	<input type="checkbox"/>	۲۵۲	<input type="checkbox"/>	<input type="checkbox"/>	<input type="checkbox"/>	<input type="checkbox"/>	<input type="checkbox"/>	<input type="checkbox"/>	<input type="checkbox"/>
۳	<input type="checkbox"/>	<input type="checkbox"/>	<input type="checkbox"/>	<input type="checkbox"/>	<input type="checkbox"/>	۲۰۳	<input type="checkbox"/>	<input type="checkbox"/>	<input type="checkbox"/>	<input type="checkbox"/>	<input type="checkbox"/>	۲۵۳	<input type="checkbox"/>	<input type="checkbox"/>	<input type="checkbox"/>	<input type="checkbox"/>	<input type="checkbox"/>	<input type="checkbox"/>	<input type="checkbox"/>
۴	<input type="checkbox"/>	<input type="checkbox"/>	<input type="checkbox"/>	<input type="checkbox"/>	<input type="checkbox"/>	۲۰۴	<input type="checkbox"/>	<input type="checkbox"/>	<input type="checkbox"/>	<input type="checkbox"/>	<input type="checkbox"/>	۲۵۴	<input type="checkbox"/>	<input type="checkbox"/>	<input type="checkbox"/>	<input type="checkbox"/>	<input type="checkbox"/>	<input type="checkbox"/>	<input type="checkbox"/>
۵	<input type="checkbox"/>	<input type="checkbox"/>	<input type="checkbox"/>	<input type="checkbox"/>	<input type="checkbox"/>	۲۰۵	<input type="checkbox"/>	<input type="checkbox"/>	<input type="checkbox"/>	<input type="checkbox"/>	<input type="checkbox"/>	۲۵۵	<input type="checkbox"/>	<input type="checkbox"/>	<input type="checkbox"/>	<input type="checkbox"/>	<input type="checkbox"/>	<input type="checkbox"/>	<input type="checkbox"/>
۶	<input type="checkbox"/>	<input type="checkbox"/>	<input type="checkbox"/>	<input type="checkbox"/>	<input type="checkbox"/>	۲۰۶	<input type="checkbox"/>	<input type="checkbox"/>	<input type="checkbox"/>	<input type="checkbox"/>	<input type="checkbox"/>	۲۵۶	<input type="checkbox"/>	<input type="checkbox"/>	<input type="checkbox"/>	<input type="checkbox"/>	<input type="checkbox"/>	<input type="checkbox"/>	<input type="checkbox"/>
۷	<input type="checkbox"/>	<input type="checkbox"/>	<input type="checkbox"/>	<input type="checkbox"/>	<input type="checkbox"/>	۲۰۷	<input type="checkbox"/>	<input type="checkbox"/>	<input type="checkbox"/>	<input type="checkbox"/>	<input type="checkbox"/>	۲۵۷	<input type="checkbox"/>	<input type="checkbox"/>	<input type="checkbox"/>	<input type="checkbox"/>	<input type="checkbox"/>	<input type="checkbox"/>	<input type="checkbox"/>
۸	<input type="checkbox"/>	<input type="checkbox"/>	<input type="checkbox"/>	<input type="checkbox"/>	<input type="checkbox"/>	۲۰۸	<input type="checkbox"/>	<input type="checkbox"/>	<input type="checkbox"/>	<input type="checkbox"/>	<input type="checkbox"/>	۲۵۸	<input type="checkbox"/>	<input type="checkbox"/>	<input type="checkbox"/>	<input type="checkbox"/>	<input type="checkbox"/>	<input type="checkbox"/>	<input type="checkbox"/>
۹	<input type="checkbox"/>	<input type="checkbox"/>	<input type="checkbox"/>	<input type="checkbox"/>	<input type="checkbox"/>	۲۰۹	<input type="checkbox"/>	<input type="checkbox"/>	<input type="checkbox"/>	<input type="checkbox"/>	<input type="checkbox"/>	۲۵۹	<input type="checkbox"/>	<input type="checkbox"/>	<input type="checkbox"/>	<input type="checkbox"/>	<input type="checkbox"/>	<input type="checkbox"/>	<input type="checkbox"/>
۱۰	<input type="checkbox"/>	<input type="checkbox"/>	<input type="checkbox"/>	<input type="checkbox"/>	<input type="checkbox"/>	۲۱۰	<input type="checkbox"/>	<input type="checkbox"/>	<input type="checkbox"/>	<input type="checkbox"/>	<input type="checkbox"/>	۲۶۰	<input type="checkbox"/>	<input type="checkbox"/>	<input type="checkbox"/>	<input type="checkbox"/>	<input type="checkbox"/>	<input type="checkbox"/>	<input type="checkbox"/>
۱۱	<input type="checkbox"/>	<input type="checkbox"/>	<input type="checkbox"/>	<input type="checkbox"/>	<input type="checkbox"/>	۲۱۱	<input type="checkbox"/>	<input type="checkbox"/>	<input type="checkbox"/>	<input type="checkbox"/>	<input type="checkbox"/>	۲۶۱	<input type="checkbox"/>	<input type="checkbox"/>	<input type="checkbox"/>	<input type="checkbox"/>	<input type="checkbox"/>	<input type="checkbox"/>	<input type="checkbox"/>
۱۲	<input type="checkbox"/>	<input type="checkbox"/>	<input type="checkbox"/>	<input type="checkbox"/>	<input type="checkbox"/>	۲۱۲	<input type="checkbox"/>	<input type="checkbox"/>	<input type="checkbox"/>	<input type="checkbox"/>	<input type="checkbox"/>	۲۶۲	<input type="checkbox"/>	<input type="checkbox"/>	<input type="checkbox"/>	<input type="checkbox"/>	<input type="checkbox"/>	<input type="checkbox"/>	<input type="checkbox"/>
۱۳	<input type="checkbox"/>	<input type="checkbox"/>	<input type="checkbox"/>	<input type="checkbox"/>	<input type="checkbox"/>	۲۱۳	<input type="checkbox"/>	<input type="checkbox"/>	<input type="checkbox"/>	<input type="checkbox"/>	<input type="checkbox"/>	۲۶۳	<input type="checkbox"/>	<input type="checkbox"/>	<input type="checkbox"/>	<input type="checkbox"/>	<input type="checkbox"/>	<input type="checkbox"/>	<input type="checkbox"/>
۱۴	<input type="checkbox"/>	<input type="checkbox"/>	<input type="checkbox"/>	<input type="checkbox"/>	<input type="checkbox"/>	۲۱۴	<input type="checkbox"/>	<input type="checkbox"/>	<input type="checkbox"/>	<input type="checkbox"/>	<input type="checkbox"/>	۲۶۴	<input type="checkbox"/>	<input type="checkbox"/>	<input type="checkbox"/>	<input type="checkbox"/>	<input type="checkbox"/>	<input type="checkbox"/>	<input type="checkbox"/>
۱۵	<input type="checkbox"/>	<input type="checkbox"/>	<input type="checkbox"/>	<input type="checkbox"/>	<input type="checkbox"/>	۲۱۵	<input type="checkbox"/>	<input type="checkbox"/>	<input type="checkbox"/>	<input type="checkbox"/>	<input type="checkbox"/>	۲۶۵	<input type="checkbox"/>	<input type="checkbox"/>	<input type="checkbox"/>	<input type="checkbox"/>	<input type="checkbox"/>	<input type="checkbox"/>	<input type="checkbox"/>
۱۶	<input type="checkbox"/>	<input type="checkbox"/>	<input type="checkbox"/>	<input type="checkbox"/>	<input type="checkbox"/>	۲۱۶	<input type="checkbox"/>	<input type="checkbox"/>	<input type="checkbox"/>	<input type="checkbox"/>	<input type="checkbox"/>	۲۶۶	<input type="checkbox"/>	<input type="checkbox"/>	<input type="checkbox"/>	<input type="checkbox"/>	<input type="checkbox"/>	<input type="checkbox"/>	<input type="checkbox"/>
۱۷	<input type="checkbox"/>	<input type="checkbox"/>	<input type="checkbox"/>	<input type="checkbox"/>	<input type="checkbox"/>	۲۱۷	<input type="checkbox"/>	<input type="checkbox"/>	<input type="checkbox"/>	<input type="checkbox"/>	<input type="checkbox"/>	۲۶۷	<input type="checkbox"/>	<input type="checkbox"/>	<input type="checkbox"/>	<input type="checkbox"/>	<input type="checkbox"/>	<input type="checkbox"/>	<input type="checkbox"/>
۱۸	<input type="checkbox"/>	<input type="checkbox"/>	<input type="checkbox"/>	<input type="checkbox"/>	<input type="checkbox"/>	۲۱۸	<input type="checkbox"/>	<input type="checkbox"/>	<input type="checkbox"/>	<input type="checkbox"/>	<input type="checkbox"/>	۲۶۸	<input type="checkbox"/>	<input type="checkbox"/>	<input type="checkbox"/>	<input type="checkbox"/>	<input type="checkbox"/>	<input type="checkbox"/>	<input type="checkbox"/>
۱۹	<input type="checkbox"/>	<input type="checkbox"/>	<input type="checkbox"/>	<input type="checkbox"/>	<input type="checkbox"/>	۲۱۹	<input type="checkbox"/>	<input type="checkbox"/>	<input type="checkbox"/>	<input type="checkbox"/>	<input type="checkbox"/>	۲۶۹	<input type="checkbox"/>	<input type="checkbox"/>	<input type="checkbox"/>	<input type="checkbox"/>	<input type="checkbox"/>	<input type="checkbox"/>	<input type="checkbox"/>
۲۰	<input type="checkbox"/>	<input type="checkbox"/>	<input type="checkbox"/>	<input type="checkbox"/>	<input type="checkbox"/>	۲۲۰	<input type="checkbox"/>	<input type="checkbox"/>	<input type="checkbox"/>	<input type="checkbox"/>	<input type="checkbox"/>	۲۷۰	<input type="checkbox"/>	<input type="checkbox"/>	<input type="checkbox"/>	<input type="checkbox"/>	<input type="checkbox"/>	<input type="checkbox"/>	<input type="checkbox"/>
۲۱	<input type="checkbox"/>	<input type="checkbox"/>	<input type="checkbox"/>	<input type="checkbox"/>	<input type="checkbox"/>	۲۲۱	<input type="checkbox"/>	<input type="checkbox"/>	<input type="checkbox"/>	<input type="checkbox"/>	<input type="checkbox"/>	۲۷۱	<input type="checkbox"/>	<input type="checkbox"/>	<input type="checkbox"/>	<input type="checkbox"/>	<input type="checkbox"/>	<input type="checkbox"/>	<input type="checkbox"/>
۲۲	<input type="checkbox"/>	<input type="checkbox"/>	<input type="checkbox"/>	<input type="checkbox"/>	<input type="checkbox"/>	۲۲۲	<input type="checkbox"/>	<input type="checkbox"/>	<input type="checkbox"/>	<input type="checkbox"/>	<input type="checkbox"/>	۲۷۲	<input type="checkbox"/>	<input type="checkbox"/>	<input type="checkbox"/>	<input type="checkbox"/>	<input type="checkbox"/>	<input type="checkbox"/>	<input type="checkbox"/>
۲۳	<input type="checkbox"/>	<input type="checkbox"/>	<input type="checkbox"/>	<input type="checkbox"/>	<input type="checkbox"/>	۲۲۳	<input type="checkbox"/>	<input type="checkbox"/>	<input type="checkbox"/>	<input type="checkbox"/>	<input type="checkbox"/>	۲۷۳	<input type="checkbox"/>	<input type="checkbox"/>	<input type="checkbox"/>	<input type="checkbox"/>	<input type="checkbox"/>	<input type="checkbox"/>	<input type="checkbox"/>
۲۴	<input type="checkbox"/>	<input type="checkbox"/>	<input type="checkbox"/>	<input type="checkbox"/>	<input type="checkbox"/>	۲۲۴	<input type="checkbox"/>	<input type="checkbox"/>	<input type="checkbox"/>	<input type="checkbox"/>	<input type="checkbox"/>	۲۷۴	<input type="checkbox"/>	<input type="checkbox"/>	<input type="checkbox"/>	<input type="checkbox"/>	<input type="checkbox"/>	<input type="checkbox"/>	<input type="checkbox"/>
۲۵	<input type="checkbox"/>	<input type="checkbox"/>	<input type="checkbox"/>	<input type="checkbox"/>	<input type="checkbox"/>	۲۲۵	<input type="checkbox"/>	<input type="checkbox"/>	<input type="checkbox"/>	<input type="checkbox"/>	<input type="checkbox"/>	۲۷۵	<input type="checkbox"/>	<input type="checkbox"/>	<input type="checkbox"/>	<input type="checkbox"/>	<input type="checkbox"/>	<input type="checkbox"/>	<input type="checkbox"/>
۲۶	<input type="checkbox"/>	<input type="checkbox"/>	<input type="checkbox"/>	<input type="checkbox"/>	<input type="checkbox"/>	۲۲۶	<input type="checkbox"/>	<input type="checkbox"/>	<input type="checkbox"/>	<input type="checkbox"/>	<input type="checkbox"/>	۲۷۶	<input type="checkbox"/>	<input type="checkbox"/>	<input type="checkbox"/>	<input type="checkbox"/>	<input type="checkbox"/>	<input type="checkbox"/>	<input type="checkbox"/>
۲۷	<input type="checkbox"/>	<input type="checkbox"/>	<input type="checkbox"/>	<input type="checkbox"/>	<input type="checkbox"/>	۲۲۷	<input type="checkbox"/>	<input type="checkbox"/>	<input type="checkbox"/>	<input type="checkbox"/>	<input type="checkbox"/>	۲۷۷	<input type="checkbox"/>	<input type="checkbox"/>	<input type="checkbox"/>	<input type="checkbox"/>	<input type="checkbox"/>	<input type="checkbox"/>	<input type="checkbox"/>
۲۸	<input type="checkbox"/>	<input type="checkbox"/>	<input type="checkbox"/>	<input type="checkbox"/>	<input type="checkbox"/>	۲۲۸	<input type="checkbox"/>	<input type="checkbox"/>	<input type="checkbox"/>	<input type="checkbox"/>	<input type="checkbox"/>	۲۷۸	<input type="checkbox"/>	<input type="checkbox"/>	<input type="checkbox"/>	<input type="checkbox"/>	<input type="checkbox"/>	<input type="checkbox"/>	<input type="checkbox"/>
۲۹	<input type="checkbox"/>	<input type="checkbox"/>	<input type="checkbox"/>	<input type="checkbox"/>	<input type="checkbox"/>	۲۲۹	<input type="checkbox"/>	<input type="checkbox"/>	<input type="checkbox"/>	<input type="checkbox"/>	<input type="checkbox"/>	۲۷۹	<input type="checkbox"/>	<input type="checkbox"/>	<input type="checkbox"/>	<input type="checkbox"/>	<input type="checkbox"/>	<input type="checkbox"/>	<input type="checkbox"/>
۳۰	<input type="checkbox"/>	<input type="checkbox"/>	<input type="checkbox"/>	<input type="checkbox"/>	<input type="checkbox"/>	۲۳۰	<input type="checkbox"/>	<input type="checkbox"/>	<input type="checkbox"/>	<input type="checkbox"/>	<input type="checkbox"/>	۲۸۰	<input type="checkbox"/>	<input type="checkbox"/>	<input type="checkbox"/>	<input type="checkbox"/>	<input type="checkbox"/>	<input type="checkbox"/>	<input type="checkbox"/>
۳۱	<input type="checkbox"/>	<input type="checkbox"/>	<input type="checkbox"/>	<input type="checkbox"/>	<input type="checkbox"/>	۲۳۱	<input type="checkbox"/>	<input type="checkbox"/>	<input type="checkbox"/>	<input type="checkbox"/>	<input type="checkbox"/>	۲۸۱	<input type="checkbox"/>	<input type="checkbox"/>	<input type="checkbox"/>	<input type="checkbox"/>	<input type="checkbox"/>	<input type="checkbox"/>	<input type="checkbox"/>
۳۲	<input type="checkbox"/>	<input type="checkbox"/>	<input type="checkbox"/>	<input type="checkbox"/>	<input type="checkbox"/>	۲۳۲	<input type="checkbox"/>	<input type="checkbox"/>	<input type="checkbox"/>	<input type="checkbox"/>	<input type="checkbox"/>	۲۸۲	<input type="checkbox"/>	<input type="checkbox"/>	<input type="checkbox"/>	<input type="checkbox"/>	<input type="checkbox"/>	<input type="checkbox"/>	<input type="checkbox"/>
۳۳	<input type="checkbox"/>	<input type="checkbox"/>	<input type="checkbox"/>	<input type="checkbox"/>	<input type="checkbox"/>	۲۳۳	<input type="checkbox"/>	<input type="checkbox"/>	<input type="checkbox"/>	<input type="checkbox"/>	<input type="checkbox"/>	۲۸۳	<input type="checkbox"/>	<input type="checkbox"/>	<input type="checkbox"/>	<input type="checkbox"/>	<input type="checkbox"/>	<input type="checkbox"/>	<input type="checkbox"/>
۳۴	<input type="checkbox"/>	<input type="checkbox"/>	<input type="checkbox"/>	<input type="checkbox"/>	<input type="checkbox"/>	۲۳۴	<input type="checkbox"/>	<input type="checkbox"/>	<input type="checkbox"/>	<input type="checkbox"/>	<input type="checkbox"/>	۲۸۴	<input type="checkbox"/>	<input type="checkbox"/>	<input type="checkbox"/>	<input type="checkbox"/>	<input type="checkbox"/>	<input type="checkbox"/>	<input type="checkbox"/>
۳۵	<input type="checkbox"/>	<input type="checkbox"/>	<input type="checkbox"/>	<input type="checkbox"/>	<input type="checkbox"/>	۲۳۵	<input type="checkbox"/>	<input type="checkbox"/>	<input type="checkbox"/>	<input type="checkbox"/>	<input type="checkbox"/>	۲۸۵	<input type="checkbox"/>	<input type="checkbox"/>	<input type="checkbox"/>	<input type="checkbox"/>	<input type="checkbox"/>	<input type="checkbox"/>	<input type="checkbox"/>
۳۶	<input type="checkbox"/>	<input type="checkbox"/>	<input type="checkbox"/>	<input type="checkbox"/>	<input type="checkbox"/>	۲۳۶	<input type="checkbox"/>	<input type="checkbox"/>	<input type="checkbox"/>	<input type="checkbox"/>	<input type="checkbox"/>	۲۸۶	<input type="checkbox"/>	<input type="checkbox"/>	<input type="checkbox"/>	<input type="checkbox"/>	<input type="checkbox"/>	<input type="checkbox"/>	<input type="checkbox"/>
۳۷	<input type="checkbox"/>	<input type="checkbox"/>	<input type="checkbox"/>	<input type="checkbox"/>	<input type="checkbox"/>	۲۳۷	<input type="checkbox"/>	<input type="checkbox"/>	<input type="checkbox"/>	<input type="checkbox"/>	<input type="checkbox"/>	۲۸۷	<input type="checkbox"/>	<input type="checkbox"/>	<input type="checkbox"/>	<input type="checkbox"/>	<input type="checkbox"/>	<input type="checkbox"/>	<input type="checkbox"/>
۳۸	<input type="checkbox"/>	<input type="checkbox"/>	<input type="checkbox"/>	<input type="checkbox"/>	<input type="checkbox"/>	۲۳۸	<input type="checkbox"/>	<input type="checkbox"/>	<input type="checkbox"/>	<input type="checkbox"/>	<input type="checkbox"/>	۲۸۸	<input type="checkbox"/>	<input type="checkbox"/>	<input type="checkbox"/>	<input type="checkbox"/>	<input type="checkbox"/>	<input type="checkbox"/>	<input type="checkbox"/>
۳۹	<input type="checkbox"/>	<input type="checkbox"/>	<input type="checkbox"/>	<input type="checkbox"/>	<input type="checkbox"/>	۲۳۹	<input type="checkbox"/>	<input type="checkbox"/>	<input type="checkbox"/>	<input type="checkbox"/>	<input type="checkbox"/>	۲۸۹	<input type="checkbox"/>	<input type="checkbox"/>	<input type="checkbox"/>	<input type="checkbox"/>	<input type="checkbox"/>	<input type="checkbox"/>	<input type="checkbox"/>
۴۰	<input type="checkbox"/>	<input type="checkbox"/>	<input type="checkbox"/>	<input type="checkbox"/>	<input type="checkbox"/>	۲۴۰	<input type="checkbox"/>	<input type="checkbox"/>	<input type="checkbox"/>	<input type="checkbox"/>	<input type="checkbox"/>	۲۹۰	<input type="checkbox"/>	<input type="checkbox"/>	<input type="checkbox"/>	<input type="checkbox"/>	<input type="checkbox"/>	<input type="checkbox"/>	<input type="checkbox"/>
۴۱	<input type="checkbox"/>	<input type="checkbox"/>	<input type="checkbox"/>	<input type="checkbox"/>	<input type="checkbox"/>	۲۴۱	<input type="checkbox"/>	<input type="checkbox"/>	<input type="checkbox"/>	<input type="checkbox"/>	<input type="checkbox"/>	۲۹۱	<input type="checkbox"/>	<input type="checkbox"/>	<input type="checkbox"/>	<input type="checkbox"/>	<input type="checkbox"/>	<input type="checkbox"/>	<input type="checkbox"/>
۴۲	<input type="checkbox"/>	<input type="checkbox"/>	<input type="checkbox"/>	<input type="checkbox"/>	<input type="checkbox"/>	۲۴۲	<input type="checkbox"/>	<input type="checkbox"/>	<input type="checkbox"/>	<input type="checkbox"/>	<input type="checkbox"/>	۲۹۲	<input type="checkbox"/>	<input type="checkbox"/>	<input type="checkbox"/>	<input type="checkbox"/>	<input type="checkbox"/>	<input type="checkbox"/>	<input type="checkbox"/>
۴۳	<input type="checkbox"/>	<input type="checkbox"/>	<input type="checkbox"/>	<input type="checkbox"/>	<input type="checkbox"/>	۲۴۳	<input type="checkbox"/>	<input type="checkbox"/>	<input type="checkbox"/>	<input type="checkbox"/>	<input type="checkbox"/>	۲۹۳	<input type="checkbox"/>	<input type="checkbox"/>	<input type="checkbox"/>	<input type="checkbox"/>	<input type="checkbox"/>	<input type="checkbox"/>	<input type="checkbox"/>
۴۴	<input type="checkbox"/>	<input type="checkbox"/>	<input type="checkbox"/>	<input type="checkbox"/>	<input type="checkbox"/>	۲۴۴	<input type="checkbox"/>	<input type="checkbox"/>	<input type="checkbox"/>	<input type="checkbox"/>	<input type="checkbox"/>	۲۹۴	<input type="checkbox"/>	<input type="checkbox"/>	<input type="checkbox"/>	<input type="checkbox"/>	<input type="checkbox"/>	<input type="checkbox"/>	<input type="checkbox"/>
۴۵	<input type="checkbox"/>	<input type="checkbox"/>	<input type="checkbox"/>	<input type="checkbox"/>	<input type="checkbox"/>	۲۴۵	<input type="checkbox"/>	<input type="checkbox"/>	<input type="checkbox"/>	<input type="checkbox"/>	<input type="checkbox"/>	۲۹۵	<input type="checkbox"/>	<input type="checkbox"/>	<input type="checkbox"/>	<input type="checkbox"/>	<input type="checkbox"/>	<input type="checkbox"/>	<input type="checkbox"/>
۴۶	<input type="checkbox"/>	<input type="checkbox"/>	<input type="checkbox"/>	<input type="checkbox"/>	<input type="checkbox"/>	۲۴۶	<input type="checkbox"/>	<input type="checkbox"/>	<input type="checkbox"/>	<input type="checkbox"/>	<input type="checkbox"/>	۲۹۶	<input type="checkbox"/>	<input type="checkbox"/>	<input type="checkbox"/>	<input type="checkbox"/>	<input type="checkbox"/>	<input type="checkbox"/>	<input type="checkbox"/>
۴۷	<input type="checkbox"/>	<input type="checkbox"/>	<input type="checkbox"/>	<input type="checkbox"/>	<input type="checkbox"/>	۲۴۷	<input type="checkbox"/>	<input type="checkbox"/>	<input type="checkbox"/>	<input type="checkbox"/>	<input type="checkbox"/>	۲۹۷	<input type="checkbox"/>	<input type="checkbox"/>	<input type="checkbox"/>	<input type="checkbox"/>	<input type="checkbox"/>	<input type="checkbox"/>	<input type="checkbox"/>
۴۸	<input type="checkbox"/>	<input type="checkbox"/>	<input type="checkbox"/>	<input type="checkbox"/>	<input type="checkbox"/>	۲۴۸	<input type="checkbox"/>	<input type="checkbox"/>	<input type="checkbox"/>	<input type="checkbox"/>	<input type="checkbox"/>	۲۹۸	<input type="checkbox"/>	<input type="checkbox"/>	<input type="checkbox"/>	<input type="checkbox"/>	<input type="checkbox"/>	<input type="checkbox"/>	<input type="checkbox"/>
۴۹	<input type="checkbox"/>	<input type="checkbox"/>	<input type="checkbox"/>	<input type="checkbox"/>	<input type="checkbox"/>	۲۴۹	<input type="checkbox"/>	<input type="checkbox"/>	<input type="checkbox"/>	<input type="checkbox"/>	<input type="checkbox"/>	۲۹۹	<input type="checkbox"/>	<input type="checkbox"/>	<input type="checkbox"/>	<input type="checkbox"/>	<input type="checkbox"/>	<input type="checkbox"/>	<input type="checkbox"/>
۵۰	<input type="checkbox"/>	<input type="checkbox"/>	<input type="checkbox"/>	<input type="checkbox"/>	<input type="checkbox"/>	۲۵۰	<input type="checkbox"/>	<input type="checkbox"/>	<input type="checkbox"/>	<input type="checkbox"/>	<input type="checkbox"/>	۳۰۰	<input type="checkbox"/>	<input type="checkbox"/>	<input type="checkbox"/>	<input type="checkbox"/>	<input type="checkbox"/>	<input type="checkbox"/>	<input type="checkbox"/>
۵۱	<input type="checkbox"/>	<input type="checkbox"/>	<input type="checkbox"/>	<input type="checkbox"/>	<input type="checkbox"/>	۱۰۱	<input type="checkbox"/>	<input type="checkbox"/>	<input type="checkbox"/>	<input type="checkbox"/>	<input type="checkbox"/>	۱۵۱	<input type="checkbox"/>	<input type="checkbox"/>	<input type="checkbox"/>	<input type="checkbox"/>	<input type="checkbox"/>	<input type="checkbox"/>	<input type="checkbox"/>
۵۲	<input type="checkbox"/>	<input type="checkbox"/>	<input type="checkbox"/>	<input type="checkbox"/>	<input type="checkbox"/>	۱۰۲	<input type="checkbox"/>	<input type="checkbox"/>	<input type="checkbox"/>	<input type="checkbox"/>	<input type="checkbox"/>	۱۵۲	<input type="checkbox"/>	<input type="checkbox"/>	<input type="checkbox"/>	<input type="checkbox"/>	<input type="checkbox"/>	<input type="checkbox"/>	<input type="checkbox"/>
۵۳	<input type="checkbox"/>	<input type="checkbox"/>	<input type="checkbox"/>	<input type="checkbox"/>	<input type="checkbox"/>	۱۰۳	<input type="checkbox"/>	<input type="checkbox"/>	<input type="checkbox"/>	<input type="checkbox"/>	<input type="checkbox"/>	۱۵۳	<input type="checkbox"/>	<input type="checkbox"/>	<input type="checkbox"/>	<input type="checkbox"/>	<input type="checkbox"/>	<input type="checkbox"/>	<input type="checkbox"/>
۵۴	<input type="checkbox"/>	<input type="checkbox"/>	<input type="checkbox"/>	<input type="checkbox"/>	<input type="checkbox"/>	۱۰۴	<input type="checkbox"/>	<input type="checkbox"/>	<input type="checkbox"/>	<input type="checkbox"/>	<input type="checkbox"/>	۱۵۴	<input type="checkbox"/>	<input type="checkbox"/>	<input type="checkbox"/>	<input type="checkbox"/>	<input type="checkbox"/>	<input type="checkbox"/>	<input type="checkbox"/>
۵۵	<input type="checkbox"/>	<input type="checkbox"/>	<input type="checkbox"/>	<input type="checkbox"/>	<input type="checkbox"/>	۱۰۵	<input type="checkbox"/>	<input type="checkbox"/>	<input type="checkbox"/>	<input type="checkbox"/>	<input type="checkbox"/>	۱۵۵	<input type="checkbox"/>	<input type="checkbox"/>	<input type="checkbox"/>	<input type="checkbox"/>	<input type="checkbox"/>	<input type="checkbox"/>	<input type="checkbox"/>
۵۶	<input type="checkbox"/>	<input type="checkbox"/>	<input type="checkbox"/>	<input type="checkbox"/>	<input type="checkbox"/>	۱۰۶	<input type="checkbox"/>	<input type="checkbox"/>	<input type="checkbox"/>	<input type="checkbox"/>	<input type="checkbox"/>	۱۵۶	<input type="checkbox"/>	<input type="checkbox"/>	<input type="checkbox"/>	<input type="checkbox"/>	<input type="checkbox"/>	<input type="checkbox"/>	<input type="checkbox"/>
۵۷	<input type="checkbox"/>	<input type="checkbox"/>	<input type="checkbox"/>	<input type="checkbox"/>	<input type="checkbox"/>	۱۰۷	<input type="checkbox"/>	<input type="checkbox"/>	<input type="checkbox"/>	<input type="checkbox"/>	<input type="checkbox"/>	۱۵۷	<input type="checkbox"/>	<input type="checkbox"/>	<input type="checkbox"/>	<input type="checkbox"/>	<input type="checkbox"/>	<input type="checkbox"/>	<input type="checkbox"/>
۵۸	<input type="checkbox"/>	<input type="checkbox"/>	<input type="checkbox"/>	<input type="checkbox"/>	<input type="checkbox"/>	۱۰۸	<input type="checkbox"/>	<input type="checkbox"/>	<input type="checkbox"/>	<input type="checkbox"/>	<input type="checkbox"/>	۱۵۸	<input type="checkbox"/>	<input type="checkbox"/>	<input type="checkbox"/>	<input type="checkbox"/>	<input type="checkbox"/>	<input type="checkbox"/>	<input type="checkbox"/>
۵۹	<input type="checkbox"/>	<input type="checkbox"/>	<input type="checkbox"/>	<input type="checkbox"/>	<input type="checkbox"/>	۱۰۹	<input type="checkbox"/>	<input type="checkbox"/>	<input type="checkbox"/>	<input type="checkbox"/>	<input type="checkbox"/>	۱۵۹	<input type="checkbox"/>	<input type="checkbox"/>	<input type="checkbox"/>	<input type="checkbox"/>	<input type="checkbox"/>	<input type="checkbox"/>	<input type="checkbox"/>
۶۰	<input type="checkbox"/>	<input type="checkbox"/>	<input type="checkbox"/>	<input type="checkbox"/>	<input type="checkbox"/>	۱۱۰	<input type="checkbox"/>	<input type="checkbox"/>	<input type="checkbox"/>	<input type="checkbox"/>	<input type="checkbox"/>	۱۶۰	<input type="checkbox"/>	<input type="checkbox"/>	<input type="checkbox"/>	<input type="checkbox"/>	<input type="checkbox"/>	<input type="checkbox"/>	<input type="checkbox"/>
۶۱	<input type="checkbox"/>	<input type="checkbox"/>	<input type="checkbox"/>	<input type="checkbox"/>	<input type="checkbox"/>	۱۱۱	<input type="checkbox"/>	<input type="checkbox"/>	<input type="checkbox"/>	<input type="checkbox"/>	<input type="checkbox"/>	۱۶۱	<input type="checkbox"/>	<input type="checkbox"/>	<input type="checkbox"/>	<input type="checkbox"/>	<input type="checkbox"/>	<input type="checkbox"/>	<input type="checkbox"/>
۶۲	<input type="checkbox"/>	<input type="checkbox"/>	<input type="checkbox"/>	<input type="checkbox"/>	<input type="checkbox"/>	۱۱۲	<input type="checkbox"/>	<input type="checkbox"/>	<input type="checkbox"/>	<input type="checkbox"/>	<input type="checkbox"/>	۱۶۲	<input type="checkbox"/>	<input type="checkbox"/>	<input type="checkbox"/>	<input type="checkbox"/>	<input type="checkbox"/>	<input type="checkbox"/>	<input type="checkbox"/>
۶۳	<input type="checkbox"/>	<input type="checkbox"/>	<input type="checkbox"/>	<input type="checkbox"/>	<input type="checkbox"/>	۱۱۳	<input type="checkbox"/>	<input type="checkbox"/>	<input type="checkbox"/>	<input type="checkbox"/>	<input type="checkbox"/>	۱۶۳	<input type="checkbox"/>	<input type="checkbox"/>	<input type="checkbox"/>	<input type="checkbox"/>	<input type="checkbox"/>	<input type="checkbox"/>	<input type="checkbox"/>
۶۴	<input type="checkbox"/>	<input type="checkbox"/>	<input type="checkbox"/>	<input type="checkbox"/>	<input type="checkbox"/>	۱۱۴	<input type="checkbox"/>	<input type="checkbox"/>	<input type="checkbox"/>	<input type="checkbox"/>	<input type="checkbox"/>	۱۶۴	<						