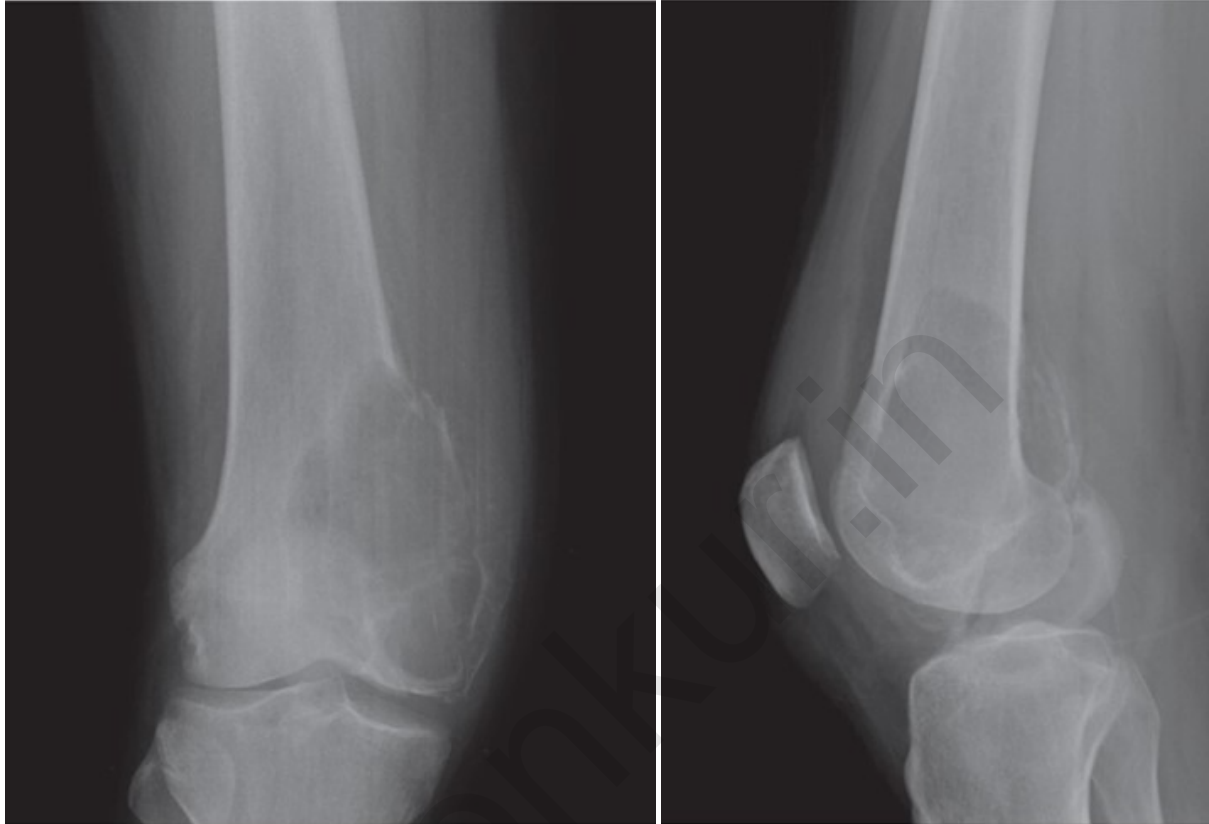


## درس ارتوپدی\_ تخصصی

۱- رایوگرافی‌های زیر مربوط به خانم ۴۰ ساله است که بعلت درد زانو بمدت ۴ ماه مراجعه کرده است. در بیوپسی ژانت سل تومور گزارش شده است. در کدام enneking stage قرار می‌گیرد؟



۱

۲

۳

A1

۲- پسر ۱۴ ساله با درد و محدودیت حرکتی گردن بمدت شش ماه مراجعه کرده است. در رادیوگرافی ضایعه لیتیک با حدود واضح با کلسیفیکاسیون وسط، اطراف اسکروزه به قطر دو سانتی متر در زائده شوکی مهره پنجم گردن دیده می شود. محتمل ترین تشخیص کدام است؟

استئوئید استئوما

استئوبلاستوما

اُئوزینوفیلیک گرانولوما

آنوریسمال بن سیست

۳- در پسر ۱۴ ساله چاق با بیماری اندوکراین و سابقه درد ۴ ماهه هیپ راست، هنگام فلکشن هیپ اندام به چرخش خارجی می رود. پس از بررسی های ضروری در صورت نیاز به جراحی، درمان مناسب کدامیک از موارد زیر می باشد؟

استئوتومی و اروس فمور

انتقال تروکانتر بزرگ به دیستال

جاگذاری پیچ در سر و گردن فمور

تریپل استئوتومی لگن

۴- در صورت موفقیت جاناندازی بسته شکستگی دررفتگی مونتاژیای تیپ ۲ (در رفتگی خلفی سررادیوس با آپکس خلفی شکستگی اولنا) میزان مناسب فلکشن آرنج در گچ جهت حفظ جاناندازی چند درجه می باشد؟

۰

۳۰-۴۰

۷۰-۸۰

۱۰۰ تا ۱۱۰

۵- خانم ۴۰ ساله بعلت توده ران بدون درد از ۶ ماه قبل مراجعه کرده است. در سونوگرافی توده هیپو اکو و عمقی به اندازه ۷\*۶\*۵ سانتی متر گزارش شده است. قدم بعدی مناسب کدام است؟

Core needle biopsy

Excisional biopsy

FNA

Observation

۶- بهترین راه جلوگیری از رخداد هرنی بعد از برداشتن گرافت استخوانی تری کورتیکال از ناحیه ایلیوم کدام است؟

برداشتن گرافت از محل نزدیکی خار فوقانی قدامی

محدود کردن مکان برداشت گرافت تا ۸ سانتی متری خار فوقانی قدامی

ترمیم دقیق عناصر باقیمانده بعد از برداشت گرافت

محدود کردن حجم گرافت به ۴ سانتی متر مکعب

۷- آقای ۷۰ ساله ای دچار شکستگی با جابجائی گردن فمور شده است. نامبرده بیماری زمینه ای نداشته و قبل از شکستگی فعالیت نرمال داشته است. درمان مناسب کدام است؟

جاناندازی بسته و فیکسیشن با پیچ کانوله

جاناندازی باز و فیکسیشن با پیچ کانوله

همی آرتروپلاستی

توتال هیپ آرتروپلاستی

۸- Intra lesional doxycycline جهت درمان کدامیک از تومورهای زیر کاربرد دارد؟

ABC

UBC

GCT

Osteoblastoma

۹- فعال شدن عضلات اینترینسیک دست به ترتیب باعث کدام حرکت در مفاصل متاکارپوفالانژیال و اینترفالانژیال پروگزیمال می‌شود؟

فلکشن- فلکشن

فلکشن- اکستنشن

اکستنشن - فلکشن

اکستنشن- اکستنشن

۱۰- در ورزشکار پرتاب‌کننده نیزه که دچار درفتگی آرنج بدون شکستگی شده است بعد از جا اندازی در رفتگی مفصل استیبل است. در صورت آسیب، ترمیم کدامیک از عناصر زیر اندیکاسیون دارد؟

MCL

LCL

Anterior Capsule

Posterior Capsule

۱۱- کدامیک از عناصر زیر معمولا در شکستگی کورونویید به همراهی Posteromedial Rotatory Instability بدون آسیب باقی می‌ماند؟

سر رادیوس

لیگامان کولترال مدیال

لیگامان کولترال لترال

قسمت آنترومدیال کورونویید

۱۲- بیمار ۵۲ ساله بدنبال تصادف با تشخیص شکستگی تایپ ۳ شاتزکر با دیپرفشن کمتر از ۱۰ میلی‌متر مراجعه کرده است. در معاینه، مدیال زانو در والگوس استرس باز می‌شود. اقدام ارجح کدام است؟

درمان کانزواتیو برای شکستگی

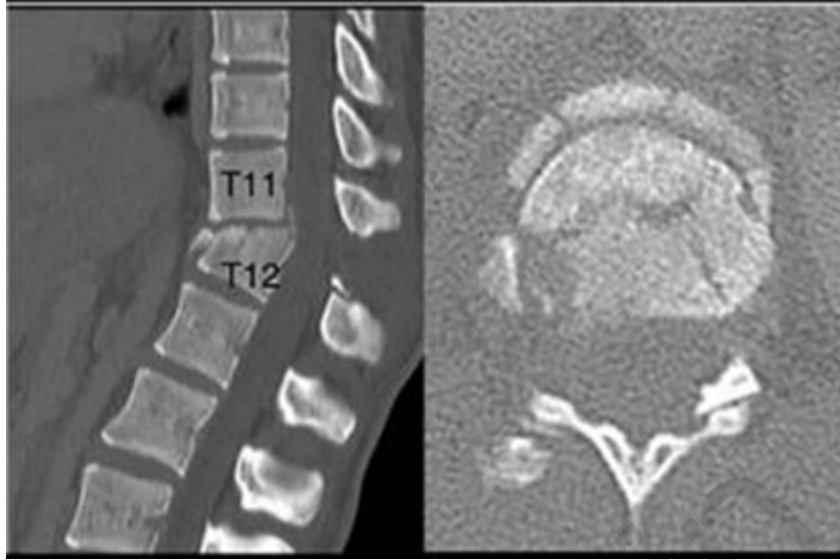
جراحی شکستگی تیبیا پلاتو به تنهایی

جراحی شکستگی تیبیا پلاتو همراه ترمیم MCL

جراحی شکستگی تیبیا پلاتو همراه بازسازی MCL

Konkur.in

۱۳- مکانیسم شکستگی زیر چیست ؟



Flexion – Distraction

Compression – Flexion

Flexion – Rotation

Compression – Distraction

۱۴- دختر ۴ ساله با دررفتگی مادرزادی لگن دو طرفه مراجعه کرده است کدام اقدام درمانی ارجح است؟

جانندازی باز همراه استیوتومی سالترو کوتاه کردن فمور دو طرفه همزمان

سه هفته کشش برایانت سپس جانندازی باز همراه استیوتومی سالترو دو طرفه همزمان

جانندازی باز همراه استیوتومی سالترو کوتاه کردن فمور یک طرف و ۶ ماه بعد برای طرف مقابل

جانندازی باز و کوتاه کردن فمور به همراه استوتومی دروتاسیون و واروس فمور یک طرفه و ۶ ماه بعد برای طرف مقابل

۱۵- هنگام THA در خانم ۴۲ ساله با سابقه CDH و Crowe type IV، محتمل ترین عامل مانع distal transport سر ب داخل استابولوم، کدام است؟

ابدکتور

ایلیوپسواس

تنسور فاشیالاتا

همسترینگ و رکتوس فموریس

۱۶- پسر ۱۰ ساله ۲ سال گذشته دچار شکستگی متافیز پروگزیمال تیبیا شده و بدنبال آن دچار ژنووآلگوم شده است محور مکانیکال فمور و تیبیا ۲۰ درجه است. کدام روش درمانی ارجح است؟

بریس

استیوتومی

استیوتومی بعداز بسته شدن صفحه رشد

همی ایپیفیزیودز فیز مدیال پروگزیمال تیبیا

۱۷- در مراحل اولیه بیماری frozen shoulder انجام تمرینات حرکتی شانه در کدام جهت توصیه نمی شود:

Abduction

External rotation

internal rotation

cross body adduction

۱۸- در کدامیک از موارد زیر ریلیز عصب اولنار و انتقال آن به قدام بر ریلیز ساده عصب اولنار در آرنج ارجحیت دارد؟

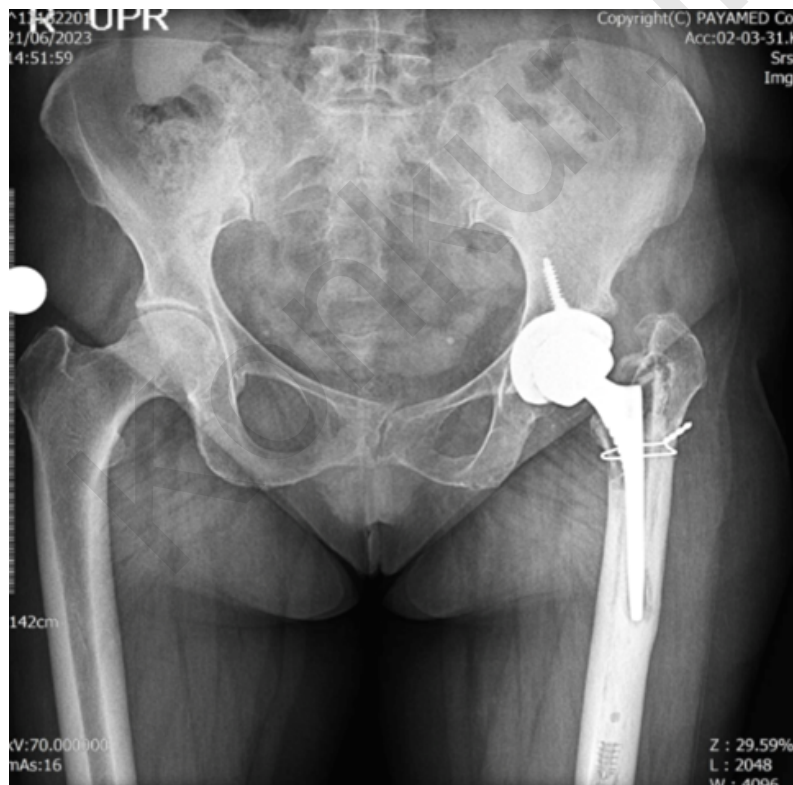
درگیری شدید عصب

خانمها

recurrent dislocation عصب اولنار

افراد چاق

۱۹- بیمار خانم ۵۴ ساله که حدود ۶ سال قبل تحت THA قرار گرفته بود در حال حاضر با رادیوگرافی زیر و درد و محدودیت حرکت هیپ راست مراجعه کرده است. در آزمایشات  $ESR=96\text{mm/h}$ / $CRP=88\text{mg/l}$ / $D-DIMER=1867$  می باشد. همه موارد زیر برای آن انجام one-stage revision ضروری است بجز:



مشخص بودن نوع میکروب

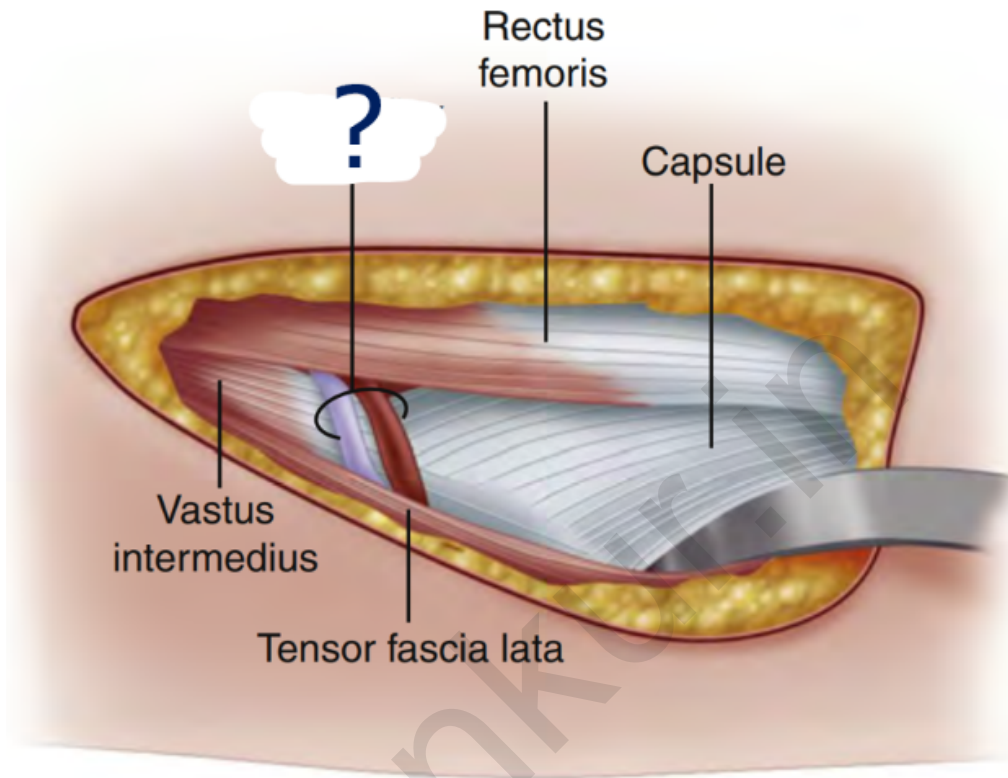
وجود آنتی بیوتیک موثر

عدم وجود چرک واضح در هنگام عمل

عدم وجود علائم سپسیس



۲۰- در اپروچ انتریور برای انجام THA در exposure اولیه مطابق شکل زیر کدام شاخه‌های عروقی در مقابل کیسول انتریور باید به دقت شناسایی و کوتر شوند؟



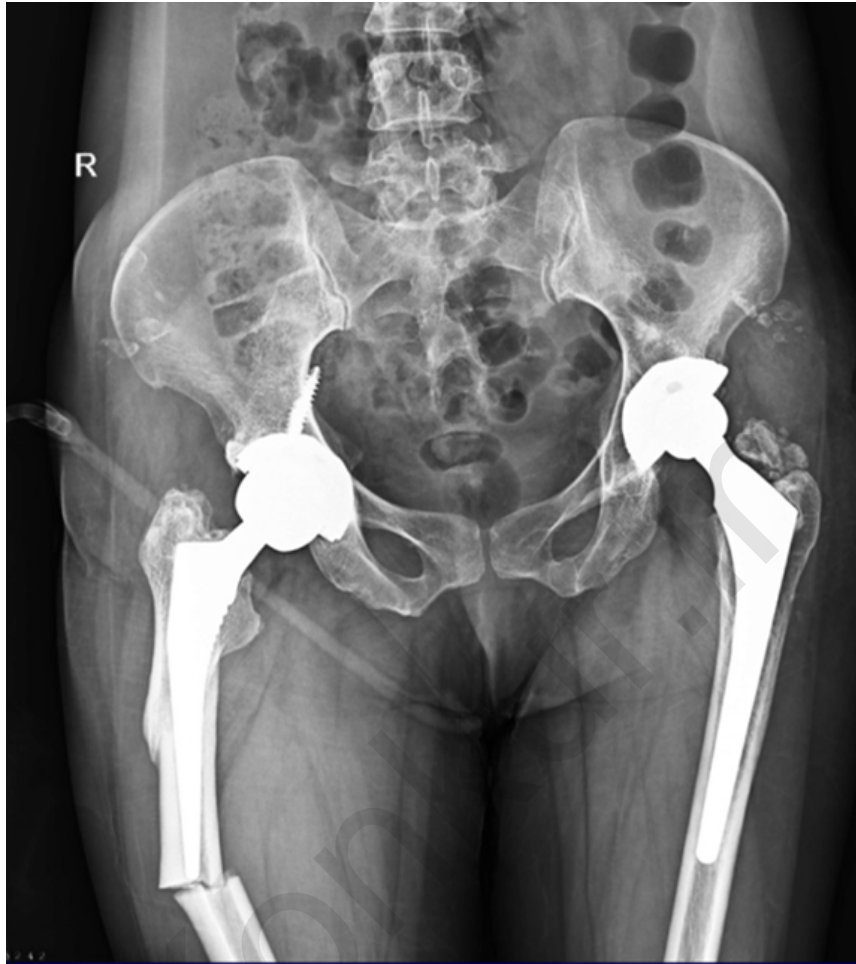شاخه‌های ascending شریان lateral femoral circumflex

شاخه‌های ascending شریان medial femoral circumflex

شاخه‌های descending شریان lateral femoral circumflex

شاخه‌های descending شریان medial femoral circumflex

۲۱- خانم ۴۸ ساله متعاقب تصادف با اتومبیل دچار شکستگی زیر شده است. هیچ گونه سابقه‌ای از دررفتگی یا درد پرودمال نمی‌دهد. نوع شکستگی در طبقه بندی ونکوور و درمان آن کدام است؟



B1/ ORIF with plate and structural allograft

B1/Revision THA

C/ ORIF with plate and structural allograft

C/ Revision THA

۲۲- جوانی بعد از سقوط از بلندی دچار شکستگی شفت اولنا و رادیوس در هر دو اندام فوقانی می شود. در سمت راست شکستگی هر دو استخوان ساده و بدون خرد شدگی بوده و در سمت چپ هر دو شکستگی دچار خرد شدگی است. به ترتیب در سمت راست و چپ کدام استخوان اول فیکس می شود؟

رادیوس- اولنا

رادیوس- رادیوس

اولنا- رادیوس

اولنا- اولنا

۲۳- در کدامیک از نوروپانی های فشاری زیر تست Finklestien می تواند مثبت شود؟

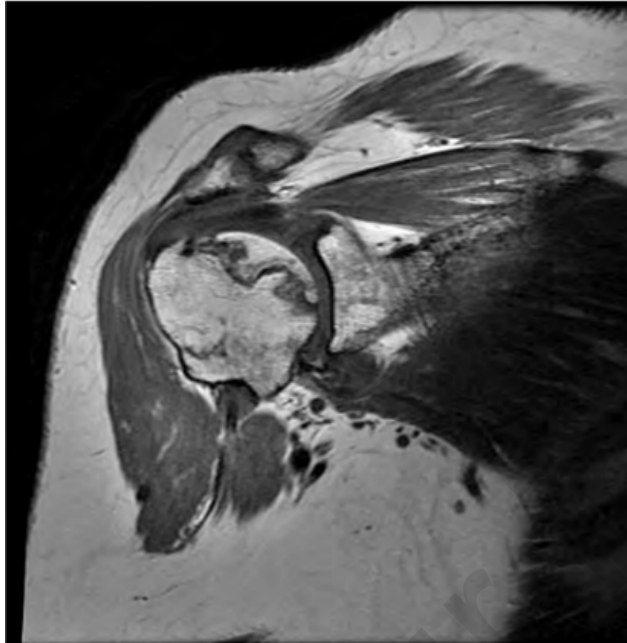
مدیان

اولنار

رادیال سطحی

رادیال عمقی

۲۴- آقای ۵۰ ساله یکسال قبل جراحی CRIF شکستگی پروگزیمال هومروس با پین داشته و بعد از آن مشکلی نداشته است. اکنون با درد شانه از یک ماه قبل مراجعه کرده است. با توجه به MRI کدام تشخیص محتمل تر است؟



عفونت استخوان

استیونکروز

شکستگی مجدد

شروع استیوارتریت دژنراتیو

۲۵- در بیمار با آرتروگريپوز کدامیک از یافته‌های زیر همیشه طبیعی است؟

دامنه حرکت مفاصل

کریزها و چین‌های پوستی

حس انگشتان

چربی زیر جلدی

۲۶- کدامیک از پسودوآرتروزیس‌های مادرزادی زیر پیش آگهی بهتری برای درمان دارند؟

تیبیا

رادیوس

اولنا

کلاویکل

۲۷- بیماری ۸ ماه بعد از ACL reconstruction با اتوگرافت BPTB به شما مراجعه کرده است. افیوژن زانو از زمان جراحی دارد. در مراحل انتهایی اکستانسیون زانو درد در قسمت قدام زانو ایجاد می‌شود. بیمار زانو را کامل اکستند نمی‌کند. کدام گزینه می‌تواند علت باشد؟

تونل تیبیا خلف زده شده

تونل فموردر ساعت ۱۲ زده شده

تونل تیبیا قدام زده شده

تونل فموردر در خلف RESIDENT RIDGE

۲۸- بیماری ۶ ماه بعد از عمل جراحی ریلیز کانال کارپ با علائم سندرم کانال کارپ مراجعه کرده است. برای بیمار تصمیم به ریلیز مجدد کانال کارپ گرفته‌ایم. در کدامیک از موارد زیر پیش آگهی ریلیز مجدد بهتر است؟

نوار عصبی طبیعی باشد.

تزریق داخل کانال کارپ پاسخ ندهد.

بیمار قبلا دو نوبت سابقه عمل جراحی داشته باشد.

بعد از عمل جراحی قبلی مدتی علائم رفع شده باشد و مجددا عود کرده باشد.

۲۹- در بیمار با آسیب شبکه براکیال زایمانی با فلج کامل و علامت هورنر در صورت عدم بهبودی در چه سنی اقدام به بازسازی شبکه عصبی می‌کنیم؟

سه ماه

شش ماه

نه ماه

یک سال

۳۰- غلبه بر Gap به وجود آمده در ترمیم عصب آسیب دیده بعد از برداشتن نوروما در کدام عصب مشکل‌تر است؟

مدیان

رادیال

اولنار

اینترآوسئوس خلفی

۳۱- بیماری دچار در رفتگی مکرر پتلا است. در بررسی‌های انجام شده دچار دیسپلازی پتلا ویبرگ تایپ C می‌باشد. اقدام درمانی مناسب کدام است؟

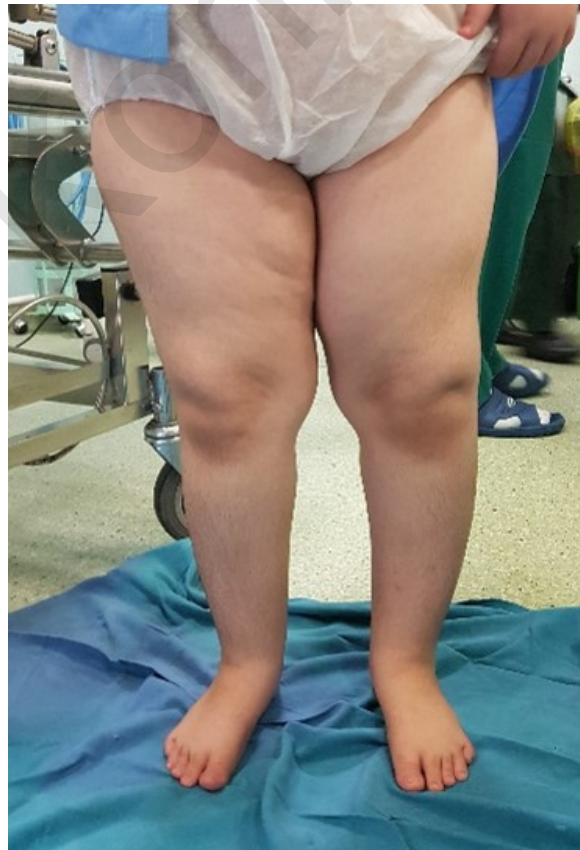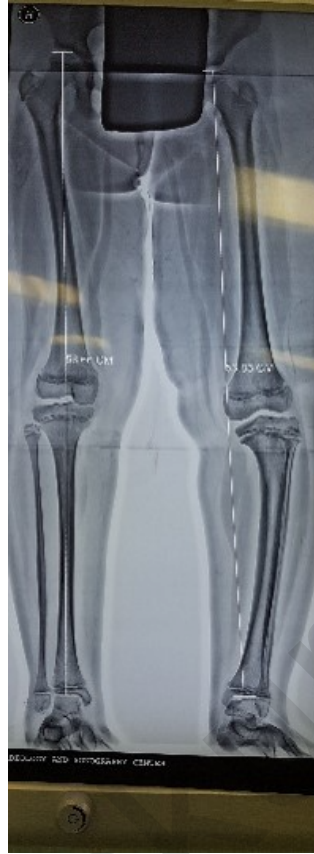Rehabilitation & Observation

MPFL Reconstruction

Trochleoplasty

lateral release

۳۲- بیمار دختر ۱۱ ساله با وزن ۶۵ کیلوگرم و قد ۱۶۰ با فوتوگرافی و رادیوگرافی زیر مراجعه کرده است. کدام اقدام صحیح است؟



subtubercle osteotomy + overcorrection

lateral proximal tibia hemiepiphysiodesis

lateral proximal tibia hemiepiphysiodesis+medial physiolysis

High tibia osteotomy +neutral mechanical axis correction

۳۳- بیمار آقای ۷۰ ساله‌ای با سابقه ترومای سرویکال ۴ ماه قبل و درد گردن مراجعه کرده است. در رادیوگرافی شکستگی ادونتوئید type II دارد. در CT Scan جابجائی چهار میلی‌متر odontoid بدون Comminution دارد. کدام روش درمانی ارجح است؟

Halo-vest

Antodontoid Screw Fixation

Post C1-C2 Screw Fixation

ادامه درمان کنسرواتيو با Collar

۳۴- بعد از اسکراب کردن موضع جراحی با محلول بتادین کدامیک از روش‌های زیر تکمیل کننده مرحله اسکراب است؟

شستن موضع با الکل ۷۵ درصد

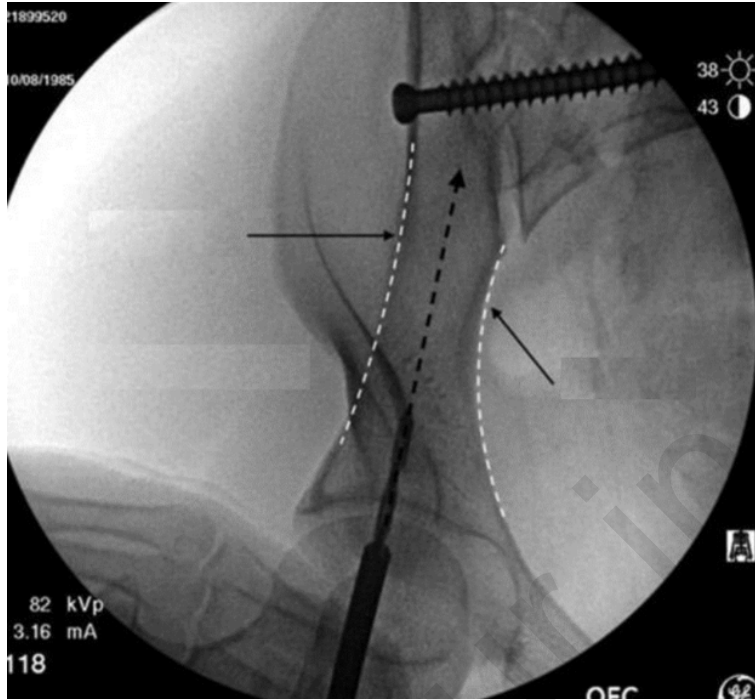
شستنی محل با محلول هگزاکلروفن

خشک کردن محل با حوله استریل

شستن محل با آب مقطر استریل



۳۵- حین کارگزاری اکسترنال فیکساتور قدامی لگن با استفاده از پین سوپرا استابولار جراح از نمای فلوروسکپی زیر استفاده نموده است. به نظر شما این نما بیانگر کدام نمای پلویس می باشد؟



outlet view

LC II view

Obturator outlet view

teardrop view

۳۶- محل عبور عصب اولنار در زیر آرنج و پروگزیمال ساعد کدام است؟

بین دو سر پروناتور ترس

بین دو سر فلکسور کاریبی اولناریس

بین دو سر فلکسور دیژیتوروم سوپرفیشیالیس

بین فلکسور دیژیتوروم پروفوندوس و فلکسور پولیسیس لونگوس

۳۷- در پروتکل آنتی بیوتیک تراپی قبل از عمل رعایت کردن تمام موارد زیر در پیشگیری از عفونت زخم جراحی مؤثر است. بجز:

تکرار دوز سفازولین ۴ ساعت بعد از شروع عمل جراحی

استفاده از کلیندامایسین در بیمار آلرژی به سفالوسپورین

ادامه آنتی بیوتیک تراپی در صورت نیاز به درن بیشتر از ۲۴ ساعت

تکرار آنتی بیوتیک حین عمل جراحی وقتی بیشتر از یک لیتر خونریزی داریم

۳۸- آقای ۵۰ ساله ورزشکار با درد شانه مراجعه کرده و در معاینات و بررسی‌های تشخیصی ضایعه SLAP تایپ ۲ مشخص شده است. در صورت عدم موفقیت درمان‌های کنسرواتیو کدام درمان آرتروسکوپیکی ارجح است؟

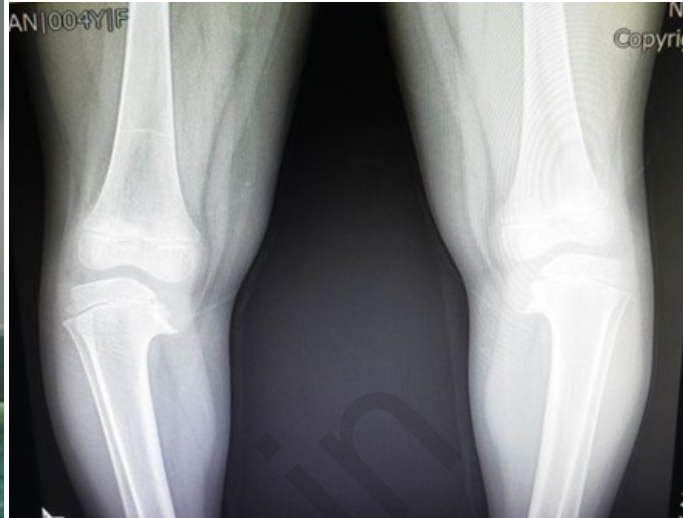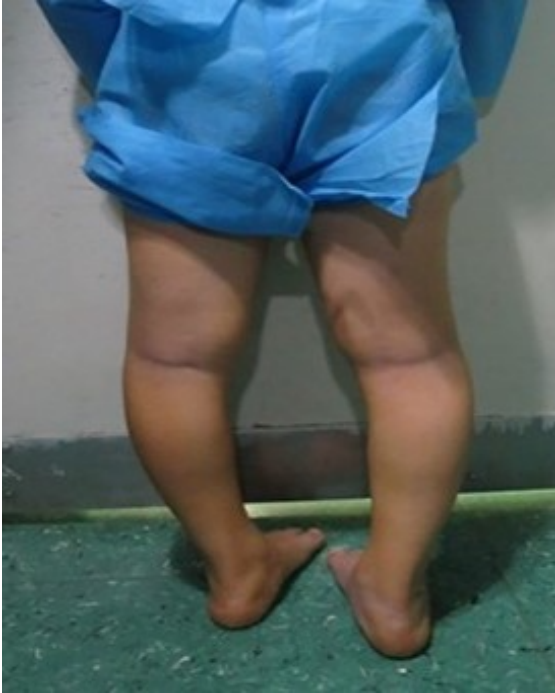دبریدمان قسمت‌های دژنره لابروم فوقانی

ترمیم لابروم فوقانی با آنکور

تناتومی بایسپس

تنودز بایسپس

۳۹- مناسب‌ترین استراتژی در درمان دختر ۵ ساله با دفورمیتی زیر، کدام است؟



ارتوز بلند (Varus – stop)

تحت نظر گرفتن و بررسی سالانه

استئوتومی اصلاحی در تی بیا و فیبولا

کنترل رشد اپی فیز مدیال تی بیا با Plate -A

۴۰- درمان مناسب نان یونیون کوندیل لترال بازو در نوجوان ۱۲ ساله بدون علائم بالینی (درد و ناپایداری) که بیمار فقط از دفورمیتیه آرنج ناراضی می‌باشد کدام است؟

استئوتومی اصلاحی دیستال بازو

استئوتومی اصلاحی همراه با دکامپریش عصب اولنا

فیکساسیون این سایتوی قطعه و سپس استئوتومی اصلاحی

فیکساسیون این سایتوی قطعه و دکامپریش عصب اولنا

۴۱- در آمپوتاسیون AK (از بالای زانو) در اندام غیر ایسکمیک برای آنکه حداکثر اداکشن در استامپ ایجاد شود. کدامیک از میودزیس‌ها را ترجیحاً انجام می‌دهید؟

اددکتور لونگوس به انتهای مدیال استخوان ران آمپوته

اددکتور برویس به انتهای مدیال استخوان ران آمپوته

اددکتور ماگنوس به لترال انتهای استخوان ران آمپوته

گراسیلیس به انتهای لترال استخوان ران آمپوته

۴۲- اصلاح Anteversion زیاد هیپ در کودکی ۹ ساله در کدامیک از حالات زیر اندیکاسیون قوی‌تری دارد؟

بیمار سالمی که نمی‌تواند چهارزانو بنشیند

بیماری که در بالا و پایین رفتن از پله درد جلو زانو می‌گیرد

دختر فوتبالیست با ۸۰ درجه چرخش به داخل و ۳۰ درجه چرخش به خارج

بیمار CP با ۱۰ درجه چرخش خارجی هیپ و گیرکردن پاها در یکدیگر ضمن راه رفتن

۴۳- آقای ۵۰ ساله متعاقب شکستگی توبروزیته بزرگ و درمان جراحی ORIF بعد از یکسال با ضعف چرخش به خارج شانه مراجعه کرده است. Forward elevation خوب است. در رادیوگرافی، resorption، کامل قسمت خلفی توبروزیته بزرگ دیده می‌شود. کدام درمان جراحی مناسب‌تر است؟

ترانسفر لاتیسیموس دورسی

ترانسفر تراپیوس تحتانی

پروتز ریورس

پروتز ریورس+ ترانسفر لاتیسیموس دورسی

۴۴- جهت پر کردن دیفکت استخوانی ایجاد شده در استئومیلیت، جراح تصمیم به استفاده از سیمان آنتی بیوتیک دار می گیرد، اضافه کردن کدامیک آنتی بیوتیک های زیر حین واکنش اگزوترمیک ناشی از سیمان آسیب نمی بیند؟

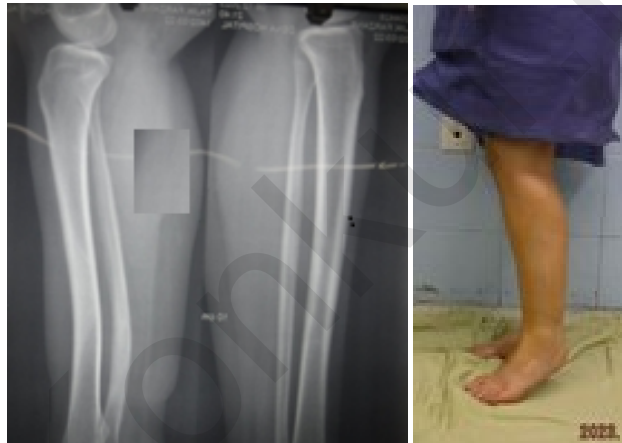تتراسیکلین

سفالوسپورین

پلی میکسین b

سیپروفلوکساسین

۴۵- دختری ۱۴ ساله با کوتاهی ۴.۵ سانتی متری ساق چپ با نوک پنجه راه می رود و از انحنای موجود در ساق پا شاکی است. کدامیک از گزینه های زیر را صحیح می دانید؟



Growth modulation

استئوتومی همراه با گرافت فیبولا

استئوتومی و اصلاح با ایلیزاروف

بریس بلند با لولای Drop – lock در زانو

۴۶- کدام عضله کمپارتمان foot با کمپارتمان Deep Posterior ساق ارتباط دارد؟

Quadratus plantae

Flexor digitorum brevis

Adductor hallucis

Intrinsic muscles of the great toe

۴۷- در بیماری که به علت زخم پای دیابتی قصد آمپوتاسیون لیسفرانک (تارسومتاتارسال) داریم جهت حفظ قوس عرضی کف پا در پروگزیمال و پیشگیری از اکیوینوواروس و تحریک پوست استامپ امپوتاسیون تمام موارد زیر انجام می شود بجز:

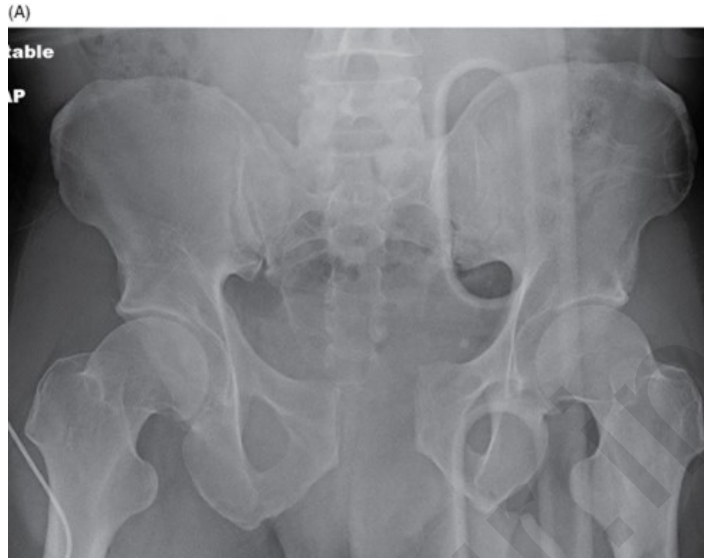نگهداری Base متاتارس ۵

نگهداری Base متاتارس ۲

ترانسفر تییبالیس خلفی به گردن تالوس

تناتومی تاندون آشیل و برداشتن ۲-۳ سانتی متر از آن

۴۸- بیمار آقای ۴۸ ساله راننده خودرو و سواری به دنبال تصادف وسیله نقلیه به اورژانس آورده شده است. بیمار هشیار و راه هوایی باز و تنفس طبیعی است. فشارخون سیستولیک اولیه بیمار ۷۰ میلی‌متر جیوه و ریت ۱۳۰ در دقیقه دارد. سونوگرافی FAST اولیه نرمال بوده است. رادیوگرافی لگن بیمار را ملاحظه می‌کنید. بایندر از همان ابتدا تعبیه و ۴ لیتر نرمال سالین و ۲ واحد خون تجویز شده است. فشارخون فعلی سیستولیک بیمار کماکان ۷۰ میلی‌متر جیوه و ریت ۱۲۰ است. قدم بعدی کدام است؟



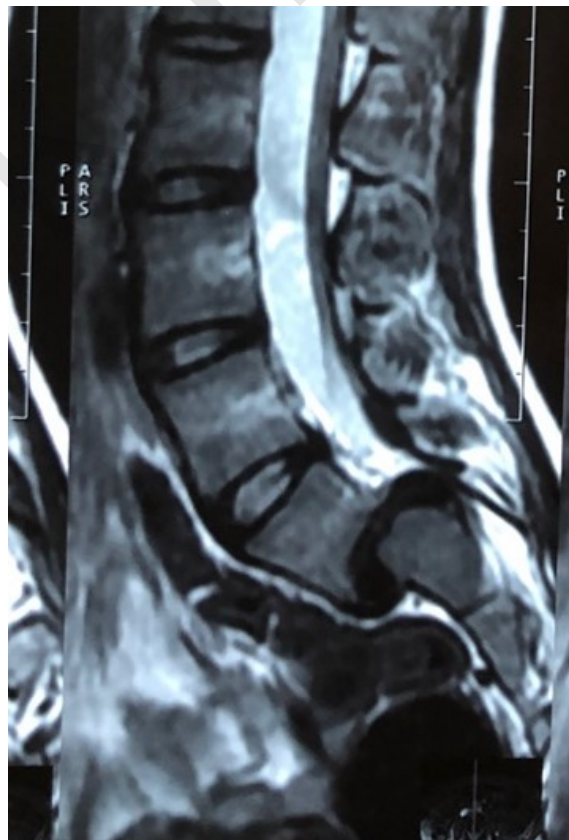
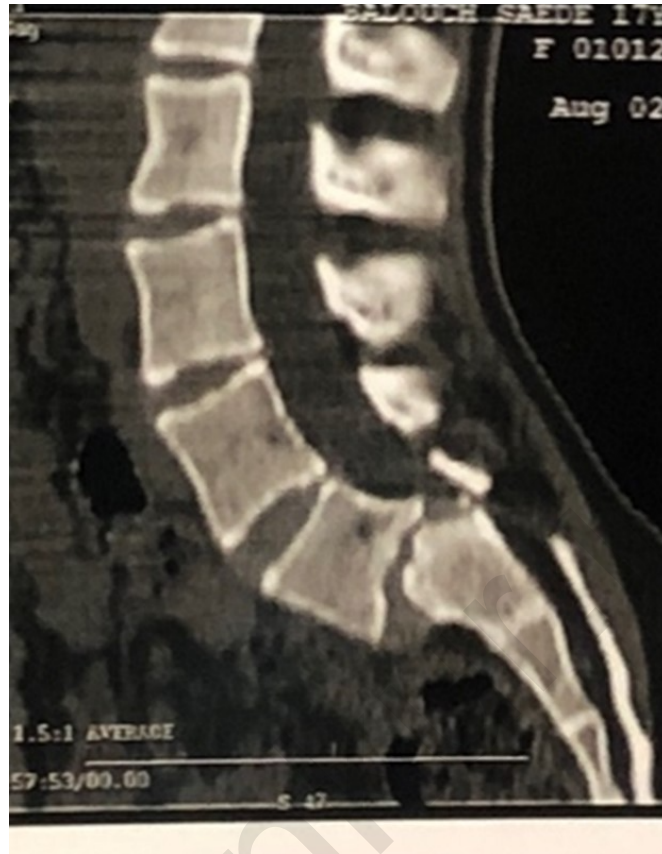تعبیه اکسترنال فیکساتور در اورژانس و در صورت عدم پاسخ آنژیوآمبولیزیشن

تعبیه اکسترنال فیکساتور در اتاق عمل و سپس پلویک پکینگ

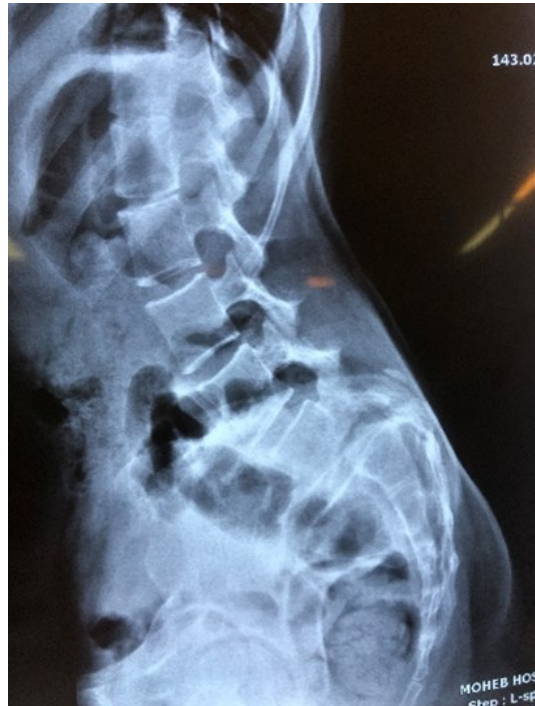آنژیوآمبولیزیشن و تعبیه اکسترنال فیکساتور در واحد آنژیوگرافی

اکسپلور فوری عروق ایلپاک در اتاق عمل و پلویک پکینگ

۴۹- دختر ۱۱ ساله‌ای با اختلال در راه رفتن مراجعه کرده است درد کمر کمی دارد و در معاینه نقص عصبی ندارد و تنها یافته سفتی زیاد هامسترینگ‌ها می‌باشد. بررسی‌ها را می‌بینید نوع اسپوندیلو لیستریس و درمان کدام است؟







Dysplastic/surgery

Dysplastic/bracing

Isthmic/surgery

Isthmic/bracing

۵۰- کدامیک از انقباضات زیر مانع افتادن Hemipelvis اندام swing در فاز stance gait می شود؟

انقباض eccentric در ابدکتورهای هیپ اندام swing

انقباض eccentric در ابدکتورهای هیپ اندام stance

انقباض conceneric در ابدکتورهای هیپ اندام swing

انقباض conceneric در ابدکتورهای هیپ اندام stance

۵۱- بیمار خانم ۲۸ ساله به دنبال تصادف رانندگی با درد لگن مراجعه نموده است. در بررسی انجام شده باز شدن سمفیز به میزان یک و نیم سانتی متر و در سی تی اسکن انجام شده شکستگی مشهود نیست ولی در مفصل ساکروایلیاک باز شدن ثلث قدامی دیده می شود در معاینه انجام شده با استرس میزان وایدنینگ سمفیز به ۳ سانتی متر افزایش می یابد. اقدام درمانی مناسب کدام است؟

عدم وزن گذاری به مدت ۶ هفته

راه اندازی در حد تحمل وزن

Anterior Ring Stabilization

تعبیه پیچ ساکروایلیاک

۵۲- کدامیک از بیماران زیر با شکستگی استخوان فمور کاندید مناسبی برای فیکساسیون با پلاک نمی باشد؟

شکستگی تنه فمور همراه با آسیب عروقی

شکستگی فمور با گسترش به ناحیه پره تروکانتریک

شکستگی فمور همراه با استئوپروزیس شدید

شکستگی فمور همراه با شکستگی گردن فمور

۵۳- خانم ۶۵ ساله با سابقه ماستکتومی و رادیوتراپی به دنبال کانسر پستان، اکنون به علت شکستگی آتیپیکال تنه فمور ناشی از مصرف بیس فسفونات تحت عمل جراحی قرار گرفته است. در مورد مراقبت های پس از جراحی کدام اقدام اشتباه است؟

قطع کردن بیس فسفونات

شروع تری پاراتاید

شروع مکمل کلسیم

شروع مکمل ویتامین D

۵۴- خانم ۷۰ ساله بدنبال شکستگی استئوپروتیک مهره، تحت کیفوپلاستی قرار می‌گیرد. تمام موارد زیر ریسک فاکتور شکستگی مجدد در مهره‌های مجاور می‌باشد بجز:

BMI پایین

Bone Minera Density پایین

ترشح سیمان به فضای دیسک مجاور

ترشح سیمان به فضای اپیدورال

۵۵- منشا همه عضلات اکسترنال روتاتور هیپ از ایسکیوم است بجز:

obturator internus

quadratus femoris

gemellus superior

piriformis

۵۶- مرد ۲۵ ساله ورزشکار حرفه‌ای عمل بازسازی LCL زانوی راست شده است، در مراقبت‌های بعد از عمل کدام اقدام را دیرتر به وی اجازه می‌دهید؟

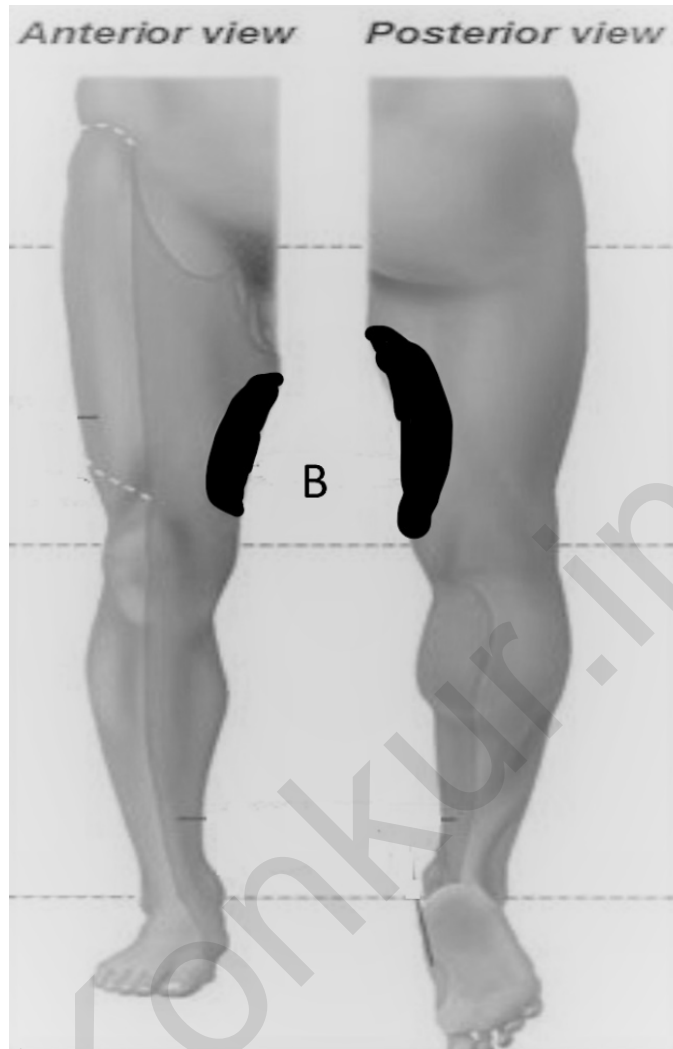
فلکشن زانو بیش از ۹۰

SLR

هیپراکستنشن زانو

full weight bearing

۵۷- مرد ۳۰ ساله با شکستگی اسپاین که درمان غیر جراحی شده از بی‌حسی ناحیه B شکایت دارد. کدام عصب آسیب دیده است؟



Lateral Femoral Cutaneous nerve

Obturator Nerve

Femoral Nerve

Saphenous Nerve

۵۸- در طراحی‌های جدیدتر استم‌های فمورال تیپ یک (single wedge) جهت قابل استفاده بودن در Dorr A چه تغییراتی در استم داده شده است؟

کاهش سایز دیستال

افزایش سایز دیستال

اضافه کردن شیار طولی به دیستال استم

استفاده از extensive porous coating

۵۹- کدامیک از موارد زیر باعث کاهش میزان فلکسیون زانو بعد از عمل جراحی در پروتزهای Post. Cruciate Retaining می‌شود؟

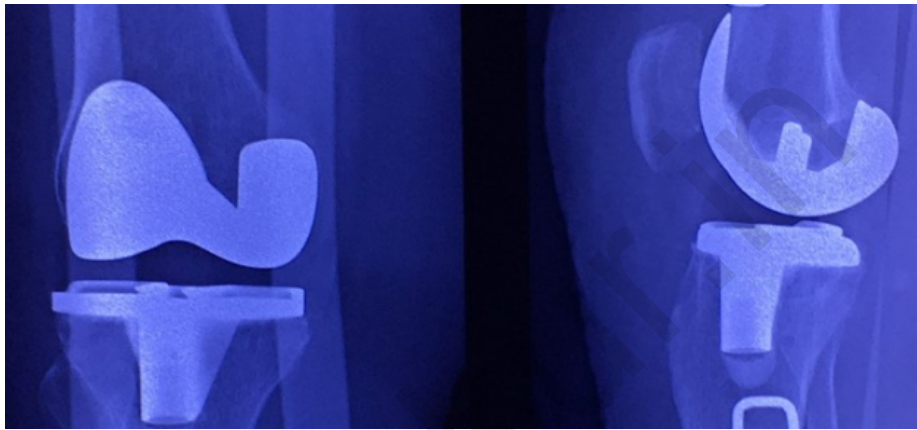
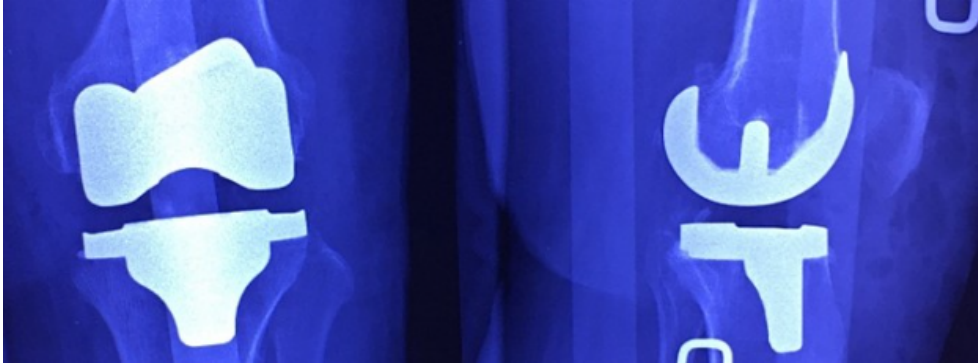
کاهش offset خلفی فمور

استفاده از پلی‌اتیلن تیبیا به صورت deep-dish

آزاد نمودن نسبی (PCL-recession) PCL

ایجاد Effective femoral rollback

۶۰- رادیوگرافی‌های دو بیمار که تحت عمل جراحی TKA قرار گرفته اند را مشاهده می‌کنید چه نوع پروتزی در آنها استفاده شده است؟



Posterior Cruciate Retaining

Posterior-Stabilized

Posterior Cruciate Substituting

Constrained Condylar Knee (CCK)

۶۱- پسر ۱۱ ساله که به دنبال تصادف ماشین دچار شکستگی کامپرسن در مهره T4 با کاهش ۴۰ درصدی در دیواره قدامی مهره شده است و در معاینه عصبی شواهدی بر نقص عصبی ندارد درمان ارجح چیست؟

بریس TLSO

بریس مینروا

بریس juwet

درمان جراحی

۶۲- جوان بیست ساله که 9 روز پیش عمل جراحی بازسازی ACL شده است و بعد از عمل جراحی خوب بوده و درد نداشته است و اکنون از دو روز پیش دچار درد زانو شده است درجه‌ی حرارت وی 38.3 درجه‌ی سانتی‌گراد است و ESR = 65 و CRP = 38 است در آسپیراسیون زانو تعداد گلبول سفید  $20000/\mu\text{L}$  با 85% PMN است بهترین روش درمانی کدام است؟

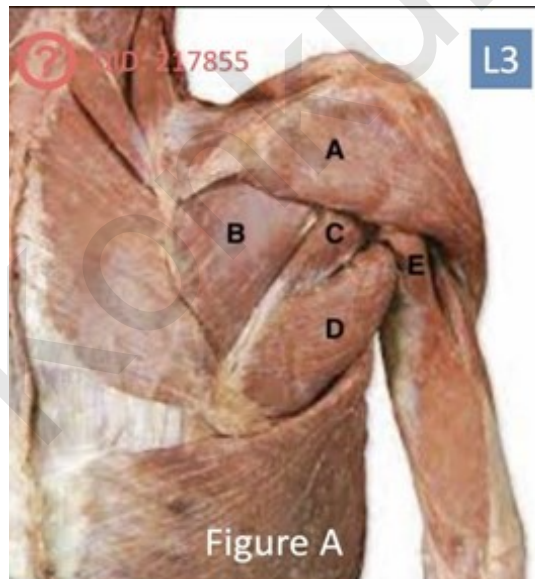
بستری و اندام را elevate نموده و تحت نظر می‌گیریم.

بستری و درمان با دو آنتی‌بیوتیک شروع نموده و منتظر جواب کشت می‌شویم.

بلافاصله آرتروسکوپی نموده و شست شو داخل مفصلی می‌دهیم و سپس آنتی‌بیوتیک شروع می‌نماییم.

بلافاصله آرتروتومی نموده و گرافت و پیچ را بر می‌داریم و سپس آنتی‌بیوتیک شروع می‌کنیم.

۶۳- مرد ۳۵ ساله‌ای در اثر تصادف جاده‌ای دچار شکستگی دررفتگی شانه شده است. برای جاناندازی باز و اینترنال فیکسیشن شکستگی گلنوئید تصمیم به جراحی با اپروچ خلفی شانه دارید. اپروچ بین عضلانی کدامیک از موارد زیر است؟



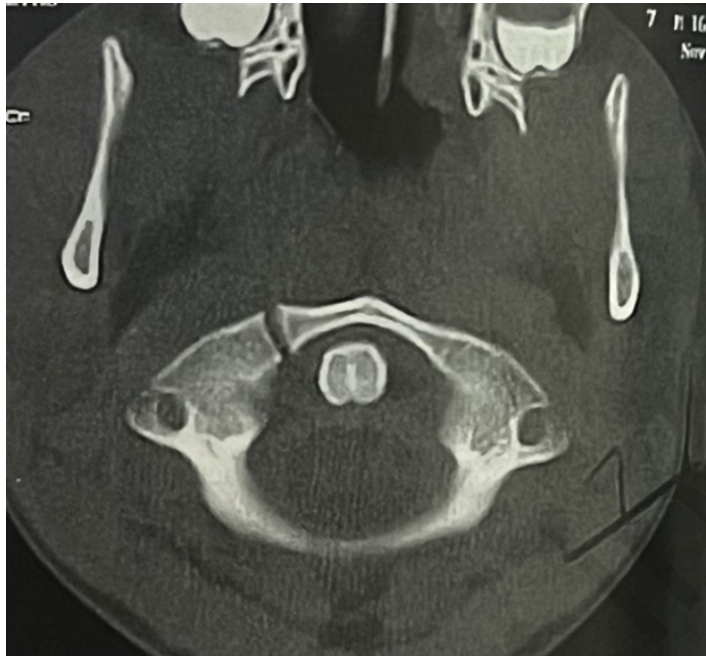
B&A

C&B

D&C

E&D

۶۴- در سی تی اسکن پسر ۸ ساله‌ای پس از تروما با یافته زیر در مهره اطلس مواجه شده‌اید تشخیص چیست؟



Atlas fracture

Open synchondrosis

Synchondrosis diastasis

Normal variant

۶۵- جهت جلوگیری از spit-out مربوط به insert در Mobile-bearing UKA، چه موضوعی مهم است؟

برابر بودن کامل gap فلکسیون و اکستانسیون

استفاده از Cemented UKA

برداشتن ACL در هنگام عمل جراحی

استفاده از insert ضخیم تر و داشتن ۱۰ درجه Flexion Contraction در انتهای عمل جراحی



۶۶- جوان ۳۰ ساله‌ای که دو سال قبل زانوی چپ وی در ورزش آسیب دیده است از خالی کردن زانو در هنگام فعالیت ناراحت است. در معاینه پارگی ACL همراه با آسیب قسمت پوسترولاترال زانو دارد در راه رفتن lateral trust دارد. در رادیوگرافی زانو  $Varus(MFMT)=10^\circ$  -  $MPTA=81^\circ$  -  $LDFA=93^\circ$  و اسلوپ خلفی تیبیا ۱۳ درجه است، بهترین روش جراحی در این بیمار کدام است؟

بازسازی ACL و قسمت پوسترولاترال زانو

استوتومی قسمت پروکسیمال و مدیال تیبیا به روش open wedge همراه با افزایش اسلوپ تیبیا

استوتومی قسمت پروکسیمال و لترال تیبیا به روش close wedge همراه با آزاد کردن مفصل پروکسیمال تیبیوفیولار

بازسازی ACL همراه با استوتومی پروکسیمال تیبیا همراه با کاهش اسلوپ تیبیا

۶۷- خانم ۷۲ ساله با درد پشت مراجعه کرده است. علائم عصبی ندارد. ضایعات لیتیک در مهره‌های توراسیک مشهود است. پس از بیوپسی و تشخیص multiple myeloma اقدام ارجح کدام است؟

دادن بریس و انجام کمو رادیو تراپی

انجام کورتاژ کامل ضایعات و سپس کمو تراپی

انجام کمو تراپی نئو ادجوانت و سپس جراحی

فیکساسیون خلفی و وسیله گذاری و سپس کمو رادیو تراپی

۶۸- مرد ۲۰ ساله به دنبال تصادف موتور سیکلت با شکستگی ستون خلفی استابولوم با جابجایی زیاد، دچار شوک هموراژیک شده است. براساس ارزیابی همکاران جراح، منشاء خونریزی از احشائ داخل شکمی نمی‌باشد. آسیب به کدام شریان محتمل تر بوده و درمان پیشنهادی کدام است؟

گلوتتال فوقانی - embolization

گلوتتال تحتانی pelvic packing

گلوتتال فوقانی - pelvic packing

گلوتتال تحتانی - embolization

۶۹- حین عمل جراحی شکستگی ساب تروکانتریک فمور آقای جوان به روش نیل سفالومدولاری close نقطه ورود توسط رزیدنت ارتوپدی در لترال تر انتخاب و رییم می‌شود. جهت اصلاح این pitfall کدام روش را توصیه می‌کنید؟

گشاد کردن ورودی با ریمر کلفت‌تر به سمت مدیال

قرار دادن یک پلاک کوچک داخل ورودی و Re-Reaming مدیال ورودی

ریداکشن دقیق mini open محل شکستگی و رد کردن نیل

نقطه ورود جدید با فاصله به سمت مدیال می‌زنیم و رییم می‌کنیم

۷۰- Cross Finger Flap برای پوشاندن عناصر حیاتی سطح ولار انگشت آسیب دیده در کدامیک از بیماران زیر مناسب‌تر است؟

آقای کارمند ۶۰ ساله

خانم ۳۵ ساله مبتلا به آرتروز روماتوئید

کارگر ۳۰ ساله

معلم ۴۰ ساله با عفونت موضعی

۷۱- در فیکساسیون شکستگی شفت تیبیا با سیستم فیکساتور حلقوی (الیزاروف) اعمال کدامیک از موارد زیر منجر به کاهش stability فیکساتور می‌شود؟

استفاده از حلقه با سایز کوچکتر

تعبیه پین‌ها با divergence angle بیشتر

تنظیم محیط بیرونی ساق پا در مرکز حلقه

نزدیک کردن حلقه‌های میانی به محل شکستگی

۷۲- در درمان جراحی شکستگی‌های دیواره خلفی استابولوم اپروچ کلاسیک کوخر است. وجود کدام شرایط احتمال نیاز به استفاده از اپروچ مودیفاید گیپسون را افزایش می‌دهد؟

اندازه قطعه ۳۰ درصد دیواره

گیرکردن قطعه بزرگ داخل مفصل

قطعه با خردشدگی زیاد

ناپایداری مفصل هیپ

۷۳- بیمار ۶۵ ساله به دنبال نکرور شدن سر استخوان ران همراه با djd شدید هیپ؛ کاندید تعویض مفصل هیپ می‌باشد. در ارزیابی، اسپاین DJD شدید داشته ولی بالانس است. در بررسی‌های پره اپ نتایج زیر دیده شده است:

sitting sacral slope : 15 degree

Standing sacral slope : 20 degree

با توجه به نتایج فوق حین عمل جراحی چه تمهیداتی به کار گرفته می‌شود؟

کاهش انته ورژن کاپ

افزایش انته ورژن کاپ

سوپیور گذاشتن کاپ

استفاده از کولار استم

۷۴- پسر بچه ۸ ساله از ۷ ماه قبل با درد هیپ چپ و Limping مراجعه کرده است. در معاینه درد و محدودیت حرکات هیپ چپ دارد. در رادیوگرافی طبق طبقه بندی لترال پیلار، هرینگ تایپ B می‌باشد. اقدام ارجح کدام است؟

Traction

Femoral varus osteotomy

Salter osteotomy

Femoral valgus osteotomy

۷۵- تاندون فلکسور انگشت سوم جوان ۲۰ ساله‌ای آسیب دیده و توسط جراح با تاندون گرفت ترمیم و بازسازی شده است. بعد از طی دوره بازتوانی دامنه حرکت پاسیو انگشت مناسب است ولی بیمار از اکستنسین انگشت عمل شده در مفاصل اینترفالژیال در حین مشت کردن قدرتمند شاکی است. برای درمان این مشکل کدام راهکار را پیشنهاد می‌کنید؟

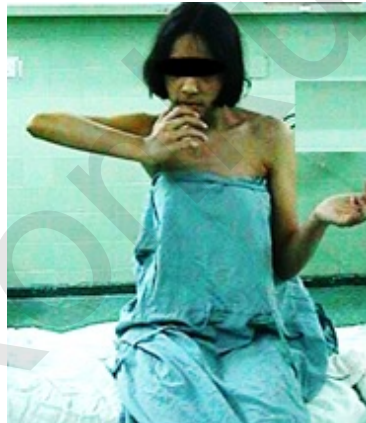فیزیوتراپی برای افزایش قدرت فلکسور انگشت

کوتاه کردن فلکسور عمقی در کف دست

انتقال side to side تاندون فلکسور عمقی ترمیم شده به تاندون کناری

تنوتومی لومبریکال از اپروچ دورسال

۷۶- حالت بردن دست به سمت دهان در دختر ۱۳ ساله زیر مشاهده می‌کنید. این بیمار هنگام زایمان ۴.۵ کیلو وزن داشته و با زایمان مشکل به دنیا آمده است. با کدامیک از اقدامات زیر قابل درمان است؟



فیزیوتراپی فشرده و طولانی مدت با استفاده از تحریکات الکتریکی ماهیچه‌ها

با تزریق toxin Botulinum- A و گچ گیری متناوب

تامین چرخش خارجی شانه با عمل جراحی

آرتروذ مفصل گلنوهیومرال

۷۷- آقای ۵۵ ساله با سابقه دفورمیتی اسپین، کاندیدای THA می‌شود. در گرافی اسپین، دفورمیتی کیفوتیک دارد که در حال حاضر اندیکاسیون اصلاح جراحی ندارد. انتخاب شما برای پوزیشن cup کدام گزینه است؟

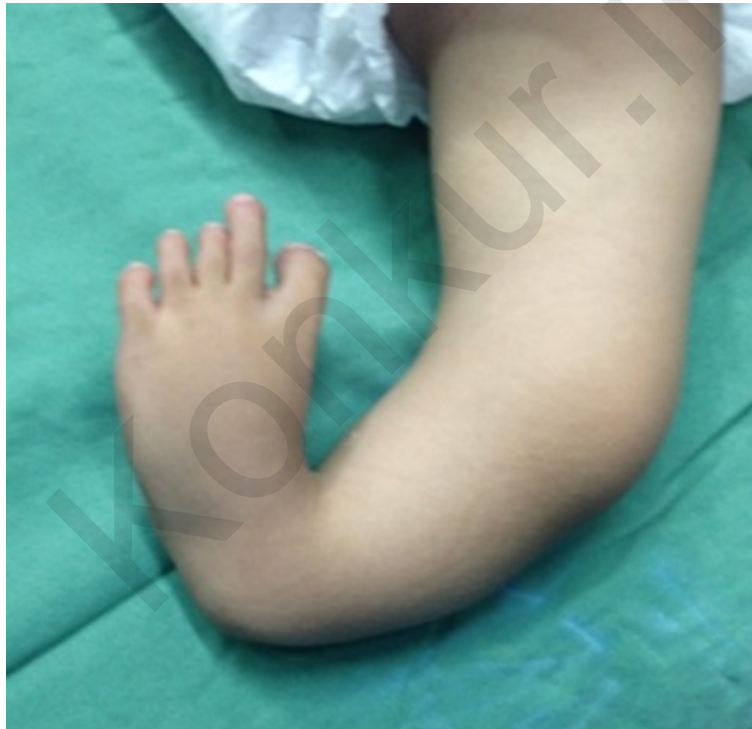آنتی‌ورشن کمتر، inclination کمتر

آنتی‌ورشن کمتر، inclination بیشتر

آنتی‌ورشن بیشتر، inclination کمتر

آنتی‌ورشن بیشتر، inclination بیشتر

۷۸- در اصلاح دفورمیتی پای این نوزاد کدامیک از برنامه‌های زیر ارجح می‌باشد؟



انتقال عضله Tibialis posterior به دنبال یک دوره مانیپولاسیون پا

گچ‌گیری نوع Ponseti و ادامه با ارتوز Denis – Brown

سنترالیزه کردن مچ پا

آمیوتاسیون Syme's

۷۹- بدنبال عفونت پارونیشیای حاد تصمیم به درمان جراحی با روش Swiss role گرفته‌ایم. بخیه‌های آن را کی بر میداریم؟

بعد از ۳ تا ۴ روز

بعد از ۱۰ تا ۱۴ روز

بعد از ۲۰ تا ۲۴ روز

از نخ‌های قابل جذب استفاده می‌کنیم و منتظر افتادن خودبخود آنها می‌شویم

۸۰- شایع‌ترین عارضه دیررس جراحی PCL reconstruction کدام است؟

Loss of flexion

Loss of extension

Residual posterior laxity

Neurologic injuries

۸۱- آقای ۴۵ ساله با درد لترال مچ پا مورد ارزیابی قرار می‌گیرد. آسیب ورزشی در پرونئوس برویس مشهود است. حین عمل اکسپلور پرونئال در چه صورت ممکن است به تاندون ترانسفر فکر کنید؟

پارگی شدید بیش از ۵۰ درصد پرونئوس برویس

وجود همزمان varus instability

عدم وجود muscle excursion در پرونئال‌ها

پارگی همزمان پرونئوس و رتیناکولوم پرونئال

۸۲- در جراحی برای درناژ مفصل هیپ برای آرتريت سپتیک پسر بچه دو ساله تصمیم به استفاده از اپروچ قدامی گرفته شده است. کدامیک از موارد زیر علت انتخاب این اپروچ در سنين پائين نیست؟

درناژ بهتر مفصلی

مشخص تر بودن لندهمارک های جراحی

آسیب کمتر عروق خونرسان سر فمور

کمتر شدن میزان دررفتگی بعد از عمل جراحی

۸۳- در بررسی رادیولوژیک جوان ۲۳ ساله ای که با pain hip مراجعه کرده است: crossover sign مثبت بوده و posterior wall sign و ischial spine sign منفی می باشد. کدام تشخیص محتمل تر است؟

True acetabular retroversion

Anterior wall overcoverage

Protrusio acetabuli

Normal hip morphology

۸۴- در صورتی که انگشتان متعددی در یک دست قطع شده باشد برای پیوند کردن انگشتان کدامیک از انگشتان زیر در آخرین اولویت پیوند است؟

شست

سوم

چهارم

پنجم

۸۵- در اپروچ استاندارد به زانو در TKA کدام گزینه همیشه از تیبیا ریلیز می‌شود؟

سمی ممبرانوس

پس آنسرین

PCL

Deep MCL

۸۶- آقای ۳۸ ساله با شکایت درد در ناحیه کشاله ران راست از یکسال قبل مراجعه کرده است. آنطور که می‌گوید به دنبال نشستن طولانی مدت روی صندلی درد بیشتر می‌شود و با ایستادن و راه رفتن بهبود می‌یابد. در معاینه هیپ فلکشن و اینترنال روتیشن دردناک ولی ابداکشن و اکسترنال روتیشن بدون درد است. در بررسی‌های رادیوگرافیک زاویه آلفا ۵۸ درجه و زاویه بتا ۲۲ درجه است. هیپ این بیمار به طور قطعی کدام مورفولوژی را دارد؟

Cam

Pincer

Mixed

Retroversion

۸۷- برای یک بیمار شارکو ماری توت با دفرمیته cavovarus تصمیم به اصلاح جراحی می‌گیرید. جهت بالانس عضلانی کدام ترانسفر را توصیه نمی‌کنید؟

پرونئوس برویس به پرونئوس لونگوس

ت تیبیالیس خلفی به دورسولترال میدفوت

اکستانسور هالوسیس به دورسوم پا

اکستانسورهای انگشتان به کونئیفورم



۸۸- شکل زیر معاینه یک کودک را نشان می‌دهد. این علامت نشانگر آسیب به کدام عنصر دست راست است؟



عصب اولنار در ساعد

عصب مدیان در مچ

عصب آنتریور اینتراوسئوس

اکستانسور بلند شست

۸۹- خانم ۳۲ ساله با هالوکس والگوس شدید تحت عمل جراحی قرار می‌گیرد. سه ماه بعد عمل، دفرمیتة claw toe در انگشت شست پا ایجاد شده است. با توجه به عامل ایجاد این دفرمیتة درمان انتخابی آن کدام است؟

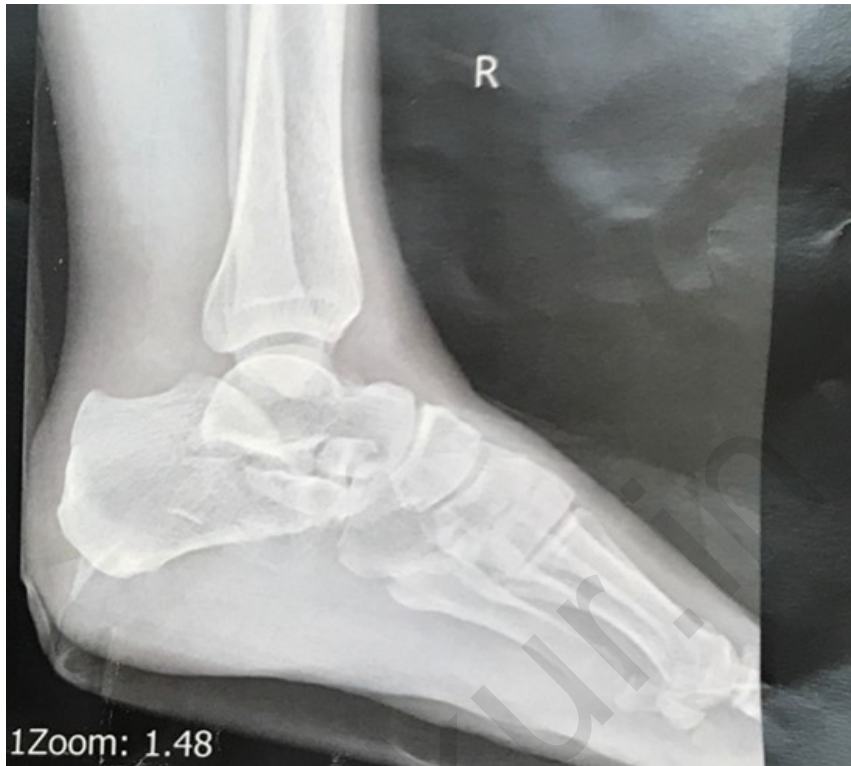فیوژن IP and MTP

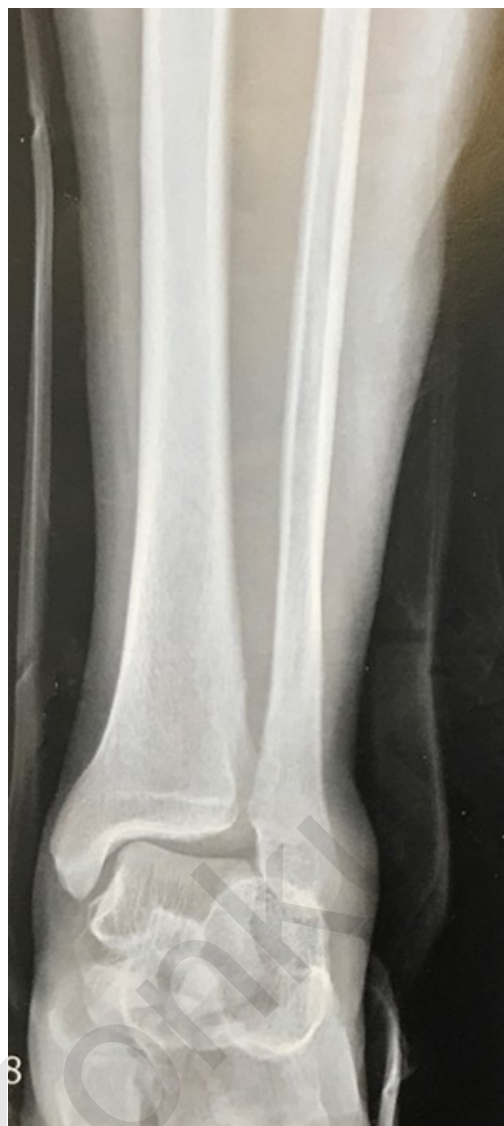ترانسفر FHL به قاعده بند پروگزیمال

فیوژن IP و ترمیم پلانتار پلیت

ترانسفر EHL به دورسال متاتارس و فیوژن IP

۹۰- آقای ۴۴ ساله‌ای به دنبال تصادف جاده‌ای و تروما و تورم هایندفوت مورد بررسی قرار می‌گیرد. رادیوگرافی بیمار را مشاهده می‌کنید. تشخیص کدام است؟





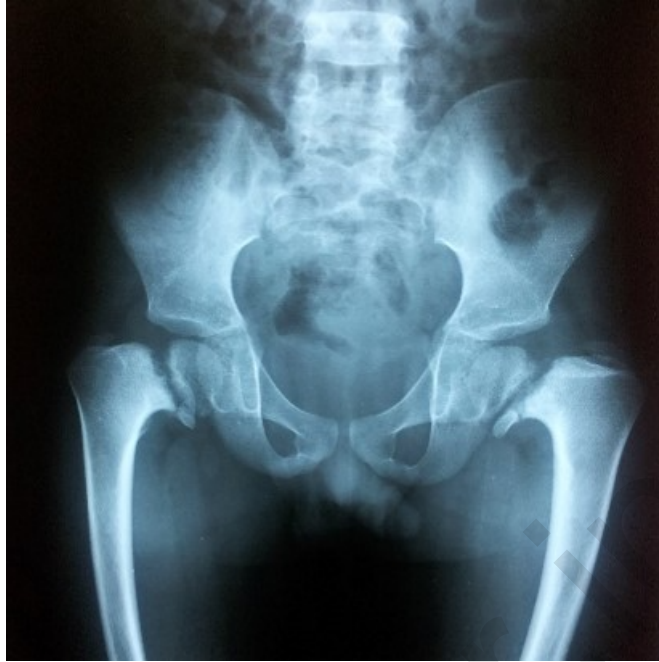شکستگی خارج مفصلی کالکانئوم

شکستگی داخل مفصلی کالکانئوم

دررفتگی مچ پا

شکستگی دررفتگی کالکانئوم

۹۱- در ارزیابی دختر ۶ ساله با کوتاهی قد و waddling gait و خستگی حین راه رفتن با رادیوگرافی زیر؛ جمله نادرست کدام است؟



در رادیوگرافی inverted v همیشه دیده می‌شود.

دیسپلازی استابولوم اغلب وجود دارد.

H-E angle میزان شدت واروس را نشان می‌دهد.

skeletal survey در این بیمار اندیکاسیون دارد.

۹۲- بدنبال یک ترومای به اندام فوقانی بیمار با درد آرنج مراجعه نموده است. در رادیوگرافی یک شکستگی پارشیال سر رادیوس با قطعه بزرگ و جابجایی ۲ میلی‌متر دیده می‌شود. سوپیناسیون ساعد محدود است. بعد از آسپیراسیون مفصل آرنج و تزریق لیدوکائین، درد بیمار رفع می‌شود اما هنوز محدودیت چرخش ساعد باقی می‌ماند. درمان عبارت است از:

حرکت زودرس آرنج و فیزیوتراپی

بی‌حرکتی آرنج برای چهار هفته و معاینه مجدد بعد از آن

عمل جراحی و خارج کردن قطعه

عمل جراحی و اکسپلور مفصل و ثابت کردن شکستگی

۹۳- بیماری ۱۳ ساله با تشخیص بیماری کندیل مدیال در ناحیه وزن گذاری OCD به سایز ۱.۲ سانتی‌متر به شما مراجعه کرده است جهت درمان به روش دریلینگ عمق دریل مناسب چقدر باید باشد؟

نیم سانتی‌متر

1 تا 1.5 سانتی‌متر

2 تا 2.5 سانتی‌متر

3 تا 3.5 سانتی‌متر

۹۴- خانم ۶۱ ساله با دفرمیته شارکو دیابتی از یکسال قبل به کلینیک مراجعه می‌کند. دفرمیته کف پای صاف (collapsing foot) تیپ ۲ شان با برجستگی استخوان زیر کوبوید و حس کاهش یافته کف پا و نبض‌های قابل لمس یافته‌های معاینه می‌باشد. سابقه زخم کف پا ندارد. دفرمیته فیکس می‌باشد. HbA1C:7.8 کدام اقدام را توصیه می‌کنید؟

corrective midfoot fusion

corrective panfoot fusion

observation

selective fusion of involved joints

۹۵- در کدام فیکساسیون working length کوتاه‌تری بدست می‌آید؟

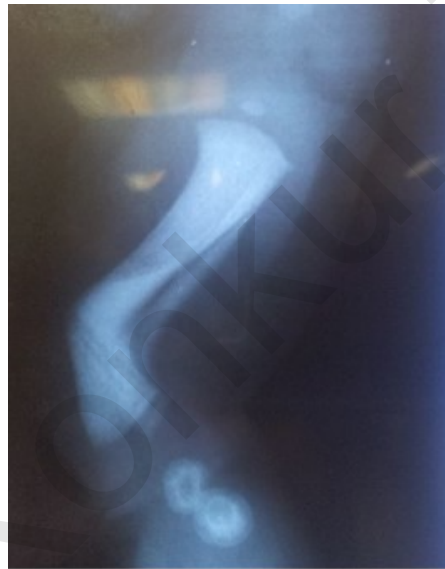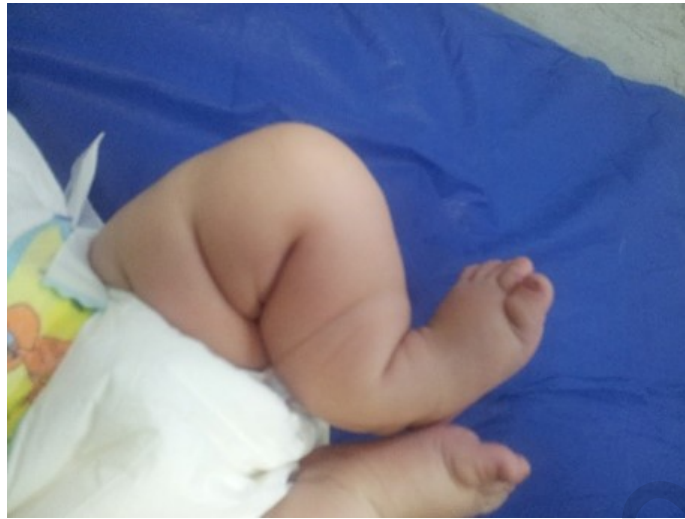تعبیه نیل نازک unreamed در یک شکستگی دیافیزیال باز

تعبیه اکسترنال فیکساتور موقت در یک شکستگی دیافیزیال

پلاک bridge در یک شکستگی خرد شده دیافیز

نیل reamed در یک شکستگی دیافیزیال در محل ایسم استخوان و پیچ‌های لاک با فاصله زیاد

۹۶- نوزاد پسر با دفورمیتی اندام تحتانی به دنیا آمده است. معاینه نورولوژیک و هیپ نرمال است. بهترین اقدام کدام است؟



گچگیری سریال

تست ژنتیک برای نوروفیبروماتوز

آمیوتاسیون symes در زیر یک سالگی

تا موقع اختلاف طول اندام بیمار را تحت نظر می‌گیریم

۹۷- کودک ۷ ساله با سابقه تروما مچ پای چپ از ۱۵ روز قبل که در مرکز دیگری گچگیری شده، مراجعه کرده است. در CT اسکن، شکستگی سالترهیس تیب ۴ با جابجایی ۲ میلی‌متر در سطح مفصلی مشهود است. درمان ارجح کدام است؟

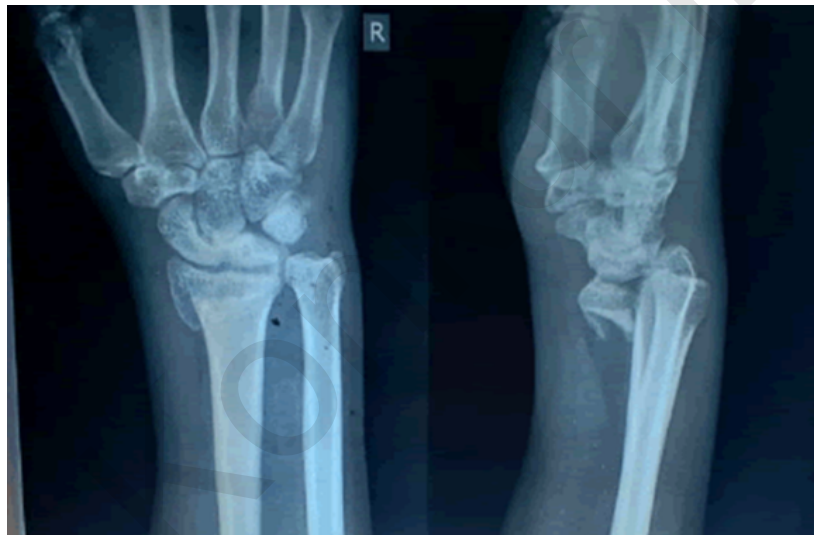بیگیری بیمار

جا اندازی بسته و گچ گیری

برداشتن کال و گذاشتن گرفت چربی

جا اندازی باز با جاگذاری پیچ متافیزیال

۹۸- کارگر ۲۵ ساله‌ای با ترومای مچ به اورژانس مراجعه کرده است. با توجه به رادیوگرافی مچ دست آسیب دیده درمان مناسب برای این بیمار کدام است؟



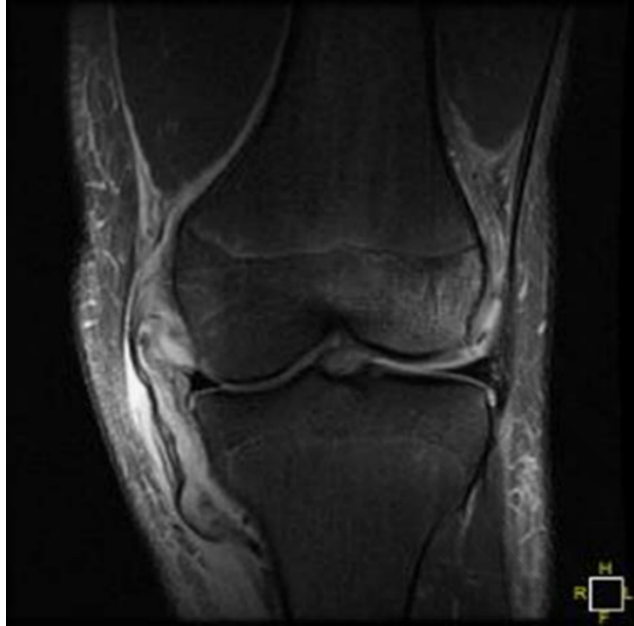جا اندازی بسته و پین گذاری از راه پوست و گچ گیری

جا اندازی باز و کارگذاری پلاک در سطح ولار

جا اندازی بسته و کار گذاری اکسترنال فیکساتور

جا اندازی و کارگذاری نیل داخل کانال استخوان رادیوس

۹۹- آقای ۳۶ ساله‌ای به دنبال ترومای حاد با درد و تورم زانو مراجعه نموده است. در معاینه تندرست شدید سمت میال پروگزیمال نیبیا همراه تست مثبت استرس والگوس در ۳۰ درجه فلکسیون به همراه دارد. در رادیوگرافی ساده یافته‌ای دال بر شکستگی نداشت. در ام آر آی بیمار لیگامان‌های صلیبی قدامی و خلفی سالم است. کات کروئال ام آر آی بیمار نشان داده شده است. کدام اقدام درمانی صحیح می‌باشد؟



تجویز هینج نی بریس و شروع حرکات

گچ سیلندریک در اکستنشن برای ۴ هفته و سپس شروع حرکات با بریس

بازسازی جراحی MCL

ترمیم جراحی MCL

۱۰۰- تعریف استئوپروزیس بالغین عبارتست از کمتر بودن BMD شخص بیش از ۲.۵ Standard Deviation :

هیپ یا اسپاین از BMD متوسط افراد جوان جامعه

هیپ یا اسپاین از BMD متوسط افراد جامعه در جمعیت سنی مشابه

هیپ و اسپاین از BMD متوسط افراد جوان جامعه

هیپ و اسپاین از BMD متوسط افراد جامعه در جمعیت سنی مشابه



۱۰۱- شایعترین سارکوم استخوان در بچه‌های زیر ۱۰ سال کدام است؟

Osteosarcoma

Adamantinoma

Ewing sarcoma

Chondrosarcoma

۱۰۲- کدامیک از جانشین‌های استخوانی زیر زودترین زمان جذب در بدن را دارند؟

هیدروکسی اپاتایت

تری‌کلسیم فسفات

سیمان کلسیم فسفات

کلسیم سولفات

۱۰۳- علت Carpometacarpal boss عبارت است از:

Carpometacarpal osteophyte

Exostosis of metacarpal

Traction osteophyte

Fluoride reactive periostitis

۱۰۴- وجود Grey turner sign (کبودی فلانک) در معاینه بالینی مصدوم مولتی تروما دلیل وجود چه ضایعه‌ای محتمل تر می‌باشد؟

خونریزی رتروپریتون

پارگی مجرای ادرار

شکستگی متعدد دنده

هماتوم پیرینه

۱۰۵- Kim test جهت ارزیابی کدام نوع بی‌ثباتی شانه کاربرد دارد؟

قدامی

خلفی

فوقانی

تحتانی

۱۰۶- احتمال گرفتاری غده لنفاوی regional در کدام نوع از رابدومیوسارکوما بیشتر است؟

Embryonal

Pleomorphic

Alveolar

Botryoid

۱۰۷- در شکستگی کاپیتولوم همراه با قطعه بزرگی از تروکلئا آ برای بررسی دقیق تر جا اندازی از تمام روش های زیر می توان استفاده کرد  
بجز:

Extensile lateral approach

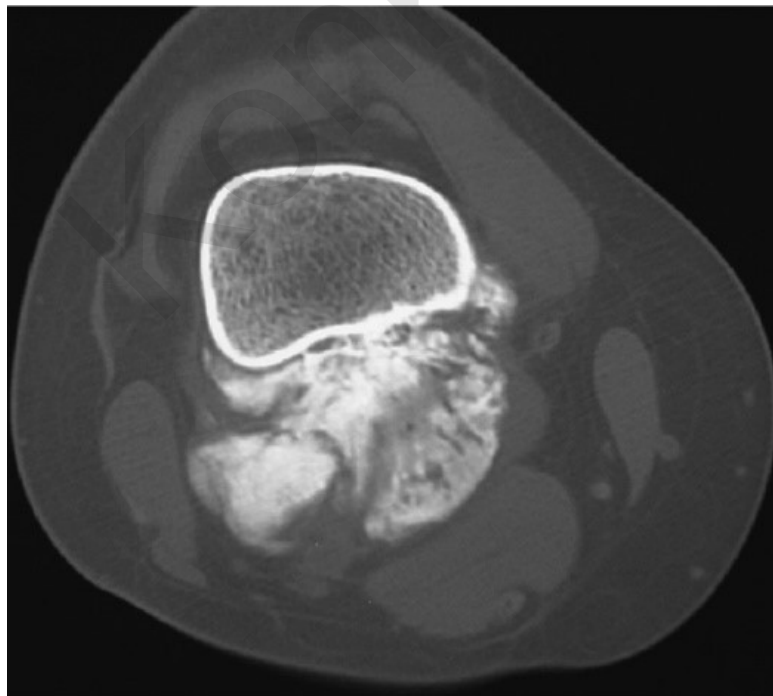
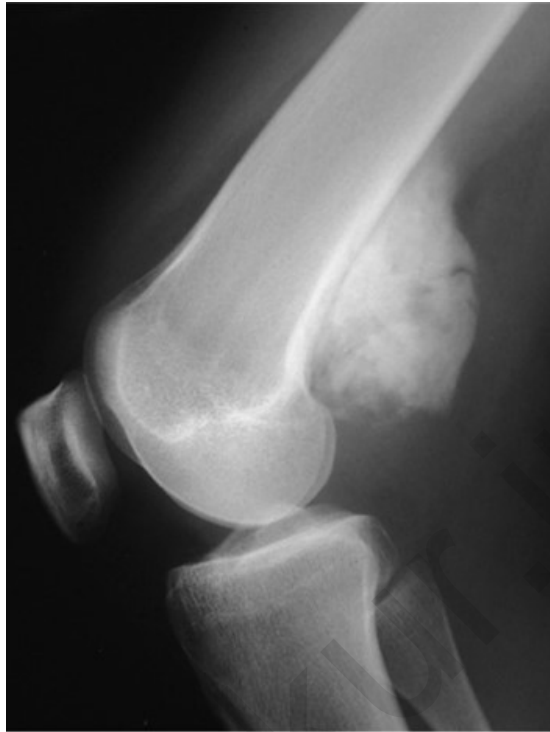Medial and lateral approach

Olecranon osteotomy

Extensile medial approach

Konkur.in

۱۰۸- خانم ۳۵ ساله بعلت محدودیت خم شدن زانو بمدت ۶ ماه مراجعه کرده است. با رادیوگرافی و سیتی اسکن ایشان در زیر مشاهده می‌فرمایید. در بیوپسی سلول‌های دوکی شکل آتیپیک و تراکول‌های استخوانی با شکل نرمال دیده می‌شود. تشخیص مناسب کدام است؟



Myositis ossificans

Parosteal osteosarcoma

Florid periostitis ossificans

Calcified hematoma

۱۰۹- پسر ۱۶ ساله با سارکوم یووینگ اطراف استابولم با متاستاز متعدد ریوی مراجعه کرده است. بعد از شیمی درمانی اولیه، برای درمان لوکال کدام روش مناسب است؟

Radiotherapy

Internal hemipelvectomy

Conservative hemipelvectomy

Hind quarter amputation

۱۱۰- در ارزیابی (staging study) تمام سارکوم‌های نسج نرم زیر سی تی اسکن شکم و لگن لازم است بجز:

Synovial sarcoma

Rhabdomyosarcoma

Epithelioid sarcoma

Undifferentiated pleomorphic sarcoma

۱۱۱- کدامیک از شکستگی‌های گرید III استرس فرکچر اندام فوقانی در ورزشکار حرفه‌ای نیاز به ORIF دارد؟

دیستال رادیوس

الکرانون

بازو

شانه

۱۱۲- بر اساس معیارهای Caprini کدام عامل زیر ریسک فاکتور قوی تری جهت ایجاد ترومبوآمبولی می باشد؟

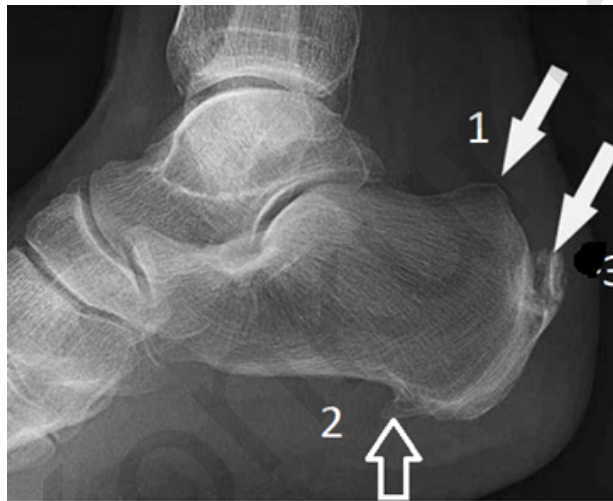
جراحی الکتیو آرتروپلاستی زانو

(BMI) بالای ۴۰

سن بالای ۷۵ سال

سابقه خانوادگی DVT/PE

۱۱۳- رادیوگرافی مقابل از آقای ۵۵ ساله با درد در ناحیه خلف پاشنه می باشد. منظور از true Haglund deformity کدام فلش می باشد؟



شماره ۱

شماره ۲

شماره ۳

مجموع شماره ۳۱

۱۱۴- جهت اصلاح زاویه کیفوزیس شوئرن کدامیک از زوایای لگن جهت میزان اصلاح کیفوز کمک کننده تر است؟

Pelvic incidence

Pelvic tilt

Sacral slop

Pelvic slop

۱۱۵- شایع ترین شکایت اطفال پس از آسیب گردنی کدام است؟

نقص عصبی

درد موضعی گردن

سر درد

اختلال در حرکت گردن

۱۱۶- در درمان جراحی جهت عدم جوش خوردگی شکستگی پروگزیمال هوموروس با علائم شانه stiff کدام اقدام توصیه نمی شود؟

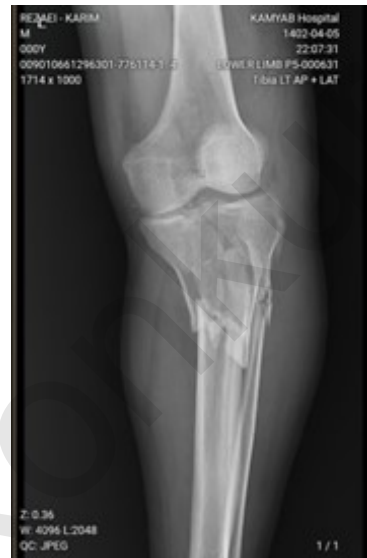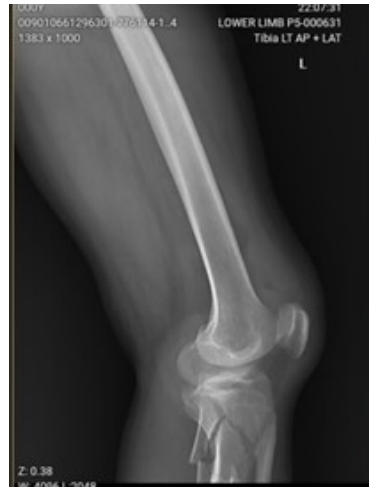برداشتن نسج فیبرو و آرترو لیز

آزادسازی فضای ساب آکرومیال

استئوتومی توبریزیتها

کوتاه کردن استخوان

۱۱۷- مرد ۳۰ ساله‌ای به دنبال سقوط از ارتفاع دچار شکستگی اندام تحتانی چپ به شکل زیر شده است. در بررسی اولیه ترومای دیگری ندارد. تورم وسیع و تاول در زانوی چپ مشاهده می‌شود. کدام انتخاب برای درمان وی مناسب‌تر است؟



External Fixation with Delayed Lateral Locked Plating

External Fixation with Delayed Dual Incision Dual Plating

External Fixation with Delayed Single Incision Dual Plating

Splinting with Delayed Dual Incision Dual Plating



۱۱۸- در شکستگی خرد شده پروگزیمال اولنا با گسترش دیستال به کرونوئید کدام Device توصیه می شود؟

TBW

پلاک ریکانستراکشن 2.7 میلی متر

پلاک LCDCP 3.5

پلاک ریکانستراکشن 3.5 میلی متر

۱۱۹- احتمال ایجاد trunk imbalance در کدام کرواسکولیوز بیشتر است؟

Single thoracic

Double thoracic

Lumbar

Thoracolumbar

۱۲۰- کدامیک از اقدامات زیر منجر به ژنورکوراتوم تاخیری پروگزیمال تیبیا پس از درمان شکستگی اطفال با تراکشن و گچ گیری نمی شود؟

تراکشن زیاد

Pin tract infection

گذاشتن پین در خلف متافیز پروگزیمال تیبیا

گچ گیری طولانی مدت

۱۲۱- آقای ۴۲ ساله‌ای ۷ ماه پس از جراحی فیوژن کمر به علت اسپوندیلو لیستزیس، با شکایت از درد گاهگاهی کمر مراجعه کرده است. معاینه عصبی نرمال بوده و در رادیوگرافی انجام شده Halo sign در اطراف pedicular screw یک طرف رویت می‌شود. اقدام درمانی ارجح کدام است؟

درمان کنسرواتوو فیزیوتراپی

عمل جراحی و انجام فیوژن و گرافت استخوانی

انجام جراحی Interbody fusion

شروع درمان آنتی‌بیوتیک و رادیوگرافی فالوآپ دو ماه بعد

۱۲۲- کدامیک از pathwayهای نخاعی زیر مسئول هدایت Light touch می‌باشد؟

Ant spinothalamic tract

Ant corticospinal tract

Lat spinothalamic tract

Dorsolateral Fasiculus

۱۲۳- بیمار ۷۸ ساله‌ای بدنبال سقوط هم‌تراز از صندلی دچار شکستگی خرد شده مهره T12 با Ao type A4 شده است. در معاینه ضعف و پارستزی اندام تحتانی که قادر به راه رفتن نمی‌باشد، به اورژانس آورده شده است. درمان انتخابی شما کدام است؟

انجام سریع بالون کیفوپلاستی و دادن کمر بند طبی

دکومپرسن کانال نخاعی و استفاده از combined approach

دکومپرسن کانال نخاعی و فیوژن long construct

Brace کمری و استفاده از داروهای PTH like – hormones

۱۲۴- در رادیوگرافی کرانیوسرویکال پسر ۱۹ساله مبتلا به سندرم داون، نوک ادونتویید از Clivus-Spinal canal line عبور می‌کند. در MRI تغییر سیگنال کورد گردنی محاذات نوک ادونتویید مشهود است. معاینه نورولوژیک کاملاً طبیعی و اختلال در راه رفتن ندارد. کانال نخاعی باز است. درمان ارجح کدام است؟

توصیه به بستن Collar + پیگیری بیمار هر ۳ ماه

توصیه به پرهیز از فعالیت‌های پر خطر+ پیگیری بیمار هر ۶ ماه

جراحی فیوژن occipito-cervical

لامینکتومی c1 همراه فیوژن occipito-cervical

۱۲۵- اگر در حین آرتروسکوپی شانه در سطح آرتیکولار متوجه پارگی ناکامل سوپراسپیناتوس به ضخامت ۳۰ درصد شدیم اقدام ارجح کدام است؟

آکرومیو پلاستی

ترمیم آرتروسکوپی کاف

ترمیم باز کاف

دبریدمان روتاتورکاف

۱۲۶- برای کدامیک از ضایعات زیر این ارتوز نسخه می‌شود؟

High Top Shoe+90degree Plantarflexion Ankle Stop,Dorsiflexion Assist, Double Barr, Leg corset

فلج عصب پرونه ال و دراپ فوت

حفاظت از ترمیم تاندون اشیل

شارکوت فوت دیابتیک در مفصل مید تارسال

نارسایی تاندون تیبیبای خلفی

۱۲۷- بهترین پوزیشن برای تست بالینی (لمس انقباض علیه مقاومت) عضله لاتیسیموس دورسی کدام است؟

اداکشن بازو در ۹۰ درجه ابداکشن

اینترنال روتیشن در نوترال ابداکشن

اکستنشن بازو در ۹۰ درجه فلکشن

اکستنشن و اینترنال روتیشن همزمان بازو در نوترال پوزیشن

۱۲۸- بیماری با درد مدیال زانو مراجعه کرده است. در معاینه درد روی کندیل مدیال فمور دارد که با اکستانسیون شدید و در فلکسیون کاهش می‌یابد. تشخیص کدام است؟

کندرومالاسی شدید و پروگزیمال پاتلا

پارگی MPFL

سندرم پلیکا

بورسیت Pes anserinus

۱۲۹- در stage 2 بیماری frozen shoulder بیشترین چسبندگی و التهاب در کدام قسمت مفصل است؟

فوقانی (سطح تحتانی روتاتورکاف)

قدامی (روتاتور اینتروال)

تحتانی (چین آگزیلاری)

کپسول خلفی

۱۳۰- در حین جراحی دکمپرشن ساب اکرومیال به روش آرتروسکوپی ریسک خونریزی در کدام قسمت کمتر است:

خار اسکاپولا

قاعده کوراکوئید

لیگمان کوراکواکرومیال

سطح تحتانی آکرومیون

۱۳۱- پسر ۸ ساله بدنبال تصادف با در رفتگی هیپ راست تحت درمان با جاناندازی بسته قرار گرفته است. اقدام بعدی ارجح کدام است؟

WB as tolerated & EARLY ROM

SPICA CAST

TRACTION

PINNING & SPICA CAST

۱۳۲- در هنگام ریم برای کار گذاری نیل مدولاری در شکستگی شفت تیبیا ترجیحا" برای کاهش عوارض کدامیک از اقدامات زیر را انجام می‌دهید؟

باد کردن تورنیکه در هنگام ریم کانال استخوان

حفظ رداکشن در هنگام ریم کانال استخوان

شروع ریم با ریمر با قطر برابر با قطر کانال

انتخاب نیل با قطر برابر با قطر آخرین ریم انجام شده

۱۳۳- آقای ۲۳ ساله به دنبال تصادف جاده‌ای دچار شکستگی دیستال فمور شده است. الگوی شکستگی مطابق تقسیم‌بندی AO تیپ B1 همراه با اکسترنسیون کورتیکال می‌باشد. درمان ارجح کدام است؟

جاناندازی و فیکساسیون با پیچ‌های قدام به خلف

جاناندازی و فیکساسیون با پیچ‌های خلف به قدام

فیکساسیون با پیچ‌های قدام به خلف و پلاک لترال

جاناندازی و فیکساسیون با پلاک پوسترولترال

۱۳۴- آقای ۶۰ ساله‌ای از ۷ ماه قبل به دنبال falling دچار شکستگی اینترتروکانتریک فمور راست شده است و تحت فیکساسیون با سفالومدولاری نیل با الایمنت مناسب قرار گرفته است. در رادیوگرافی همچنان علائم یونیون ندارد. کدام درمان در ابتدا توصیه می‌شود؟

اتوگرافت کنسلوس در محل شکستگی

تبدیل فیکساسیون به بلید پلیت

در آوردن پیچ دیستال نیل به همراه ایجاد notch زیر محل ورود lag screw

توتال هیب آرتروپلاستی

۱۳۵- جهت پیشگیری از خونریزی بعد از جراحی TKA برای یک بیمار با وزن ۹۰ کیلوگرم کدام گزینه در مورد نحوه و میزان تزریق صحیح ترانس آمیک می‌باشد؟

۱ گرم تزریق وریدی: ۲۰ دقیقه قبل از باد کردن تورنیکه و ۱۵ دقیقه قبل از باز کردن تورنیکه

۱/۵ گرم تزریق وریدی: ۲۰ دقیقه قبل از باد کردن تورنیکه و ۱۵ دقیقه قبل از باز کردن تورنیکه

۱ گرم تزریق وریدی : ۲۰ دقیقه بعد از باد کردن تورنیکه و ۱۵ دقیقه بعد از باز کردن تورنیکه

۱/۵ گرم تزریق وریدی : ۲۰ دقیقه بعد از باد کردن تورنیکه و ۱۵ دقیقه بعد از باز کردن تورنیکه

۱۳۶- بیماری ۴۰ ساله با نان یونیون ساب تروکانتریک با شکست وسیله فیکساسیون قبلی و Malalignment مراجعه کرده است. پس از خارج کردن وسیله قبلی روش ارجح فیکساسیون کدام است؟

IM Nail

Locking Plate

Angle blade plate 95 degree

PFN

۱۳۷- در بیمار با تشخیص Pure PIP Volar Dislocation در انگشت حلقه دست راست با بی‌حسی دیجیتال، جانندازی بسته انجام شد. رادیوگرافی ریداکشن کامل نشان می‌دهد. دامنه حرکت اکتیو بیمار کامل می‌شود. ادامه درمان عبارتست از:

Unsupported early range of motion

Buddy taping

Extension block splint in 45-60 flexion

Static PIP extension splint

۱۳۸- خانمی ۲۲ ساله به دلیل افتادن روی دست راست دچار شکستگی در متاکارپ‌های ۲ و ۳ و ۴ با جابجایی در یک سطح شده است. شما برای درمان کدام گزینه را پیشنهاد می‌دهید؟

جانندازی بسته و گچ‌گیری

جانندازی باز با یک اپروچ

جانندازی بسته و فیکس کردن با پین

جانندازی باز با دو اپروچ جداگانه

۱۳۹- بر اساس تعریف WHO، در مردان بالغ آنمی به هموگلوبین کمتر از چه عددی اطلاق می‌شود؟

۱۰

۱۱

۱۲

۱۳

۱۴۰- کدامیک از فاکتورهای زیر، در بیمار مبتلا به آرتریت روماتوئید، احتمال درگیری ستون فقرات گردنی را افزایش نمی‌دهد؟

جنس مذکر

سطح بالای CRP

روماتوئید فاکتور مثبت

شروع بیماری در سن پایین

۱۴۱- در کدامیک از بیماران زیر علی‌رغم عدم کاهش فضای مفصلی بیمار کاندید تعویض مفصل کامل زانو می‌باشد؟

آقای ۵۰ ساله با درد شدید زانو و شواهد کلسینوز در منیسک و غضروف مفصلی

خانم ۳۵ ساله مورد آرتریت روماتوئید و درد و تورم زانو

آقای ۴۰ ساله با درد و رکورواتوم زانو با سابقه پولیومیالیت

خانم ۵۰ ساله با درد زانو و ژنوواروم و لترال تراست در معاینه



۱۴۲- در اپروچ به قدام گردن با تکنیک Smith-Robinson، کدام لندمارک سطحی صحیح نمی باشد؟

مهره C3 در محاذات استخوان هیوبید است.

دیسک C4-C5 در محاذات استخوان تیروید است.

دیسک C7-T1 در محاذات استخوان کریکویید است.

۲ تا ۳ پهنای انگشت بالای کلاویکل معادل C5-C7 است.

۱۴۳- در تکنیک Latarjet Modified برای بازسازی بیماری با ناپایداری قدامی شانه کدام عضله تنوتومی می شود؟

کورا کوبراکیالیس

پکتورال مینور

سر کوتاه بای سپس

ساب اسکا پولاریس

۱۴۴- در سیمان low-viscosity کدامیک از مراحل زیر طولانی می شود؟ (کارنت کانسپت)

Mixing

Waiting

Working

Harding

۱۴۵- دختر ۵ ساله‌ای را با راه رفتن روی پنجه به درمانگاه آورده‌اند. سفتی هامسترینگ و آشیل دارد. سابقه‌ای از مشکلات پری ناتال را ذکر نمی‌کند. سابقه این مشکل را در فامیل پدر ذکر می‌کند. کدام تشخیص را مطرح می‌کنید؟

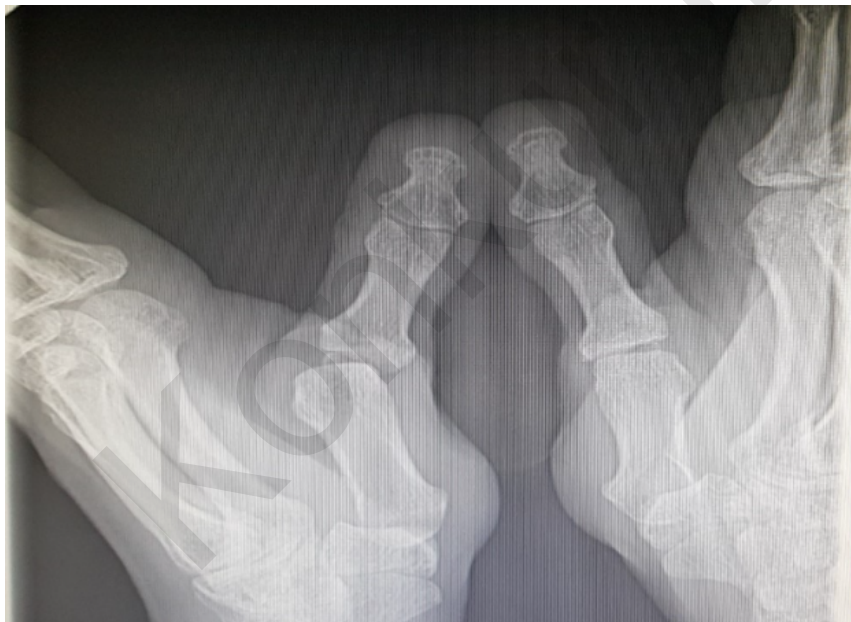cerebral palsy

Idiopathic toe walking

Hereditary spastic paraparesis

Retts syndrome

۱۴۶- بیماری با آسیب شست دست در نزاع به اورژانس مراجعه کرده و رزیدنت اورژانس با توجه به معاینات دستور رادیوگرافی داده است. مفصل در دامنه حرکت اکتیو در حد تحمل بیمار در نمی‌رود. با توجه به رادیوگرافی، مناسب‌ترین تصمیم کدام است؟



گچ تامب اسپایکا با مولد کردن مناسب برای ۶ هفته

بین گذاری از راه پوست و گچ تامب اسپایکا

جراحی باز و ترمیم

شروع دامنه حرکت اکتیو در اسرع وقت

۱۴۷- احتمال پارگی مجدد و Revision در کدامیک از موارد زیر بعد از بازسازی ACL بیشتر است؟

سن بالاتر از ۳۰ سال

BMI پایین

استفاده از تاندون patellar

در بیماران زن

۱۴۸- کدام مورد جزو کنترا اندیکاسیون های جراحی آرترو دز میچ پا نمی باشد؟

Vascular impairment

Severe ipsilateral hindfoot arthrosis

Contralateral ankle arthrosis

Neuromuscular disorder

۱۴۹- مهم ترین هدف از جراحی مال یونیون دورسال دیستال رادیوس با کوتاهی کدام است؟

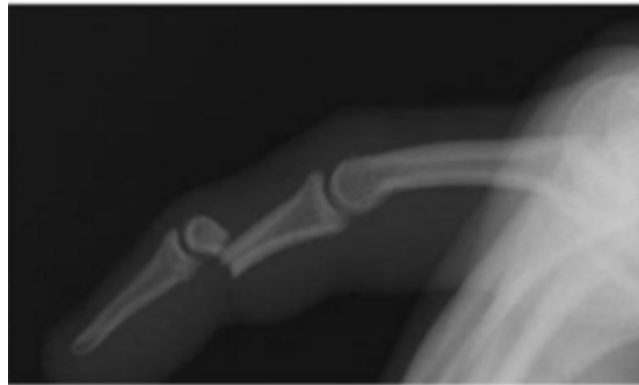
بدست آمدن تیلت ولار ۱۰ درجه

ایجاد مفصل دیستال رادیو اولنار کانگروئننت

اصلاح دفورمیتی ظاهری میچ دست بیمار

کاهش فشار ناشی از دیستال رادیوس بر استخوان های کارپ

۱۵۰- کودکی با شکستگی انگشت در اورژانس ویزیت می‌شود. با توجه به رادیوگرافی انگشت کدام روش درمان را برای این آسیب به والدین توصیه می‌کنید؟



جا اندازی بسته و پین گذاری از راه پوست

جا اندازی بسته و Buddy Tapping

جا اندازی بسته و استفاده از آتل اکستنشن بلاک

جا اندازی باز و تعبیه کندیلار پلیت

## اخلاق پزشکی

۱۵۱- خانم ۴۴ ساله‌ای به علت دیس پیسی در بخش گوارش بیمارستان آموزشی بررسی و سنگ ریزه‌های متعدد در کیسه صفرها مشخص می‌شود. انتظار می‌رود با انجام کله سیتستکتومی مشکلات گوارشی رفع شود. پزشک متخصص به بیمار توصیه می‌نماید که برای بررسی وضعیت معده و دوزادهه آندوسکوپی فوقانی انجام شود. بیمار این پیشنهاد را نمی‌پذیرد. دستیار بخش برای وادار نمودن بیمار به انجام آندوسکوپی، اطلاعات نادرستی مبنی احتمال سرطان معده به وی ارائه می‌نماید و به نوعی وی را وادار به پذیرش آندوسکوپی می‌نماید. کدام گزینه در مورد پیش‌گیری از این مشکل اخلاقی مناسب‌تر است؟

محروم نمودن دستیار برای متنبه شدن به مدت محدود توسط استاد

اغماض این اشتباه و تذکر موازین اخلاقی بالینی به دستیار

آموزش دستیار مبنی بر شناخت مرز بین تشویق و اجبار

افشای خطای دستیار برای بیمار و راهنمایی وی برای انجام شکایت

۱۵۲- خانم ۴۵ ساله‌ای با سرطان پستان پیشرفته که ۳ ماه پیش درمان کلاسیک داشته است، در حال حاضر با متاستاز استخوانی و درد شدید مراجعه نموده است. درمان دارویی و شیمی درمانی قادر به کنترل بیمار نیست. وی درخواست قطع درمان‌ها و کمک به پایان دادن زندگی را دارد. اقدام مناسب کدام است؟

قطع کلیه درمان‌ها و کمک به پایان زندگی با داروهای مخدر

کم کردن درمان‌های شیمی درمانی و دادن مسکن مناسب تزریقی

ادامه درمان‌های پیشرفته و درمان‌های کمکی دیگر در حد امکان






استفاده از امکانات موجود در هر منطقه از جهان برای درمان وی

Konkur.in

# کلید اولیه

هفتادمین دوره آزمون دانشنامه تخصصی شهریور ۱۴۰۲

## ارتوپدی

توجه! اگر این پاسخنامه متعلق به شما نیست، مسئول جلسه را آگاه سازید. پاسخ سوالات باید با مداد مشکی نرم و پررنگ در بیضی مربوطه مطابق نمونه صحیح علامت گذاری شود. نحوه علامتگذاری: صحیح  غلط    

لطفاً در این مستطیل ها هیچگونه علامتی ننویسید.

۱	<input type="checkbox"/>	<input type="checkbox"/>	<input type="checkbox"/>	<input type="checkbox"/>	<input type="checkbox"/>
۲	<input type="checkbox"/>	<input type="checkbox"/>	<input type="checkbox"/>	<input type="checkbox"/>	<input type="checkbox"/>
۳	<input type="checkbox"/>	<input type="checkbox"/>	<input type="checkbox"/>	<input type="checkbox"/>	<input type="checkbox"/>
۴	<input type="checkbox"/>	<input type="checkbox"/>	<input type="checkbox"/>	<input type="checkbox"/>	<input type="checkbox"/>
۵	<input type="checkbox"/>	<input type="checkbox"/>	<input type="checkbox"/>	<input type="checkbox"/>	<input type="checkbox"/>
۶	<input type="checkbox"/>	<input type="checkbox"/>	<input type="checkbox"/>	<input type="checkbox"/>	<input type="checkbox"/>
۷	<input type="checkbox"/>	<input type="checkbox"/>	<input type="checkbox"/>	<input type="checkbox"/>	<input type="checkbox"/>
۸	<input type="checkbox"/>	<input type="checkbox"/>	<input type="checkbox"/>	<input type="checkbox"/>	<input type="checkbox"/>
۹	<input type="checkbox"/>	<input type="checkbox"/>	<input type="checkbox"/>	<input type="checkbox"/>	<input type="checkbox"/>
۱۰	<input type="checkbox"/>	<input type="checkbox"/>	<input type="checkbox"/>	<input type="checkbox"/>	<input type="checkbox"/>
۵۱	<input type="checkbox"/>	<input type="checkbox"/>	<input type="checkbox"/>	<input type="checkbox"/>	<input type="checkbox"/>
۵۲	<input type="checkbox"/>	<input type="checkbox"/>	<input type="checkbox"/>	<input type="checkbox"/>	<input type="checkbox"/>
۵۳	<input type="checkbox"/>	<input type="checkbox"/>	<input type="checkbox"/>	<input type="checkbox"/>	<input type="checkbox"/>
۵۴	<input type="checkbox"/>	<input type="checkbox"/>	<input type="checkbox"/>	<input type="checkbox"/>	<input type="checkbox"/>
۵۵	<input type="checkbox"/>	<input type="checkbox"/>	<input type="checkbox"/>	<input type="checkbox"/>	<input type="checkbox"/>
۵۶	<input type="checkbox"/>	<input type="checkbox"/>	<input type="checkbox"/>	<input type="checkbox"/>	<input type="checkbox"/>
۵۷	<input type="checkbox"/>	<input type="checkbox"/>	<input type="checkbox"/>	<input type="checkbox"/>	<input type="checkbox"/>
۵۸	<input type="checkbox"/>	<input type="checkbox"/>	<input type="checkbox"/>	<input type="checkbox"/>	<input type="checkbox"/>
۵۹	<input type="checkbox"/>	<input type="checkbox"/>	<input type="checkbox"/>	<input type="checkbox"/>	<input type="checkbox"/>
۶۰	<input type="checkbox"/>	<input type="checkbox"/>	<input type="checkbox"/>	<input type="checkbox"/>	<input type="checkbox"/>
۱۰۱	<input type="checkbox"/>	<input type="checkbox"/>	<input type="checkbox"/>	<input type="checkbox"/>	<input type="checkbox"/>
۱۰۲	<input type="checkbox"/>	<input type="checkbox"/>	<input type="checkbox"/>	<input type="checkbox"/>	<input type="checkbox"/>
۱۰۳	<input type="checkbox"/>	<input type="checkbox"/>	<input type="checkbox"/>	<input type="checkbox"/>	<input type="checkbox"/>
۱۰۴	<input type="checkbox"/>	<input type="checkbox"/>	<input type="checkbox"/>	<input type="checkbox"/>	<input type="checkbox"/>
۱۰۵	<input type="checkbox"/>	<input type="checkbox"/>	<input type="checkbox"/>	<input type="checkbox"/>	<input type="checkbox"/>
۱۰۶	<input type="checkbox"/>	<input type="checkbox"/>	<input type="checkbox"/>	<input type="checkbox"/>	<input type="checkbox"/>
۱۰۷	<input type="checkbox"/>	<input type="checkbox"/>	<input type="checkbox"/>	<input type="checkbox"/>	<input type="checkbox"/>
۱۰۸	<input type="checkbox"/>	<input type="checkbox"/>	<input type="checkbox"/>	<input type="checkbox"/>	<input type="checkbox"/>
۱۰۹	<input type="checkbox"/>	<input type="checkbox"/>	<input type="checkbox"/>	<input type="checkbox"/>	<input type="checkbox"/>
۱۱۰	<input type="checkbox"/>	<input type="checkbox"/>	<input type="checkbox"/>	<input type="checkbox"/>	<input type="checkbox"/>
۱۵۱	<input type="checkbox"/>	<input type="checkbox"/>	<input type="checkbox"/>	<input type="checkbox"/>	<input type="checkbox"/>
۱۵۲	<input type="checkbox"/>	<input type="checkbox"/>	<input type="checkbox"/>	<input type="checkbox"/>	<input type="checkbox"/>
۱۵۳	<input type="checkbox"/>	<input type="checkbox"/>	<input type="checkbox"/>	<input type="checkbox"/>	<input type="checkbox"/>
۱۵۴	<input type="checkbox"/>	<input type="checkbox"/>	<input type="checkbox"/>	<input type="checkbox"/>	<input type="checkbox"/>
۱۵۵	<input type="checkbox"/>	<input type="checkbox"/>	<input type="checkbox"/>	<input type="checkbox"/>	<input type="checkbox"/>
۱۵۶	<input type="checkbox"/>	<input type="checkbox"/>	<input type="checkbox"/>	<input type="checkbox"/>	<input type="checkbox"/>
۱۵۷	<input type="checkbox"/>	<input type="checkbox"/>	<input type="checkbox"/>	<input type="checkbox"/>	<input type="checkbox"/>
۱۵۸	<input type="checkbox"/>	<input type="checkbox"/>	<input type="checkbox"/>	<input type="checkbox"/>	<input type="checkbox"/>
۱۵۹	<input type="checkbox"/>	<input type="checkbox"/>	<input type="checkbox"/>	<input type="checkbox"/>	<input type="checkbox"/>
۱۶۰	<input type="checkbox"/>	<input type="checkbox"/>	<input type="checkbox"/>	<input type="checkbox"/>	<input type="checkbox"/>
۲۰۱	<input type="checkbox"/>	<input type="checkbox"/>	<input type="checkbox"/>	<input type="checkbox"/>	<input type="checkbox"/>
۲۰۲	<input type="checkbox"/>	<input type="checkbox"/>	<input type="checkbox"/>	<input type="checkbox"/>	<input type="checkbox"/>
۲۰۳	<input type="checkbox"/>	<input type="checkbox"/>	<input type="checkbox"/>	<input type="checkbox"/>	<input type="checkbox"/>
۲۰۴	<input type="checkbox"/>	<input type="checkbox"/>	<input type="checkbox"/>	<input type="checkbox"/>	<input type="checkbox"/>
۲۰۵	<input type="checkbox"/>	<input type="checkbox"/>	<input type="checkbox"/>	<input type="checkbox"/>	<input type="checkbox"/>
۲۰۶	<input type="checkbox"/>	<input type="checkbox"/>	<input type="checkbox"/>	<input type="checkbox"/>	<input type="checkbox"/>
۲۰۷	<input type="checkbox"/>	<input type="checkbox"/>	<input type="checkbox"/>	<input type="checkbox"/>	<input type="checkbox"/>
۲۰۸	<input type="checkbox"/>	<input type="checkbox"/>	<input type="checkbox"/>	<input type="checkbox"/>	<input type="checkbox"/>
۲۰۹	<input type="checkbox"/>	<input type="checkbox"/>	<input type="checkbox"/>	<input type="checkbox"/>	<input type="checkbox"/>
۲۱۰	<input type="checkbox"/>	<input type="checkbox"/>	<input type="checkbox"/>	<input type="checkbox"/>	<input type="checkbox"/>
۲۵۱	<input type="checkbox"/>	<input type="checkbox"/>	<input type="checkbox"/>	<input type="checkbox"/>	<input type="checkbox"/>
۲۵۲	<input type="checkbox"/>	<input type="checkbox"/>	<input type="checkbox"/>	<input type="checkbox"/>	<input type="checkbox"/>
۲۵۳	<input type="checkbox"/>	<input type="checkbox"/>	<input type="checkbox"/>	<input type="checkbox"/>	<input type="checkbox"/>
۲۵۴	<input type="checkbox"/>	<input type="checkbox"/>	<input type="checkbox"/>	<input type="checkbox"/>	<input type="checkbox"/>
۲۵۵	<input type="checkbox"/>	<input type="checkbox"/>	<input type="checkbox"/>	<input type="checkbox"/>	<input type="checkbox"/>
۲۵۶	<input type="checkbox"/>	<input type="checkbox"/>	<input type="checkbox"/>	<input type="checkbox"/>	<input type="checkbox"/>
۲۵۷	<input type="checkbox"/>	<input type="checkbox"/>	<input type="checkbox"/>	<input type="checkbox"/>	<input type="checkbox"/>
۲۵۸	<input type="checkbox"/>	<input type="checkbox"/>	<input type="checkbox"/>	<input type="checkbox"/>	<input type="checkbox"/>
۲۵۹	<input type="checkbox"/>	<input type="checkbox"/>	<input type="checkbox"/>	<input type="checkbox"/>	<input type="checkbox"/>
۲۶۰	<input type="checkbox"/>	<input type="checkbox"/>	<input type="checkbox"/>	<input type="checkbox"/>	<input type="checkbox"/>
۲۶۱	<input type="checkbox"/>	<input type="checkbox"/>	<input type="checkbox"/>	<input type="checkbox"/>	<input type="checkbox"/>
۲۶۲	<input type="checkbox"/>	<input type="checkbox"/>	<input type="checkbox"/>	<input type="checkbox"/>	<input type="checkbox"/>
۲۶۳	<input type="checkbox"/>	<input type="checkbox"/>	<input type="checkbox"/>	<input type="checkbox"/>	<input type="checkbox"/>
۲۶۴	<input type="checkbox"/>	<input type="checkbox"/>	<input type="checkbox"/>	<input type="checkbox"/>	<input type="checkbox"/>
۲۶۵	<input type="checkbox"/>	<input type="checkbox"/>	<input type="checkbox"/>	<input type="checkbox"/>	<input type="checkbox"/>
۲۶۶	<input type="checkbox"/>	<input type="checkbox"/>	<input type="checkbox"/>	<input type="checkbox"/>	<input type="checkbox"/>
۲۶۷	<input type="checkbox"/>	<input type="checkbox"/>	<input type="checkbox"/>	<input type="checkbox"/>	<input type="checkbox"/>
۲۶۸	<input type="checkbox"/>	<input type="checkbox"/>	<input type="checkbox"/>	<input type="checkbox"/>	<input type="checkbox"/>
۲۶۹	<input type="checkbox"/>	<input type="checkbox"/>	<input type="checkbox"/>	<input type="checkbox"/>	<input type="checkbox"/>
۲۷۰	<input type="checkbox"/>	<input type="checkbox"/>	<input type="checkbox"/>	<input type="checkbox"/>	<input type="checkbox"/>
۲۷۱	<input type="checkbox"/>	<input type="checkbox"/>	<input type="checkbox"/>	<input type="checkbox"/>	<input type="checkbox"/>
۲۷۲	<input type="checkbox"/>	<input type="checkbox"/>	<input type="checkbox"/>	<input type="checkbox"/>	<input type="checkbox"/>
۲۷۳	<input type="checkbox"/>	<input type="checkbox"/>	<input type="checkbox"/>	<input type="checkbox"/>	<input type="checkbox"/>
۲۷۴	<input type="checkbox"/>	<input type="checkbox"/>	<input type="checkbox"/>	<input type="checkbox"/>	<input type="checkbox"/>
۲۷۵	<input type="checkbox"/>	<input type="checkbox"/>	<input type="checkbox"/>	<input type="checkbox"/>	<input type="checkbox"/>
۲۷۶	<input type="checkbox"/>	<input type="checkbox"/>	<input type="checkbox"/>	<input type="checkbox"/>	<input type="checkbox"/>
۲۷۷	<input type="checkbox"/>	<input type="checkbox"/>	<input type="checkbox"/>	<input type="checkbox"/>	<input type="checkbox"/>
۲۷۸	<input type="checkbox"/>	<input type="checkbox"/>	<input type="checkbox"/>	<input type="checkbox"/>	<input type="checkbox"/>
۲۷۹	<input type="checkbox"/>	<input type="checkbox"/>	<input type="checkbox"/>	<input type="checkbox"/>	<input type="checkbox"/>
۲۸۰	<input type="checkbox"/>	<input type="checkbox"/>	<input type="checkbox"/>	<input type="checkbox"/>	<input type="checkbox"/>
۲۸۱	<input type="checkbox"/>	<input type="checkbox"/>	<input type="checkbox"/>	<input type="checkbox"/>	<input type="checkbox"/>
۲۸۲	<input type="checkbox"/>	<input type="checkbox"/>	<input type="checkbox"/>	<input type="checkbox"/>	<input type="checkbox"/>
۲۸۳	<input type="checkbox"/>	<input type="checkbox"/>	<input type="checkbox"/>	<input type="checkbox"/>	<input type="checkbox"/>
۲۸۴	<input type="checkbox"/>	<input type="checkbox"/>	<input type="checkbox"/>	<input type="checkbox"/>	<input type="checkbox"/>
۲۸۵	<input type="checkbox"/>	<input type="checkbox"/>	<input type="checkbox"/>	<input type="checkbox"/>	<input type="checkbox"/>
۲۸۶	<input type="checkbox"/>	<input type="checkbox"/>	<input type="checkbox"/>	<input type="checkbox"/>	<input type="checkbox"/>
۲۸۷	<input type="checkbox"/>	<input type="checkbox"/>	<input type="checkbox"/>	<input type="checkbox"/>	<input type="checkbox"/>
۲۸۸	<input type="checkbox"/>	<input type="checkbox"/>	<input type="checkbox"/>	<input type="checkbox"/>	<input type="checkbox"/>
۲۸۹	<input type="checkbox"/>	<input type="checkbox"/>	<input type="checkbox"/>	<input type="checkbox"/>	<input type="checkbox"/>
۲۹۰	<input type="checkbox"/>	<input type="checkbox"/>	<input type="checkbox"/>	<input type="checkbox"/>	<input type="checkbox"/>
۲۹۱	<input type="checkbox"/>	<input type="checkbox"/>	<input type="checkbox"/>	<input type="checkbox"/>	<input type="checkbox"/>
۲۹۲	<input type="checkbox"/>	<input type="checkbox"/>	<input type="checkbox"/>	<input type="checkbox"/>	<input type="checkbox"/>
۲۹۳	<input type="checkbox"/>	<input type="checkbox"/>	<input type="checkbox"/>	<input type="checkbox"/>	<input type="checkbox"/>
۲۹۴	<input type="checkbox"/>	<input type="checkbox"/>	<input type="checkbox"/>	<input type="checkbox"/>	<input type="checkbox"/>
۲۹۵	<input type="checkbox"/>	<input type="checkbox"/>	<input type="checkbox"/>	<input type="checkbox"/>	<input type="checkbox"/>
۲۹۶	<input type="checkbox"/>	<input type="checkbox"/>	<input type="checkbox"/>	<input type="checkbox"/>	<input type="checkbox"/>
۲۹۷	<input type="checkbox"/>	<input type="checkbox"/>	<input type="checkbox"/>	<input type="checkbox"/>	<input type="checkbox"/>
۲۹۸	<input type="checkbox"/>	<input type="checkbox"/>	<input type="checkbox"/>	<input type="checkbox"/>	<input type="checkbox"/>
۲۹۹	<input type="checkbox"/>	<input type="checkbox"/>	<input type="checkbox"/>	<input type="checkbox"/>	<input type="checkbox"/>
۳۰۰	<input type="checkbox"/>	<input type="checkbox"/>	<input type="checkbox"/>	<input type="checkbox"/>	<input type="checkbox"/>
۲۱	<input type="checkbox"/>	<input type="checkbox"/>	<input type="checkbox"/>	<input type="checkbox"/>	<input type="checkbox"/>
۲۲	<input type="checkbox"/>	<input type="checkbox"/>	<input type="checkbox"/>	<input type="checkbox"/>	<input type="checkbox"/>
۲۳	<input type="checkbox"/>	<input type="checkbox"/>	<input type="checkbox"/>	<input type="checkbox"/>	<input type="checkbox"/>
۲۴	<input type="checkbox"/>	<input type="checkbox"/>	<input type="checkbox"/>	<input type="checkbox"/>	<input type="checkbox"/>
۲۵	<input type="checkbox"/>	<input type="checkbox"/>	<input type="checkbox"/>	<input type="checkbox"/>	<input type="checkbox"/>
۲۶	<input type="checkbox"/>	<input type="checkbox"/>	<input type="checkbox"/>	<input type="checkbox"/>	<input type="checkbox"/>
۲۷	<input type="checkbox"/>	<input type="checkbox"/>	<input type="checkbox"/>	<input type="checkbox"/>	<input type="checkbox"/>
۲۸	<input type="checkbox"/>	<input type="checkbox"/>	<input type="checkbox"/>	<input type="checkbox"/>	<input type="checkbox"/>
۲۹	<input type="checkbox"/>	<input type="checkbox"/>	<input type="checkbox"/>	<input type="checkbox"/>	<input type="checkbox"/>
۳۰	<input type="checkbox"/>	<input type="checkbox"/>	<input type="checkbox"/>	<input type="checkbox"/>	<input type="checkbox"/>
۷۱	<input type="checkbox"/>	<input type="checkbox"/>	<input type="checkbox"/>	<input type="checkbox"/>	<input type="checkbox"/>
۷۲	<input type="checkbox"/>	<input type="checkbox"/>	<input type="checkbox"/>	<input type="checkbox"/>	<input type="checkbox"/>
۷۳	<input type="checkbox"/>	<input type="checkbox"/>	<input type="checkbox"/>	<input type="checkbox"/>	<input type="checkbox"/>
۷۴	<input type="checkbox"/>	<input type="checkbox"/>	<input type="checkbox"/>	<input type="checkbox"/>	<input type="checkbox"/>
۷۵	<input type="checkbox"/>	<input type="checkbox"/>	<input type="checkbox"/>	<input type="checkbox"/>	<input type="checkbox"/>
۷۶	<input type="checkbox"/>	<input type="checkbox"/>	<input type="checkbox"/>	<input type="checkbox"/>	<input type="checkbox"/>
۷۷	<input type="checkbox"/>	<input type="checkbox"/>	<input type="checkbox"/>	<input type="checkbox"/>	<input type="checkbox"/>
۷۸	<input type="checkbox"/>	<input type="checkbox"/>	<input type="checkbox"/>	<input type="checkbox"/>	<input type="checkbox"/>
۷۹	<input type="checkbox"/>	<input type="checkbox"/>	<input type="checkbox"/>	<input type="checkbox"/>	<input type="checkbox"/>
۸۰	<input type="checkbox"/>	<input type="checkbox"/>	<input type="checkbox"/>	<input type="checkbox"/>	<input type="checkbox"/>
۱۲۱	<input type="checkbox"/>	<input type="checkbox"/>	<input type="checkbox"/>	<input type="checkbox"/>	<input type="checkbox"/>
۱۲۲	<input type="checkbox"/>	<input type="checkbox"/>	<input type="checkbox"/>	<input type="checkbox"/>	<input type="checkbox"/>
۱۲۳	<input type="checkbox"/>	<input type="checkbox"/>	<input type="checkbox"/>	<input type="checkbox"/>	<input type="checkbox"/>
۱۲۴	<input type="checkbox"/>	<input type="checkbox"/>	<input type="checkbox"/>	<input type="checkbox"/>	<input type="checkbox"/>
۱۲۵	<input type="checkbox"/>	<input type="checkbox"/>	<input type="checkbox"/>	<input type="checkbox"/>	<input type="checkbox"/>
۱۲۶	<input type="checkbox"/>	<input type="checkbox"/>	<input type="checkbox"/>	<input type="checkbox"/>	<input type="checkbox"/>
۱۲۷	<input type="checkbox"/>	<input type="checkbox"/>	<input type="checkbox"/>	<input type="checkbox"/>	<input type="checkbox"/>
۱۲۸	<input type="checkbox"/>	<input type="checkbox"/>	<input type="checkbox"/>	<input type="checkbox"/>	<input type="checkbox"/>
۱۲۹	<input type="checkbox"/>	<input type="checkbox"/>	<input type="checkbox"/>	<input type="checkbox"/>	<input type="checkbox"/>
۱۳۰	<input type="checkbox"/>	<input type="checkbox"/>	<input type="checkbox"/>	<input type="checkbox"/>	<input type="checkbox"/>
۱۷۱	<input type="checkbox"/>	<input type="checkbox"/>	<input type="checkbox"/>	<input type="checkbox"/>	<input type="checkbox"/>
۱۷۲	<input type="checkbox"/>	<input type="checkbox"/>	<input type="checkbox"/>	<input type="checkbox"/>	<input type="checkbox"/>
۱۷۳	<input type="checkbox"/>	<input type="checkbox"/>	<input type="checkbox"/>	<input type="checkbox"/>	<input type="checkbox"/>
۱۷۴	<input type="checkbox"/>	<input type="checkbox"/>	<input type="checkbox"/>	<input type="checkbox"/>	<input type="checkbox"/>
۱۷۵	<input type="checkbox"/>	<input type="checkbox"/>	<input type="checkbox"/>	<input type="checkbox"/>	<input type="checkbox"/>
۱۷۶	<input type="checkbox"/>	<input type="checkbox"/>	<input type="checkbox"/>	<input type="checkbox"/>	<input type="checkbox"/>
۱۷۷	<input type="checkbox"/>	<input type="checkbox"/>	<input type="checkbox"/>	<input type="checkbox"/>	<input type="checkbox"/>
۱۷۸	<input type="checkbox"/>	<input type="checkbox"/>	<input type="checkbox"/>	<input type="checkbox"/>	<input type="checkbox"/>
۱۷۹	<input type="checkbox"/>	<input type="checkbox"/>	<input type="checkbox"/>	<input type="checkbox"/>	<input type="checkbox"/>
۱۸۰	<input type="checkbox"/>	<input type="checkbox"/>	<input type="checkbox"/>	<input type="checkbox"/>	<input type="checkbox"/>
۲۲۱	<input type="checkbox"/>	<input type="checkbox"/>	<input type="checkbox"/>	<input type="checkbox"/>	<input type="checkbox"/>
۲۲۲	<input type="checkbox"/>	<input type="checkbox"/>	<input type="checkbox"/>	<input type="checkbox"/>	<input type="checkbox"/>
۲۲۳	<input type="checkbox"/>	<input type="checkbox"/>	<input type="checkbox"/>	<input type="checkbox"/>	<input type="checkbox"/>
۲۲۴	<input type="checkbox"/>	<input type="checkbox"/>	<input type="checkbox"/>	<input type="checkbox"/>	<input type="checkbox"/>
۲۲۵	<input type="checkbox"/>	<input type="checkbox"/>	<input type="checkbox"/>	<input type="checkbox"/>	<input type="checkbox"/>
۲۲۶	<input type="checkbox"/>	<input type="checkbox"/>	<input type="checkbox"/>	<input type="checkbox"/>	<input type="checkbox"/>
۲۲۷	<input type="checkbox"/>	<input type="checkbox"/>	<input type="checkbox"/>	<input type="checkbox"/>	<input type="checkbox"/>
۲۲۸	<input type="checkbox"/>	<input type="checkbox"/>	<input type="checkbox"/>	<input type="checkbox"/>	<input type="checkbox"/>
۲۲۹	<input type="checkbox"/>	<input type="checkbox"/>	<input type="checkbox"/>	<input type="checkbox"/>	<input type="checkbox"/>
۲۳۰	<input type="checkbox"/>	<input type="checkbox"/>	<input type="checkbox"/>	<input type="checkbox"/>	<input type="checkbox"/>
۲۳۱	<input type="checkbox"/>	<input type="checkbox"/>	<input type="checkbox"/>	<input type="checkbox"/>	<input type="checkbox"/>
۲۳۲	<input type="checkbox"/>	<input type="checkbox"/>	<input type="checkbox"/>	<input type="checkbox"/>	<input type="checkbox"/>
۲۳۳	<input type="checkbox"/>	<input type="checkbox"/>	<input type="checkbox"/>	<input type="checkbox"/>	<input type="checkbox"/>
۲۳۴	<input type="checkbox"/>	<input type="checkbox"/>	<input type="checkbox"/>	<input type="checkbox"/>	<input type="checkbox"/>
۲۳۵	<input type="checkbox"/>	<input type="checkbox"/>	<input type="checkbox"/>	<input type="checkbox"/>	<input type="checkbox"/>
۲۳۶	<input type="checkbox"/>	<input type="checkbox"/>	<input type="checkbox"/>	<input type="checkbox"/>	<input type="checkbox"/>
۲۳۷	<input type="checkbox"/>	<input type="checkbox"/>	<input type="checkbox"/>	<input type="checkbox"/>	<input type="checkbox"/>
۲۳۸	<input type="checkbox"/>	<input type="checkbox"/>	<input type="checkbox"/>	<input type="checkbox"/>	<input type="checkbox"/>
۲۳۹	<input type="checkbox"/>	<input type="checkbox"/>	<input type="checkbox"/>	<input type="checkbox"/>	<input type="checkbox"/>
۲۴۰	<input type="checkbox"/>	<input type="checkbox"/>	<input type="checkbox"/>	<input type="checkbox"/>	<input type="checkbox"/>
۳۱	<input type="checkbox"/>	<input type="checkbox"/>	<input type="checkbox"/>	<input type="checkbox"/>	<input type="checkbox"/>
۳۲	<input type="checkbox"/>	<input type="checkbox"/>	<input type="checkbox"/>	<input type="checkbox"/>	<input type="checkbox"/>
۳۳	<input type="checkbox"/>	<input type="checkbox"/>	<input type="checkbox"/>	<input type="checkbox"/>	<input type="checkbox"/>
۳۴	<input type="checkbox"/>	<input type="checkbox"/>	<input type="checkbox"/>	<input type="checkbox"/>	<input type="checkbox"/>
۳۵	<input type="checkbox"/>	<input type="checkbox"/>	<input type="checkbox"/>	<input type="checkbox"/>	<input type="checkbox"/>
۳۶	<input type="checkbox"/>	<input type="checkbox"/>	<input type="checkbox"/>	<input type="checkbox"/>	<input type="checkbox"/>
۳۷	<input type="checkbox"/>	<input type="checkbox"/>	<input type="checkbox"/>	<input type="checkbox"/>	<input type="checkbox"/>
۳۸	<input type="checkbox"/>	<input type="checkbox"/>	<input type="checkbox"/>	<input type="checkbox"/>	<input type="checkbox"/>
۳۹	<input type="checkbox"/>	<input type="checkbox"/>	<input type="checkbox"/>	<input type="checkbox"/>	<input type="checkbox"/>
۴۰	<input type="checkbox"/>	<input type="checkbox"/>	<input type="checkbox"/>	<input type="checkbox"/>	<input type="checkbox"/>
۸۱	<input type="checkbox"/>	<input type="checkbox"/>	<input type="checkbox"/>	<input type="checkbox"/>	<input type="checkbox"/>
۸۲	<input type="checkbox"/>	<input type="checkbox"/>	<input type="checkbox"/>	<input type="checkbox"/>	<input type="checkbox"/>
۸۳	<input type="checkbox"/>	<input type="checkbox"/>	<input type="checkbox"/>	<input type="checkbox"/>	<input type="checkbox"/>
۸۴	<input type="checkbox"/>	<input type="checkbox"/>	<input type="checkbox"/>	<input type="checkbox"/>	<input type="checkbox"/>
۸۵	<input type="checkbox"/>	<input type="checkbox"/>	<input type="checkbox"/>	<input type="checkbox"/>	<input type="checkbox"/>
۸۶	<input type="checkbox"/>	<input type="checkbox"/>	<input type="checkbox"/>	<input type="checkbox"/>	<input type="checkbox"/>
۸۷	<input type="checkbox"/>	<input type="checkbox"/>	<input type="checkbox"/>	<input type="checkbox"/>	<input type="checkbox"/>
۸۸	<input type="checkbox"/>	<input type="checkbox"/>	<input type="checkbox"/>	<input type="checkbox"/>	<input type="checkbox"/>
۸۹	<input type="checkbox"/>	<input type="checkbox"/>	<input type="checkbox"/>	<input type="checkbox"/>	<input type="checkbox"/>
۹۰	<input type="checkbox"/>	<input type="checkbox"/>	<input type="checkbox"/>	<input type="checkbox"/>	<input type="checkbox"/>
۱۳۱	<input type="checkbox"/>	<input type="checkbox"/>	<input type="checkbox"/>	<input type="checkbox"/>	<input type="checkbox"/>
۱۳۲	<input type="checkbox"/>	<input type="checkbox"/>	<input type="checkbox"/>	<input type="checkbox"/>	<input type="checkbox"/>
۱۳۳	<input type="checkbox"/>	<input type="checkbox"/>	<input type="checkbox"/>	<input type="checkbox"/>	<input type="checkbox"/>
۱۳۴	<input type="checkbox"/>	<input type="checkbox"/>	<input type="checkbox"/>	<input type="checkbox"/>	<input type="checkbox"/>
۱۳۵	<input type="checkbox"/>	<input type="checkbox"/>	<input type="checkbox"/>	<input type="checkbox"/>	<input type="checkbox"/>
۱۳۶	<input type="checkbox"/>	<input type="checkbox"/>	<input type="checkbox"/>	<input type="checkbox"/>	<input type="checkbox"/>
۱۳۷	<input type="checkbox"/>	<input type="checkbox"/>	<input type="checkbox"/>	<input type="checkbox"/>	<input type="checkbox"/>
۱۳۸	<input type="checkbox"/>	<input type="checkbox"/>	<input type="checkbox"/>	<input type="checkbox"/>	<input type="checkbox"/>
۱۳۹	<input type="checkbox"/>	<input type="checkbox"/>	<input type="checkbox"/>	<input type="checkbox"/>	<input type="checkbox"/>
۱۴۰	<input type="checkbox"/>	<input type="checkbox"/>	<input type="checkbox"/>	<input type="checkbox"/>	<input type="checkbox"/>
۱۸۱	<input type="checkbox"/>	<input type="checkbox"/>	<input type="checkbox"/>	<input type="checkbox"/>	<input type="checkbox"/>
۱۸۲	<input type="checkbox"/>	<input type="checkbox"/>	<input type="checkbox"/>	<input type="checkbox"/>	<input type="checkbox"/>
۱۸۳	<input type="checkbox"/>	<input type="checkbox"/>	<input type="checkbox"/>	<input type="checkbox"/>	<input type="checkbox"/>
۱۸۴	<input type="checkbox"/>	<input type="checkbox"/>	<input type="checkbox"/>	<input type="checkbox"/>	<input type="checkbox"/>
۱۸۵	<input type="checkbox"/>	<input type="checkbox"/>	<input type="checkbox"/>	<input type="checkbox"/>	<input type="checkbox"/>
۱۸۶	<input type="checkbox"/>	<input type="checkbox"/>	<input type="checkbox"/>	<input type="checkbox"/>	<input type="checkbox"/>
۱۸۷	<input type="checkbox"/>	<input type="checkbox"/>	<input type="checkbox"/>	<input type="checkbox"/>	<input type="checkbox"/>