

## ارتوپدی

۱- خانم ۶۷ ساله دو هفته پس از جراحی تعویض مفصل کامل زانو با علائم تب و لرز و درد زانو مراجعه می‌نماید. کدام یک از کرایتریاهای زیر برای تشخیص Periprosthetic Infection برای شما ارزش تشخیصی بیشتری دارد؟

خون D-Dimer 1350

خون ESR 105

مایع مفصلی WBC=9000

مایع مفصلی PMN 92%

۲- آقای ۳۰ ساله به علت تصادف با اتومبیل دچار در رفتگی زانو شده است. بیمار پارگی ACL, PCL دارد و در رادیوگرافی ساده Arcuate sign مشهود است، درمان ارجح کدام است؟

فیکساسیون قطعه اولژن LCL به محل دیستال فمور و بازسازی لیگامان‌ها در طی 10-14 روز

فیکساسیون قطعه اولژن LCL به محل دیستال فمور و بازسازی لیگامان‌ها بصورت تأخیری

فیکساسیون قطعه اولژن و ترمیم ضایعات لترال و بازسازی لیگامان‌ها در طی 10-14 روز

فیکساسیون قطعه اولژن و ترمیم ضایعات لترال و بازسازی تأخیری لیگامان‌ها

۳- در گچ‌گیری به روش Burkhalter برای درمان شکستگی متاکارپ، تمام مفاصل یا بی‌حرکت هستند یا حرکت کامل دارند، بجز:

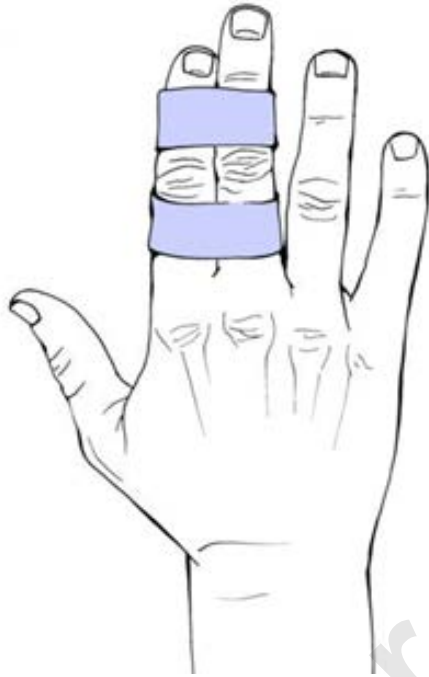Thumb Metacarpophalangeal

Finger Metacarpophalangeal

Proximal interphalangeal

Distal interphalangeal

۴- به دنبال شکستگی بند پروکسیمال انگشت سوم درمان به صورت buddy taping (buddy strapping) شبیه شکل زیر انجام گردیده است. کدام ایراد در این شکل وجود دارد؟



- محل چسب پروگزیمال اشتباه است.
- محل چسب دیستال اشتباه است.
- به انگشت اشتباهی چسبانده شده است.
- بین دو انگشت گاز گذاشته نشده است.

۵- در خانم ۳۸ ساله‌ای که نیاز به استفاده از گرافت کنسلوس برای استخوان‌های ساعد دارد، در برداشت گرافت از دیستال رادیوس باید تا سطح مفصلی حداقل چند سانتی‌متر فاصله را حفظ نماید؟

- یک
- دو
- سه
- چهار

۶- آقای ۷۵ ساله‌ای که دچار سیروز کبدی تحت عمل جراحی THA قرار گرفته است. برای جلوگیری از ترومبوآمبولی کدام روش را انجام می‌دهید؟

- تجویز آسپیرین
- تجویز LMWH
- تجویز وارفارین
- پیشگیری مکانیکال

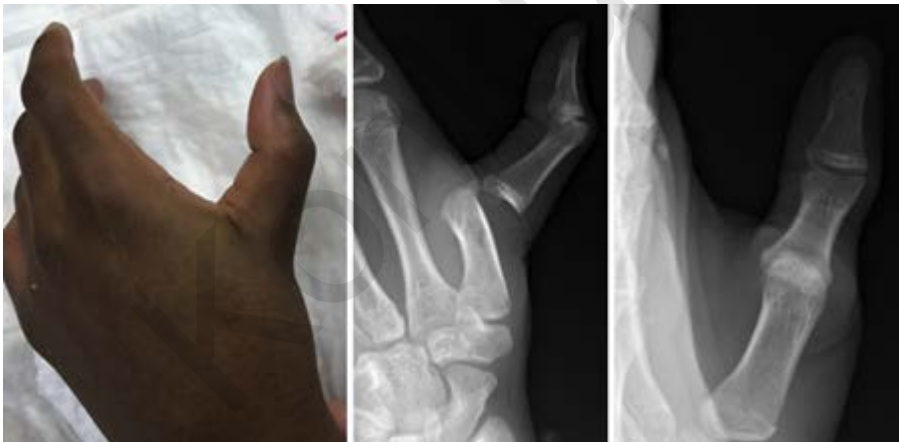۷- میزان همپوشانی لایه زیرین و اولیه درپ با سطح پرپ شده، حداقل چند سانتی متر باید باشد؟

- 1.5
- 2.5
- 5
- 7.5

۸- تورنیکه انگشتی بخاطر خطر فراموش شدن و نتیجه فاجعه بار توصیه نشده است ولی اگر جراح برای عمل جراحی انگشت از یک درن پیروز استفاده کند کدام روش زیر برای فراموش نشدن تورنیکه در زیر پانسمان کمک کننده تر است؟

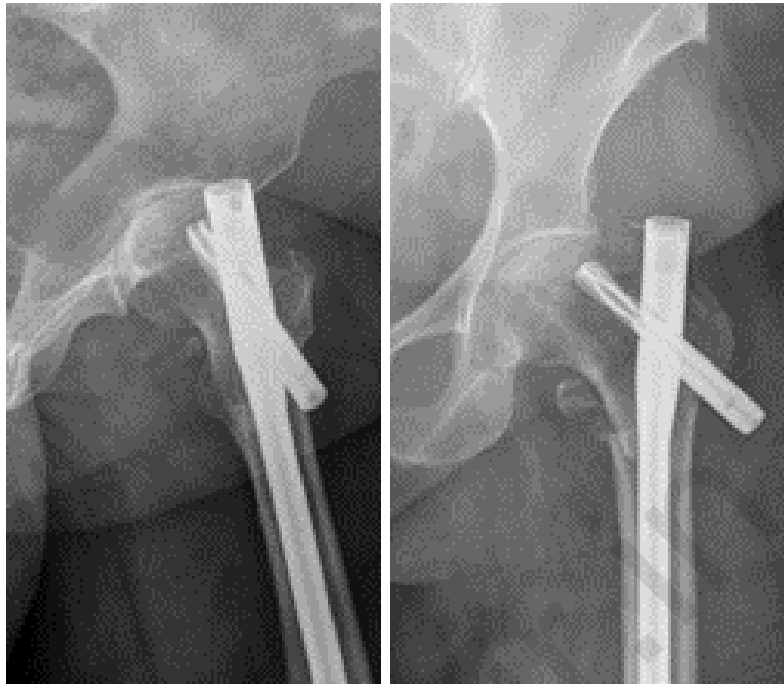
- استفاده از درن پهن تر
- استفاده از درنی با رنگ متفاوت از رنگ پوست بیمار
- زدن یک هموستات به درن
- استفاده از دو درن با رنگ های متفاوت

۹- در شکل زیر برای درمان آسیب انجام کدام یک از مانورهای زیر ممنوع است؟



- ادداکشن
- تراکشن
- هایپر اکستنشن
- فلکشن

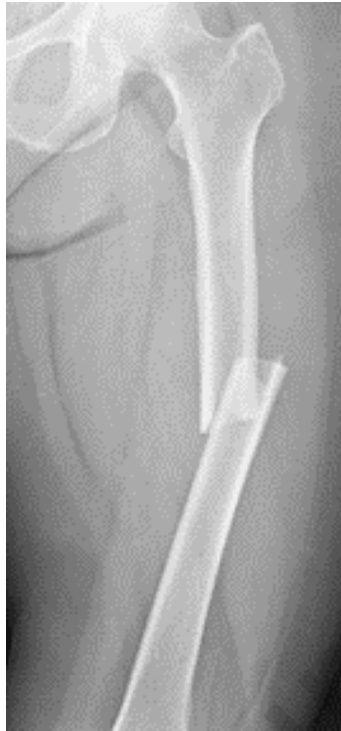۱۰- بیمار ۷۰ ساله ۲ ماه قبل تحت فیکساسیون شکستگی اینترتروکانتریک با PFNA قرار گرفته است و برای ویزیت فالو آپ مراجعه می‌کند. در معاینه، بیمار با واکر راه می‌رود معاینات، درد و محدودیت حرکتی هیپ ندارد. با توجه به رادیوگرافی اقدام مناسب کدام است؟



بیمار تا زمان یونیون تحت نظر گرفته شود  
انجام سیتی اسکن جهت بررسی وضعیت یونیون  
ریویژن با PFNA  
ریویژن با DCS

Konkur

۱۱- بیمار ۶۷ ساله‌ای به دنبال falling down هم‌سطح در خانه دچار شکستگی زیر شده است. کدامیک از داروهای زیر در ایجاد این نوع شکستگی نقش ندارد؟



Pantoperazol

Calcitonin

Bisphosphonates

Denosumab

۱۲- جهت ایجاد کال استخوانی، ساختار نیل اینترامدولاری باید از نظر  $stiffness$  و  $strength$  به ترتیب از راست به چپ چگونه باشد؟

زیاد - زیاد

زیاد - کم

کم - زیاد

کم - کم

۱۳- عامل اصلی در عدم موفقیت ریویژن با استم فمورال سیمانی در توتال هیپ آرتروپلاستی چیست؟

سایز نامناسب استم

تکنیک نادرست ریم متافیز

از دست رفتن سطح تراپکولار استخوان

زاویه نامناسب استم

۱۴- در کودک ۱۸ ماهه برای بازسازی سین داکتیلی کامل (complete) با چسبندگی استخوانی (Complex) در نوک انگشت، استفاده از کدام روش ترمیمی احتمال بهترین نتیجه عملکردی و زیبایی را ایجاد می‌کند؟

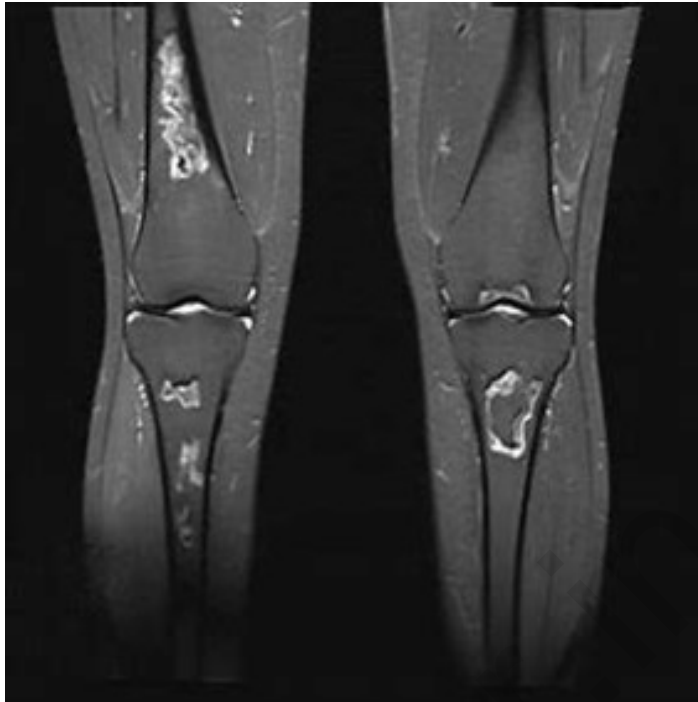
گذاشتن گرافت ضخیم پوستی مستقیماً روی استخوان  
ترمیم ثانویه با اجازه ترمیم خودبخودی (secondary intention)  
استفاده از گرافت ترکیبی (composite graft) شامل پوست و چربی  
گذاشتن Splitt Thickness Skin Graft

۱۵- دختر ۲ ساله به دلیل امتناع از وزن‌گذاری از روز گذشته مراجعه کرده است. در معاینه تب خفیف دارد و زانوی چپ گرم، متورم و قرمز بوده و محدودیت حرکتی دارد. دامنه حرکتی هیپ نرمال است. ESR و CRP مختصر افزایش دارد و WBC حدود ۱۲ هزار است. در آسپیراسیون مفصل، WBC حدود ۲۰ هزار بوده و میکروارگانیزم مشاهده نشده است. مناسب‌ترین اقدام بعدی برای تشخیص کدام است؟

درخواست MRI زانو و دیستال فمور چپ  
تست PPD  
درخواست PCR مایع سینوویال  
درخواست ESR و CRP پس از 48 ساعت

Konkur.in

۱۶- خانم میان سالی که مدتها با تشخیص لوپوس سیستمیک تحت درمان می باشد به دلیل درد هر دو زانو مراجعه می کند. در معاینه نکته خاصی ندارد. بررسی ام آر آی ضایعات زیر را نشان می دهد. اقدام مناسب کدام است؟



فالوآپ کلینیکی و توصیه به تقویت عضلات اطراف زانو

درخواست PET-CT

بیوپسی سوزنی ضایعه

کورتاژ و گرافت ضایعه فمور

۱۷- بیماری با تشخیص استئوسارکوم دیستال فمور پس از جراحی و درمان سیستمیک، دچار عود موضعی شده است. در بررسی ضایعه متاستاتیک ندارد. درمان مناسب کدام است؟

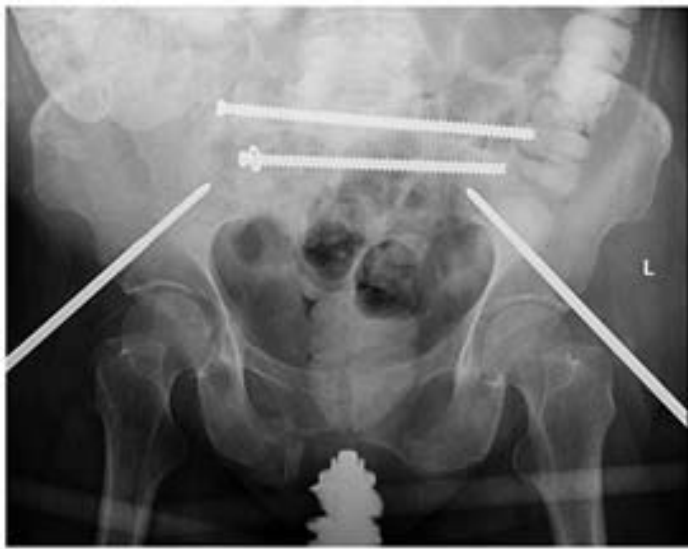رزکسیون مجدد ضایعه

شیمی درمانی و رزکسیون مجدد

آمپوتاسیون اندام از فمور با مارژین کافی

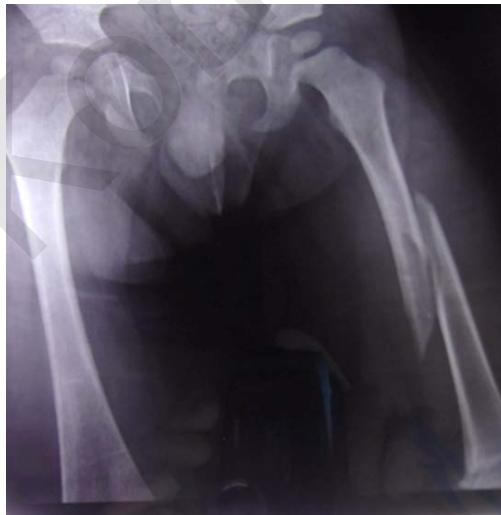آمپوتاسیون رادیکال از هیپ

۱۸- برای گذاشتن اکسترنال فیکساتور لگن به روش نشان داده شده در رادیوگرافی، همه نماهای رادیوگرافیک زیر لازم است، بجز:



- Obturator-outlet-view
- Iliac oblique view
- Obturator-inlet view
- Outlet view

۱۹- بچه ۲ ساله با شکستگی زیر مراجعه می‌کند. کودک آسیب‌دیدگی و بیماری دیگری ندارد. درمان مناسب کدام است؟



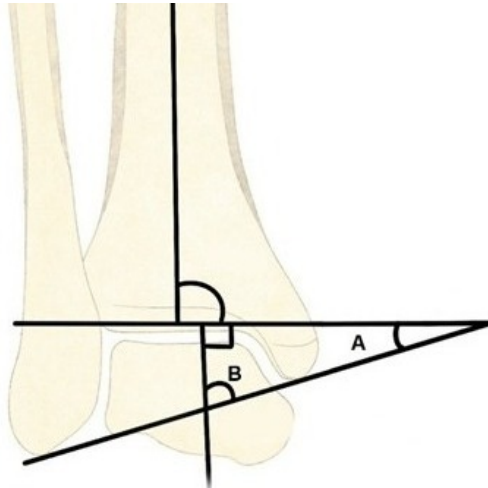
درمان با گچ‌گیری - هیپ اسپایکا

پلاک‌گذاری

TEN (میله‌گذاری داخل کانال)

فیکس کردن با چند پیچ Inter fragmentary و سپس گچ‌گیری

۲۰- در عکس شماتیک زیر زاویه talocrural کدام می‌باشد و افزایش آن نشان دهنده چیست؟



- A + کوتاه شدن طول فیبولا
- B + افزایش طول فیبولا
- B + کوتاه شدن طول فیبولا
- A + افزایش طول فیبولا

۲۱- بیمار آقای ۲۵ ساله با شکستگی ساق که حدود ۸ ماه پیش nail شده در حال حاضر یونیون دارد. وقتی بیمار مچ پا را دورسی فلکس می‌کند انگشت شست فلکس است و پس از پلانتر فلکس کردن مچ پا، مفصل IP کامل اکستند نمی‌شود. کدام گزینه در مورد نام عارضه و علت آن صحیح است؟

- checkrein deformity , به دلیل گیر کردن عضلات در کالوس
- clawtoe deformity , به دلیل فیبروز کانتراکچر عضلات کمپارتمان عمقی
- checkrein deformity , به دلیل فیبروز کانتراکچر عضلات کمپارتمان عمقی
- clawtoe deformity , به دلیل گیر کردن عضلات در کالوس

۲۲- جوان ۲۴ ساله به دنبال تصادف با اتومبیل با شکستگی دیستال فمور تیپ A3 مراجعه کرده است. در معاینه اندام تحتانی مبتلا نبض ندارد و کاملاً ایسکمیک است. چنانچه حدود ۷ ساعت از حادثه گذشته باشد و اکنون بیمار در اتاق عمل باشد کدام روش را انتخاب می‌کنید؟

- ابتدا فیکساسیون با پلیت و سپس ترمیم عروق
- ابتدا ترمیم عروق و سپس فیکساسیون با پلیت
- ابتدا ترمیم عروق و سپس آتل‌گیری و 2 هفته بعد فیکساسیون با پلیت
- ابتدا اکسترنال فیکساتور و سپس ترمیم عروق

۲۳- نوجوان ۱۴ ساله که در اثر افتادن دچار شکستگی شفت تیبیا و فیبولا شده است و با جا اندازی بسته و گچ بلند ساق درمان شده است. اکنون ۴ ماه از شکستگی گذشته و جوش خورده است و بیمار با چرخش پا به داخل راه می‌رود. بعد از بررسی حدود ۲۰ درجه چرخش به داخل از محل شکستگی تشخیص داده می‌شود. درمان ارجح کدام است؟

CONSERVATIVE TREATMENT

SUPRAMALLEOLAR TIBIAL OSTEOTOMY

FRACTURE SITE OSTEOTOMY

SUPRAMALLEOLAR TIBIA AND FIBULAR OSTEOTOMY

۲۴- نوزاد تازه متولد شده‌ای را با ظاهر پای کلاب فوت ۲ طرفه نزد شما آورده‌اند. معاینه حرکتی بیمار نرمال است. ابداکشن و دورسی فلکشن پا به صورت پاسیو تا حد near full امکان‌پذیر بوده و کریز عمیق واضح دیده نمی‌شود. توصیه شما کدام است؟

شروع گچ‌گیری به روش Ponseti

اطمینان بخشی به والدین

استفاده از foot orthosis به صورت شبانه

بررسی EMG & NCV

۲۵- کدام یک از موارد زیر ریسک فاکتور سوختگی حرارتی بعد از گچ‌گیری است؟

دمای آب مورد استفاده برای خیس کردن گچ ۵۵ درجه باشد.

ویبریل از جنس پنبه خالص باشد.

گچ فایبرگلاس روز بعد از گچ‌گیری برای استحکام گچ Plaster of Paris اضافه شود.

تعداد لایه‌های گچ ۲۰ باشد.

۲۶- در آقای ۲۰ ساله تصمیم به برداشتن اتوگرافت استراکچرال از فیبولا دارید. بدون آنکه اختلالی به عملکرد اندام برسد حداکثر چه مقداری از فیبولا را می‌توانید برداشت کنید؟

دو سوم پروگزیمال فیبولا

کل طول فیبولا

یک سوم میانی فیبولا

ده سانتی‌متر از دیستال فیبولا

۲۷- خانم ۵۲ ساله با درد و شواهد استئو آرتریت مدیال زانو، کاندید دبریدمان آرتروسکوپی جهت کاهش درد می‌باشد. در آرتروسکوپی انجام شده ۱۰۰ سی‌سی افیوژن مفصلی تخلیه و پارگی فلپ منیسک مدیال دبرید شد. استیوفیت‌های کوندیل مدیال و لترال برداشته شد. وجود کدام یک از موارد زیر با پیش آگهی ضعیفتری برای کاهش درد بیمار همراه است؟

- درد مدیال زانو
- افیوژن مفصل زانو
- پارگی فلپ منیسک مدیال
- وجود استیوفیت در کوندیل لترال فمور

۲۸- پسر ۱۰ ساله به دنبال شکستگی-کندگی خار بین کوندیلی زانو تحت درمان جراحی قرار گرفته است. پس از گذشت ۷ هفته از جراحی و انجام فیزیوتراپی دامنه حرکتی ۰ تا ۳۰ درجه دارد. مناسب‌ترین اقدام برای وی در حال حاضر کدام است؟

- dynamic splinting & aggressive physical therapy
- manipulation under anesthesia
- arthroscopic lysis of adhesions
- open lysis of adhesions

۲۹- در بیماری که با تشخیص شانه منجمد تحت درمان مانیپولاسیون زیر بیهوشی قرار گرفته در حین عمل دچار در رفتگی شانه شده است. پس از جا اندازی اقدام بعدی کدام است؟

- بی‌حرکتی ۳ هفته سپس شروع حرکات
- بی‌حرکتی ۱ هفته سپس شروع حرکات
- فیزیوتراپی Aggressive با محدودیت حرکات در ER و ABD
- فیزیوتراپی Aggressive با محدودیت حرکات در IR و ADD

۳۰- درمان ارجح Slap lesion علامت‌دار تاندون بای سپس در بیمار ۵۰ ساله حین انجام آرتروسکوپی کدام است؟

- ترمیم
- تنودز
- تنوتومی
- کنسرواتیو

۳۱- در اپروچ قدامی شکستگی خرد شده بازو که با روش کم تهاجمی تحت فیکساسیون (MIPO) قرار می‌گیرد، صدمه به کدام عصب بیشتر دیده می‌شود؟

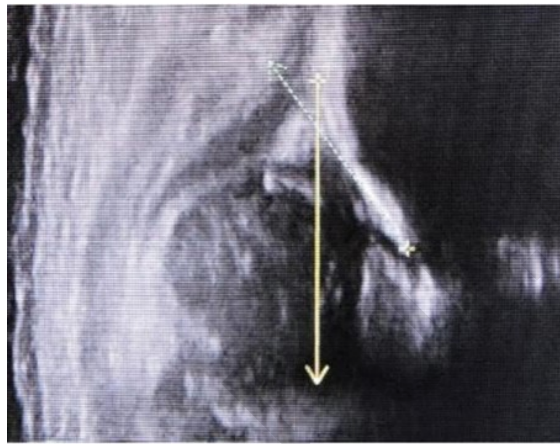
موسکولوکوتانئوس

رادیال

مدیان

اولنا

۳۲- نوزادی با DDH به شما مراجعه نموده است. نمای سونوگرافی مشهود است. در کدام مورد بستن پاولیک هارنس کمترین موفقیت را دارد؟



ارتولانی مثبت

ارتولانی منفی

بارلو مثبت

سن کمتر از ۲ هفته

۳۳- برای اصلاح جراحی هالوکس والگوس کدام مورد می‌تواند اندیکاسیون double/triple first ray osteotomy می‌باشد؟

زاویه اینترمتاتارسال بیش از ۱۳ درجه

تغییرات آرتروزی MTP

congruent بودن مفصل متاتارسوفالانژیال

مفصل متاتارسوکونئیفورم ناپایدار

۳۴- کدام نوع آمپوتاسیون در پا در صورت انجام به عنوان استامپ نهایی، نیاز به انجام همزمان تاندون ترانسفر دارد؟

Syme

Pirrogoof

Chopart

Konkur.in

۳۵- خانم ۴۵ ساله با درد و ناراحتی در مדיال ساق و مچ پا که با پارستزی و دیستتزی در کف پا مراجعه کرده است. علائم حدود ۱۸ ماه وجود دارد و حادثه مشخصی را به یاد نمی‌آورد. تست eversion dorsiflexion و تست triple compression مثبت می‌باشد. در سی‌تی‌اسکن و ام‌ار ای ضایعه مشخصی دیده نشده است. یک ماه درمان‌های کنسرواتیو ناموفق بوده است. اقدام بعدی کدام است؟

جراحی و سینوکتومی تیبیال خلفی

جراحی و رلیز کانال تارسال

حذف Os trigonum

ادامه درمان غیر جراحی

۳۶- در تعویض مفصل زانو بعد از کامل شدن کاتهای استخوانی و برداشت استئوفیت‌های مدیال و لاترال با نصب اسپیسر، فلکسیون کامل است ولی اکستنشن کامل مقدور نبوده و کلاترال‌ها در لمس تایت هستند. کدام اقدام زیر اولویت دارد؟

برداشتن استئوفیت‌های خلف کوندیل‌ها

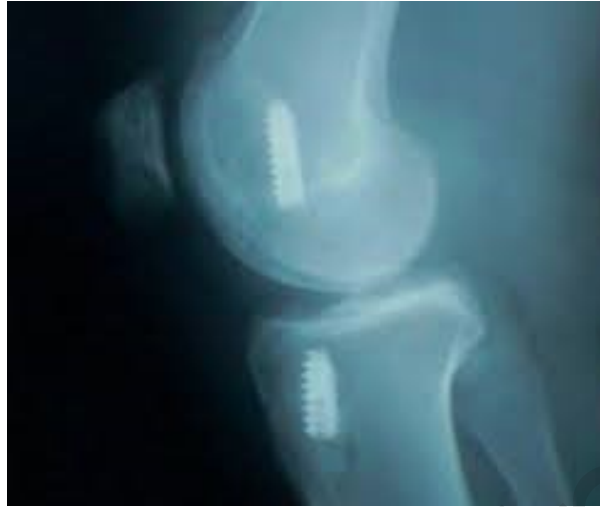برداشتن دیستال فمور 2 میلیمتر بیشتر

رلیز کپسول مفصلی از خلف کوندیل

استفاده از پلی اتیلین با ضخامت کمتر

Konkur.in

۳۷- بیمار ۳۰ ساله تحت عمل جراحی بازسازی رباط صلیبی قدامی به روش BPTB قرار می‌گیرد و طبق روال، فیزیوتراپی بعد از عمل انجام می‌شود اما دامنه حرکتی فلکشن زانو از ابتدا به خوبی پیش نمی‌رود. بعد از ۴۵ روز از عمل رادیوگرافی Post op را ملاحظه فرمایید. درمان مناسب کدام است؟

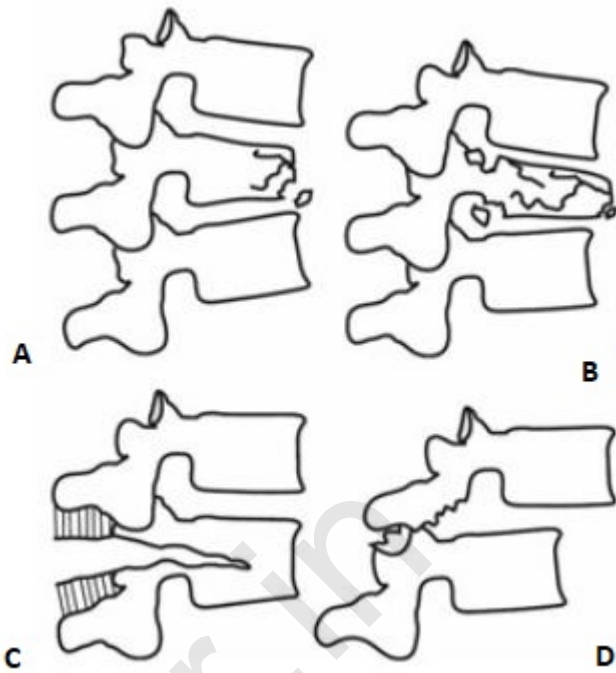
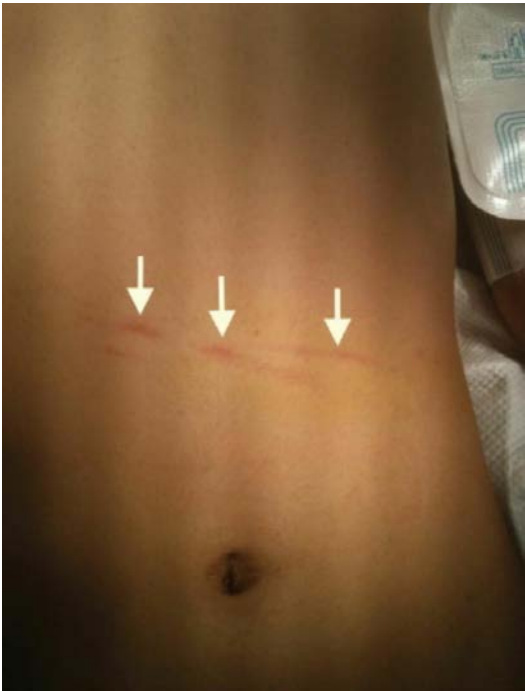


ادامه فیزیوتراپی  
مانیپولاسیون تحت بیهوشی  
آرتروسکوپی ریلیز و سپس مانیپولاسیون  
رویتن بازسازی رباط صلیبی

۳۸- در همه موارد زیر اثر Hoop Tension Effect از بین می‌رود و معادل توتال منیسکتومی است، بجز:

پارگی کامل Root  
پارگی رادیال کامل  
منیسکتومی ساب توتال  
پارگی طولی کامل

۳۹- پسر بچه ۷ ساله به دنبال تصادف ماشین که به عنوان سرنشین در صندلی عقب بوده به اورژانس آورده شده است، در معاینه بالینی اولیه متوجه یافته زیر بر روی شکم بیمار می شوید، احتمال کدام نوع از شکستگی ستون فقرات لومبار بیشتر است؟



A  
B  
C  
D

۴۰- در ارزیابی گردن بیمار پس از تروما جهت رد ضایعه احتمالی، ابتدا بی‌دردی در کدام حرکت بررسی می‌شود؟

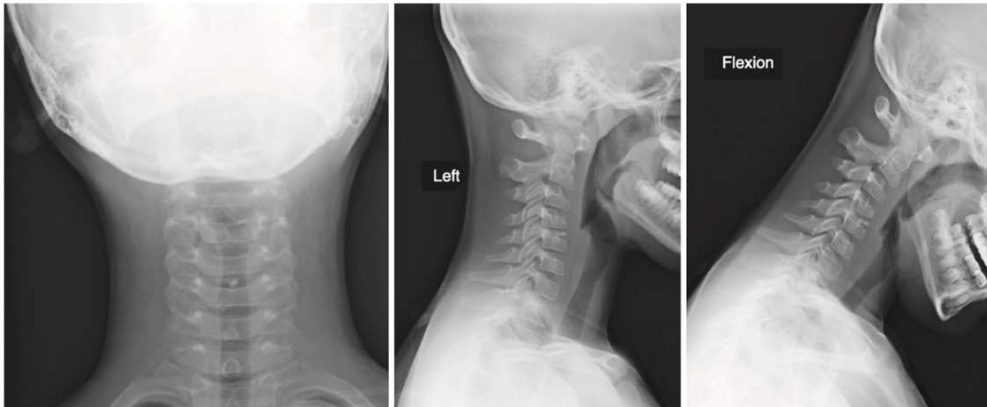
Active neck rotation

Passive neck rotation

Active flexion extension

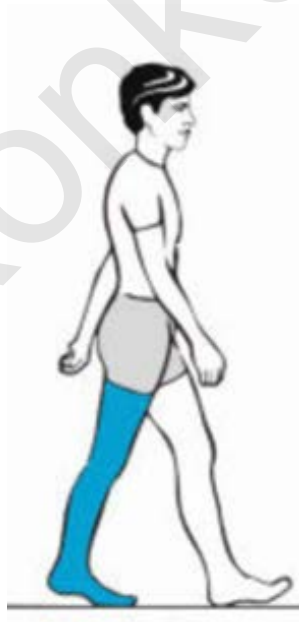Passive flexion extension

۴۱- پسر ۸ ساله با درد و محدودیت حرکات گردن و تورتیکولی خفیف از هفته قبل مراجعه کرده است. در بررسی تورتیکولی خفیف و تب درجه پایین دارد. با توجه به رادیوگرافی موجود اقدام درمانی کدام است؟



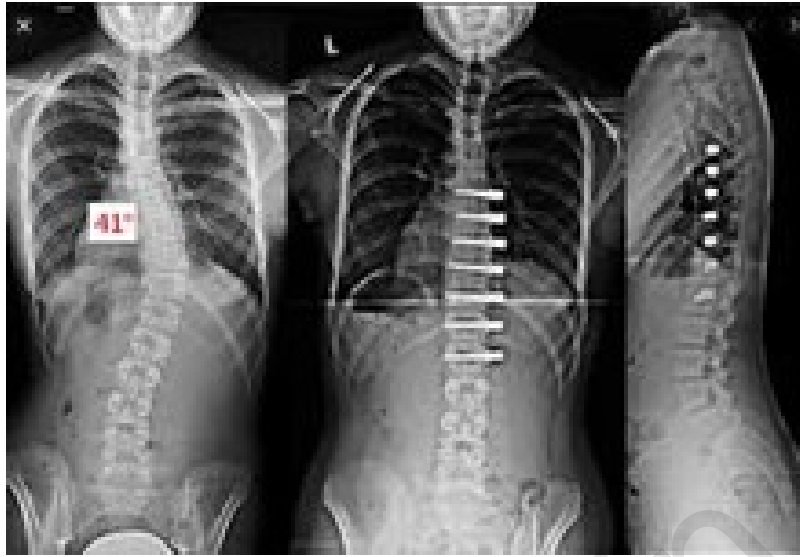
- Soft collar and NSAIDs
- Halo-traction and then Halo-vest
- Anterior cervical instrumented fusion
- Posterior cervical instrumented fusion

۴۲- تصویر زیر کدام مرحله از سیکل راه رفتن در پای راست را نشان می‌دهد؟



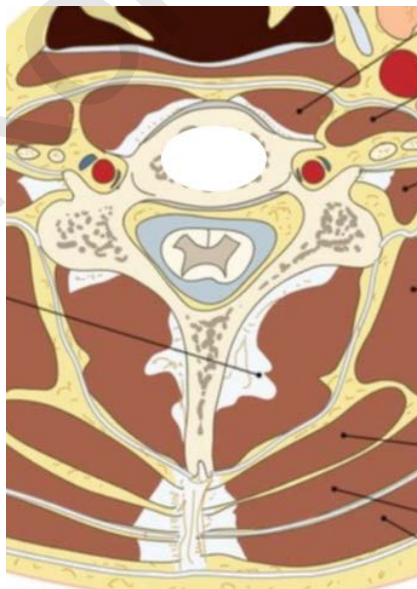- Toe off
- Mid swing
- Mid stance
- Terminal stance

۴۳- کودک ۱۱ ساله با ریسر ۲-۱ به دلیل اسکولیوز ۴۱ درجه تحت درمان جراحی قرار گرفته است. رادیوگرافی بیمار را در زیر می بینید. کدام تکنیک انجام شده است؟



- Posterior spinal fusion
- Anterior spinal fusion
- Anterior vertebral body tethering
- Growth guided & physeal stapling

۴۴- مقطع شماتیک اگزینال زیر از گردن مربوط به کدام مهره است؟



- C1
- C2
- C4
- C7

۴۵- پس از پایان درمان با بربیس در شکستگی‌های توراکو لومبار کدام روش تصویربرداری برای ارزیابی ختم درمان ضروری است؟

Standing x-ray

Flexion extension x-ray

CT scan

MRI

۴۶- پسر بچه ۱۰ ساله مبتلا به کیست ساده استخوان (UBC) پروکسیمال فمور به ابعاد ۲×۴ سانتیمتر می‌باشد، به مدت دو هفته است که می‌لنگد، کدام روش درمان زیر مناسب است؟

Extended curettage & cementation

Cortisone injection

Curettage, bone graft, and internal fixation

Bone marrow injection

۴۷- شایع‌ترین محل وقوع کندرومیکسویید فیروما کدام است؟

پروکسیمال فمور

دیستال فمور

پروکسیمال تیبیا

دیستال تیبیا

۴۸- خانم ۶۰ ساله با درد و ضایعه لیتیک دیستال فالانکس انگشت سوم به مدت ۲ ماه مراجعه کرده است. در بیوپسی کارسینوما گزارش شده است. احتمال وجود محل اولیه تومور در کدام ناحیه زیر کمتر است؟

Breast

Thyroid

Kidney

Lung

۴۹- جهت جلوگیری از سرایت ویروس به جراح در حین عمل جراحی بر روی بیمار Hbs Antigen مثبت کدام مورد زیر توصیه نمی‌شود؟

استفاده از دستکش تقویت شده  
قبل از گره زدن هر سوچور، سوزن مربوطه از نخ جدا شود  
برای دقت بیشتر، همزمان دو جراح پوست را بدوزند  
برای ترمیم پوست از استپلر پوستی استفاده شود

۵۰- مهم‌ترین علت محدودیت حرکت شانه بعد از فیکساسیون شکستگی پروگزیمال هومروس با پلیت کدام است؟

کنتراکچر کیسول مفصل  
مال یونیون توبروزیته بزرگ  
ایمپینجمنت پلاک به آکرومیون  
پارگی روتاتورکاف

۵۱- در متاستاز تومور به ستون فقرات بچه‌ها کدام یک شیوع کمتری دارد؟

Astrocytoma  
Wilms tumor  
Neuroblastoma  
Rhabdomyosarcoma

۵۲- به دنبال رویژن توتال هیپ آرترو پلاستی به دلیل Adverse local tissue reaction، کدام یک از عوارض زیر شایع‌تر است؟

اختلاف طول  
ناپایداری  
آسیب عصبی  
آسیب عروقی

۵۳- پسر ۱۰ ساله به دنبال ترومای ورزشی دچار شکستگی سالترهیس تایپ ۴ دیستال فمور شده و تحت درمان مناسب قرار گرفته است، در بررسی‌های جدید 35% Physeal Bar و حدود ۱۲ درجه ژنوالگوم دارد. بهترین اقدام درمانی کدام است؟

درمان کانسرواتوو و استئوتومی اصلاحی پس از بلوغ  
اکسیزیون بار به تنهایی  
اکسیزیون بار + استئوتومی  
اکسیزیون بار + استئوتومی + اپی فیزیودز طرف مقابل

۵۴- پسر بچه ۱۱ ساله در حین مسابقه کشتی دچار در رفتگی قدامی شانه راست می‌گردد. پس از جا اندازی بسته و انجام بررسی‌های تشخیصی large bony bankart lesion در MRI شانه راست دارد. بهترین اقدام درمانی کدام است؟

- Sling Immobilization
- Arthroscopic Bankart repair
- ORIF / Latarjet
- Arthroscopic capsulorrhaphy

۵۵- در درمان شکستگی باز تیبیا همراه با دیفکت وسیع استخوانی و بافت نرم، از فلپ آزاد بافت نرم و فیکساسیون با الیزاروف استفاده شده است. با توجه به دیفکت وسیع استخوانی تصمیم به bone transport گرفته می‌شود. جهت جلوگیری از آسیب خون‌رسانی فلپ، سریع‌ترین زمان توصیه شده برای شروع ترانسپورت استخوانی چند هفته پس از تعبیه فلپ آزاد است؟

- 1
- 3
- 6
- 12

۵۶- خانم ۱۷ ساله‌ای با ناپایداری پاتلا همراه با دررفتگی مکرر مراجعه کرده است. شش ماه فیزیوتراپی نتیجه‌ای نداشته است. Q- Angle 12 درجه و اندکس اینسال 1.2 و در سی‌تی‌اسکن TT-TG 12 میلی‌متر می‌باشد. مناسب‌ترین روش درمانی کدام است؟

- ریف کپسول مدیال
- بازسازی MPFL
- انتقال توبروزیته تیبیال به دیستال
- آزاد سازی لترال

۵۷- کودکی را با شک به تروما نزد شما آورده‌اند. در کدام یک از شکستگی‌های زیر شک کمتری به Child abuse ایجاد می‌گردد؟

- Digital fracture
- Scapular fracture
- Long bone shaft fracture
- Spinous process fracture


۵۸- برای پیش‌گیری از آسیب شریانی در اپروچ پوسترומدیال زانو، دایسکشن باید از کدام کدام عضله انجام شود؟

- Plantaris
- Gastrocnemius
- Popliteus
- Biceps femoris

۵۹- بیمار آقای ۳۰ ساله که به دنبال تصادف ۴ ماه قبل دچار شکستگی گردن تالوس شده و تحت درمان قرار گرفته است. هم اکنون با درد مچ پا مراجعه کرده و در بررسی‌های تکمیلی احتمال استئونکروز مطرح می‌باشد. شایع‌ترین مکان این عارضه کدام است؟

- گردن تالوس
- پوسترولترال Dome تالوس
- پوسترומدیال Dome تالوس
- سر تالوس

۶۰- در مورد عملکرد بین‌های مشخص شده با فلش (steerage pins)، همه موارد صحیح است، بجز:



- جلوگیری از نیروی Shearing
- جلوگیری از نیروی Rotational
- تبدیل نیروی shearing به Dynamic compression
- بهترین عملکرد در شکستگی‌های مایل با زاویه 30-60 درجه

۶۱- آقای ۳۰ ساله که به دنبال تصادف دچار شکستگی پلاتو شده، تحت فیکساسیون با پلاک LCP قرار گرفته است. یک ماه بعد از جراحی دچار زخم همراه اکسپوز شدن پلاک و دیفکت ۴×۴ سانتی متر در قسمت پروگزیمال شده است. پس از شستشو و دبریدمان کدام فلپ زیر توصیه می شود؟

Soleus

Reverse sural

Gastrocnemius

Cross leg

۶۲- بیمار خانم ۳۵ ساله به دنبال تصادف دچار ترومای لگن شده است. در بررسی های انجام شده شکستگی استابولوم از انواع low T shape با جابجایی خلفی ۳ میلی متر دارد. مناسب ترین درمان کدام است؟

درمان غیرجراحی

جراحی با اپروچ کوخر

جراحی با اپروچ ایلئواینگوینال

جراحی با اپروچ ایلئوفمورال

۶۳- کودک ۸ ساله ای در اثر سانحه دچار شکستگی تالوس شده و با دنبال آن دچار AVN شده است. اکنون ۶ ماه از درمان شکستگی می گذرد. درمان ارجح چیست؟

Prolonged non weight bearing

Avoiding impact activities

Multiple drilling

Vascularized bone grafting

۶۴- در هنگام کانورژن hip resurfacing به توتال هیپ در صورت فیکس بودن کاپ استابولوم، اقدام مناسب کدام است؟

نگهداری کاپ و کانورژن به dual mobility

تعویض کاپ و گذاشتن استم بلند دیستال فیکساسیون

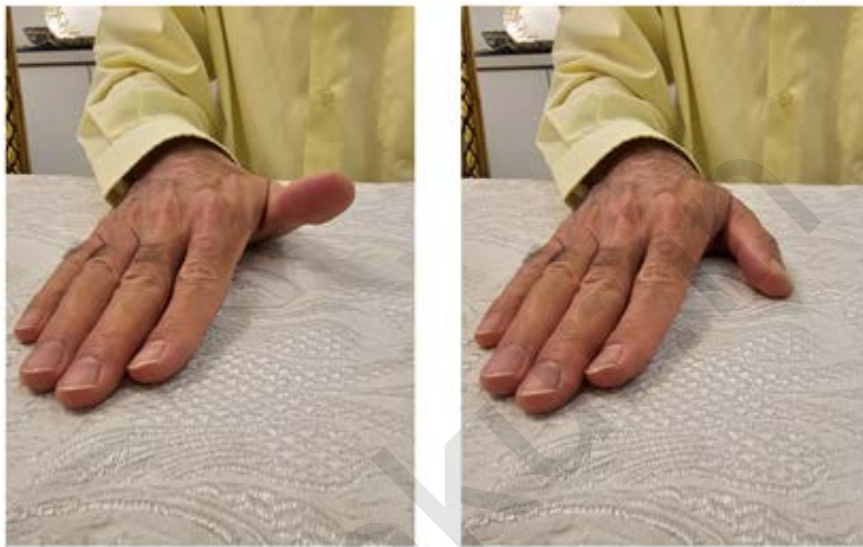نگهداری کاپ و کانورژن به constrained liners

تعویض کاپ و گذاشتن استم کوتاه

۶۵- در طراحی استم‌های سیمانی polished همه موارد زیر ارجحیت دارد، بجز:

- سطح مقطع غیر مدور (noncircular)
- گوه‌ای (taperd)
- سطح مقطع دارای لبه های پهن (broad)
- وجود کولار (collar)

۶۶- از بیمار درخواست می‌کنیم تست زیر را انجام دهد. این تست برای معاینه کدام تاندون زیر است؟



ب: بعد از انجام تست

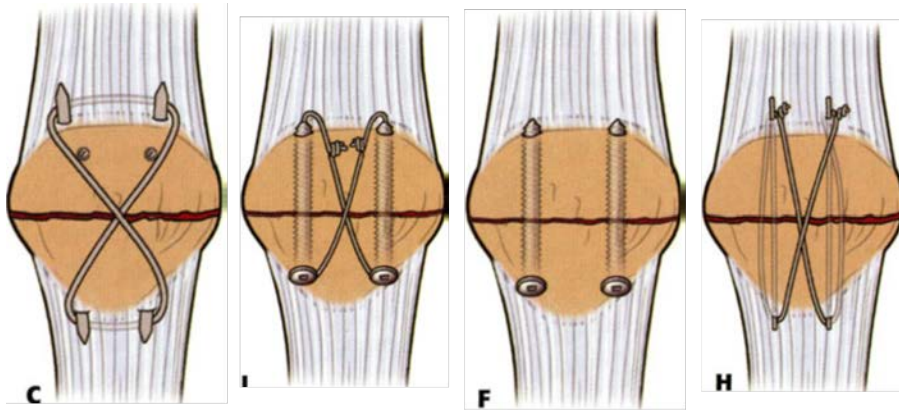
الف: قبل از انجام تست

- ابداکتور کوتاه شست
- ابداکتور بلند شست
- اکستانسور کوتاه شست
- اکستانسور بلند شست

۶۷- انتقال عصب کدام عضله برای بازسازی شاخه حرکتی عصب اولنا، انتخابی است؟

- پروناتور کوادراتوس
- سوپیناتور
- فلکسور کارپی اولناریس
- اکستانسور کارپی رادیالیس

۶۸- در شکستگی کشکک با جابه‌جایی قطعات حدود ۲۰ میلی‌متر، کدام روش فیکسیشن ارجح است؟



C  
I  
F  
H

۶۹- درمان ارجح شکستگی سگمنتال مید شفت کلاویکل در فرد ۲۵ ساله فعال کدام گزینه می‌باشد؟

Plate  
IM nail  
Bandage  
TEN

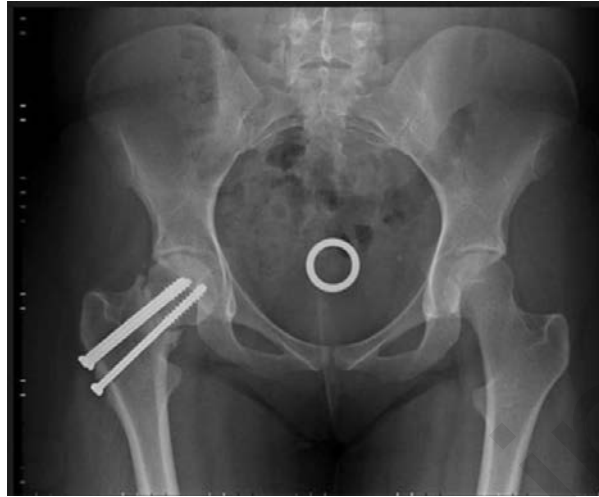
۷۰- درمان ارجح فیکساسیون شکستگی Beak کوراکوئید کدام است؟

Lag screw  
Lag screw + washer  
اکسزیون و اتصال مجدد تاندون‌ها با آنکور  
بیج Bosworth

۷۱- در Scapulothoracic Dissociation تروماتیک، احتمال پارگی کدام عضله کمتر است؟

لواتور اسکاپولا  
دلتوئید  
پکتورالیس ماژور  
لاتیسیموس دورسی

۷۲- خانم ۲۴ ساله به دنبال شکستگی بدون جابجایی گردن فمور به دنبال Motor Car Accident تحت عمل جراحی فیکساسیون پرکوتانئوس با ۳ عدد پیچ قرار گرفته است. رادیوگرافی Follow Up بعد از ۳ ماه را مشاهده می‌فرمائید. بیمار از درد هیپ راست شکایت داشته و توانایی وزن گذاری ندارد. مناسب‌ترین اقدام درمانی کدام گزینه می‌باشد؟



همی آرتروپلاستی  
 رویژن جراحی با DHS و گرافت استخوانی  
 انجام Core Decompression  
 انجام Valgus Osteotomy ناحیهی اینترتروکانتریک

۷۳- در درمان غیر جراحی شکستگی شفت متاکارپ دست، کدام متاکارپ انگولیشن بیشتری را در سطح آنترو پوسترور می‌تواند تحمل کند؟

- 2
- 3
- 4
- 5

۷۴- بیماری با از دست دادن توانایی اکستنشن انگشت شست از ۲ هفته قبل بدون ترومای خاصی مراجعه کرده است. در سابقه، پلاک گذاری در ولار به علت شکستگی دیستال رادیوس همان سمت رتا در یک سال قبل را دارد. کدام راهکار درمانی را برای بیمار توصیه می‌کنید؟

ترمیم مستقیم تاندون اکستانسور شست در اولین فرصت  
 در آوردن پلاک از ولار و ترمیم تاندون اکستانسور شست  
 گرافت تاندون اکستانسور شست  
 در آوردن پلاک ولار و تاندون ترانسفر برای برگرداندن اکستنشن شست

۷۵- نوجوان ۱۴ ساله‌ای به علت زمین خوردن حین پائین آمدن از پله و علائم در رفتگی جا افتاده کشکک مراجعه می‌نماید. در معاینه زانو تورم زیادی دارد و در رادیوگرافی و MRI وجود قطعه بزرگ غضروفی بدون استخوان ساب کوندرال از منشاء سطح مفصلی مدیال کشکک تشخیص داده می‌شود. چه درمانی را پیشنهاد می‌نمائید؟

درمان جراحی باز و فیکساسیون قطعه با سوچر و ترمیم ساختارهای مدیال زانو و آزادسازی رتیناکولوم خارجی  
درمان آرتروسکوپی و خارج کردن قطعه غضروفی و آزادسازی رتیناکولوم خارجی  
گچ گیری زانو به مدت 6 - 4 هفته و شروع فیزیوتراپی پس از آن  
استراحت موقت زانو و شروع سریع تقویت عضلانی

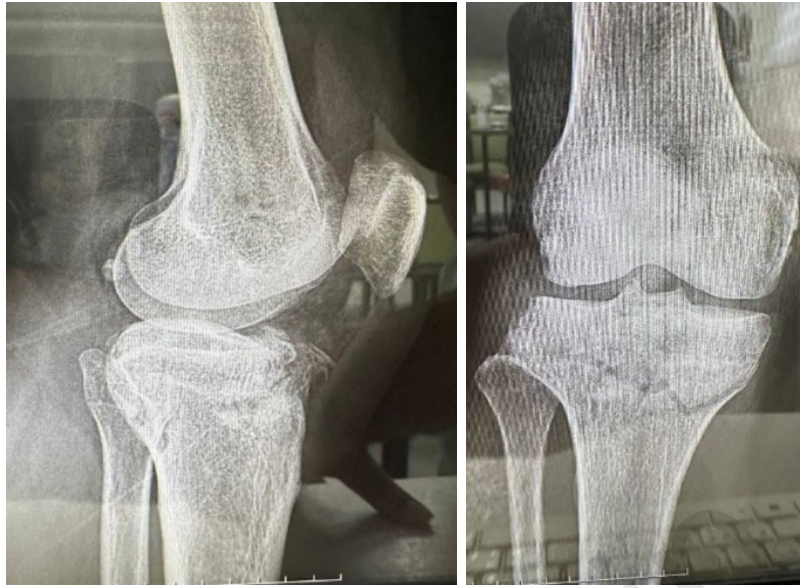۷۶- در کدامیک از شرایط زیر، گچ اسپایکا ترجیحا باید تا کف پا ادامه یابد؟

شکستگی فمور شیرخوار 2 ساله  
شکستگی فمور در بیمار CP دی پلژیک 4 ساله  
شکستگی فمور در بیماری که همکاری ندارد و تحرک زیادی دارد  
دررفتگی هیپ شیرخوار 15 ماهه

۷۷- کودک ۷ ساله با شکستگی دیافیزیال با جابجایی زیاد اولنا مراجعه می‌کند. دو هفته پس از آسیب، توانایی اکستانسیون کامل انگشت ۴ را ندارد. مهم‌ترین علت چیست؟

فلج عصب مدیال  
گیر افتادن عضله FDP در محل شکستگی  
گیر افتادن عضله FDS در محل شکستگی  
سندروم کمپارتمان

۷۸- در مرد جوانی به دنبال تصادف موتور با مکانیسم Varus Hyperextension دچار شکستگی پلاتوی تیبیا شده که رادیوگرافی آن را می بینید. مهم ترین خصوصیت این نوع شکستگی کدام است؟



فلکسیون دفورمیتی در پلان سائیتال

Tension failure کورتکس قدامی تیبیا

Compression failure کورتکس خلفی تیبیا

کاهش اسلوپ خلفی تیبیا

۷۹- مرد جوانی در اثر تروما دچار پارگی کامل MCL زانو شده است. ضایعه وی بصورت Stener-like lesion می باشد. این ضایعه ناشی از کدام یک از موارد زیر است؟

پارگی midsubstance این لیگامان است

Avulsion مدیال اپی کوندیل فمور است

قرار گرفتن تاندون های Pes بین استخوان تیبیا و MCL کنده شده از تیبیا

پاره شدن چسبندگی تاندون های Pes همراه MCL می باشد

۸۰- آقای ۷۰ ساله دچار شکستگی گردن فمور راست بصورت Valgus impacted شده است. مناسب ترین درمان کدام است؟

عدم وزن گذاری و استراحت

فیکساسیون با پیچ

همی آرتروپلاستی

توتال هیپ آرتروپلاستی

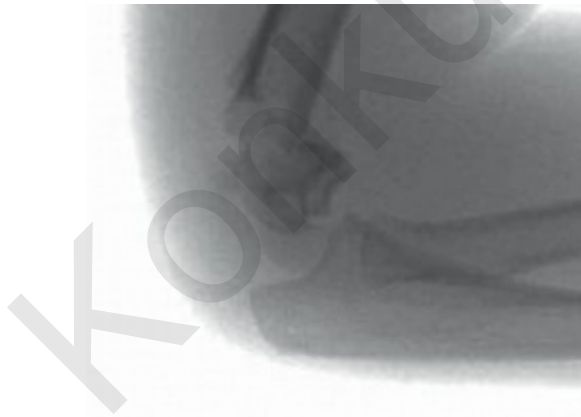۸۱- کودک دو ماهه با هایپر اکستانسیون زانو با تشخیص congenital knee dislocation به شما مراجعه می نماید برای بیمار Serial casting + stretching انجام می شود. پس از حدود دو ماه ۲۰ درجه بهبود داشته ایم قدم بعدی چیست؟

فیزیوتراپی کوادری سپس  
تزریق بوتاکس در کوادری سپس  
کوادری سپس پلاستی باز  
کوتاه کردن فمور

۸۲- در مورد ترانسفر تیبیالیس آنتریور در بیماران میلو منگوسل با کالکانال دفورمیتی، کدام مورد صحیح است؟

این پروسیجر از استئومیلیت پیشگیری می کند.  
برای بهبود نتیجه عمل، گچ گیری در اکواینوس انجام شود.  
اگر عضله درجانی از اسپاستیسیته داشته باشد نتیجه بهتر است.  
بعد از عمل بیمار brace free می شود.

۸۳- در شکستگی سوپراکاندیلار روبرو کدام عصب بیشترین احتمال آسیب را دارد؟



اولنا  
آنتریور اینتر اوسئوس  
رادیال  
پوستریور اینتر اوسئوس

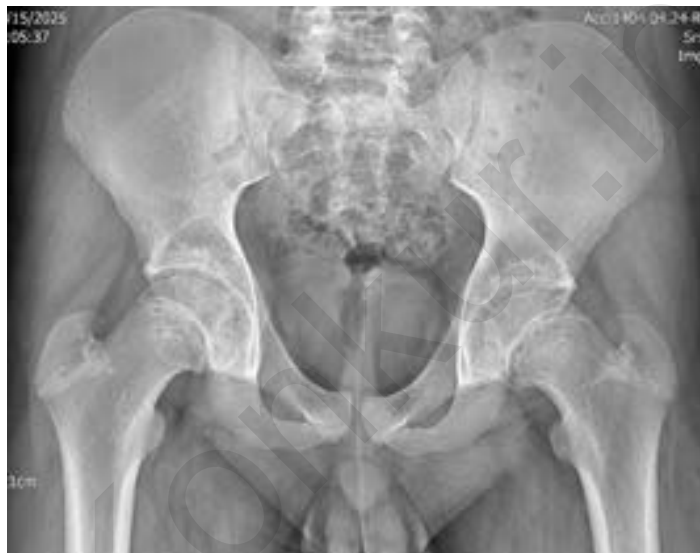۸۴- پس از توتال هیپ آرتروپلاستی بیمار دچار Type B1 periprosthetic fracture شده است. در فیکساسیون شکستگی، کدام گزینه بیشترین پایداری مکانیکی را فراهم می کند؟

پلاک DCP با پیچهای پروگزیمال و دیستال  
Locking plate با پیچهای دیستال و وایر پروگزیمال  
Locking plate با پیچهای unicortical پروگزیمال و bicortical دیستال  
Locking plate با پیچهای bicortical پروگزیمال و unicortical دیستال

۸۵- Involutum استخوانی است ساخته شده از:

- نکروز استخوان بعد از آرتريت چرکی
- نکروز استخوان در استئومیلیت مزمن
- فعالیت پریوستی در استئومیلیت مزمن
- واکنش به استئومیلیت حاد

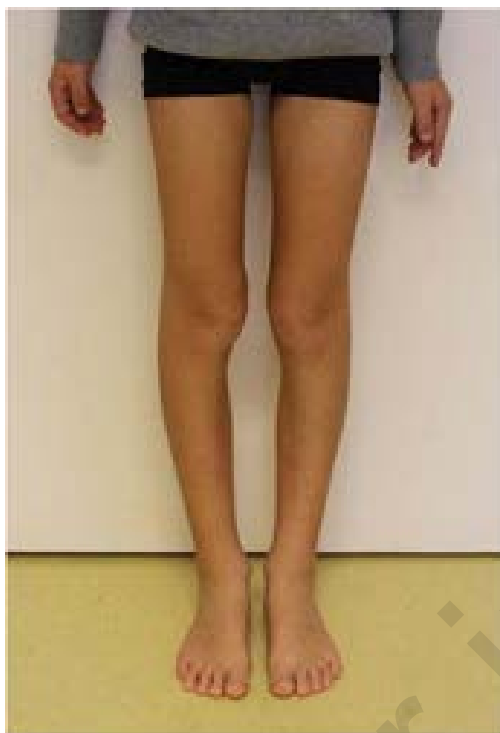۸۶- در معاینه پسر ۱۶ ساله‌ای متوجه لنگش حین راه رفتن می‌شوید. بیمار سابقه‌ای از شروع درد هیپ و لنگش از حدود ۸ ماه قبل را می‌دهد که طی چندین مراجعه به درمانگاه‌های مختلف علت آن مشخص نشده است. با توجه به رادیوگرافی بیمار، اقدام بعدی شما کدام است؟



تحت نظر گرفتن بیمار

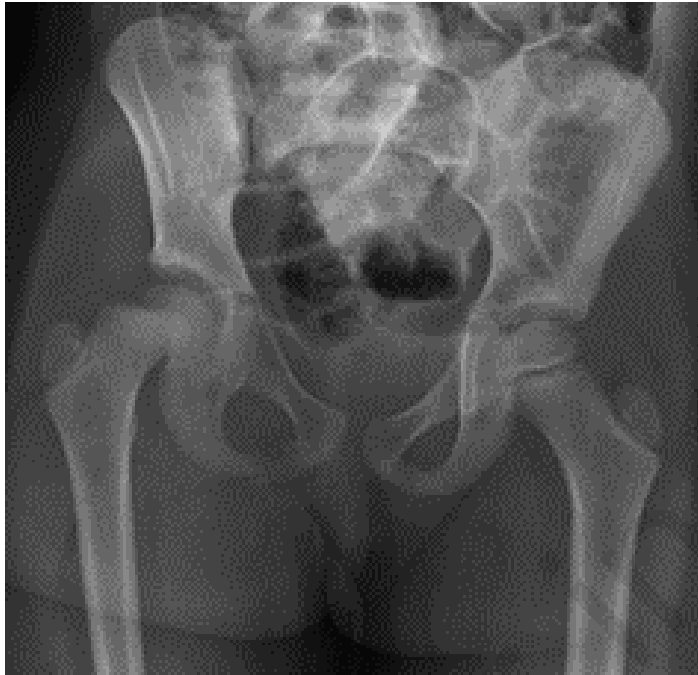- بستری و فیکساسیون Insitu اپی فیزیال 2 طرف با یک پیچ کانوله
- بستری و فیکساسیون Insitu اپیفیزیال 2 طرف با دو پیچ کانوله
- جاناندازی باز با اپروچ surgical dislocation

۸۷- دختر ۱۸ ساله با دفورمیتی که در عکس می بینید مراجعه می کند. علت اصلی این دفورمیتی کدام است؟



واروس شدید دیستال فمور  
پاتلا بطرف مدیال sublux شده  
افزایش میزان آنته ورژن فمور  
افزایش میزان internal torsion تیبیا

۸۸- کودک ۴ ساله دچار ترومای هیپ راست در تصادف رانندگی شده است و با درد و محدودیت حرکتی به اورژانس مراجعه می‌کند. با توجه به رادیوگرافی، پس از جاناندازی بسته، اقدام مناسب کدام است؟



گچ اسپایکا به تنهایی  
فیکساسیون با 3 عدد پین و سپس گچ اسپایکا  
فیکساسیون با پیچ کانوله و سپس اسپایکا  
فیکساسیون با ۳ عدد پین بدون نیاز به گچ‌گیری

۸۹- در معاینه یک کودک با دفورمیتی ظاهری ستون فقرات، flattening ناحیه باسن (buttock) همراه با کاهش لوردوز کمری، بیشتر به نفع کدام یک از تشخیص‌های زیر است؟

کیفوز شوئرمین  
سندروم مارفان  
دیستروفی عضلانی دوشن  
اسپوندیلولیتیزیس

۹۰- در کودک 4 ساله‌ای که سابقه پلی داکتیلی سنترال داشته، پس از جراحی، انگشت میانی باقیمانده در حال حاضر حرکت آن بسیار محدود بوده و همراه با کاهش حس و خونرسانی ضعیف است. حرکات سایر انگشتان نرمال است. مناسب‌ترین اقدام بعدی کدام است؟

آتل‌گذاری شبانه و پیگیری برای بهبود حرکات انگشت  
انجام آزادسازی تاندون‌های فلکسور و اکستنسور  
حذف انگشت ناکارآمد با حفظ دست 4 انگشتی  
انتقال تاندون جهت بهبود فانکشن انگشت

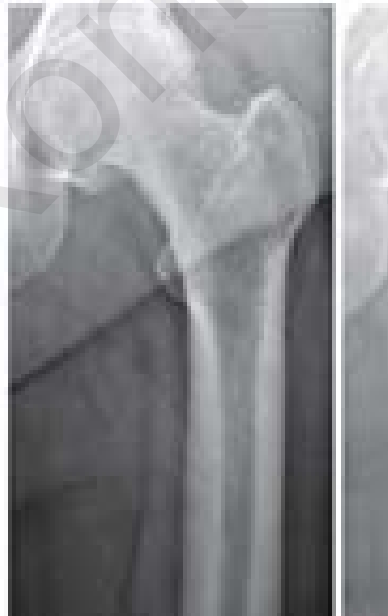۹۱- پسر 9 ساله‌ای با شکستگی دیافیزی ثلث میانی رادیوس و اولنا مراجعه کرده است. جا اندازی بسته ناموفق بوده است. تصمیم به نیل فلکسیبل گرفته‌ایم. کدام استخوان را ابتدا فیکس کنیم؟

اولنا  
رادیوس  
استخوان با خردشدگی بیشتر  
تفاوتی نمی‌کند

۹۲- در بیمار 25 ساله، شکستگی سر رادیوس با قطعه 33% دیده می‌شود. در معاینه بالینی محدودیت حرکت چرخشی ساعد وجود دارد. آرنج و ساعد پایدار است. تمام درمان‌های زیر مجاز است، بجز:

برداشتن قطعه  
برداشتن تمام سر رادیوس  
ثابت کردن قطعه  
آرتروپلاستی سر رادیوس

۹۳- بیماری کاندید آرتروپلاستی هیپ می‌باشد. با توجه به رادیوگرافی زیر کدام نوع استم مناسب نیست؟



- Single wedge with metaphyseal fixation
- Double wedge with metaphyseal f fixation
- Double wedge with metadiaphyseal fixation
- Extensive coated with entire length of stem fixation

۹۴- بیمار آقای ۳۵ ساله به دنبال تروما، تحت جراحی فیکساسیون ساکروایلیاک با پیچ قرار گرفته است. بعد از جراحی دچار درد رادیکولوپاتی بدون اختلال عملکردی شده است. پس از 4 هفته درمان با گاباپنتین علائم بهبود پیدا نکرده است. بهترین اقدام درمانی کدام است؟

ادامه درمان با گاباپنتین  
اضافه کردن استروئید  
فیزیوتراپی  
جراحی

۹۵- دوندۀ ۲۰ ساله با تندرست لترال پروگزیمال ران راست مراجعه کرده است. در معاینه در حالت ایستاده و انجام حرکات اکتیو فلکسیون اکستانسیون، درد و اسنپینگ ایلیوتیبیال باند دارد. کدامیک از موارد زیر جزء درمان‌های این بیماری نیست؟

استئوتومی تروکانتر بزرگ  
عمل جراحی Step-cut lengthening  
Stretching ایلیوتیبیال باند  
تزریق کورتون

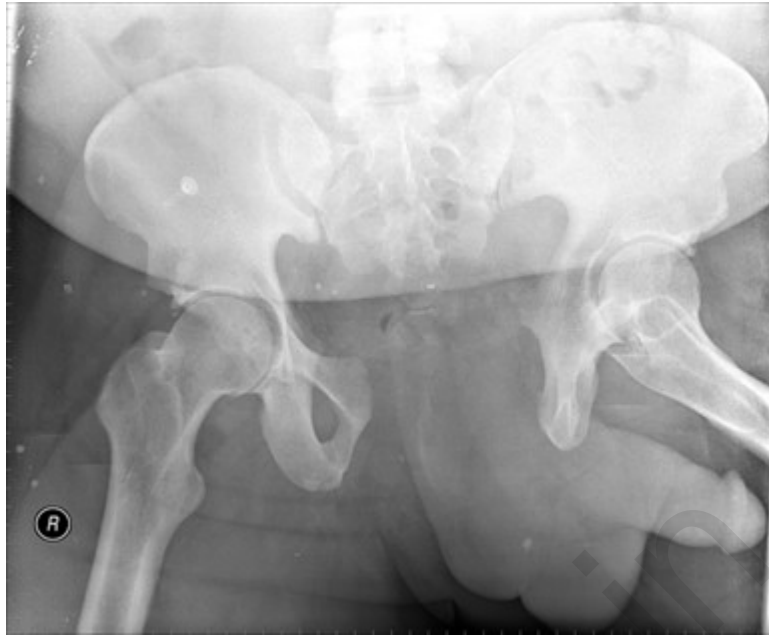۹۶- در شکستگی‌های همزمان دیافیز فمور و هیپ یک‌طرفه، کدام نوع شکستگی هیپ شایع‌تر است؟

Subcapital  
Transcervical  
BASICervical  
Intertrochantric

۹۷- در حین انجام نیل تیبیا برای یک شکستگی پروگزیمال تیبیا، بعد از گذاشتن نیل، شکستگی به حالت والگوس می‌رود. جهت پیشگیری از این مشکل، Poller screw نزدیک به شکستگی را در کدام قسمت تیبیا قرار می‌دهید؟

قطعه پروگزیمال ، مدیال نیل  
قطعه پروگزیمال ، لترال نیل  
قطعه دیستال ، مدیال نیل  
قطعه دیستال ، لترال نیل

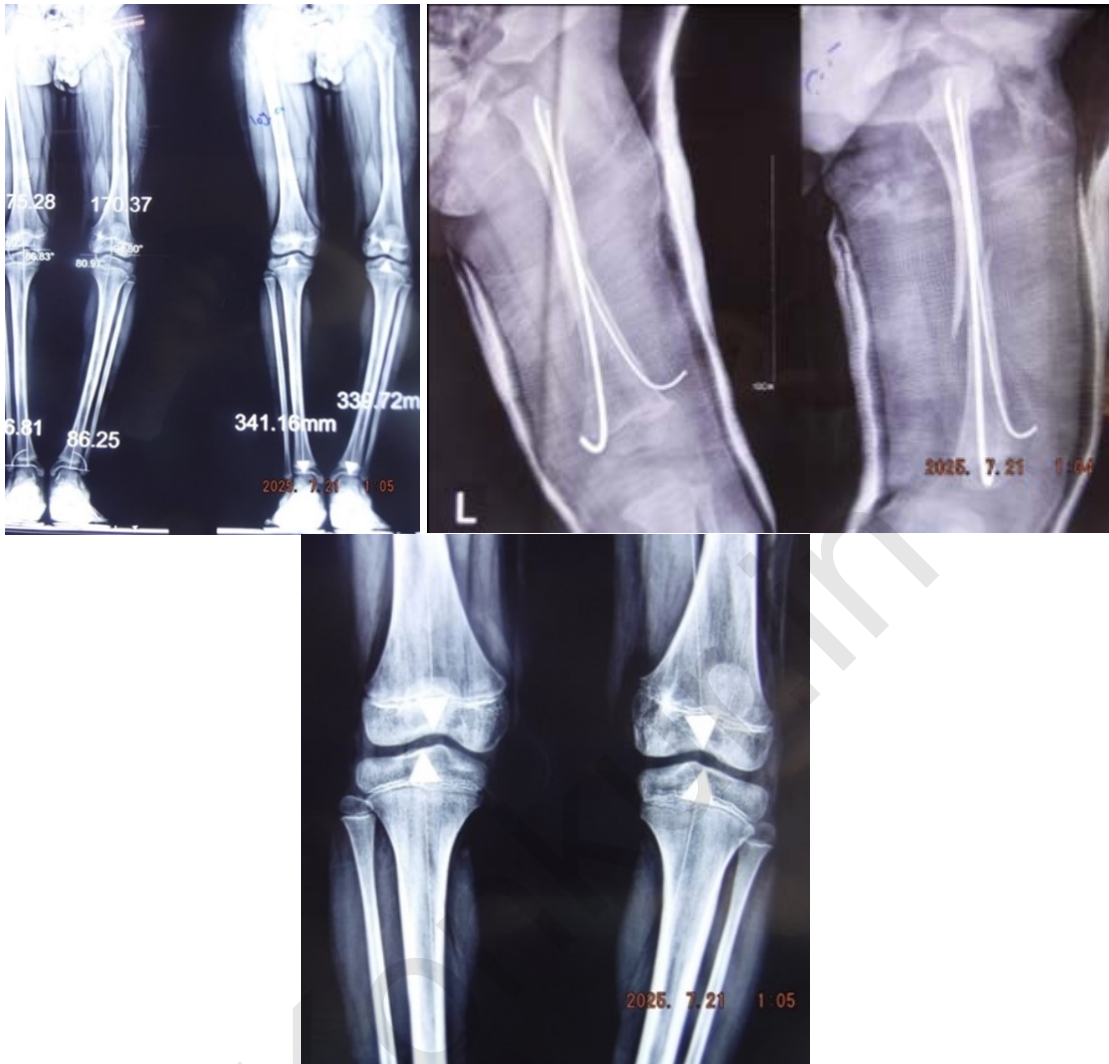۹۸- برای کارگذاری اکسترنال فیکساتور در بیمار زیر، تکنیک پین‌های سوپرا استابولار نسبت به تکنیک پین‌های ایلیاک همه مزایای زیر را دارد، بجز:



استابیلیتی روتیشنال بهتر  
کفایت استفاده از یک پین در هر طرف  
مقاومت بیشتر در فلکشن و اکستنشن  
اجازه دسترسی بهتر برای پروسیجرهای ابدومینال

Konkur.in

۹۹- بیمار در 2 سالگی با شکستگی فمور چپ تحت فیکساسیون با TEN قرار گرفته است (تصویر IB). در 9 سالگی با دفورمیتی مراجعه نموده است (تصاویر IIB, IIIB). کدام اقدام، مناسبتر است؟



گذاشتن 8 Plate یا Staple در سمت لترال انتهای فمور  
Supracondylar close - wedge osteotomy  
Three phasic whole body bone scan  
بررسی MRI انتهای فمور

۱۰۰- کودک 6 ساله با شکستگی سوپراکوندیلار دیستال هومروس تیپ 3 مراجعه کرده است در معاینه نورولوژیک مشکلی ندارد. نبض دیستال اندام لمس نمی شود ولی CF نرمال است. اولین اقدام درمانی چیست؟

آنژیوگرافی و مشاوره جراحی عروق  
ابتدا جانندازی بسته و در صورت موفقیت فیکساسیون با 3 تا بین لترال  
جانندازی باز از اپروچ قدامی و اکسپلوراسیون شریان و فیکس کردن با 2 تا بین کراس  
آتل گیری در 20-30 درجه فلکسیون و elevation اندام و پیگیری بیمار

۱۰۱- آقای 20 ساله به علت شکستگی شفت هومروس تحت درمان با فیکس نیل قرار گرفته است. بعد از هفت ماه دچار نان یونیون شده است. کدام اقدام درمانی توصیه می‌گردد؟

تبدیل به بیو نیل  
خروج نیل + ریم با قطر 1 میلی‌متر بیشتر و تعبیه نیل قطورتر  
خروج نیل + تعبیه گرفت + پلاک کامبرشن  
دینامیزه کردن نیل + تزریق استم سل

۱۰۲- آقای 30 ساله به علت falling دچار دررفتگی خلفی شانه می‌گردد و پس از جاناندازی دررفتگی و پایدار شدن بیمار در بررسی‌ها متوجه شکستگی سر هومروس با درگیری 15% سر در قسمت قدامی می‌شوید. اقدام مناسب درمانی برای بیمار کدام است؟

Ramplissage  
Elevation + Bone graft  
Conservative Treatment  
Lesser Tuberosity Transfer

۱۰۳- کدام نوع همانژیوما در اغلب موارد خود بخود خوب می‌شود؟

Strawberry  
Capillary  
Cavernous  
Intramuscular

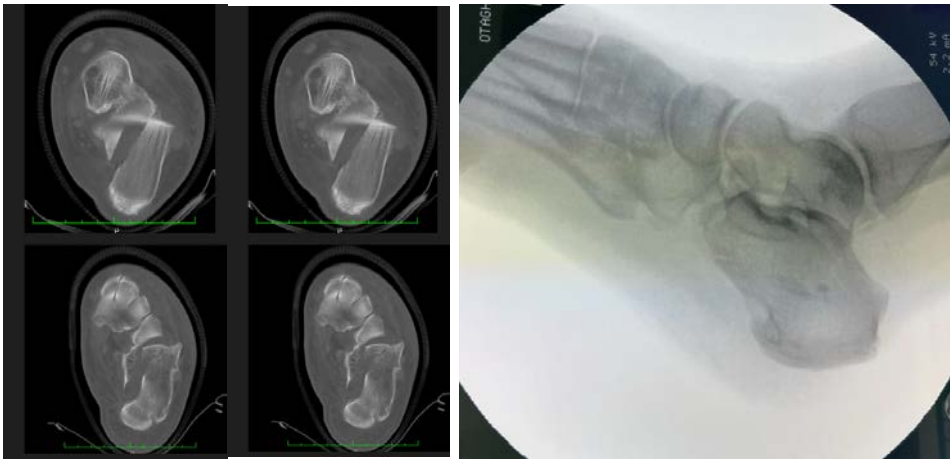
۱۰۴- در شکستگی شفت فمور در نیلینگ آنته‌گرید با ورودی پیریفورمیس، احتمال آسیب به کدام عنصر تشریحی بیشتر است؟

Piriformis tendon  
Obturator internus tendon  
Obturator externus tendon  
Medial femoral circumflex artery

۱۰۵- یک خانم ۴۰ ساله به دنبال لیز خوردن در آشپزخانه دچار شکستگی باز شفت استخوان هومروس با زخم ۲ سانتی‌متر پس از ۴ ساعت به اورژانس مراجعه کرده است. در رادیوگرافی خردشدگی مختصر دارد. در ابتدا بهترین اقدام درمانی کدام است؟

External Fixator  
Casting  
Nailing  
Plating

۱۰۶- در تصویر مقابل چه نوع آسیبی دیده می‌شود؟ چه درمانی توصیه می‌شود؟



calcaneocuboid dislocation-ORIF after one week  
 calcaneal sustentacular fx nonop  
 calcaneal fx sanders2- non op  
 calcaneal fracture dislocation- urgent ORIF

۱۰۷- کدامیک از بیماران مبتلا به استئوآرتریت کمپارتمان میدیال زانو، کاندید مناسب‌تری برای انجام High tibial osteotomy (HTO) می‌باشد؟

خانم 55 ساله مبتلا به آرتریت روماتوئید و سابقه منیسکتومی میدیال  
 مرد 50 ساله با فلکشن کنتراکچر 20 درجه  
 خانم 48 ساله با دامنه فلکشن 0-110 درجه  
 زن 62 ساله چاق با لاترال تراست 15 میلی‌متر

۱۰۸- هنگام آرتروپلاستی زانو با سیستم anterior reference با پروتز CR جهت بالانس گپ فلکسیون و اکستانسیون مجبور به استفاده از سایز کوچک‌تر از آناتومیک خود بیمار جهت پروتز فمور می‌شوید. بالانس برابر در فلکسیون و اکستانسیون و در میدیال و لترال را به دست می‌آورید. به دنبال عمل احتمال بروز کدام مشکل زیر بیشتر مطرح است؟

ناپایداری هنگام بالا رفتن از پله  
 رکورواتوم زانو  
 محدودیت فلکشن  
 فلکشن کنترکچر زانو

۱۰۹- آقای 25 ساله موتور سوار با شکستگی دیستال فمور به اورژانس آورده شده است. شایع‌ترین آسیبی که مشاهده می‌شود، چیست؟

- آسیب سیستم اکستانسور
- آسیب به شریان پوپلیتال
- آسیب به عصب پروئال
- سندروم کمپارتمان

۱۱۰- کدامیک از موارد زیر اندیکاسیون فیکساسیون شکستگی کلاویکول توام با شکستگی گلوئید (شانه شناور) در فرد جوان نمی‌باشد؟

- جابجایی شکستگی گلوئید بیش از 2.5 سانتی‌متر
- گلوئید پولار انگل کمتر از 20 درجه
- گلوئید انگولیشن 20 درجه
- شکستگی کوراکوئید

۱۱۱- کدامیک از صدمات زیر همراه با بی‌ثباتی پوسترومدیال روتاتوری آرنج دیده نمی‌شود؟

- شکستگی آنترومدیال کورنوئید
- شکستگی سر رادیوس
- کندگی LCL
- پارگی باند خلفی MCL

۱۱۲- در بیمار دچار AVN سر فمور، CRESENT SIGN در کدام نمای رادیوگرافیک بهتر مشاهده می‌شود؟

- رخ هیپ در نوترال
- رخ هیپ در اینترنال روتاسیون
- لترال به صورت فراگ لگ
- لترال کراس تیبل

۱۱۳- نوزادی با DDH تیپ III با پاولیک درمان شده است بعد از سه هفته در سونوگرافی هیپ نرمال گزارش شده است اما در معاینه تست بارلو مثبت است. کدام اقدام صحیح است؟

- ادامه درمان با پاولیک تا 1.5 ماه دیگر
- باز کردن پاولیک و جاناندازی بسته
- باز کردن پاولیک و جاناندازی باز
- باز کردن پاولیک و انجام آرتروگرافی هیپ

۱۱۴- آقای 45 ساله به علت تصادف با موتورسیکلت با شکستگی پلاتو لاترال تیبیا با دیرسیون حدود 5 میلی متر در سطح مفصلی مراجعه کرده است؛ در معاینه ناپایداری والگوس 15 درجه دارد؛ مناسب ترین روش درمان چیست؟

- گچ بلند به مدت 6 هفته
- بازسازی ORIF + MCL
- ORIF پلاتو با پیچ و پلاک
- Hinge Knee Brace

۱۱۵- پسر 6 ساله با علائم CTS مراجعه نموده است. کدامیک از موارد زیر محتمل ترین تشخیص می باشد؟

- هایپوتیروئیدی
- دیابت تیپ 1
- موکوپلی ساکاریدوزیس
- آکندروپلازی

۱۱۶- در رادیوگرافی پسر 13 ساله با تشخیص ADOLOSCENT TIBIA VARA، و اروس یک طرفه دیده می شود. تمام موارد زیر مشاهده می شود، بجز:

- پهن شدن فیز پرکسیمال مدیال تیبیا
- پهن شدن فیز لترال دیستال فمور
- شکل نرمال اپیفیز تیبیا
- وجود Beak در متافیز مدیال تیبیا

۱۱۷- آقای ۳۸ ساله با درد کشاله ران راست از یک سال قبل مراجعه کرده است. پس از بی حرکتی طولانی درد تشدید و با حرکت بهتر می شود. در معاینه حرکات فلکشن و اینترنال روتیشن، دردناک بوده و ابداکشن و اکسترنال روتیشن، بدون درد است. در رادیولوژی  $\alpha=58^\circ$  و  $\beta=35^\circ$ . کدام تشخیص محتمل تر است؟

- Femuroacetabular impingement
- Hip Dysplasia
- Excessive Femoral Anteversion
- Acetabular Retroversion

۱۱۸- زن ۲۸ ساله پس از تصادف با درد لگن مراجعه کرده است. سمفیز پوبیس 1.5 cm باز بوده که با استرس وایدینگ سمفیز به 3 cm می‌رسد. در CT اسکن شکستگی دیده نمی‌شود ولی قدام مفصل ساکروایلیاک باز شده است. اقدام درمانی مناسب کدام است؟

عدم وزن‌گذاری به مدت ۶ هفته  
راه‌اندازی در حد تحمل وزن  
Anterior Ring Stabilization  
تعبیه پیچ ساکروایلیاک

۱۱۹- جراح برای درمان یک آسیب تریبل تریاد کوروئید را فیکس کرده، سر رادیوس را آرتروپلاستی و لیگامان کلترال رادیال را ترمیم کرده است. آرنج در اکستنسیون در می‌رود. کدام راهکار زیر برای این حالت توصیه می‌شود؟

اپروچ مدیال و ترمیم لیگامان کلترال داخلی  
بی‌حرکت کردن در فلکشن 90 درجه در گچ برای 3 هفته  
کارگذاری اکسترنال فیکساتور لولا دار  
کارگذاری پین ترانس آرتیکولار برای 3 هفته

۱۲۰- اپروچ ولار هنری در جراحی پلاک‌گذاری شکستگی شفت رادیوس در دیستال ساعد بین کدام دو عضله قرار دارد؟

براکیورادیالیس و فلکسور کاری رادیالیس  
فلکسور کاری رادیالیس و پروناتور ترس  
براکیورادیالیس و پروناتور ترس  
فلکسور کاری رادیالیس و پالماریس لونگوس

۱۲۱- درمان جراحی شکستگی در رفتگی متناژی در بیمار 30 ساله با پلاک گذاری اولنا انجام شده است. جراح در بررسی با رادیوگرافی پرتابل حین عمل متوجه می‌شود که سر رادیوس بطور آناتومیک جاناندازی نشده است. اولین اقدام این جراح کدامیک از راهکارهای زیر است؟

بررسی گیر کردن آنولار لیگامنت از طریق یک اپروچ جدا به سر رادیوس  
بررسی گیر کردن عضله آنکانئوس از طریق همان اپروچ خلفی  
بررسی درست بودن و آناتومیک بودن جاناندازی شکستگی اولنا بطریق رادیولوژیک و بالینی  
با فشار روی سر رادیوس جاناندازی انجام داده و یک پین رادیوکاپیتلار برای 3 هفته بگذارد

۱۲۲- سه هفته بعد از آزاد سازی تونل کارپ در بیمار مبتلا به CTS بیمار با درد و تورم و علایم واضح CRPS ویزیت می شود. از کدام اقدام زیر در درمان بیمار باید اجتناب کنیم؟

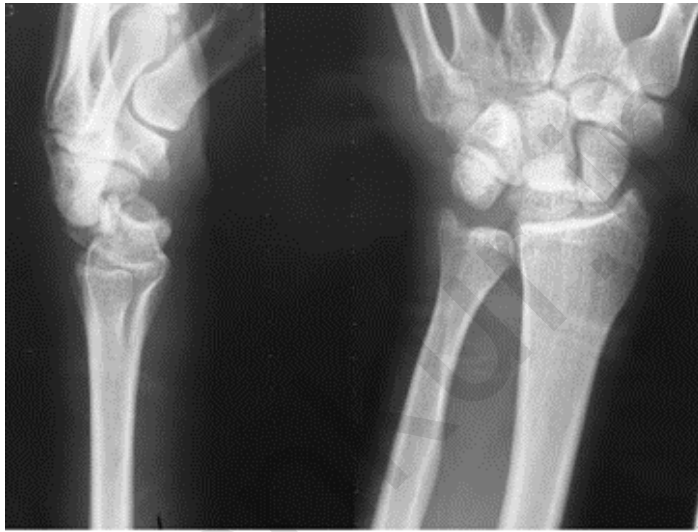تجویز داروی سلکسیب

صحبت کردن با بیمار در مورد شرایط موجود و اطمینان دادن به او

آتل کوتاه ولار تا نوک انگشتان به منظور کاهش درد بیمار

ارجاع سریع بیمار به فیزیوتراپی

۱۲۳- بیماری بعد از آسیب به مچ دست بعد از تصادف موتور سیکلت با تورم مچ به اورژانس آمده است. رادیوگرافی بیمار را ملاحظه می فرمایید. بیمار علایم عصبی ندارد و پوست سالم است. کدام اقدام زیر بر اساس شواهد موجود انتخاب بهتری است؟



جاناندازی باز در اولین فرصت از اپروچ ولار

جاناندازی بسته در اولین فرصت زیر بی حسی لوکال و انجام سی تی اسکن

جاناندازی باز از طریق اپروچ ولار و دورسال هم زمان

جاناندازی بسته در اولین فرصت سپس برنامه ریزی برای جراحی باز از طریق اپروچ دورسال

۱۲۴- در کدام یک از گزینه های زیر عضلات همگروه با هم سینرژستیک هستند؟

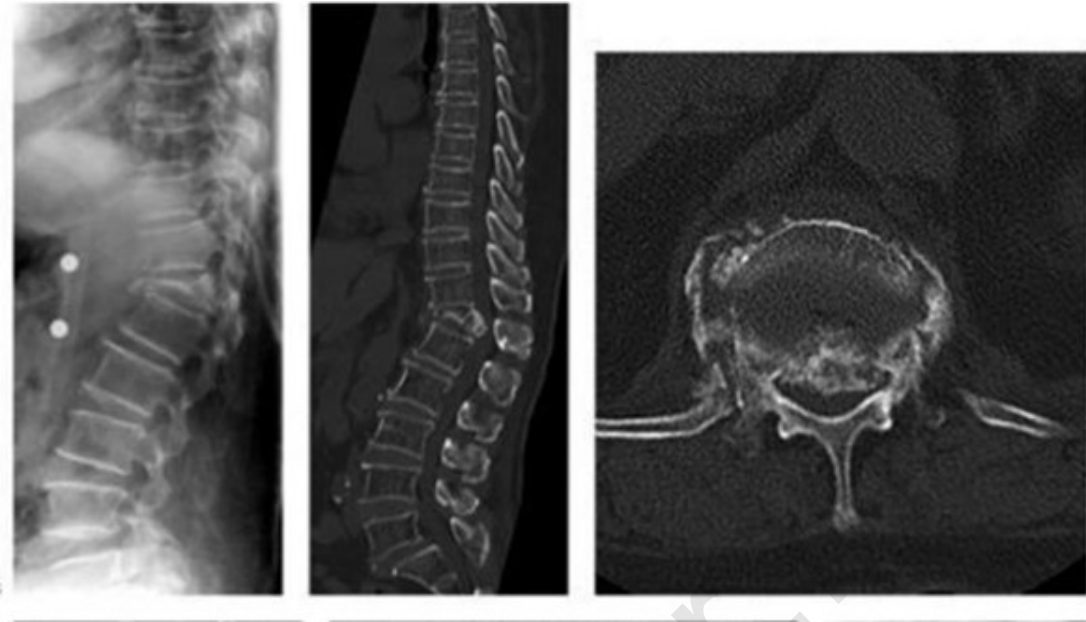
اکستانسور مچ - فلکسور انگشتان - اداکتور انگشتان

فلکسور مچ - فلکسور انگشتان - اداکتور انگشتان

اکستانسور مچ - اکستانسور انگشتان - اداکتور انگشتان

فلکسور مچ - اکستانسور انگشتان - اداکتور انگشتان

۱۲۵- خانم ۸۰ ساله با شکایت درد کمر و بی حسی انگشتان پای چپ به دنبال سقوط از صندلی از سه روز قبل، به شما مراجعه می کند، بیمار از دیروز توانایی دورسی فلکشن مچ پای چپ را ندارد، با توجه به رادیوگرافی و سی تی اسکن بیمار درمان صحیح کدام است؟



Indirect reduction and cement kyphoplasty  
 Anterior decompression and anterior spinal fusion  
 Laminectomy and long posterior spinal fusion  
 Anterior decompression and instrumented fusion and PSFI

۱۲۶- بریس مناسب جهت درمان نگهدارنده شکستگی مهره L4 کدام است؟

LSO

TLSO

CTLSO

HTLSO

۱۲۷- در ویزیت اول یک دختر ۱۵ ساله که به دلیل انحراف ستون فقرات مراجعه کرده است، کرو توراسیک 38 درجه با آپکس T7 مشهود است. در معاینه ظاهر بیمار خوب بوده و هامپ مختصر دارد. دو سال از منارک وی می گذرد. اقدام مناسب کدام است؟

درمان جراحی

تجویز بریس TLSO

تجویز بریس Milwaukee

ویزیت و پیگیری سالانه

۱۲۸- آقای 70 ساله 9 ماه قبل دچار شکستگی اوله کرانن آرنج راست شده و اکنون با درد و نان یونیون مراجعه کرده است. در بررسی ها قطعه جوش نخورده حدود 40 درصد سطح اوله کرانن را شامل می شود. چه درمانی ارجح می باشد؟

فیکساسیون مجدد با پلاک آناتومیک + گرافت استخوانی  
Fresh کردن محل شکستگی + فیکساسیون به روش Tension band wiring  
فیکساسیون با پیچ کنسلوس + آلوگرافت  
خارج کردن قطعه و وصل کردن تریسپس به قطعه دیستال

۱۲۹- با توجه به پیچیدگی و نتیجه نسبی عمل تاندون ترانسفر در درمان پارگی وسیع روتاتور کاف کدام پیش شرط برای انجام این عمل باید وجود داشته باشد؟

پارگی غیر قابل ترمیم هر چهار تاندون  
پسودوپارالیزی شانه  
بیمار مسن و Low demand  
غضروف گلنوهومرال سالم

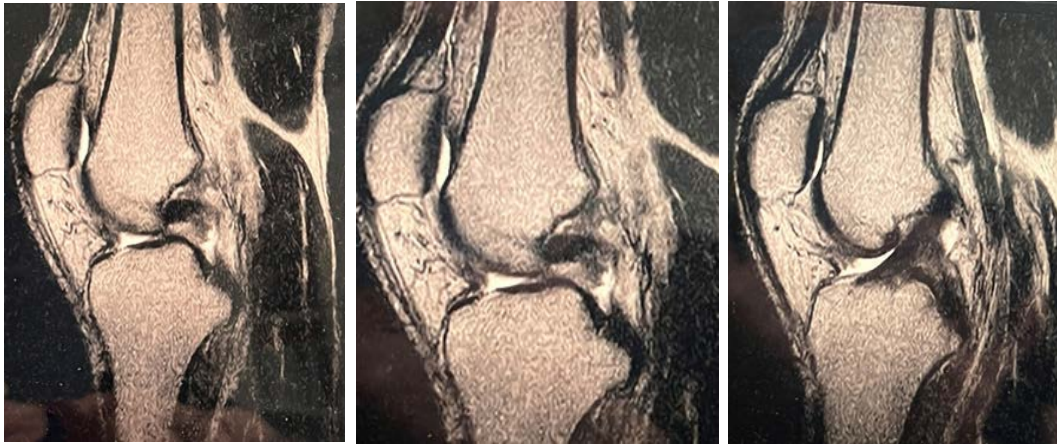
۱۳۰- موفقیت آرتروز آرنج با تکنیک اینترنال فیکسیشن با پلیت ۹۰ درجه در کدامیک از موارد زیر کمتر است؟

شکستگی باز خرد شده سطح مفصلی همراه با Bone loss  
آرتریت توبرکولوز  
فلج ناشی از آسیب شبکه براکیال  
Failed total elbow arthroplasty

۱۳۱- بیمار خانم 13 ساله به دلیل دفورمیتی ناحیه پشت مراجعه کرده است. در معاینه زاویه کایفوز 70 درجه دارد. در نمای هایپراکستانسیون حود 50 درصد اصلاح می شود. wedging مهره ندارد. کدام روش درمانی را پیشنهاد می کنید؟

تحت نظر گرفتن  
بریس  
وسپله گذاری خلفی بعلاوه فیوژن  
وسپله گذاری خلفی به علاوه فیوژن قدامی و خلفی

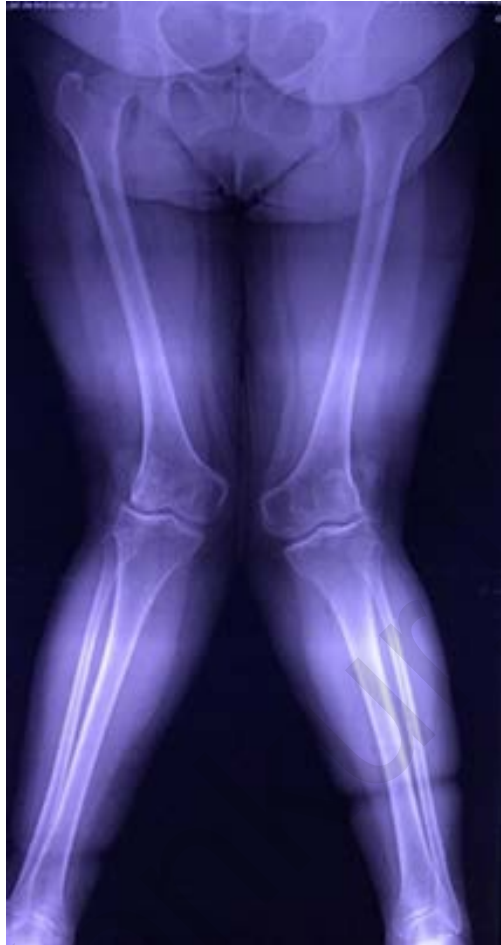۱۳۲- مرد 20 ساله موتور سوار حین تصادف، با زانوی خم به زمین افتاده است. تعدادی از تصاویر MRI زانوی وی را می بینید. شکستگی ندارد و منیسک ها سالم هستند و یکی از لیگامانت های زانو پاره است. در پیگیری طولانی مدت بیمار، ریسک ضایعات دژنراتیو در کدام کمپارتمان بیشتر است؟



- مدیال و پاتلوفمورال
- لترال و مدیال
- لترال و پاتلوفمورال
- پاتلوفمورال به تنهایی

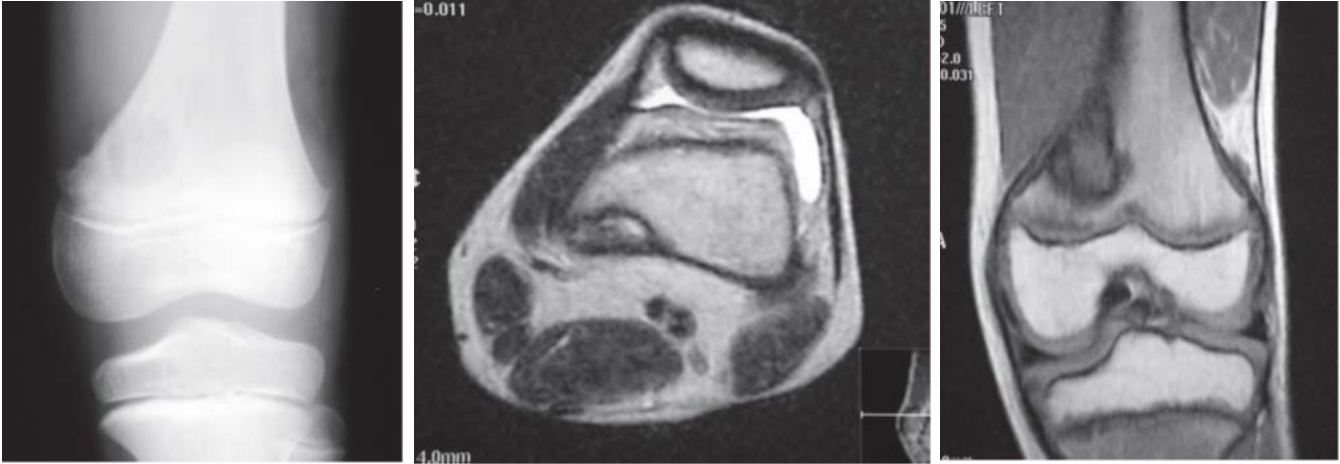
Konkur.in

۱۳۳- بیمار خانم 70 ساله با دفورمیتی زانو همراه با هیپوپلاستیک بودن کوندیل‌های لترال فمور است (رادیوگرافی زیر). هنگام عمل جراحی TKA، اگر جهت تعیین میزان روتاسیون پروتز فمورال به تنهایی از Posterior Condylar Axis استفاده کنیم، کدامیک از عوارض زیر ممکن است حاصل شود؟



قرار گرفتن پروتز فمورال در وضعیت والگوس در coronal plane  
زیاد شدن gap مدیال در فلکسیون زانو  
قرار گرفتن پروتز زانو در وضعیت internal rotation  
زیاد شدن extension gap و ایجاد دفورمیتی رکورواتوم

۱۳۴- دختر بچه 10 ساله با درد زانو به مدت 4 ماه مراجعه کرده است. با توجه به رادیوگرافی و ام آر ای بیمار که در زیر آمده است. محتمل ترین تشخیص کدام است؟



- Osteosarcoma
- Non ossifying Fibroma
- Cortical desmoid
- Osteomyelitis

۱۳۵- در بیمار مبتلا به Adolescent idiopathic scoliosis در کدام حالت زیر، کرو پروکسیمال توراسیک را استراکچرال در نظر نمی‌گیریم؟

- تیلت مهره T1 مثبت باشد.
- شانه‌ها در یک سطح نباشند.
- مهره اپیکال از خط شاقول C7 کمتر از یک سانتی متر فاصله داشته باشد.
- سایز کرو بیشتر از ۳۰ درجه که در بندینگ، بیش از ۲۵ درجه باقی بماند.

۱۳۶- خانم ۵۵ ساله مبتلا به اسکولیوز دژنراتیو لومبار کاندید جراحی همراه با فیکساسیون می‌باشد. وجود کدام حالت زیر اندیکاسیون فیکساسیون ایلیاک نمی‌باشد؟

- ناپایداری L5-S1
- کلاپس دیسک در سگمان L4-L5
- دیفکت ناحیه پارس اینترآرتیکولاریس در L5
- زمانی که وسیله گذاری و ساختار فیوژن به L3 یا بالاتر از آن برسد

۱۳۷- آقای ۳۸ ساله مبتلا به هر نیاسیون دیسک در سطح C7-T1 با شکایت از درد گردن با انتشار به دست راست مراجعه کرده است. در معاینه بالینی، انتظار ضعف در کدام عضله را نداریم؟

INTEROSSEI

FLEXOR CARPI RADIALIS

FLEXOR CARPI ULNARIS

FINGER FLEXORS

۱۳۸- در شکستگی پیلون مچ پا با آسیب و تورم زیاد نسج نرم، تصمیم به درمان دو مرحله‌ای می‌گیرید. پوست سمت لترال مناسب اما متورم است و آسیب از نوع پرونیشن می‌باشد. فیبولا قطعه باترفلای دارد. برای فیکساسیون فیبولا در شرایط اورژانس کدام اپروچ ارجح است؟

Direct Lateral

Anterolateral

Posterolateral

CRIF

۱۳۹- کودک 10 ساله با لنگش بدون درد مراجعه کرده است در معاینه تست ترندلنبرگ انجام می‌شود. بیمار قادر است پای خود را برای 10 ثانیه بالا نگه دارد بدون اینکه افتادگی لگن ایجاد شود. اما بعد از حدود 50 ثانیه لگن در سمت مقابل دچار افتادگی می‌شود. کدام گزینه تفسیر درست‌تری از این یافته‌ها است؟

تست ترندلنبرگ منفی

علامت ترندلنبرگ جبران شده

تست ترندلنبرگ تاخیری مثبت

تست ترندلنبرگ مثبت کاذب

۱۴۰- در مورد Ultra low velocity knee dislocation، جمله صحیح کدام است؟

اغلب با تروما حین ورزش ایجاد می‌شود.

اغلب در سنین میانسالگی و بالاتر ایجاد می‌شود.

ارتباط شناخته شده بین این آسیب و BMI بالا وجود دارد.

آسیب‌های عروقی و عصبی در این بیماران شیوع بالایی ندارد.

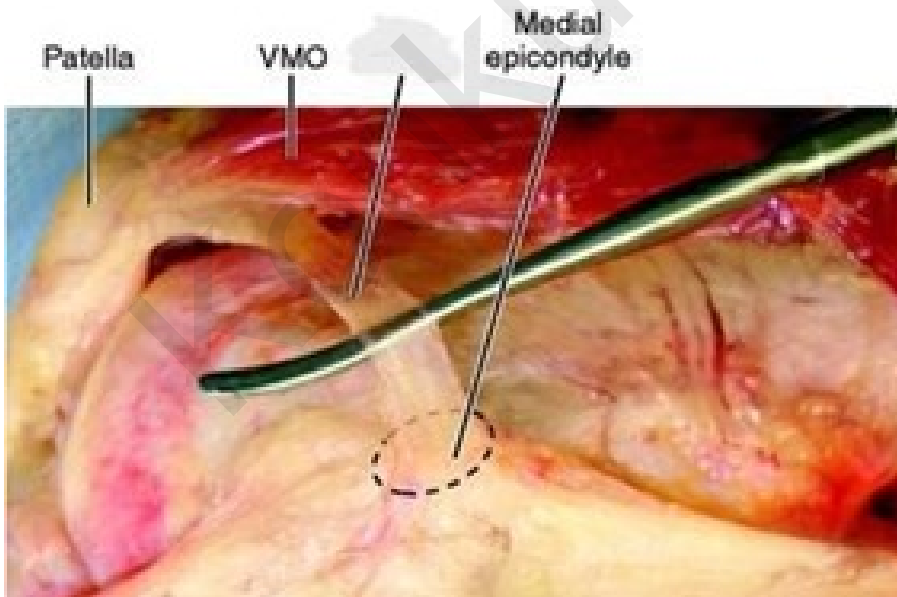
۱۴۱- در استخوان دیافیزیال استئوپروتیک، کاهش یک میلی‌متر از ضخامت کورتکس چند درصد pullout strength پیچ کورتیکال غیر لاکینگ را کاهش می‌دهد؟

- 0
- 10
- 25
- 50

۱۴۲- در هنگام استفاده از سیستم Anterior referencing در TKA کدام مزیت وجود دارد؟

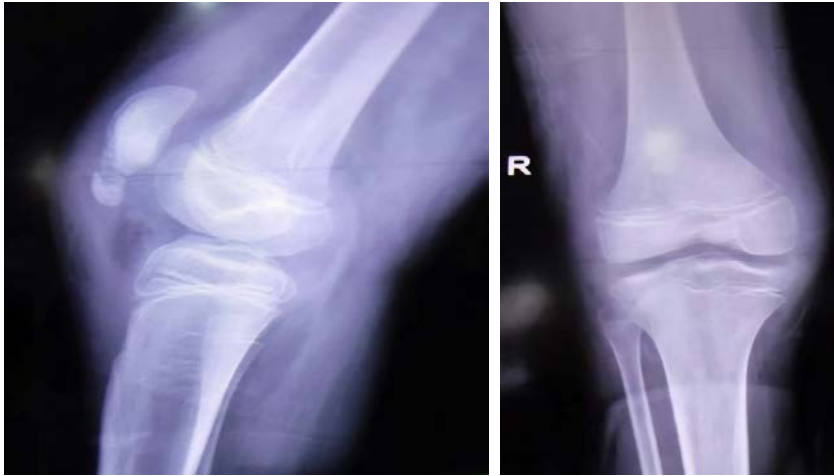- احتمال notching کورتکس قدامی فمور کمتر می‌شود.
- میزان برداشته شدن استخوان از قسمت خلف کوندیل‌های فمور ثابت می‌ماند.
- تعیین میزان روتاسیون پروتز فمورال آسانتر می‌شود.
- میزان برداشتن استخوان از دیستال فمور کمتر می‌شود.

۱۴۳- مهم‌ترین کارکرد عنصر آناتومیکی که در شکل زیر دیده می‌شود، چیست؟



- Static stabilizer پتلا در صفر تا 20 درجه فلکسیون زانو
- Dynamic stabilizer پتلا در صفر تا 60 درجه فلکسیون زانو
- Static stabilizer پتلا در 20 تا 60 درجه فلکسیون زانو
- Dynamic stabilizer پتلا در تمام ROM زانو

۱۴۴- پسر 9 ساله به دنبال تروما به زانو از ده روز قبل، با رادیوگرافی زیر مراجعه نموده است. بیمار حین راه رفتن درد دارد و در معاینه، 40 درجه Extension Lag دارد. کدام اقدام صحیح است؟



Casting in full extension

Open reduction

Partial patellectomy

Skillful neglect

۱۴۵- آقای 25 ساله یک سال قبل به دنبال تروما دچار شکستگی چند قطعه‌ای قسمت میانی کوبویید شده است که تحت درمان با گچ قرار گرفته است پس از یک سال به دنبال دفورمیتی کف پای صاف بدون درد ایجاد شده مراجعه نموده است. اقدام درمانی مناسب کدام است؟

دراز کردن ستون داخلی

فیوژن کالکانئو کوبویید

تریپل آرترودزیس

افزایش طول کوبویید

۱۴۶- کدام یک از عضلات ساق پا علاوه بر فیبولا، از تیبیا هم منشأ می‌گیرند؟

Tibialis posterior

Tibialis Anterior

Extensor hallucis longus

Peroneus longus

۱۴۷- محل قرارگیری دو عنصر آناتومیک شریان سوپرا اسکاپولار و عصب سوپرا اسکاپولار نسبت به ترانسورس اسکاپولار لیگامان به ترتیب چگونه است؟

شریان بالا و عصب زیر لیگامان  
هر دو روی لیگامان  
هر دو زیر لیگامان  
عصب بالا و شریان زیر لیگامان

۱۴۸- در رادیوگرافی از مفصل هیپ کدام مشخصه زیر برای تعیین ورژن استابولوم می باشد؟

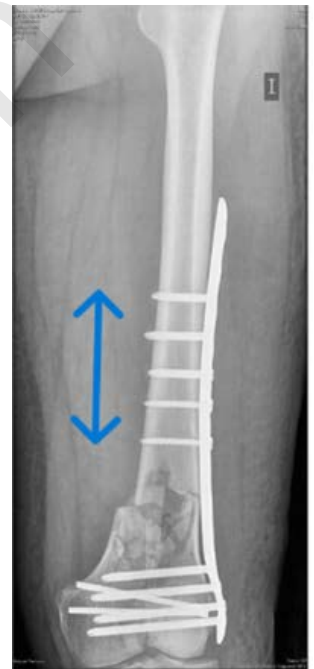
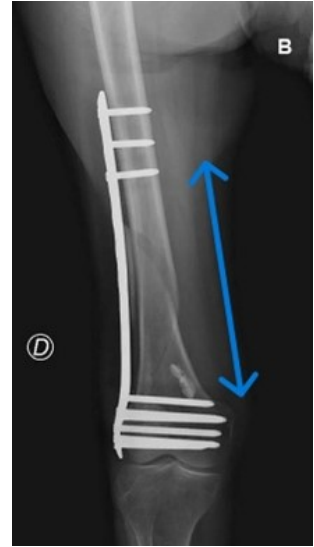
Lateral center edge  
Cross over sign  
Tonnis angle  
Anterior center edge angle

۱۴۹- در اپروچ به عصب رادیال در محاذات آرنج، عصب در بین کدام دو عضله قرار دارد؟

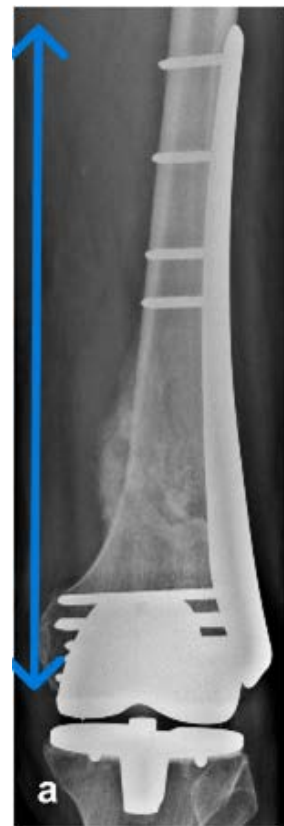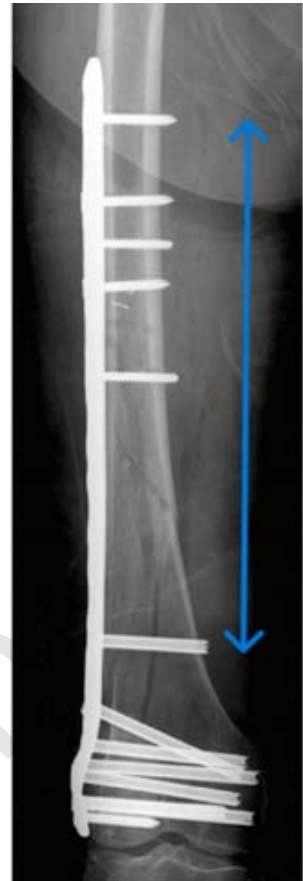سر مدیال تری سپس و براکیورادیالیس  
براکیو رادیالیس و براکیالیس  
براکیالیس و اکستانسور کارپی رادیالیس لونگوس  
اکستانسور کارپی رادیالیس برویس و آنکانئوس

Konkur.in

۱۵۰- کدام عکس زیر نشان دهنده Working length در فیکساسیون انجام شده می باشد؟



Konkur.in



Konkur.in

۱۵۱- مرد 34 ساله‌ای به دلیل سرطان متاستاتیک کلیه تحت بررسی و درمان بوده است ولی در حال حاضر امیدی به بهبودی وجود ندارد. با توجه دیدگاه‌های اسلامی، در مراقبت‌های پایان زندگی در این بیمار که دچار درد و رنج شدید می‌باشد، کدام تصمیم لزوماً باید انجام گیرد؟

با توجه به جوان بودن بیمار، استفاده از تمام مراقبت‌های پیشرفته با هر قیمت  
عدم حمایت از درخواست‌های خانواده او برای بهره‌مندی از تمام امکانات بیمارستان  
درمان‌های تسکینی و کنترل درد  
بررسی درخواست بیمار جهت خاتمه حیات او با داروهای مسکن در کمیته اخلاق

۱۵۲- یکی از همکاران مورد اعتماد شما در یک کلینیک خصوصی اقدامات طب مکمل و پزشکی سنتی برای بیماران ارائه می‌کند. اخیراً درمان جدیدی شامل تزریق سرنگ‌های آماده حاوی پلاکت غلیظ شده (PRP) را در پوست و مفصل زانو انجام می‌دهد. وی از شما درخواست دارد بیماران خود را برای این درمان جدید معرفی نمایید. مطالعه مقالات موجود نشانگر مطالعه موفق درمان در مطالعات حیوانی و در کارآزمایی بالینی محدود در انسان‌ها بوده است. از منظر اخلاقی، معرفی بیماران برای انجام این درمان جدید مورد قبول است یا خیر؟

شکی نیست که تجویز درمان جدید، با احتمال تاثیر قابل قبول، مشکل اخلاقی ندارد.  
به هیچ وجه نباید این دارو تجویز شود چون هنوز به تایید قطعی نرسیده است.  
بر حسب وضعیت مالی بیمار و سود درمانی که عاید او خواهد شد، باید در مورد تجویز این درمان تصمیم گرفت.  
تجویز این درمان جدید فقط پس از تایید کمیته اخلاق، توضیح درمان استاندارد موجود و بیان تحقیقاتی بودن درمان جدید برای بیمار و پس از اخذ رضایت آگاهانه از او صحیح خواهد بود.

Konkur.in

## پاسخ نامہ ارتوپدی\_سایت

ج	۱۵۱	ج	۱۰۱	الف	۵۱	د	۱
د	۱۵۲	د	۱۰۲	ب	۵۲	د	۲
		الف	۱۰۳	ب	۵۳	ب	۳
		ب	۱۰۴	ج	۵۴	د	۴
		ب	۱۰۵	ب	۵۵	ب	۵
		د	۱۰۶	ب	۵۶	د	۶
		ج	۱۰۷	ج	۵۷	د	۷
		ج	۱۰۸	ج	۵۸	ج	۸
		الف	۱۰۹	ب	۵۹	ب	۹
		ج	۱۱۰	ب	۶۰	الف	۱۰
		ب	۱۱۱	ج	۶۱	ب	۱۱
		ج	۱۱۲	الف	۶۲	ج	۱۲
		الف	۱۱۳	ب	۶۳	ج	۱۳
		ج	۱۱۴	الف	۶۴	ج	۱۴
		ج	۱۱۵	د	۶۵	ج	۱۵
		د	۱۱۶	د	۶۶	الف	۱۶
		الف	۱۱۷	الف	۶۷	د	۱۷
		ج	۱۱۸	ب	۶۸	د	۱۸
		الف	۱۱۹	الف	۶۹	الف	۱۹
		الف	۱۲۰	ب	۷۰	ج	۲۰
		ج	۱۲۱	ج	۷۱	ب	۲۱
		ج	۱۲۲	د	۷۲	د	۲۲
		د	۱۲۳	د	۷۳	ب	۲۳
		الف	۱۲۴	د	۷۴	ب	۲۴
		د	۱۲۵	الف	۷۵	الف	۲۵
		ج	۱۲۶	ب	۷۶	الف	۲۶
		د	۱۲۷	ب	۷۷	د	۲۷
		د	۱۲۸	د	۷۸	الف	۲۸
		د	۱۲۹	ج	۷۹	ج	۲۹
		د	۱۳۰	ب	۸۰	ب	۳۰
		ب	۱۳۱	ب	۸۱	الف	۳۱
		الف	۱۳۲	الف	۸۲	ب	۳۲
		ج	۱۳۳	الف	۸۳	ج	۳۳
		ج	۱۳۴	ج	۸۴	ج	۳۴
		ج	۱۳۵	ج	۸۵	د	۳۵
		ب	۱۳۶	ب	۸۶	الف	۳۶
		ب	۱۳۷	ج	۸۷	د	۳۷
		ج	۱۳۸	ب	۸۸	د	۳۸
		ج	۱۳۹	د	۸۹	ج	۳۹
		ج	۱۴۰	ج	۹۰	الف	۴۰
		د	۱۴۱	ب	۹۱	الف	۴۱
		الف	۱۴۲	الف	۹۲	د	۴۲
		الف	۱۴۳	الف	۹۳	ج	۴۳
		ب	۱۴۴	د	۹۴	ب	۴۴
		د	۱۴۵	الف	۹۵	ب	۴۵
		الف	۱۴۶	ج	۹۶	ج	۴۶
		الف	۱۴۷	د	۹۷	ج	۴۷
		ب	۱۴۸	ج	۹۸	ب	۴۸
		ب	۱۴۹	د	۹۹	ج	۴۹
		ب	۱۵۰	ب	۱۰۰	الف	۵۰