

## جراحی مغز و اعصاب

۱- عوامل زیر احتمال پاره شدن AVM مغزی پاره نشده را بیشتر می نمایند، بجز:

- وجود آنوریسم
- لوکیشن عمقی
- درناژ وریدی عمقی
- اندازه AVM

۲- تمام راه‌های نزولی اصلی به نخاع تقاطع می نمایند، بجز:

- کورتیکو اسپاینال
- تکتو اسپاینال
- روبرو اسپاینال
- وستیبولو اسپاینال

۳- در روش ساب تمپورال جهت Selective Amygdalo hippocampectomy معمولا کدام ناحیه آناتومی محل ورود به Tip شاخ تمپورال بطن طرفی می باشد؟

- Collateral sulcus
- Inferior sulcus
- Inferior gyrus
- Middle sulcus

۴- کدام گزینه در مورد شایعترین نوع مالفورماسیون عروقی نخاع درست بیان شده است؟

- ارتباط مستقیم میان شریان رادیکولار و ورید مدولاری برقرار است.
- میلوپاتی معمولا ناشی از انسداد شریانی است.
- شبه گسترده پلکسوس وریدی معمولا در قدام نخاع وجود دارد.
- در صورت انتخاب درمان میکروسرجری باید لامینکتومی دو طرفه در سطح ضایعه انجام دهیم.

۵- مکانیسم اثر کدامیک از داروهایی که برای درمان بیماری کوشینگ بکار می روند مهار آنابولیزم کورتیزول در غده ادرنال است؟

- Ketoconazole
- Mifepristone
- Relacorilant
- Cabergoline

۶- خانم جوانی با ماکروآدنوم هیپوفیز و اختلال دید تحت عمل جراحی رزکسیون ترانس اسفنوئید قرار می‌گیرد. روز پس از جراحی بهبودی واضحی در دید مریض حاصل می‌شود. پس از یکسال مریض دچار کاهش پیشرونده حدت بینایی می‌شود. کدامیک از عوارض حین جراحی می‌تواند توجیه کننده اختلال بینایی باشد؟

باز کردن پرفشار اسپکولوم بینی که باعث امتداد شکستگی به فورامن اوپتیک شود  
آسیب شریان اتموئیدال قدامی  
اُریک (over pack) سلا و کمپرس کیاسما  
پک ناکافی (under pack) سلا و پیدایش ثانویه سندروم empty sella

۷- کودکی شش ساله با گلیوم هیپوتالاموس و رشد آگزوفیتیک تومور به داخل بطن سوم ارجاع شده که سبب انسداد هر دو فورامن مونرو همراه با هیدروسفالی شده است. بهترین اقدام درمانی کدام است؟

تعبیه درناژ بطنی EVD  
انجام ونتریکولوستومی بطن سوم ETV  
تعبیه شنت دوطرفه بطنی صفاقی VP  
فنستریشن سپتوم پلوسیدوم و سپس تعبیه شنت VP

۸- کودک ۵ ساله با تومور پلکسوس کوروئید بطن لترال کاندید جراحی است. در پلان درمانی اولین گام کدام است؟

مشخص کردن شرائین تغذیه کننده تومور  
مشخص کردن مسیر درناژ وریدی  
اصلاح هیدروسفالی مریض بطور موقت یا دائم  
اقدام به کموتراپی جهت کاهش حجم تومور قبل از جراحی

۹- در کدامیک از تومورهای ژرم سل، جراحی می‌تواند درمان قطعی (curative) باشد؟

ژرمینوم  
کوریوکارسینوم  
تراتوم بالغ  
امبریونال کارسینوم

۱۰- بیماری با تومور کیستیک بزرگ دارای ندول مورال نیمکره مخچه کاندید جراحی است، ضایعات مشابهی در لوب مقابل مخچه و نخاع وجود دارد. آزمایش ادرار سطح بالای متابولیت‌های کاتکول آمین را نشان می‌دهد و با توجه به شرایط بیمار تصمیمی برای برداشتن ضایعه تومور ادرنال نداریم. کدام اقدام قبل از جراحی مخچه الزامی است؟

تجویز لوتیروکسین

تجویز فوروسماید

تجویز TNG (تری نیتروگلیسرین)

تجویز آلفا بلوکر

۱۱- در مقایسه استفاده اندوسکوپ‌های دو بعدی رایج، و میکروسکوپ، در اعمال جراحی قاعده جمجمه کدامیک جزو اشکالات اندوسکوپ محسوب می‌شود؟

نبود دید عمقی

زاویه دید کوچکتر

مساحت کمتر دید

اعمال تراکشن بیشتر به ساختمان‌های عصبی عروقی

۱۲- کدام داروی ضد تشنج بر روی گیرنده سیناپسی وزیکولر 2A و بدون اثر گذاری بر روی یونها در کنترل تشنج مفید است؟

Levetiracetam

Valporate

Lamotrigine

Zonisamide

۱۳- بیماری بدنبال اندوکاردیت جهت ارزیابی ضایعات آمبولی مغزی تحت MRI قرار گرفته است. در MRI انوریسم فوزیفورم دیستال شریان ACA آشکار می‌شود. اولین اقدام درمانی کدام است؟

نیازی به اقدام درمانی ندارد

شروع آنتی بیوتیک مناسب

ارجاع به درمان اندوواسکولر

اقدام به جراحی میکروسرجیکال

۱۴- در اپروچ ترانس ونوس برای درمان Carotid Cavernous Fistula , کوتاه‌ترین و مستقیم‌ترین مسیر برای دسترسی به سینوس کاورنوس کدام است؟

سینوس پتروزال تحتانی همان طرف  
سینوس اسفنوپاریتال  
سینوس اینترکاورنوس  
ورید افتالمیک فوقانی

۱۵- درمورد مالفورماسیون AVM ناحیه کونوس مدولاریس، کدام گزینه صحیح است؟

ضایعات اغلب فوکال و دارای عروق فیدر از شریان اسپینال قدامی هستند.  
اکنازی وریدی بدلیل فضای بزرگ CSF دیده نمی‌شود.  
تلاش برای شناسایی شریان انتریور اسپینال در مرحله انتهایی عمل ضروری است.  
علائم بالینی شامل ترکیبی از علائم موتور نورو فوکانی و موتور نورو تحتانی است.

۱۶- کدام بیمار معیار تشخیصی رادیولوژیک (MS) Multiple Sclerosis بر اساس سکانس T2MRI را دارد؟

بیمار با سه ضایعه مشخص در Periventricular دو طرفه  
بیمار با سه ضایعه مشخص در ناحیه کورتکس  
بیمار با یک ضایعه مشخص در کورتکس و دو ضایعه مشخص در مخچه  
بیمار با سه ضایعه مشخص در نخاع گردنی

۱۷- در درمان سندروم پای بی قرار کدام دارو توصیه نمی‌شود؟

Amitriptyline  
Gabapentin  
Pregabalin  
Pramipexole

۱۸- Reflex-induced myoclonous هالمارک کدام نوع میوکولونوس است؟

Peripheral  
Cortical  
Spinal  
Thalamic

۱۹- در بیماری که با Disconjugate gaze asymmetric و ضعف عضلات پروگزیمال بازو و Head drop مراجعه کرده است. درمان‌های زیر توصیه می‌شود، بجز:

Riluzole

IVIg

پلاسمافرزیس

Thymectomy

۲۰- در تشخیص سندرم دهانه خروجی توراسیک (TOS) کدام کمترین نقش را دارد؟

EMG

MR Neurography

معاینه بالینی

آنژیوگرافی

۲۱- آقای ۵۰ ساله با یک ضایعه در مهره اول کمری مراجعه کرده است که بدون علامت است. در بررسی‌های انجام شده تومور بدخیم پروستات با متاستاز متعدد به احشا، و طول عمر قابل انتظار بیمار حدود ۵ ماه تعیین شده است. اقدام مناسب کدام است؟

ورتهروپلاستی

Ablation

عمل جراحی و سپس رادیوتراپی

Observation

۲۲- در بیمار ۱۵ ساله با ضایعه پوستی بصورت درمال سینوس بدون علائم نورولوژیک در ناحیه لومبوساکرال که در توصیف علت ایجاد آن اختلال در جدا شدن اکتودرم پوستی از اکتودرم عصبی در زمان جنینی ذکر شده است. کدام اقدام مناسب‌تر است؟

بررسی یورودینامیک و در صورت تایید وجود اختلال، جراحی توصیه می‌شود

انجام درمان آنتی بیوتیکی بر اساس جواب کشت ضایعه

درمان پیشگیرانه جراحی به منظور پیشگیری از عفونت سیستم عصبی

با توجه به بدون علامت بودن ضایعه اقدام درمانی نیاز ندارد

۲۳- بیماری ۳۵ ساله با تشخیص اکرومگالی و آدنوم هیپوفیز به سایز  $10 \times 12$  میلی‌متری تحت عمل جراحی قرار می‌گیرد. در بررسی پروفایل کامل هورمونی هیپوفیز قبل از عمل تنها سطح GH, IGF1 ابنورمال و بالاست. حدود ۱۲ ساعت بعد از عمل، نیمه شب پرستار ICU شرایط بیمار را به شرح زیر گزارش می‌دهد:  $Na=143$ ,  $S/G=1007$ ,  $intake=1500cc$ ,  $output=3800cc$ ,  $PR=86/mm$ ,  $BP=110/85$ . کدام اقدام بعدی صحیح‌تر است؟

تجویز  $2300$  سی سی سرم هاف سالین در طی یک ساعت تا زمانی که  $intake$  برابر  $Output$  شود  
 تجویز  $2300$  سی سی سرم N/s در طی یک ساعت تا  $I=O$  شود  
 تجویز یک پاف اسپری مینرین در صورتیکه بیمار تامپون نداشته باشد و در غیر اینصورت تجویز  $60mg$  قرص مینرین زیرزبانی  
 نیاز به اقدام خاصی ندارد و در صورتیکه بیمار کاملاً هوشیار است PO باشد و چک مجدد الکترولیت‌ها و I/O چارت در فواصل order شده ادامه یابد

۲۴- در کوردومای قاعده جمجمه که کلیوس فوقانی را درگیر نموده است، بر اساس داده‌های موجود کدام اپروچ جراحی ارجح است؟

ترنس بازال  
 ساب فرونتال  
 اربیتوزایگوماتیک  
 آندوسکوپیک آندونازال

۲۵- در اپروچ سوپراربیتال ترانس eyebrow (از طریق ابرو) محل انسزیون در ابرو کجاست؟

از لترال شکاف (notch) سوپراربیتال تا لترال ابرو  
 از مدیال ابرو تا لترال ابرو  
 از لترال شکاف سوپراربیتال تا  $2cm$  لترال به سوپریورتمپورال لاین  
 از مدیال ابرو تا keyhole

۲۶- خانمی چاق با سابقه مصرف قرص جلوگیری از بارداری OCP، با سردرد یک ساله اخیر مراجعه نموده است. MRI ایشان نرمال است و ترومبوز سینوس وریدی ندارد. در LP انجام شده توسط همکار نورولوژیست فشار  $CSF=38cm/H_2O$  گزارش شده و با تشخیص سودوتومور سربری جهت اقدام جراحی به شما ارجاع شده است. در مورد ایشان تمام گزینه‌های زیر درست است، بجز:

بدون وجود ادم پایی سودوتومور سربری رد می‌شود.  
 ادم پایی می‌تواند یک طرفه باشد.  
 سندرم فوستر کنندی کاذب ممکن است دیده شود.  
 آتروفی عصب اپتیک می‌تواند آسیمتریک باشد.

۲۷- در نورومانیتورینگ حین عمل عصب کرانیال 7 در جراحی شوانوم آکوستیک تمام گزینه‌های زیر درست است، بجز:

پاسخ مناسب و قابل قبول عصب ۷ در انتهای جراحی پیش بینی کننده فانکشن خوب طولانی مدت است.  
عدم پاسخ مناسب و قابل قبول عصب ۷ در انتهای جراحی پیش گویی کننده معتبر اوت کام بد طولانی مدت است.  
استفاده از تحریکات با فرکانس پایین ریسک آسیب عصب را کاهش می‌دهد.  
استفاده از pulsed stimulus ریسک آسیب عصب را کاهش می‌دهد.

۲۸- در یک فرد مبتلا به کولوتید سیست درمان نشده در مورد افت نورولوژیک حاد و مرگ بیمار نظریه‌های زیر ذکر شده است بجز:

تئوری ball-valve  
تئوری خونریزی حاد درون کیست و اکسپانشن حاد  
تئوری ترومبوز حاد ورید سپتال  
تئوری دیس فانکشن حاد هیپوتالاموس ناشی از اثر فشاری کیست

۲۹- بیماری ۴۵ ساله مبتلا به مننژیوم پارساژیتال تحت عمل جراحی قرار گرفته است. قبل و بعد از عمل، فنی توئین با دوز استاندارد دریافت می‌کرده است منتهی روز بعد از عمل دچار تشنج تونیک کلونیک ژنرالیزه می‌شود که با دارو کنترل می‌شود. تمام گزینه‌های زیر در این بیمار درست است، بجز:

اکثراً تشنج خود محدود شونده بوده و ۴-۲ دقیقه طول می‌کشد.  
سطح سرمی فنی توئین باید ارزیابی شود.  
در صورتیکه تشنج ایشان مجدداً مکرراً تکرار شد و یا بیش از ۵ دقیقه طول کشید باید بصورت اگرسو درمان گردد.  
در صورتیکه قبل و بعد از عمل بجای فنی توئین، لواتیراستام تجویز شده بود احتمال تشنج ایشان بطور قابل توجهی کاهش می‌یافت.

۳۰- خانم ۷۰ ساله‌ای با تشخیص استروک و وجود پلاک کلسیفیه تحت جراحی Carotid endarterectomy قرار می‌گیرد. حین جراحی بیمار دچار برادی کاردی می‌شود. بهبودی پس از تزریق آتروپین حاصل نمی‌شود. اقدام ارجح بعدی چیست؟

تزریق لیدوکائین انفوزیون  
تزریق لیدوکائین مستقیماً به بایفورکیشن کاروتید  
اتمام فوری عمل  
بالا بردن فشارخون

۳۱- در بیمار میانسال مبتلا به مویا مویا کدام مورد زیر دیده می‌شود؟

- کاهش E-Selectin سرم
- نازک شدن لایه اینتیمیا
- افزایش متابولیت‌های No در نمونه CSF
- کاهش Apoptosis لایه مدیا

۳۲- در ارتباط با Papillary Tumor Of The Pineal Region کدامیک از موارد زیر صحیح است؟

- در تقسیم بندی WHO گرید یک هستند.
- سلولهای تومورال مشخصات mesenchymal differentiation را نشان می‌دهند.
- سلولها برای سایتوکراتین و EMA مثبت هستند.
- در IHC سلولهای تومورال از نظر GFAP منفی هستند.

۳۳- همه موارد زیر در MRS بیمار مشکوک به Atypical teratoid rhabdoid tumor دیده می‌شود، بجز:

- افزایش کولین
- افزایش میواینوزیتول
- فقدان NAA
- افزایش لاکتات و لیپید

۳۴- بیمار آقای جوان با شکایت تشنج مراجعه کرده است. بعلت ضایعه لوب فرونتال تحت جراحی قرار گرفته است. در پاتولوژی مورفولوژی بای فازیک متشکل از جزء نورونال و جزء گلیال با سلولهای شبه جمیستوسیتیک مشاهده می‌گردد. با توجه به تشخیص پاپیلاری گلیونورال تومور، کدام گزینه صحیح است؟

- موتاسیون رسپتور Fibroblast Growth Factor وجود دارد.
- در طبقه بندی WHO گرید دو می‌باشد.
- افزایش تغییرات ساختاری در کروموزوم 21 مکررا مشاهده می‌شود.
- در پاتولوژی پسودوروزت دیده می‌شود.

۳۵- فرد ۴۵ ساله‌ای بدلیل مصرف داروهای نورولپتیک دچار احساس بیقراری شده و مجبور است جهت برطرف کردن این احساس مرتب حرکت کند. برای توصیف این حالت بیمار، کدام واژه درست‌تر است؟

- Akathisia
- Hyperkinesia
- Agitation
- Stereotypies

۳۶- در بیماری که در حالت بیداری تحت جراحی DBS است بروز کدامیک از علائم زیر اولین علامت آمبولی هوایی (Venous air emboli) است؟

- سرفه‌های مداوم
- هیپوتانسیون
- افت Saturation اکسیژن
- افزایش PCO2 خون

۳۷- کدام گزینه در مورد دیسکشن شریان ورتبرال درست‌تر است؟

- بیش از نیمی از موارد به علت تروما ایجاد می‌شود.
- معمولا ترومای ایجاد کننده آن شدید است.
- احتمال درگیری سگمان V3 بسیار کم است.
- مونت بودن ریسک فاکتور برای ایجاد این بیماری است.

۳۸- درباره مدالیته تصویربرداری برای Spinal Dural A-V Fistula همه گزینه‌ها درست است، بجز:

- استاندارد طلایی تشخیصی آنژیوگرافی اسپاینال است
- سی تی آنژیوگرافی در تشخیص سطح ضایعه کمکی نمی‌کند
- گاهی بیشترین میزان ادم نخاع در ام آر آی از محل فیستول دوراست
- سکانس اختصاصی تر ام آر آی برای این ضایعه T2 است

۳۹- خانمی ۳۵ ساله و باردار با قرمزی چشم و کمویس مراجعه کرده است. در ام آر آی عروق برجسته وریدی رترواریتال و پره اوربیتال مشاهده می‌شود. درباره این بیمار کدام گزینه صحیح است؟

- احتمال بهبود خودبخودی وجود ندارد.
- این عارضه در بارداری شایع است.
- این عارضه در نیمه دوم بارداری بیشتر مشاهده می‌شود.
- سردرد در این گونه بیماران شایع نیست.

۴۰- کدام سکانس ام ار آی جهت بررسی ادم سایتوتوکسیک مغز استاندارد طلایی است؟

FLAIR  
DWI , ADC  
Proton Density  
T2

۴۱- در آسیب‌های بلانت گردن بیشترین محل آسیب شریان کاروتید داخلی کجاست؟

قسمت دیستال کاروتید داخلی گردنی  
قسمت میانی کاروتید داخلی گردنی  
قسمت ابتدایی کاروتید داخلی گردنی  
محل دو شاخه شدن کاروتید مشترک در گردن

۴۲- خانمی ۵۰ ساله با سردرد ناگهانی مراجعه نموده است. معاینات نورولوژیک نرمال است. در سی تی اسکن خونریزی در پوتامن سمت راست به میزان ده میلی‌متر بدون اثر فشاری دیده می‌شود. در آنژیوگرافی تنگی شدید کاروتید داخلی و تجمع عروق پرفوران‌ها دیده می‌شود. گزینه صحیح کدام است؟

تجویز داروی ضد پلاکت الزامی است  
عمل جراحی جهت تخلیه هماتوم  
انجام STA-MCA Bypass  
پی‌گیری و عدم نیاز به درمان

۴۳- خانمی ۶۰ ساله که سابقه فشار خون بالا دارد با سردرد ناگهانی مراجعه نموده است. در معاینه چشم به سمت بالا حرکت نمی‌کند (upward gaze palsy) و مردمکها میوتیک و به نور پاسخ نمی‌دهد.

همچنین retraction nystagmus دارد. خونریزی مغزی در کدام ناحیه محتمل‌تر است؟

در تلاموس رخ داده و به mid brain کشیده شده  
در پوتامن رخ داده است و IVH نیز دارد  
در بطن‌ها رخ داده و بیمار هیدروسفال دارد  
در مخچه رخ داده و به مدولا کشیده شده است

۴۴- بیشترین زمان پارگی آنوریسم مغزی در حاملگی چه موقع است؟

- انتهای سه ماهه دوم
- انتهای سه ماهه سوم
- ابتدای سه ماهه سوم
- انتهای سه ماهه اول

۴۵- خانمی ۵۵ ساله به علت پارگی آنوریسم A.COM تحت جراحی و کلیپ آنوریسم قرار گرفته است. بعد از عمل اختلال در خواب و بیداری، اختلال در الکترولیتها و مشکلات هورمونی دارد. کدام مورد محتمل تر است؟

- جهت آنوریسم به طرف پوسترئور بوده و پرفورانهای هایپوتالاموس آسیب دیده است.
- جهت آنوریسم آنتریور بوده و به هیپوفیز آسیب رسیده است.
- جهت آنوریسم اینفریور بوده و به استالک هیپوفیز آسیب رسیده است.
- هنگام جراحی رکتوس جیروس بیش از حد لازم برداشته شده است.

۴۶- در مقایسه اسپوندیلولیسستزیس گرید بالا در اطفال و بالغین کدام مورد در اطفال بیشتر است؟

- نیاز به دکمپرشن نورال (عصبی)
- پسودوارتروزیس
- ریسک پیشرفت لیستزیس
- سختی ریداکشن

۴۷- در رابطه با مرحله فعال شدن سیستم اتونوم با over pressure موج انفجار کدام گزینه درست تر است؟

- افزایش ساخت و آزاد سازی اپی نفرین
- کاهش discharge پاراسمپاتیک به قلب
- تاکیکاردی و افزایش فشار سیستولیک و دیاستولیک
- تحریک سیستم دوپامینرژیک

۴۸- جوانی ۲۰ ساله بدلیل تصادف دچار کاهش فورس اندام تحتانی شده است. در تصویر برداری شکستگی incomplete burst طبق سیستم AO مشاهده می شود که یک قطعه استخوانی باعث فشار بر قدام نخاع بدون افزایش کیفیت توراسیک شده است. جهت Decompression و سپس fusion از T1 تا T3، کدام اپروچ در این بیمار مناسب تر و کم عارضه تر است؟

- Retropharyngeal
- Supramanubrial
- Transmanubrial
- Transthoracic

۴۹- در بیماری که دچار Severe Traumatic Brain Injury گردیده است پس از چه زمانی وازاسپاسم ایجاد می‌شود؟

یک هفته

دو هفته

سه هفته

چهار هفته

۵۰- شروع اثر تجویز وریدی bolus مانیتول، بعد از چند دقیقه است؟

20 تا 25

15 تا 20

10 تا 15

1 تا 5

۵۱- در سی تی اسکن مغزی بیماری با Diffuse Brain injury، سیسترنی مشاهده نمی‌شود. و شیفت میدلاین بمیزان ۲ میلی‌متر قابل رویت است و توده فضاگیری مشهود نیست. مطابق کلاسیفیکاسیون Marshall این بیمار در کدام Type می‌باشد؟

Diffuse injury I

Diffuse injury II

Diffuse injury III

Diffuse injury IV

۵۲- برای جلوگیری از خونریزی حین عمل بیماری که هیپارین مصرف می‌کرده است تجویز کدامیک از موارد زیر توصیه می‌شود؟

Vit K

Protamin

Platelet

Idarucizumab

۵۳- بیمار خانم جوانی است که ورزش هاکی و کوهنوردی انجام می دهد و اکنون با شکایت گزگز و درد در مدیال پاشنه و کف پا مراجعه کرده است. در معاینه نشانه تینل در مچ پا مثبت است. گزینه های زیر در مورد این سندرم درست است، بجز:

- نوار عصب و عضله در تشخیص سندرم تونل تارس مفید است اما لزوماً با نتیجه جراحی همبستگی ندارد.
- رادیوگرافی ساده در تشخیص کمک کننده است اما ام آر آی در اکثر موارد لازم است.
- بلوک یا تزریق استروئید لوکال میتواند مفید باشد.
- با توجه به حساس بودن ناحیه، درمان اندوسکوپیک به درمان باز ارجح است.

۵۴- انفارکت در حوزه کدام شریان باعث همی پارزی همراه با abulia و transcortical motor aphasia می شود؟

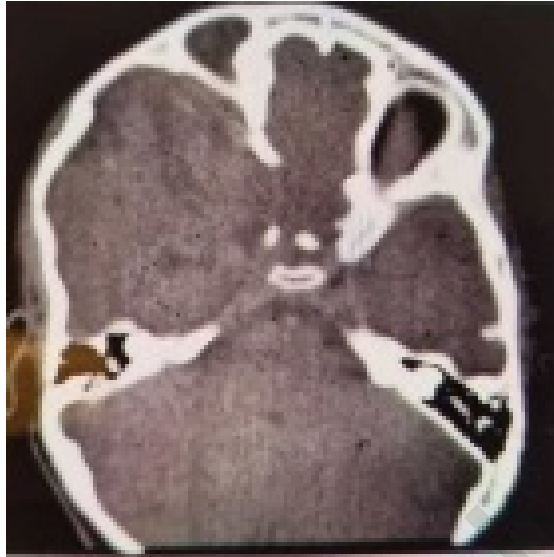- Anterior cerebral Artery
- Middle cerebral Artery Perforating branches
- Middle cerebral Artery Upper division
- Middle cerebral Artery Lower division

۵۵- در Vascular Dementia کدامیک از عملکردهای زیر، کمتر دچار اختلال می گردد؟

- memory
- comprehension
- reasoning
- judgment

Konkur.in

۵۶- کودک دو ساله‌ای بعلت اوتیت، رینوره و اتوره مکرر مراجعه کرده. در سابقه بیمار seizure و در معاینه facial palsy مشخص شده است. از بیمار brain CT انجام شده که در زیر ملاحظه می‌کنید. با توجه به توضیحات فوق کدامیک از انواع آنسفالوسل برای این بیمار مطرح است؟




- Lateral
- Temporal
- Sincipital
- Exencephaly

۵۷- تمامی آنومالی‌های زیر در ناهنجاری دندلی واکر دیده می‌شود، بجز:

- Cataract
- Cleft lip
- Microstomia
- Macroglossia

۵۸- هنگام زایمان خانم بارداری پزشکان متوجه می‌شوند که جمجمه دوقلوها به شکل زیر بهم چسبیده است. در مورد این بیمار کدام جمله نادرست است؟



به احتمال زیاد هر دو نوزاد دختر هستند.  
این اتصال جمجمه از ناحیه پاریتال است.  
عامل ژنتیکی شناخته شده ای وجود ندارد.  
بیشتر ناشی از عوامل شناخته شده محیطی است.

۵۹- بیماری بعلت کرانیوسینوستوز مراجعه نموده است. اگر این بیماری را در همه گروه‌های سنی در نظر بگیریم کدام یافته زیر specificity بالایی دارد؟

- Severe beaten copper pattern
- Narrowed basal cisterns
- Sellar erosion
- Developmental Quotients

۶۰- کودکی با تشخیص سینوستوزیس سوچورکورونال یکطرفه مراجعه کرده، در معاینه، انگشت میانی دست به شکل انگشت شست شده است. بررسی همه موارد زیر در این بیمار لازم است، بجز:

- Develop mental
- Genetic
- Hearing
- Visual

۶۱- در کودکی که با افزایش غیر طبیعی اندازه دورسر بدلیل هیدروسفالی و اداکشن انگشت شست دست مراجعه کرده است. تمامی ویژگی‌های زیر درست است، بجز:

Male infant

X-linked

Acquired

Severe Hydrocephaly

۶۲- شیرخواری که بصورت preterm همراه با خونریزی داخل بطنی متولد شده و از نظر مدیکال شرایط پایداری داشته و علایمی از عفونت ندارد، اما اندازه دوره سر به صورت پیشرونده رو به افزایش است. کدام روش درمانی زیر بهتر است؟

تجویز Acetazolamid

تجویز Furosemide

انجام CSF diversion

تجویز Streptokinas

۶۳- کودکی با درد اکسیپیتال و پشت گردن بعلت وجود سیرنکس داخل نخاع گردنی مراجعه نموده است. این بیمار دارای علایم سیستم شنوایی است. همه علایم زیر در این بیمار دیده می‌شود، بجز:

Fluctuating hearing loss

Conductive hearing loss

Tinnitus

Nausea

۶۴- کدام قسمت از مخچه با وستیبولار سیستم و تعادل بدن در ارتباط بوده و قدیمی ترین قسمت مخچه بشمار میرود؟

Anterior lobe

Posterior lobe

Flocculonodular

Vermis

۶۵- در هنگام اکسپوز کردن عصب فمورال در مثلث فمورال، کدامیک از موارد زیر در لترال عصب قرار می‌گیرد؟

- شریان فمورال
- ورید فمورال
- عضله پکتینئوس
- عضله سارتریوس

۶۶- شیرخوار ۲۰ ماه با شکایت از توده نرم در حال رشد در ناحیه پاریتال به کلینیک آورده شده است. سه ماه قبل به علت شکستگی جمجمه در بخش بستری بوده است، در سی تی اسکن فعلی لبه‌های استخوانی خط شکستگی ۴ میلی‌متر فاصله دارد و در معاینه توده ضربه‌دار است. کدام اقدام مناسب‌تر است؟

- پونکسیون موضعی مایع مغزی نخاعی
- یک ماه بانداز فشاری
- جراحی ترمیمی دورا و کرانیوپلاستی
- پیگیری یک ماه بعد با سی تی اسکن

۶۷- در رابطه با مکانیسم اثرات پروتکتیو متیل پردنیزولون سدیم سوکسینات در آسیب نخاعی کدام گزینه درست است؟

- کاهش مرگ اکسونال
- کاهش جریان خون نخاعی
- افزایش پراکسیداسیون لیپید
- افزایش ورود کلسیم به نورون

۶۸- اختلال عملکرد کلیوی، فراکچر ساب تروکانتر فمور و آریتمی AF از عوارض جدی کدام داروی درمان پوکی استخوان می‌باشد؟

- آلدرونات
- رالوکسیفن
- تری پاراتاید
- کلسی تونین

۶۹- بیمار ۵۵ ساله‌ای که تحت عمل جراحی لامینکتومی سرویکال و فیکساسیون به علت تنگی شدید کانال نخاعی قرار گرفته است، پس از عمل دچار ضعف حرکتی عضله دلتوئید و عضله دو سر بازو شده است، تمام اقدامات زیر برای پیشگیری از ایجاد این عارضه توصیه می‌شود بجز :

وسیع کردن عرضی محدوده لامینکتومی  
 دکمپرسن پروفیلکتیک فورامن C5 حتی در صورت عدم وجود علامت رادیکولر  
 شست و شوی زیاد با سرم سرد حین دریل کاری نزدیک ریشه C5  
 حداقل کشش در شانه‌ها حین پوزیشن دهی

۷۰- نوزادی با علائم لتارژی، تهوع و استفراغ مکرر به اورژانس آورده شده است، مادر بیمار ذکر میکند پدر نوزاد حین عصبانیت چند بار نوزاد را به جلو و عقب تکان داده است و کمی بعد نوزاد استفراغ کرده است کدام عارضه کمتر مشاهده میشود؟

هماتوم ساب دورال حاد  
 هماتوم اپیدورال حاد  
 خونریزی ساب ارکنوئید  
 خونریزی رتینال

۷۱- بیماری دچار axon disruption و conduction block، myelin injury به دنبال آسیب عصبی شده است؛ این آسیب کدام گرید ساندرلند می‌باشد؟

I  
 II  
 III  
 IV

۷۲- بیمار خانم ۵۰ ساله‌ای است که دیابتیک می‌باشد و جهت کنترل قند خون در منزل از دستگاه گلوکومتر لمسی استفاده می‌کند. اخیراً درد شدیدی به دنبال استفاده از این دستگاه احساس می‌کند. این علامت چه نام دارد؟

هیپراستزی  
 آلودینیا  
 کوزالژیا  
 دیس استزی

۷۳- بیماری به علت ضربه شدید مغزی در بخش مراقبت‌های ویژه بستری شده و تحت مانیتورینگ فشار خون و فشار داخل جمجمه می‌باشد. سر تخت بیمار حدود ۳۰ درجه بالا آورده شده است. جهت صحت عملکرد مانیتورینگ‌ها سطح قرار گرفتن ترنس دیوسرها کدام گزینه صحیح‌تر است؟

هم سطح صفر در محاذات فورامن مونرو

هم سطح مهره پنجم توراسیک محاذات دهلیز راست

هم سطح مهره اول گردنی C1

هم سطح مهره های C7 و T1

۷۴- بیمار ۳۲ ساله ای با آسیب تروماتیک خفیف مغزی، از سردرد و خستگی مداوم دو هفته پس از ترخیص شکایت دارد. کدام گزینه برای ارزیابی پیش آگهی در این بیمار اهمیت کمتری دارد؟

سن

سابقه‌ی بیماری سایکولوژیک

سطح تحصیلات

وضعیت شنوایی

۷۵- نوزاد ترم در روز پنجم زندگی با بی‌حالی و تشنج مراجعه می‌کند. سونوگرافی مغز IVH درجه III را نشان می‌دهد و MRI وجود هیچ ناهنجاری عروقی را تأیید نمی‌کند. در ۳ ماهگی، نوزاد دچار هیدروسفالی علامت‌دار با افزایش دور سر و بطن‌های دیلاته در CT می‌شود. بر اساس سن و اتیولوژی نوزاد، مناسب‌ترین مداخله جراحی چیست؟

انجام (ETV) با کوتریزاسیون کوروتید پلکسوس (CPC)

تعبیه شانت ونتریکولوپریتونئال (VP)

تعبیه شانت ونتریکولوساب‌گالئال (VSG) به صورت موقت

لاواژ نوروآندوسکوپیک (NEL) برای کاهش وابستگی به شانت

۷۶- شیرخوار ۶ ماهه ای با میلو مننگوسل تورا کولومبار ترمیم شده با مشکلات جدیدی نظیر اختلال بلع، آپنه اپیزودیک و نیستاگموس مراجعه می‌کند. برای بیمار اخیراً شانت VP تعبیه شده است که در معاینه عملکرد مطلوب دارد. مناسب‌ترین گام بعدی در مدیریت علائم این بیمار چیست؟

پیگیری برای ۴۸ ساعت

انجام فوری کرانیکتومی ساب اکسیپیتال

روپژن شانت علی رغم تأیید عملکرد در معاینه

انجام فوری لامینکتومی گردن در سطوح فشارنده مخچه

۷۷- کودکی ۳ ساله با سابقه جراحی لیپومیلومنگوسل اخیرا دچار اختلال راه رفتن و بی اختیاری ادراری شده است. در MRI جدید کونوس مدولاریس پایینتر از حد نرمال قرار گرفته و یک استتاله ی fibrofatty که از کونوس تا بافت های زیرجلدی امتداد یافته است مشاهده می شود. در برنامه ریزی جراحی این بیمار، حیاتی ترین گام حین عمل برای اجتناب از نقایص عصبی چیست؟

استفاده از آسپیراتور جراحی اولتراسونیک کویترون (CUSA) برای کم کردن حجم لیپوما  
باز کردن دورا از ناحیه نرمال و امتداد برش به سمت محل نفوذ لیپوما  
انجام لامینوپلاستی استئوپلاستیک بدون بازرسی فضای اپیدورال برای باندهای تتر کننده  
قطع فیلوم ترمینال بدون نورومانیتورینگ برای ساده سازی روش

۷۸- شایعترین محل انوریسم مغزی در کودکان کدام است؟

Internal Carotid Artery Bifurcation  
Anterior communicating Artery  
Middle Cerebral Artery  
Vertebrobasilar Artery

۷۹- در کدامیک از انواع کرانیوسینوستوز سندرمیک ذیل، بیماران، IQ (ضریب هوشی) پایین تری نسبت به بقیه دارند؟

Apert  
Saethre Chotzen  
Crouzon  
کرانیوسینوستوزیس Complex

۸۰- کدام یافته MRI جهت تشخیص اسپونیلولایستزیس دژنراتیو Highly Predictive است؟

لیستزیس بیش از ۴ میلی متر  
افیوژن فاست بیش از ۱.۵ میلی متر  
هیپرتروفی شدید فاست  
تنگی لترال ریسس

۸۱- بیمار آقای ۴۰ ساله با تومور منژیوم ناحیه اوربیت راست کاندید جراحی ترانس کرانیال میباشد. در صورتی که تومور نسبت به عصب اپتیک در ساعت هفت ( 7 ) قرار گرفته باشد. کدام اپروچ جراحی میتواند اضافه شود؟

زایگوماتیک استوتومی  
لترال اوربیتومی  
ترانس نازال  
انتریور مدیال میکرواوربیتوتومی

۸۲- تجویز دگزامتازون در کدامیک از ادم های مغزی بیشتر موثر است؟

vasogenic

osmotic

cytotoxic

interstitial

۸۳- پسر ۱۸ ساله به علت درد کمر و پاراپارزی اسپاتیک مراجعه کرده است. در بررسی های انجام شده، AVM نخاع، مهره و پوست کمر دیده می شود. کدامیک از روش های درمانی زیر صحیح است؟

جراحی نورو واسکولر

اندو واسکولر

رادیو سرجری

درمان پالیتیو

۸۴- مرد جوانی بعلت خونریزی ساب اراکنوئید در اثر آنوریسم مغزی در مسیر شریان مغزی قدامی تحت درمان قرار گرفته است. در سابقه بیمار ترومای جمجمه وجود دارد. برای تشخیص تروماتیک و یا غیر تروماتیک بودن، کدامیک از روش های زیر دقیق تر است؟

آنژیوگرافی عروق مغزی

ام ار آنژیوگرافی

سی تی آنژیوگرافی عروق مغز

بافت شناسی جدار آنوریسم

۸۵- در مورد آنوریسم های ژانت مغز همه گزینه های زیر صحیح است، بجز:

اغلب با علائم مربوط به اثر فشاری مراجعه می نمایند.

با مورتالیتی و موربیدیتی قابل توجه همراه هستند.

به علت بالا بودن میزان پارگی مداخله درمانی توصیه می شود.

در صورت وجود اثر فشاری درمان اندوواسکولار ارجح است.

۸۶- همه موارد ذیل در خصوص آنوریسم های ساکولر شریان آنتریور کوروئیدال درست است، بجز:

- در پارگی این آنوریسم معمولا خون به سیستم آمینت و سوپراسلار وارد می شود.
- نقص اعصاب کرانیال در پارگی این آنوریسم شایع و قابل توجه می باشد.
- این آنوریسم ها غالبا پروجکشن پوسترولاترال دارند.
- در مورد آنوریسم های پاره شده به خاطر ماهیت گردن آنوریسم، روش کلیپینگ ارجح بر اندوواسکولر می باشد.

۸۷- در MRI مغز بیماری یک ضایعه عروقی در ساقه مغز دیده می شود که در T1 بصورت هیپو تا ایزواینتنس و در T2 و پروتون دینسیتی بصورت ایزو تا هیپر بوده و با گادولینیوم هم انهنسمنت هموزن دارد. با انجام آنژیوگرافی، ضایعه ای مشاهده نمیشود کدامیک از موارد ذیل در خصوص این بیمار صحیح می باشد؟

- شایعترین ضایعه عروقی مغز است.
- شایعترین محل این ضایعه، سوپریور پدانکل می باشد.
- این ضایعات غالبا بطور متعدد می باشند.
- این ضایعات در سی تی با کنتراست دیده نمی شوند.

۸۸- در گزارش هیستوپاتولوژی بیماری که بدلیل گلیوم مغزی جراحی شده است، Isomorphic Diffuse Glioma گزارش شده است. این تشخیص بر اساس وجود کدام انکوژن گذاشته می شود؟

- IDH-1
- IDH-2
- BRAF
- MYB

۸۹- بیماری که با شکایت سر درد و حالت تهوع و استفراغ مراجعه کرده است، بدلیل یک ضایعه در لوب فرونتال که رینگ انهنسمنت داشته، جراحی می شود. پس از جراحی در پاتولوژی سلولهای بزرگ اپیتلیوئیدی با هستک های برجسته ( شبیه به سلولهای ملانوم ) و سیتوپلاسم ائوزینوفیلیک فراوان مشهود است. با توجه به محتملترین تشخیص، کدامیک از موارد زیر صحیح است؟

- زیر مجموعه ای از گلیوبلاستوم IDH-wild type است.
- این تومور موقعیت عمقی با حدود نامشخص دارد.
- سلولهای تومور برای BRAF V600E منفی هستند.
- از نظر سنی اغلب در افراد مسن دیده می شود.

۹۰- بیمار آقای جوانی است که با شکایت تشنج مراجعه کرده است. در تصویر برداری یک ضایعه Solid Cystic در لوب تمپورال که در T1 هاپیو و در T2 هایپراینتنس دیده می شود و با کنتراست انهنسنت دارد. در پاتولوژی سلولهای پلئومورفیک دوکی و پلی گونال و Lipid laden cell با نکروز و میتوز مشاهده می شود. کدام تشخیص محتمل تر است؟

Pleomorphic Xanthoastrocytoma

Pilomyxoid Astrocytoma

Astroblastoma

Angiocentric Glioma

۹۱- در کودک مبتلا به CNS Embryonal Tumor تمام موارد زیر با سوروابیوال ( میزان بقاء ) بیمار ارتباط دارند، بجز:

سن زمان تشخیص

اندازه تومور

وجود یا عدم وجود شواهد انتشار

محل تومور

۹۲- بیمار جوانی با یک ضایعه در ناحیه پینه آل با اپروچ سوپراسربلار اینفرا تنتوریال جراحی می شود. در هنگام جراحی در صورت لزوم کدامیک از وریدهای زیر را می توان بدون ایجاد عارضه، کوآگوله، دایسکت و قطع نمود؟

Internal Cerebral Vein

Precentral Cerebellar Vein

Lateral Cerebellar Bridging Veins

Rosenthal Vein

۹۳- بیمار آقای ۷۰ ساله با اختلال حافظه، تشنج و سردرد مراجعه کرده است. در ام ار ای یک ضایعه با انهنسنت هموژن به ابعاد ۲×۲×۳ سانتی متر در تلاموس سمت راست دیده می شود. با توجه به تشخیص پاتولوژیک لنفوم اولیه مغز شروع درمان با کدام روش ارجح است؟

رادیوتراپی

کموتراپی

رادیوسرجری

جراحی

۹۴- خانم حامله ۳۰ هفته‌ای با تشخیص گلیوم گرید پایین تحت درمان داروی ضدتشنج کاربامازپین است. تجویز کدام ویتامین در ماه آخر توصیه می‌شود؟

B6

K

E

B12

۹۵- بیماری بدلیل تومور ناحیه تریگون جراحی شده است. بعد از جراحی علیرغم عدم وجود فلج در اندامها، بیمار قادر نیست حرکات دست معاینه کننده را تکرار کند. همچنین توانایی انجام ساده ترین محاسبات ریاضی را از دست داده است. عوارض فوق در اثر کدام اپروچ جراحی ایجاد شده است؟

اپروچ ترانس تمپورال خلفی

اپروچ اینتر همیسفریک خلفی

اپروچ سولکوس اینتراپاریتال

اپروچ آنتریور ترانس کالوزال

۹۶- آقای ۴۰ ساله‌ای با تصادف به اورژانس آورده شده است. نقص عصبی ندارد. در بررسی‌ها علاوه بر شکستگی pars interarticularis C2 دو طرف، جابجایی مهره C2-C3 برابر با دو میلی‌متر و angulation ۱۸ درجه دارد. توسط همکاران برای وی تراکشن گذاشته شده و در halo بی حرکت شده است. در گرافی روز بعد تغییری نسبت به قبل از جا اندازی ایجاد نشده است. در مورد این بیمار همه موارد زیر صحیح است، بجز:

شل کردن Halo و حداقل 5 کیلوگرم تراکشن شروع و تا یک سوم وزن و یا align شدن ادامه داده می‌شود

فیوژن قدامی گردن

فیوژن خلفی گردن

شل کردن halo جهت اصلاح دفورمیتی بدون تراکشن با Halo

۹۷- بیماری به علت آسیب شارپ اندام فوقانی به صورت اورژانس تحت جراحی ترمیم اعصاب، عروق و تاندون‌ها قرار می‌گیرد. جراح گزارش کرده که عصب رادیال کاملاً قطع بوده و ترمیم شده است. بعد از عمل فلج حرکتی مرتبط با عصب رادیال کامل است اما بیمار اختلال حس در دست ندارد. کدام صحیح است؟

آسیب دست بیمار در ناحیه میانی بازو و بعد از جدا شدن شاخه‌های حسی بوده است

آسیب دست بیمار در ناحیه میانی ساعد و بعد از جدا شدن شاخه‌های حسی بوده است

بیمار دچار aberrant innervation ریشه‌های عصب رادیال است

آسیب عصب کامل و گزارش جراح صحیح است

۹۸- بیماری ۵ ماه قبل حین کار دچار آسیب عصب مدین دست راست در اثر گیر کردن ساعد در زیر دستگاه پرس شده است. بررسی نشان می‌دهد طول وسیعی از عصب آسیب دیده است و سایر آسیب‌های دست بهبود قابل قبول پیدا کرده اند. کدام اقدام لازم است؟

حداقل ۷ ماه دیگر پیگیری می‌کنیم

پیگیری ۴ ماه بعد

اکسپلور می‌کنیم

اقدامی نیاز نیست

۹۹- شایعترین Metastatic collision اکسترا کرانیال گزارش شده برای تومور مننژیوم، کدامیک از موارد زیر می‌باشد؟

Melanoma

Prostate adenocarcinoma

Breast carcinoma

Renal Cell carcinoma

۱۰۰- در مورد مارکرهای ایمونوهیستوشیمیایی بین Chordoma و Chondrosarcoma، کدام جمله صحیح است؟

منفی بودن Cytokeratin به نفع پاتولوژی Chordoma می‌باشد.

منفی بودن EMA به نفع پاتولوژی Chondrosarcoma می‌باشد.

مثبت بودن S100 به نفع پاتولوژی Chondrosarcoma می‌باشد.

منفی بودن Brachyury به نفع پاتولوژی Chordoma می‌باشد.

۱۰۱- تومورهای زیر از آدنوهیپوفیز منشا می‌گیرند، بجز؟

Pituicytoma

Pituitary adenoma

Pituitary adenoma-neuronal choristoma

Pituitary carcinoma

۱۰۲- کدامیک از ویژگی‌های زیر در کرانیوفارنژیوم درست است؟

کرانیوفارنژیومای بزرگسال در جنس مرد شایعتر است.

نوع پاپیلری در بزرگسالان شایعتر است.

در کرانیوفارنژیومای بزرگسالان، نسبت به کودکان کیست شایعتر است.

در کرانیوفارنژیومای بزرگسالان کلسی فیکاسیون نسبت به کودکان شایعتر است.

۱۰۳- آقای ۳۴ ساله‌ای با سردرد و اختلال بلع به اورژانس مراجعه کرده است، در معاینه شواهد فلج عصب ۱۲ سمت چپ و کاهش شنوایی همان سمت رویت می‌شود. در MRI شواهد یک تومور که در T1 هایپواینتنس و در T2 هایپراینتنس بوده و همراه با رستریکشن واضح در DWI می‌باشد و به صورت اکستر اگزپال از ناحیه پتروکلایوال تا لبه‌ی فورامن مگنوم امتداد دارد مشهود است. کدامیک از ویژگی‌های هیستوپاتولوژی در این تومور رویت نمی‌شود؟

Flaky keratohyalin

Squamous epithelium

Cholesterol in a lamellar matrix

Sebaceous gland

۱۰۴- کدامیک از موارد زیر برای همه بیماران مبتلا به تنگی کاروتید قبل از عمل جراحی اندآرتکتومی بیشتر توصیه می‌شود؟

اجتناب از مصرف استاتین

مصرف روزانه آسپرین

بررسی کاروتید با DSA

انجام MRI گردن جهت رد کردن تنگی کانال نخاعی گردن

۱۰۵- کدامیک از آنوریسم‌های پاراکلینویدال زیر تمایل به ضخیم شدن یا کلسیفیه شدن در امتداد قدامی و داخلی نزدیک به منشا آنوریسم از شریان کاروتید داخلی دارند و وقتی بزرگ می‌شوند کیاسما را دقیقاً مانند تومور هیپوفیز تحت فشار قرار می‌دهند؟

آنوریسم شریان افتالمیک

آنوریسم dorsal variant سگمان افتالمیک

آنوریسم superior hypophyseal artery

antrolateral variant of clinoidal segment

۱۰۶- مکانیسم ماده کانتراست گادولینیوم در MRI ایجاد کدامیک از تغییرات زیر در nearby water protons می‌باشد؟

کوتاه کردن T1 relaxation time

کوتاه کردن T1 echo time

طولانی کردن T1 relaxation time

طولانی کردن T1 Echo time

۱۰۷- هسته locus ceruleus در کدام ناحیه از مغز انسان قرار دارد و چه ماده‌ای ترشح می‌کند؟

- جانکشن بین پونز و مدولا - اپی نفرین
- جانکشن بین پونز و مزانسفالون - اپی نفرین
- جانکشن بین پونز و مدولا - نور اپی نفرین
- جانکشن بین پونز و مزانسفالون - نور اپی نفرین

۱۰۸- کدامیک از داروهای زیر در کاهش ریسک نکروز رادیاسیون بدنبال استرئوتوتاکسیک رادیوسرجری (SRS) برای درمان تومورهای بدخیم مغزی موثر است؟

- Temozolomide
- Bevacizumab
- Efaproxiral
- Metronidazole

۱۰۹- برای پیشگیری از کیفیت جانکشنال پروگزیمال (PJK) در جراحی ستون فقرات در یک خانم 70 ساله که انتهای ابزار فیکساسیون شما به مهره توراسیک T4 ختم خواهد شد کدام استراتژی ارجح است؟

- Ligament Augmentation
- Cement Augmentation
- Hook Fixation
- Meticulous in situ contouring of the proximal rods

۱۱۰- در بیمار 50 ساله‌ای که با ادم ژنرالیزه شدید بدن، نیازمند آنالیز مایع نخاعی برای رد مننژیت می‌باشد ناچار به استفاده از گاید سونوگرافی برای پیدا کردن محل دقیق ورود سوزن LP می‌شوید. کدام نمای سونوگرافی باید در ابتدای کار احراز شود؟

- transverse
- vertical
- oblique
- longitudinal

۱۱۱- بیماری با سابقه سیفیلیس، با درد شدید و پاراستزی اندامهای تحتانی مراجعه نموده و در معاینه، این اندامها حساسیت شدید به لمس، گرما و سرما وجود دارد. همچنین دچار اختلال در proprioception می‌باشد و رفلکسهای وتری هم از بین رفته اند. در هنگام راه رفتن دچار عدم تعادل شدیدی می‌باشد. محل ضایعه در این بیماری کجاست؟

محل ورود ریشه‌های خلفی به نخاع

شاخ خلفی نخاع

گانگلیون حسی دورسال

substantia gelatinosa

۱۱۲- تراکت mammillothalamic به کدام هسته‌های تالاموس ختم می‌شوند؟

قدامی

خلفی

ونترولترال

مدیوونترال

۱۱۳- آقای ۳۰ ساله به علت سقوط از ارتفاع دچار درد شدید گردن و محدودیت حرکتی شده است. در بررسی‌های انجام شده تندرست سرویکال در ناحیه subaxial دارد. در سی‌تی‌اسکن بیمار شکستگی سوپریور و اینفریور اندپلیت و دیواره خلفی بادی C5 و خط شکستگی در لترال Mass راست در ناحیه اتصال به لامینا و پدیکل همان مهره وجود دارد، در MRI انجام شده posterior tension Band در همان سطح دچار آسیب شده است، بر اساس Ao-classification این نوع آسیب، کدامیک از موارد زیر می‌باشد؟

A4B2F2

A3B1F2

A4B1F3

A3B2F4

۱۱۴- بیمار خانم ۵۰ ساله‌ای است که به علت اسکولیوز توراکولومبار تحت عمل جراحی اصلاح دفورمیتی قرار گرفته است. تجویز کدامیک از داروهای زیر به عنوان خط اول درمان جهت کنترل درد پس از جراحی مناسب‌تر است؟

فنتالین

مپریدین

کتامین

مورفین

**۱۱۵- جملات زیر در مورد اسکولیوز دژنراتیو بزرگسالان درست است، بجز:**

میزان رشد سالیانه زاویه دفورمیتی بطور میانگین ۳ درجه است.  
زاویه انحراف بیش از ۳۰ درجه و جابجایی عرضی بیش از ۶ میلی‌متر از ریسک فاکتورهای افزایش انحراف محسوب می‌شوند.  
استئوپنی و استئوپروزیس در سن بالای ۵۰ سال از عوامل تشدید کننده انحراف می‌باشد.  
سن و جنس نقش موثری در افزایش زاویه ندارند.

**۱۱۶- تمام گزینه‌های زیر در مورد پارامترهای پلوئیک صحیح است، بجز:**

$Pelvic\ Incidence = Sacral\ Slope + Pelvic\ Tilt$   
Pelvic Incidence بعد از بلوغ اسکلتی ثابت می‌ماند  
در بیماران با ایمبالانس ساجیتال مثبت افزایش Pelvic Tilt دیده می‌شود  
در بیماران با ایمبالانس ساجیتال مثبت افزایش Sacral Slope دیده می‌شود

**۱۱۷- در مورد شکستگی‌های کندیل اکسیپوت (OCF) همه موارد زیر صحیح است، بجز:**

حساسیت سی تی اسکن در تشخیص OCF صد در صد می‌باشد.  
MRI جهت تشخیص OCF توصیه نمی‌شود.  
تیپ III اغلب پایدار است.  
تیپ II در OCF همان ادامه شکستگی خطی اکسی پوت می‌باشد.

**۱۱۸- کدامیک از گزینه‌های زیر برای برداشتن گرافت از استخوان ایلیاک ایمن تر می‌باشد؟**

1.5 تا 2 سانتی‌متر خلف به ASIS (انتریور سوپریور ایلیاک اسپاین)  
3 سانتی‌متر عرض گرافت و 4 سانتی متر عمق گرافت باشد  
1.5 تا 2 سانتی‌متر قدام به ASIS (انتریور سوپریور ایلیاک اسپاین)

حداقل عمق گرافت بیش از 2 سانتی‌متر باشد

**۱۱۹- در کدام نوع مننژیوما کمتر از رادیوسرجری به عنوان گزینه درمانی استفاده می‌شود؟**

کلینوئیدال  
پتروکلایوال  
کاورنوس  
پاراسازییتال

۱۲۰- درماتوم مربوط به پشت ساق پا مربوط به کدام ریشه‌های نخاعی است؟

L5 و S1

L4 و L5

S1 و S2

L5 و S2

۱۲۱- اپروچ گلداستاندارد در جراحی دیسک توراسیک کلسیفیه ژانت کدام است؟

تورا کوتومی

ترانس فاست ترانس پدیکولار

تورا کوسکوپیک

کوستو ترانسورسکتومی

۱۲۲- خانم پنجاه و پنج ساله مبتلا به لیستزیس کمری دژنراتیو با تشدید علائم بالینی مراجعه کرده است. در گرافی اخذ شده از بیمار لوردوز کمری کاهش یافته است. در صورتیکه اقدام به جراحی دکمپرشن با فیوژن اینتربادی شود، کدام روش بیشترین لوردوز را برای بیمار فراهم می‌آورد؟

ALIF

TLIF

LLIF

PLIF

۱۲۳- در CT اسکن گردن جوان سی ساله‌ای که با ترومای گردن مراجعه نموده، Avulsion استخوان در محل اتصال لیگامان ترانسورس در لترال مس C1 بدون جابجایی دیده می‌شود. اپروچ درمانی کدام است؟

Halo Vest برای سه ماه

فیلا دلفیا برای سه هفته

جراحی فیوژن خلفی C1-C2

نیاز به اقدام خاصی ندارد

۱۲۴- حین دایسکشن جهت اکسپوژر جراحی وسیله گذاری توراسیک قدامی در سمت چپ بیمار، ناگهان متوجه خونریزی و پارگی ورید براکیوسفالیک چپ بیمار میشوید، در این مرحله اقدام مناسبتر کدام است؟

- لیگاسیون ورید و ادامه جراحی
- آناستوموز اورژانسی وریدی
- توقف جراحی و مشاوره جراحی عروق
- ختم فوری جراحی و انجام سی تی آنژیو

۱۲۵- شایعترین عارضه متعاقب کمای باربیتورات در بیماری که دچار ضربه مغزی شدید شده کدام است؟

- هایپوتنشن
- هایپرکالمی
- اختلال کبدی
- نارسایی کلیوی

۱۲۶- میدانیم برای ارزیابی تراکتهای ماده سفید پس از ترومای سر می توان از روش تصویر برداری Diffusion Tensor Imaging (DTI) سود برد. زودترین زمانی که روش مذکور اختلالات ساختاری مغز را پس از ضربه نشان می دهد کدام است؟

- در عرض چند ساعت اول
- در عرض چند هفته اول
- در عرض چند ماه اول
- پس از گذشت یکسال

۱۲۷- در طراحی پلان جراحی ستون فقرات لومبار از مسیر لترال، در آقای 40 ساله، از کدام مورد زیر باید پرهیز نمود؟

- تعبیه لاین وریدی مرکزی
- پالس اکسی متری
- بون مورفوژنیک پروتئین دو
- استفاده از نورومونیتورینگ

۱۲۸- در درمان حمله سردرد میگرنی در حال حاضر کدام ترکیب دارویی زیر با یک دوز درمانی سوماتوتریپتان خوراکی معادل است؟

- Diclofenac potassium and caffeine
- Ibuprofen and Dihydroergotamine
- Tolfenamic acid and Promethazine
- aspirin and metoclopramide

۱۲۹- بیمار ۵۰ ساله به دلیل پارکینسون تحت درمان Ablation برای کنترل علائم حرکتی قرار گرفته است یک ماه بعد از عمل دچار حالت فلکسیون شدید گردن به سمت لاترال شده است. همکار نورولوژیست برای وی تشخیص سندرم Pisa داده است بروز این عارضه در کدام روش زیر محتمل تر است؟

- Vim ablation
- Pallidal ablation
- Subthalamic ablation
- Vop ablation

۱۳۰- بیمار 38 ساله‌ای بدلیل ترمور و آکینتیک - رژییدیته و اتاکسی مراجعه کرده است. در MRI مغزی هیپواینتنسیتی در ناحیه پالیدوم در T2 دیده می شود. در صورتیکه بخواهیم یک آزمایش برای تشخیص این بیمار انجام دهیم بهترین تست کدام است؟

- اندازه گیری سرولوپلاسمین سرم
- اندازه گیری مس 24 ساعته ادرار
- اندازه گیری دوپامین سرم
- اندازه سرولوپلاسمین ادرار

۱۳۱- بیماری در حین جراحی DBS هسته ی cZI (کودا زونا اینسرتا) به علت ترمور پس از قرار دادن الکتروود و تحریک، دچار پارستزی دست و بازو شده است. با توجه به این علائم، علت این عارضه نزدیکی الکتروود به کدام ساختار زیر است؟

- VIM
- Red nucleus
- Lemniscus
- GPI

۱۳۲- همه موارد زیر در ارتباط با درمان اپاندیمومای کرانیال در بزرگسالان درست است، بجز:

- رادیوتراپی کرانیواسپاینال (CSI) فقط در صورت رویت شواهد seeding انجام می شود.
- اپاندیموما Low grade سوپراتنتوریال که تحت GTR قرار گرفته است را تحت نظر میگیریم.
- اپاندیموم پوسترئور فوسا صرف نظر از رزکشن را تحت رادیوتراپی لوکال و کرانیواسپاینال قرار میدهم.
- در صورتی که بعد از رزکشن و رادیوتراپی عود کند می توان SRS انجام داد.

۱۳۳- بیماری راست دست و با تشنج مقاوم به درمان و بدون نقص عصبی که در بررسی‌های انجام شده منشا تشنج ناحیه مدیال تمپورال چپ گزارش شده کاندیدای Selective amigdalo hipocampectomy میباشد. بهترین روش جراحی با کمترین عوارض Neuropsychologic کدام است؟

Transylvian

Transsulci

Transgyral

Subtemporal

۱۳۴- آقای ۷۰ ساله‌ای به دلیل تشنج و خواب الودگی در بخش مراقبتهای ویژه بیمارستان بستری شده است جواب آزمایشات وی به شرح ذیل است  $creatinine = 3.6$  و  $ALT = 120$  و  $GGT = 100$  می‌باشد با توجه به جواب آزمایشات، کدام داروی زیرجهت درمان بهتر است؟

کاربامازپین

فنی توئین

لوتیراستام

توپیرامات

۱۳۵- موارد زیر جزو ریسک فاکتورهای افزایش مورتالیتی پس از وقوع استروک ایسکمیک حاد مغزی می‌باشد، بجز:

حجم انفارکت

جنسیت مذکر

دیابت

تب

۱۳۶- در حین کارگذاری پرکوتانئوس Spinal cord stimulation و موقع انجام فلوروسکپی، لید کار گذاشته بصورت "Floating" دیده شده وبا تحریک الکتریکی، پاسخ با آستانه بسیار پایین است. اقدام مناسب‌تر کدام است؟

محل درست است لید را فیکس میکنیم.

لید را خارج و مجددا تلاش در کار گذاری در فضای اپیدورال می نماییم.

لید را فیکس میکنیم و یک لید دیگر در کنار آن میگذاریم.

لید را فیکس کرده ولی تحریک الکتریکی را 6 ماه بعد شروع میکنیم.

۱۳۷- خانم 40 ساله بدنبال ماموپلاستی دو طرفه دچار دردهای شدید دو طرفه جدار قفسه سینه شده است که با درمانهای دارویی بهبودی نیافته است. بیمار کاندیدای اقدام جراحی میشود. از بین گزینه‌های زیر بهترین روش برای این بیمار کدام است؟

- کوردوتومی
- سینگولوتومی
- دورسال ریزوتومی
- مزانسفالوتومی

۱۳۸- انجام ضایعه DREZ در کدام ناحیه آناتومیک زیر با ریسک ایجاد نقص‌های عصبی (Neurological deficits) بیشتری همراه است؟

- ناحیه سرویکال
- ناحیه توراسیک
- ناحیه کونوس
- ناحیه لومبار

۱۳۹- بیماری 37 ساله با HIV مثبت که در MRI مغزی ضایعه بازال گانگیا دیده شده بیوپسی استریوتاکتیک می‌شود. در هیستوپاتولوژی نمای Soap bubbles دیده می‌شود. کدامیک از عوامل زیر بیشتر مطرح است؟

- توکسوپلاسموزیس
- کریبتوکوکوزیس
- آسپرژیلوس
- میکوباکتریوم

۱۴۰- موم زنبور عسل جهت کنترل خونریزی از استخوان برای اولین بار توسط کدام جراح اعصاب بکار برده شد؟

- Cushing
- Dandy
- Horsley
- Macewen

۱۴۱- بیماری بدلیل هیپرتیروئیدی که تحت درمان با بتا بلوکر و داروی آنتی تیروئید میباید کاندیدای جراحی دیسک کمر شده است. تا چه زمان قبل از جراحی بایستی داروهای مذکور را مصرف نماید؟

48 ساعت قبل از جراحی

24 ساعت قبل از جراحی

یک هفته قبل از جراحی

تا صبح روز جراحی

۱۴۲- کدامیک از داروهای زیر در ایجاد Cerebral Venous Thrombosis ریسک کمتری دارد؟

ارگوتامین

ویتامین A

لیتیوم

IVIG

۱۴۳- تمام موارد زیر اندیکاسیون ترومبکتومی یا ترومبولیز در بیماران مبتلا به Cerebral Venous Thrombosis است، بجز:

استروک بدون اثر فشاری

کاهش هوشیاری سریعاً پیشرونده

ترومبوز سینوس‌های عمقی

عدم پاسخ به هیپارین

۱۴۴- مرد 69 ساله‌ای با علائم Idiopathic NPH بدون اختلال اسفنکتری تحت مطالعه یورودینامیک قرار گرفته است. کدامیک از یافته‌های زیر درست‌تر است؟

تست یورودینامیک نرمال است.

دتروسور هیپراکتیویته را نشان میدهد.

مثانه هیپواکتیو را نشان میدهد.

اختلال در کارکرد اسفنکتر را نشان میدهد.

۱۴۵- در بیماری 65 ساله تحت درمان کومادین که نیازمند اقدام جراحی الکتیو ستون فقرات طی 24 ساعت آینده است بهترین روش برگرداندن وضعیت انعقادی بیمار کدام است؟

تزریق وریدی ویتامین کا

تزریق زیر جلدی ویتامین کا

تزریق عضلانی ویتامین کا

تجویز خوراکی ویتامین کا

۱۴۶- بیماری بدلیل ضربه مغزی در آی سی یو بستری است. بدلیل اختلال در تنفس و افت اکسیژن شریانی مشکوک به آمبولی ریه میباشد. بعنوان اولین اقدام جهت Screening این بیمار کدام اقدام زیر درست تر است؟

MR Pulmonary angiography

Conventional Pulmonary angiography

CT pulmonary angiography

High resolution pulmonary CT

۱۴۷- خانم حامله‌ای بطور ناگهانی دچار فلج نیمه صورت شده و حتی قادر به بستن چشم نمیشد. در خصوص این بیمار کدام عبارت درست تر است؟

نمایستی کورتیکواستروئید برای این بیمار سریعاً شروع شود.  
پیش آگهی در این بیمار بهتر از افراد غیر حامله است.  
احتمال پره اکلامپسی در این بیمار بیشتر است.  
شدت این بیماری نسبت به افراد غیر حامله کمتر است.

۱۴۸- خانم 28 هفته حامله بدلیل هیدرسفالی حاد کاندیدای تعبیه EVD میباشد. کدام پوزیشن بیمار قبل از انجام ایندکشن بیهوشی ارجح است؟

پوزیشن اهمیت خاصی ندارد

پوزیشن لاترال چپ

پوزیشن لاترال راست

پوزیشن سوپاین

۱۴۹- کدامیک از سلول‌های زیر از منشا مغز استخوان می‌باشد؟

میکروگلیا

اولیگودندروسیت

آستروسیت

اپاندیمال سل

۱۵۰- در بیماری که تحت کرانیوتومی قرار گرفته است و علائمی از عفونت و التهاب ندارد، سطح CRP و ESR معمولاً چند روز پس از جراحی به حالت نرمال برمیگردد؟

1 روز

3 روز

5 روز

10 روز

۱۵۱- خانمی 76 ساله، 3 ساعت پس از زمین خوردن توسط آمبولانس در اورژانس پذیرش می‌شود. بیمار همراه ندارد. چند ساعت بعد مشخص می‌شود که بیمار با خواهر معتادش زندگی می‌کند که همواره از بیمار سو استفاده می‌کرده است. از همسرش جدا شده و یک دختر او در کشوری دیگر زندگی می‌کند. تشخیص بیمار سکتة مغزی یا استروک است. بیمار به دلیل وضعیت اورژانسی تحت عمل جراحی قرار می‌گیرد. در تماس با دختر بیمار مشخص می‌شود که بیمار سابقه استروک در 15 سال پیش را داشته است. 2 هفته پس از جراحی و در حالی که بیمار هنوز هوشیار نیست پزشک تراکتوستومی و گذاشتن پگ را با دختر بیمار به صورت تلفنی مطرح می‌کند اما دختر بیمار به شدت با آنها مخالفت می‌کند. بیمار هیچ وصیت پزشکی ندارد، دختر بر بالین مادر حاضر نشده است، خواهر معتاد او نیز تماسی نداشته است. همسر سابق بیمار چند بار جهت عیادت بر بالین بیمار حاضر شده است. تصمیم گیرنده جایگزین بیمار در این شرایط کیست؟

خواهر بیمار که با او زندگی می‌کرده است

دختر او

همسر سابق او

بیمار تصمیم گیرنده جایگزین ندارد و باید از حکم دادستان استفاده کرد

۱۵۲- اولین کمیته‌های اخلاق بیمارستانی در چه زمانی و برای تصمیم‌گیری در چه موضوعی تشکیل شد؟

1962، رعایت اخلاق در ارائه خدمات به بیماران

1962، تخصیص منابع محدود برای بیماران دیالیزی

1982، جلوگیری از تخلفات اخلاقی در پژوهش‌های علمی

1972، تصمیم‌گیری اخلاقی در بیمارستان

## پاسخ نامہ جراحی مغز و اعصاب\_ تمپلٹ

4	۱۵۱	1	۱۰۱	3	۵۱	4	۱
2	۱۵۲	2	۱۰۲	2	۵۲	4	۲
		4	۱۰۳	4	۵۳	1	۳
		2	۱۰۴	1	۵۴	1	۴
		3	۱۰۵	1	۵۵	1	۵
		1	۱۰۶	2	۵۶	4	۶
		4	۱۰۷	3	۵۷	4	۷
		2	۱۰۸	4	۵۸	3	۸
		3	۱۰۹	3	۵۹	3	۹
		1	۱۱۰	4	۶۰	4	۱۰
		1	۱۱۱	3	۶۱	1	۱۱
		1	۱۱۲	3	۶۲	1	۱۲
		3	۱۱۳	2	۶۳	2	۱۳
		4	۱۱۴	3	۶۴	1	۱۴
		3	۱۱۵	4	۶۵	4	۱۵
		4	۱۱۶	3	۶۶	3	۱۶
		3	۱۱۷	1	۶۷	1	۱۷
		1	۱۱۸	1	۶۸	2	۱۸
		1	۱۱۹	1	۶۹	1	۱۹
		3	۱۲۰	2	۷۰	1	۲۰
		1	۱۲۱	2	۷۱	4	۲۱
		1	۱۲۲	2	۷۲	3	۲۲
		1	۱۲۳	1	۷۳	4	۲۳
		1	۱۲۴	4	۷۴	4	۲۴
		3	۱۲۵	2	۷۵	1	۲۵
		1	۱۲۶	4	۷۶	1	۲۶
		3	۱۲۷	2	۷۷	2	۲۷
		4	۱۲۸	1	۷۸	3	۲۸
		2	۱۲۹	1	۷۹	4	۲۹
		2	۱۳۰	2	۸۰	2	۳۰
		3	۱۳۱	1	۸۱	3	۳۱
		3	۱۳۲	1	۸۲	3	۳۲
		4	۱۳۳	4	۸۳	2	۳۳
		3	۱۳۴	4	۸۴	1	۳۴
		2	۱۳۵	4	۸۵	1	۳۵
		2	۱۳۶	2	۸۶	1	۳۶
		3	۱۳۷	4	۸۷	1	۳۷
		2	۱۳۸	4	۸۸	2	۳۸
		2	۱۳۹	1	۸۹	3	۳۹
		3	۱۴۰	1	۹۰	2	۴۰
		4	۱۴۱	2	۹۱	1	۴۱
		1	۱۴۲	2	۹۲	3	۴۲
		1	۱۴۳	2	۹۳	1	۴۳
		2	۱۴۴	2	۹۴	2	۴۴
		1	۱۴۵	3	۹۵	1	۴۵
		3	۱۴۶	1	۹۶	3	۴۶
		3	۱۴۷	4	۹۷	1	۴۷
		2	۱۴۸	3	۹۸	3	۴۸
		1	۱۴۹	3	۹۹	2	۴۹
		3	۱۵۰	2	۱۰۰	4	۵۰