www.konkur.in



# فهرست جلسات


## ۱. بلوک سلول مولکول

۱. مقدمات بافت‌شناسی
۲. غشای سلول
۳. سیتوپلاسم

## ۲. بلوک بافت و تکوین

۱. بافت پوششی
۲. بافت همبند
۳. غضروف و استخوان
٤. استخوان‌سازی و مفاصل
۵. خون و خون‌سازی
٦. عضله
۷. بافت عصبی (۱)
۸. بافت عصبی (۲)
۹. پوست و ضمائم آن

## ۳. بلوک قلب و گردش خون

۱. دستگاه گردش خون
۲. سیستم ایمنی و ارگان‌های لنفاوی

## ٤. بلوک تنفس

۱. بافت‌شناسی بلوک تنفس

## ۵. بلوک گوارش

۱. بافت‌شناسی حفره دهان
۲. ساختار میکروسکوپی انواع غدد بزاقی
۳. بافت‌شناسی دستگاه گوارش
٤. ساختار میکروسکوپی ضمائم دستگاه گوارش

## ٦. بلوک غدد

۱. ساختار میکروسکوپی و ماکروسکوپی و نحوه تکوین هیپوتالاموس و هیپوفیز
۲. ساختار و نحوه تکوین آدرنال و بخش درون‌ریز پانکراس، تیروئید و پاراتیروئید

## ۷. بلوک کلیوی

۱. بافت‌شناسی دستگاه ادراری

## ۸. بلوک تولیدمثل

۱. بافت‌شناسی دستگاه تولیدمثلی مرد
۲. بافت‌شناسی دستگاه تولیدمثلی زن

## ۹. بلوک عصبی

۱. بافت‌شناسی دستگاه عصبی مرکزی

## ۱۰. بلوک حواس ویژه

۱. ساختار میکروسکوپی چشم و گوش

www.konkur.in



در علم gross anatomy (آناتومی تشریحی) ساختار ها را با چشم غیرمسلح بررسی می کنیم.

برای بررسی ساختار ها در بافت شناسی(Histology) از میکروسکوپ نوری استفاده می شود.

در آزمایشگاه های بافت شناسی و پاتولوژی از میکروسکوپ نوری استفاده می شود. چگونه؟ ← **بر اساس تابش نور و عکس العمل مولکول ها نسبت به نور**

**سلول: کوچک ترین واحد سازنده بدن که دارای عملکرد می باشد.**

**بافت: مجموعه ای از سلول هایی با ساختار و عملکرد مشابه – در بدن ۴ نوع بافت وجود دارد.**

**ارگان: اجتماع بافت ها**

## آماده سازی نمونه جهت بررسی با میکروسکوپ

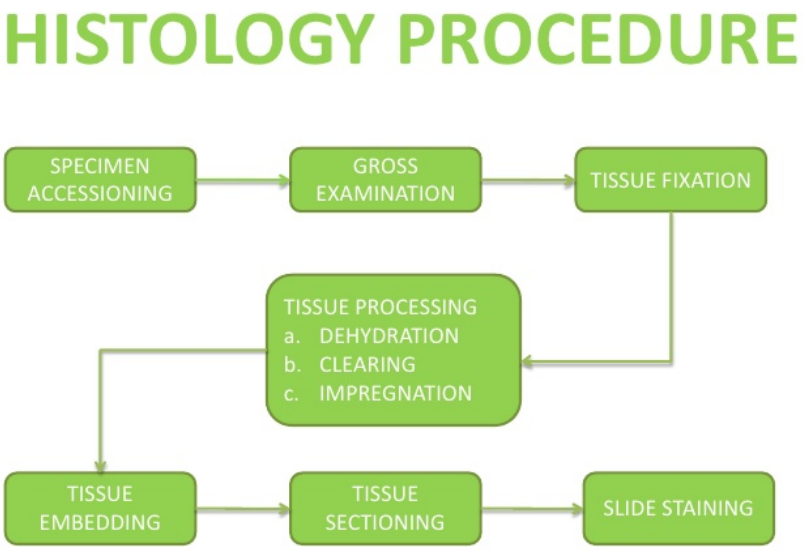


**برای برش نمی توان از چاقو یا تیغ استفاده کرد، زیرا :**

**۱.دقت در حد میلی متر(کم) است.**

**۲.باعث آسیب و آزاد شدن آنزیم ها می شود.**

## نمونه گیری:

در آزمایشگاه های در آزمایشگاه های بافت شناسی از بافت های جانوران آزمایشگاهی مثل موش و خرگوش استفاده می شود که شباهت زیادی به بافت های انسانی دارد.ابتدا بررسی ماکروسکوپی نمونه انجام و سپس کدگذاری می شود.

## فیکس کردن:

برای بررسی بافت، ابتدا باید *ساختار آن را حفظ کرده* و سپس برشی های نازکی از آن تهیه کنیم.

هدف از فیکس کردن: جلوگیری از لیز و فساد بافتی(هدف اصلی) – حفظ ساختار بافت

قرارگیری بافت تازه در محیط ← pH اسیدی برای فعالیت آنزیم های لیزوزومی فعال می شود و بافت تخریب می شود.

معمول ترین فیکس کننده ها ← آلدهید، الکل ← گسترش سلولی

فیکس کننده ها با پروتئین های غشا واکنش می دهند و آن ها را در محل خود ثابت می کنند در نتیجه شکل غشا سلول حفظ می شود ک باعث جلوگیری از لیز سلولی و فعالیت آنزیم ها می شود. از پدیده انتشار برای نفوذ مواد فیکس کننده استفاده می شود. با توجه به



Telegram: @medical_k

www.konkur.in



سایز نمونه زمان برای فیکس کردن متفاوت (بین ۲۴ تا ۴۸ ساعت یا بیشتر) است. سپس نمونه ها را در ظرف هایی قرار می دهیم. در این ظرف ها می توان چندین نمونه را نگه داری کرد.

## پاساژ بافتی:

برای اینکه نمونه ها خوب تر و نازک تر باشند، باید به ترتیب وارد محلول های مختلفی بشوند(مثل پاساژ که از یک مغازه به مغازه ای دیگر می رویم) نمونه ای از این مواد پارافین و موم می باشند. بیشتر جرم سلول را آب تشکیل می دهد. چون پارافین که ماده ای روغن مانند می باشد در آب حل نمی شود، آب آن را جدا می کنیم.

۱.برای آب گیری(Dehydration) از الکل استفاده می کنیم. ابتدا از درصد های پایین الکل استفاده کرده و به تدریج درجه خلوص الکل را بالا برده تا آب گیری کامل شود. دلیل آب گیری تدریجی، جلوگیری از وارد شدن آسیب به بافت می باشد.

۲.برای اینکه الکل هم از سلول حذف شود مرحله پاکسازی (cleaning) با استفاده از محلولی به نام گزیلون (xylone) که بنیانی آبی-روغنی (غالب روغنی) دارد استفاده می شود. در این مرحله از دو یا سه ظرف استفاده می شود.(افزایش درصد خلوص)

۳.در مرحله بعد که آغشتگی (infiltration) نام دارد، نمونه ها را داخل پارافین ذوب شده (۵۸-۶۰ درجه) قرار می دهند. به دلیل حالت نیمه جامد بودن پارافین این روند کند و تدریجی می باشد.

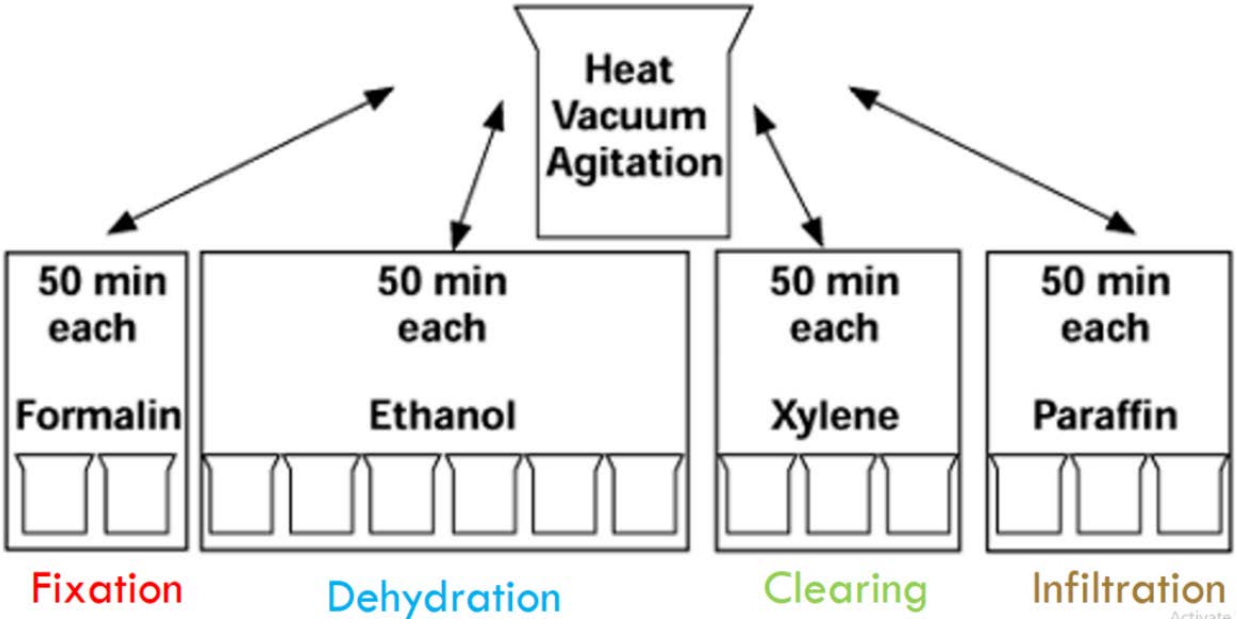




Telegram: @medical_k

www.konkur.in



## قالب گیری Embedding :

در این مرحله نمونه را در یک قالب قرار می دهند تا بریدگی(مرحله بعدی) باعث آسیب نشود. این پروسه با استفاده از دستگاه های مخصوصی مطابق شکل مقابل انجام می شود. این قالب از جنس موادی مثل موم، پارافین و رزین استفاده است که نیمه جامد می باشند، یعنی نه خیلی سفت که برش زدن سخت باشد و نه خیلی نرم که باعث آسیب به بافت شود. با این روش نمونه می تواند برای مدت های طولانی در ازمایشگاه نگه داری شود.
استفاده از قالب← برش راحت تر و نازک تر می شود.

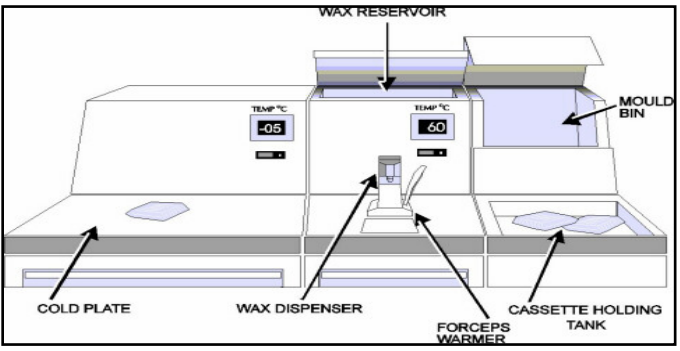


روش های قالب گیری
- parraffin
- celloidin

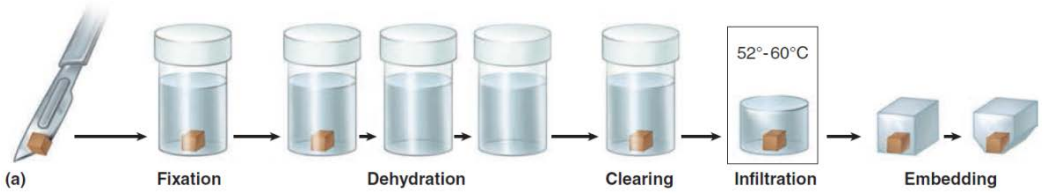


### روش freezing

در این روش بافت را منجمد می کنند که باعث حفظ نمونه از pH اسیدی و فعال شدن آنزیم می شود . این روش در آزمایشگاه های پاتولوژی و تحقیقاتی استفاده می شود. برای فریز کردن سریع آن را در فریزر هایی با دمای -20°C یا نیتروژن مایع که دمای -200°C دارد، قرار می دهند. بعد از سفت شدن، آن را با دستگاه های مخصوصی(cryostat) برش انجمادی می دهند و پس از بررسی تا حداکثر یک ساعت نتیجه اعلام می شود. بیشتر استفاده آن در آزمایشگاه پاتولوژی و اتاق عمل می باشد و به ندرت در بافت شناسی از آن استفاده می شود




**Cryostat**

## برش گیری sectioning:

برای بررسی ساختار ها با میکروسکوپ الکترونی یا نوری، به برشی در حد میکرومتر µm و یا نانومتر nm نیاز داریم. این مرحله با دستگاه microtome (tome یعنی بریدن) انجام می شود.(مخصوص قالب های پارافینی). با چرخاندن قرقرهٔ متحرک گیره قالب بافت به سمت بالا و پایین حرکت می کند. با حرکت رو به جلو، قالب بافت از روی تیغه می گذرد و بسته به تنظیمات دستگاه برش هایی در حد ۳ تا ۴۰ میکرومتر تهیه می شود. برای قالب های رزینی از دستگاه ultramicrotome استفاده می شود که برش هایی با ضخامت کمتر از ۱ میکرو متر تهیه می کند و جنس تیغه آن از الماس یا شیشه می باشد.




**Microtome**



Telegram: @medical_k

www.konkur.in



بعد از این مرحله نمونه ها به لام های شیشه ای منتقل می کنند، زیرا شیشه توانایی عبور نور از خود را دارد. به دلیل احتمال کنده شدن بافت از روی لام آن را با چسب به لام متصل می کنند تا نمونه برای رنگ آمیزی آماده شود.

## رنگ آمیزی staining

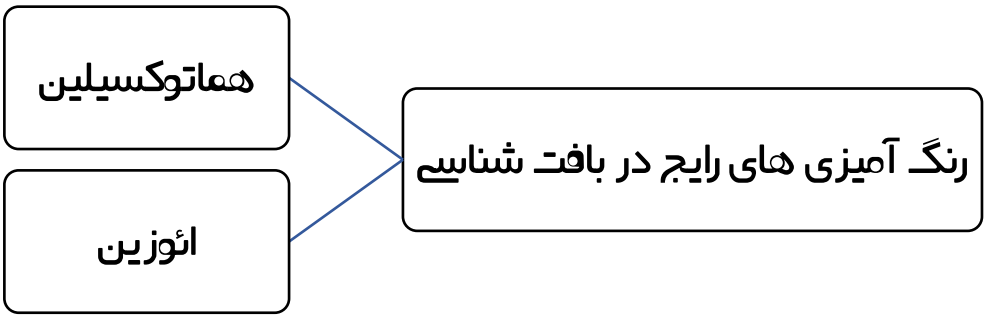


هماتوکسیلین: به ساختار های اسیدی سلول که همان نوکلئیک اسید ها می باشند، متصل می شود پس در رنگ آمیزی هسته و سایر ساختمان های اسیدی سلول مثل RNA موجود در سیتوپلاسیم نقش دارد و آن ها را آبی می کند. ساختار هایی که با هماتوکسیلین رنگ آمیزی می شوند بازوفیل baseophilic (باز دوست) می گویند.

ائوزین : بقیه ساختار های سلول مانند سیتوپلاسم و ارگانل های آن توسط این ماده رنگ آمیزی شده و به رنگ صورتی و قرمز دیده می شوند. مواد اسیدوفیل acidophilic یا ائوزینوفیل (اسید دوست) با استفاده از این ماده رنگ آمیزی می شوند.

در طی رنگ آمیزی از ظرف هایی با نام جار(jar) استفاده می شود که حاوی رنگ های مختلف،گزیلول و الکل می باشد. در انتهای رنگ آمیزی با استفاده از الکل و گزیلول، پارافین استفاده شده در پاساژ بافتی را خارج می کنیم و بافت دوباره هیدراته می شود. *با استفاده از گزیلول پارافین حذف می شود و الکل بافت را هیدراته می کند.* مقدار درصد خلوص الکل برعکس پاساژ بافتی کاهش می یابد.

در انتها ورقه های شیشه ای نازکی به نام لامل را روی بافت قرار داده تا بافت آسیب نبیند.

## میکروسکوپ ها

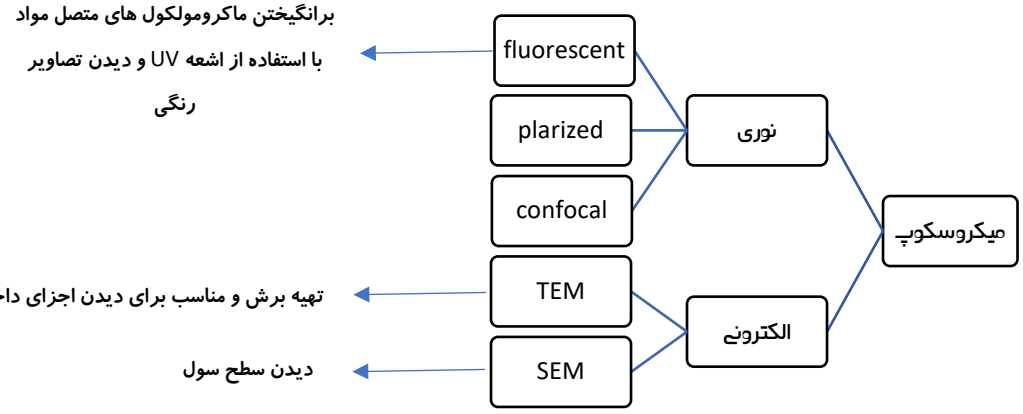


وقتی برخی مواد خاص تحت تابش نور با یک طول موج خاص قرار می گیرند نوری با طول موج بلندتر ساطع میکنند این پدیده فلوئورسانس نام دارد.

در میکروسکوپ فلوئورسان از نور فرابنفش(UV) و یا لیزر استفاده می شود.

در میکروسکوپ های الکترونی با استفاده از پرتاب الکترون و برهمکنش با ماکرومولکول ها(لیپید ها، پروتئین ها، اسید های نوکلئیک، کربوهیدرات ها) می توان تصاویری را تهیه کرد. هرچه قدر جذب الکترون بیشتر شود تصاویر مشکی تر می شوند.پروسه آماده سازی مانند میکروسکوپ نوری است با این تفاوت که برش ها نازک تر (در حد نانومتر) می باشد. اساس کار آن با استفاده تابش الکترون است.



Telegram: @medical_k

www.konkur.in



# اجزای میکروسکوپ نوری

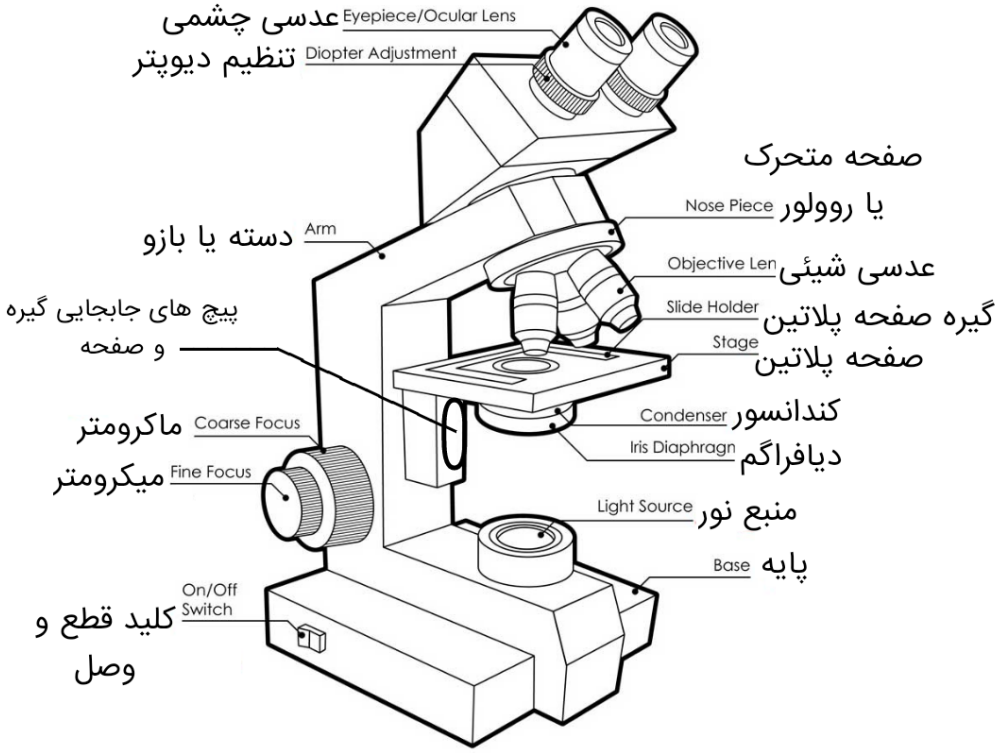


| جز | کارکرد |
|---|---|
| پایه | کلیه قطعات میکروسکوپ بر روی پایه مستقر می باشد |
| دسته | جهت حمل و نقل میکروسکوپ از دسته استفاده می شود. |
| لوله میکروسکوپ | مشتمل بر عدسی شیئی و عدسی چشمی که با بزرگنـــمائی های مختلف طراحی می شوند. |
| صفحه گردان | عدسیهای شیئی بر روی این صفحه قرار می گیرند و با چرخاندن آن موقعیت عدسیهای شیئی تغییر میکند |
| تنظیم سریع | ین پیچ بر روی دسته تعبیه شده است و باعث میگردد که صفحه پلاتین با سرعت بیشتری در جهت عمودی جابجا شود. |
| تنظیم دقیق | این پیچ بر روی پیچ حرکات تند قرار داد و صفحه پلاتین را در جهت عمودی و درحد میکرون جابجا می کند. |
| صفحه پلاتین | صفحه ای است که نمونه مورد نظر روی آن قرار می گیرد و در جهت طول و عرض دارای دو خط کش مدرج می باشد که جهت ثبت و یادداشت مکان یک نمونه خاص بکار می رود. |
| پیچ طول و عرض | این پیچ زیر صفحه پلاتین قرار دارد که آن را در جهت طول و عرض جابجا می کند. |

### میکروسکوپ فاز کنتراست

برای ایجاد تصویر از اشیای شفاف مانند سلول رنگ آمیزی نشده استفاده می شود.اساس کار آن تغییر سرعت نور در محیط های مختلف است.

### میکروسکوپ پولاریزان

برای مطالعه و تشخیص ساختمان هایی با مولکول های کاملا سازمان یافته(سلولز، کلاژن، میکروتوبول ها، میکروفیلامان ها) استفاده می شود.




میکروسکوپ الکترونی



Telegram: @medical_k

www.konkur.in



# روش های دیگر مطالعهٔ بافت

Cell culture ← برای کشت بافت استفاده می شود.

Autoradiography←بررسی بافت با استفاده از مواد رادیواکتیو

Enzyme histochemistry← برای بررسی آنزیم ها

Immunohistochemistry← استفاده از markerها برای شناسایی بافت سرطانی

## اتورادیوگرافی

عبارت است از مطالعه برش های بافتی با استفاده از مواد رادیواکتیو.

محل مواد رادیواکتیو توسط اثر اشعه منتشره روی امولسیون های عکس برداری مشخص می شود.(مثال: بلور های نقره برمید که به صورت micro detector عمل می کنند)

ورود ماده رادیواکتیو←پوشیده شدن برش بافتی با امولسیون عکاسی← برخورد اشعه و تبدیل برمید نقره به گرانول های سیاه نقره←مشخص شدن فعالیت رادیو اکتیو در بافت و تشکیل تصویر

به کمک اتورادیوگرافی می توان یک مونومر را در ساختار یک پلیمر ردیابی کرد.(مثال:ردیابی آمینواسید در یک پروتئین)

## شیمی بافتی(Histochemistry)

این روش برای تعیین موقعیت مواد در برش های بافتی انجام می شود.

هیستولوژی آنزیم ها بخشی از این روش است. برای حفظ آنزیم ها روش هایی جهت عدم ثابت سازی یا ثابت ساز های رقیق وجود دارد.اغلب برای جلوگیری از تاثیر گرما و پارافین بر عملکرد آنزیم ها از برش های انجمادی استفاده می شود.

از این روش ها برای مطالعه فعالیت آنزیم ها استفاده می شود.

## ایمونوهیستوشیمی(Immunohistochemistry)

در ایمونوهیستولوژی یک برش بافتی که می تواند محتوی یک پروتئین خاص باشد در یک محلول حاوی یک آنتی بادی برای این پروتئین تلقیح می شود. آنتی بادی به طور اختصاصی به این پروتئین اتصال می یابد و سپس موقعیت پروتئین می تواند توسط میکروسکوپ نوری یا الکترونی مورد تشخیص قرار گیرد.

برای شناسایی پروتئین های موجود در غشا نیز انجام می شود.



Telegram: @medical_k

www.konkur.in



# انواع سلول:

| پروکاریوت(Prokaryote) | یوکاریوت(Eukaryote) |
|---|---|
| هسته ندارد | هسته دارد |
| اندامک غشادار ندارد | اندامک های زیادی دارد(هم غشادار هم بدون غشا) |
| ۱-۱۰ µm | ۲-۱۰۰۰ µm |
| ۳/۵ میلیارد سال قبل تکامل یافته | ۱/۵ میلیارد سال قبل تکامل یافته |
| باکتری ها | سلول های دیگر |
| 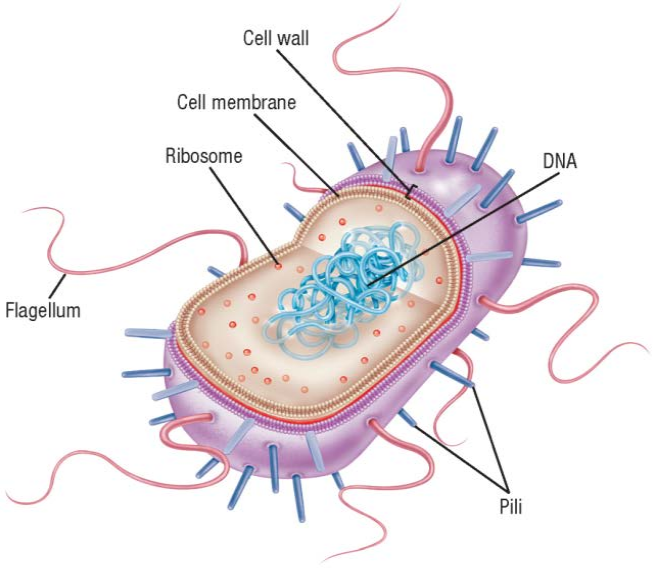 | 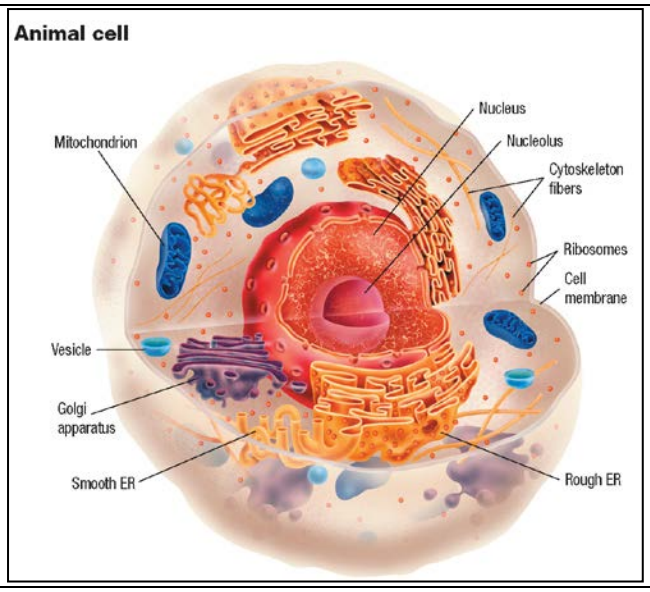 |





## تمایز سلولی

تمایز فرآیندی است که در بدن ما به صورت طبیعی انجام می گیرد و سلول هایی جدید با ساختار و عملکرد متفاوت به وجود می آیند. همه ی سلول های بدن ما (حدود ۲۰۰ نوع سلول) از تمایز سلول تخم(Zygote) ایجاد شده اند.

تخم از لقاح اسپرماتوزوئید با اووسیت حاصل می شود. تقسیمات پیاپی تخم منجر به ایجاد سلول هایی به نام **بلاستومر** می شود که توانایی تولید انواع سلول های بالغ در بدن یک جنین را دارند. در طی فرآیند تمایز سلولی، سلول ها، پروتئین های خاصی را تولید نموده، شکل خود را تغییر می دهند و برای عملکردهای اختصاصی سلول کارایی زیادی پیدا می کنند.

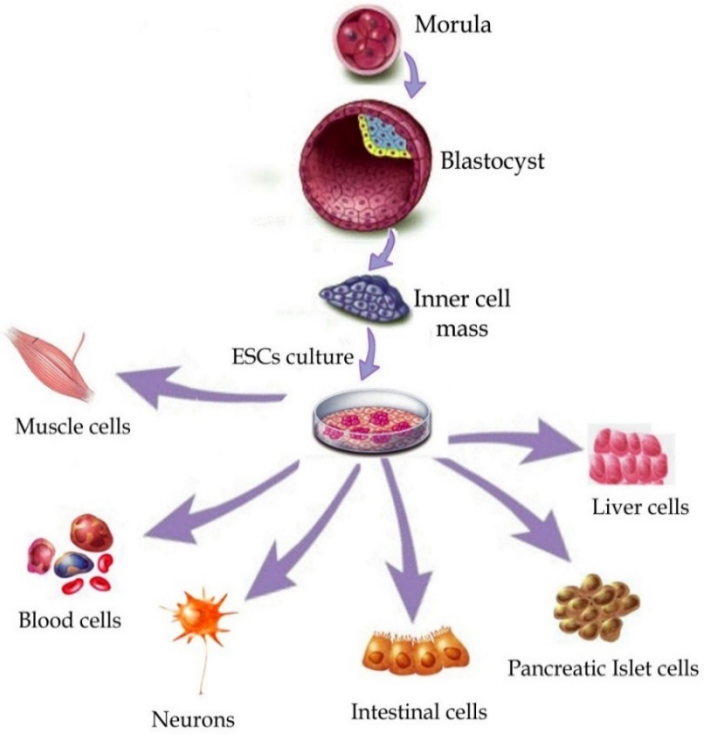




Telegram: @medical_k

www.konkur.in



- یوکاریوت ها با یکدیگر متفاوتند اما همه ی آن ها سه جزء مشترک دارند:

۱. غشای سلولی
۲. هسته
۳. سیتوپلاسم

A)محتوای سلول در مایعی غلیظ(سیتوسل)

B)اندامک ها: ساختار هایی برای عملکرد یاخته

## غشای سلولی

خارجی ترین قسمت سلول که محیط سیتوپلاسم را از محیط خارج سلولی جدا می کند، غشای سلولی یا پلاسمالِما (plasmalemma) نام دارد.

تمام سلول های یوکاریوتی توسط غشایی از جنس *فسفولیپید، کلسترول، پروتئین و زنجیره های اولیگوساکاریدی*،احاطه گردیده اند.

| عملکرد سلول در برخی سلول های اختصاصی | |
|---|---|
| عملکرد | سلول اختصاصی |
| حرکت | سلول ماهیچه ای و دیگر سلول های انقباضی |
| تشکیل اتصالات محکم و چسبنده بین سلول ها | سلول های مخاطی |
| ساخت و ترشح اجزا ماتریکس خارج سلولی | فیبروبلاست ها، سلول های استخوانی و غضروفی |
| ترجمه محرک شیمیایی و فیزیکی به پتانسیل عمل | نورون ها و گیرنده های حسی |
| ساخت و ترشح آنزیم ها | سلول های غدد گوارشی |
| ساخت و ترشح موکوز | سلول های غدد موکوزی |
| ساخت و ترشح استروئیدها | برخی غدد آدرنال و غدد جنسی هر دو جنس |
| انتقال یون ها | سلول های کلیوی و غدد بزاقی |
| گوارش درون سلولی | ماکروفاژ ها و برخی گلبول های سفید |
| ذخیره چربی | سلول های چربی |
| جذب مواد متابولیکی | سلول های پوششی روده |

تمام ترکیبات موجود در غشا با پیوند های کووالان به فسفولیپید ها و پروتئین ها متصل می باشند.

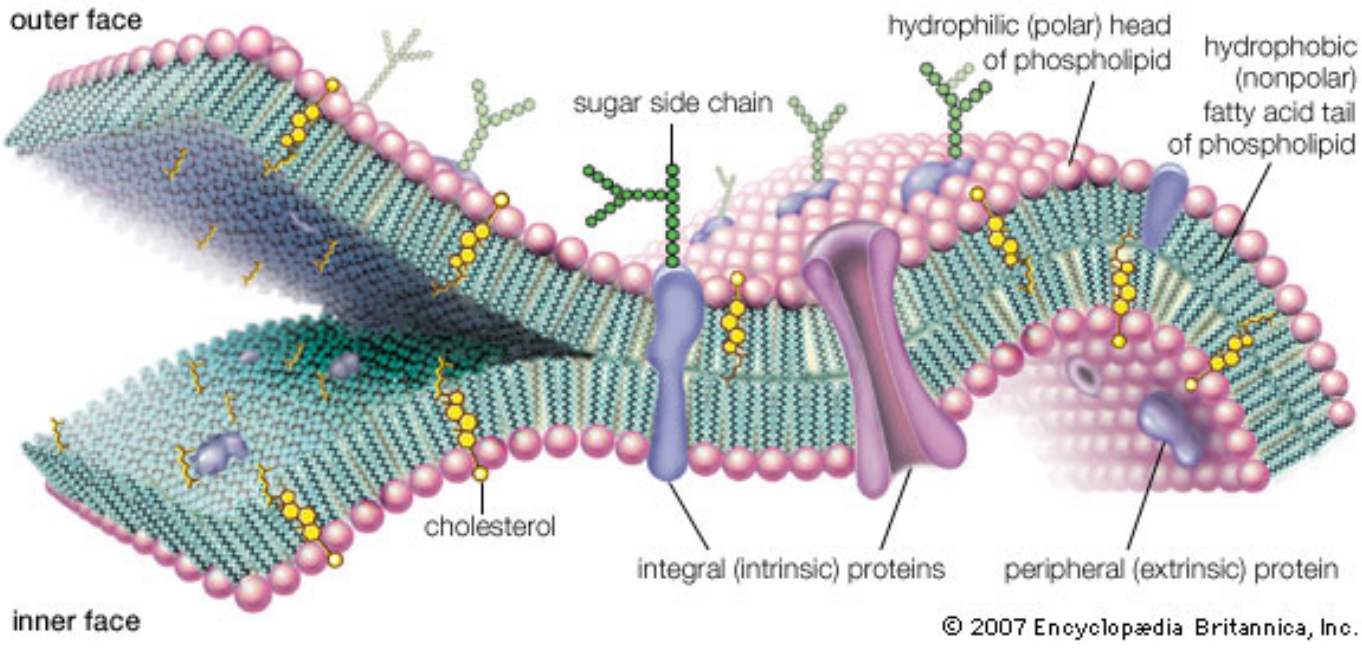




Telegram: @medical_k

www.konkur.in



**عملکرد های غشا**

- تثبیت محیط داخل سلولی که از لحاظ ترکیب با مایعات خارج سلولی متفاوت است
- ایجاد ارتباطات بین سلولی
- سازماندهی ارتباطات مولکولی و سیگنالی
- نقل و انتقال مواد

## ویژگی های غشاء:

- ضخامت غشا بین ۷,۵-۱۰ نانومتر است، بنابراین تنها با میکروسکوپ الکترونی قابل مشاهده می باشد. اما پروتئین های غشایی و مواد خارج سلولی با میکروسکوپ نوری نیز دیده می شوند.
- اگر غشا را با *اسمیم تتراکسید* ($OsO_4$) رنگ آمیزی کنیم، به صورت ساختمان سه لایه ای زیر میکروسکوپ الکترونی ظاهر می گردد که به آن **واحد ساختمانی غشایی** می گویند.

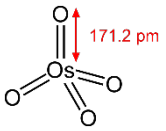


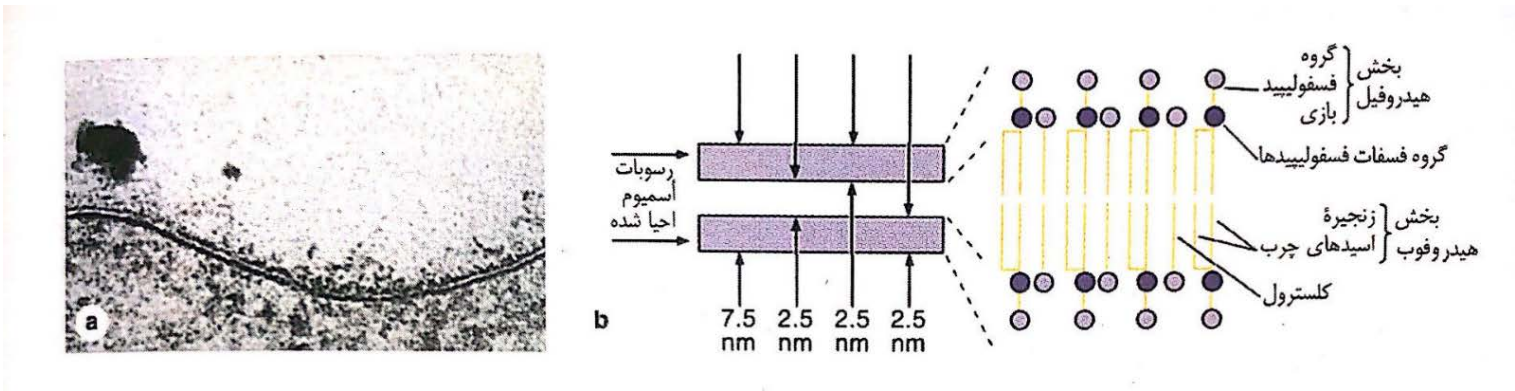


- فسفولیپیدهای غشایی از دو زنجیره بلند اسید چرب(انتهای غیرقطبی)و یک سر باردار(انتهای قطبی)تشکیل شده اند.
- فسفولیپیدهای غشایی هنگامی بیشترین پایداری را دارند که به صورت دولایه ای در غشا قرار بگیرد. چون در این موارد زنجیره های غیرقطبی به سمت داخل غشا و سرهای قطبی به سمت خارج غشا قرار می گیرد.

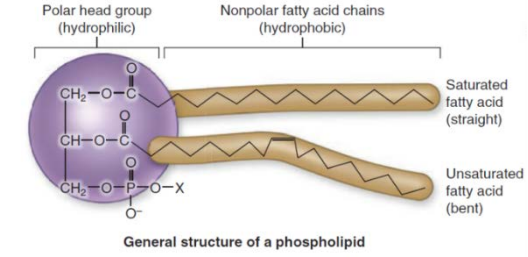




Telegram: @medical_k

www.konkur.in



- مولکول های کلسترول و فسفولیپید به نسبت(۱:۱) در غشا قرار گرفته اند.
- کلسترول ها در میان زنجیره های بلند فسفولیپید نفوذ کرده اند و سلول ها از طریق میزان کلسترول خود سیالیت و روان بودن غشای خود را کنترل می کنند.

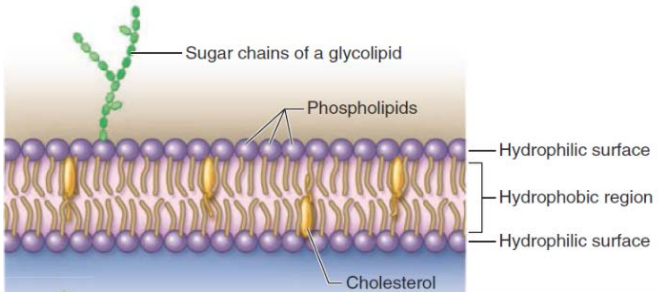


- ترکیب لیپیدی در دو لایه غشا با یکدیگر متفاوت است. برای نمونه در غشای گلبول قرمز میزان فسفاتیدیل کولین(لسیتین) و اسفنگومیلین در نیمه خارجی غشا بیش تر است در صورتی که میزان فسفاتیدیل سرین و فسفاتیدیل اتانول آمین در نیمه داخلی غشا بیشتر می باشد.
- پروتئین ها که مولکول های اصلی در ساختمان غشای سلولی به حساب می آیند(حدود ۵۰ درصد وزن غشا را تشکیل می دهند) را می توان به دو دسته تقسیم کرد:

الف)**Integral proteins**:

مستقیما در داخل غشا دولایه ای قرار گرفته اند و ممکن است Pne pass(یک گذری) و یا Multi pass (چندگذری) باشند.

ب)**Peripheral protein**:

پروتئین های سطحی که ارتباط سست تری با سطوح غشایی دارند.

- پروتئین های سطحی به سادگی با محلول های نمکی از غشا جدا می شوند، در صورتی که برای جداسازی پروتئین های داخلی به مواد پاک کننده نیاز داریم.
- قسمت **کربوهیدراتی** غشا شامل گلیکوپروتئین ها و گلیکولیپید هایی است که از سطح خارجی غشا برجسته شده اند. این ها اجزای اصلی مولکول هایی تحت عنوان گیرنده ها هستند.

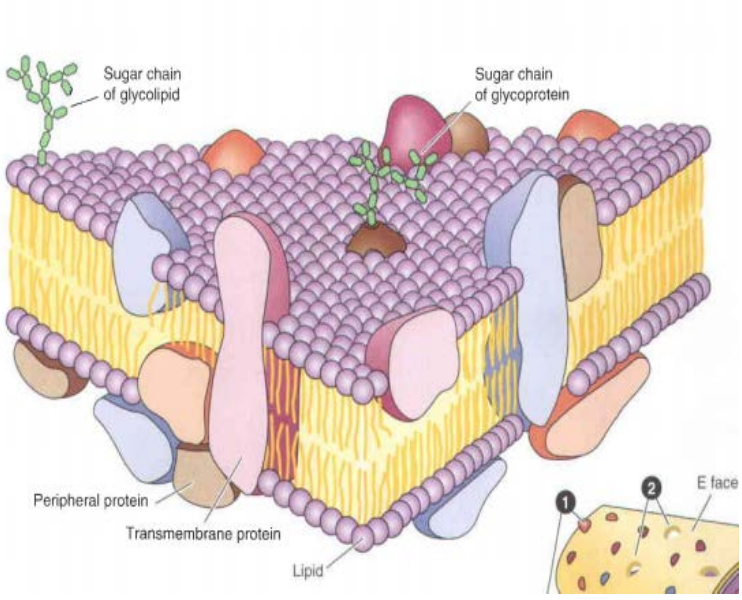


- گلیکوکالیکس به مجموعهٔ این گلیکوپروتئین ها و گلیکولیپید ها گفته می شود که سبب نامتقارن شدن غشای سلولی می شود و همینطور در چسبندگی، تشخیص و پاسخ به پروتئین های هورمونی شرکت می کند.



Telegram: @medical_k

www.konkur.in



- برخی از پروتئین های داخلی در جای خود به صورت مستحکم قرار نگرفته اند و توانایی این را دارند که در سطح غشا سلولی حرکت نمایند. اما برخلاف لیپید ها، بیشتر پروتئین های غشایی به دلیل اتصالاتی که با اجزای داربست سلولی دارند دارای محدودیت در حرکت می باشند.
- مشاهدات و بررسی و مطالعه در زمینه های بیوشیمیاییِ غشای سلولی و ساختمان آن از دیدگاه میکروسکوپ الکترونی نشان می دهد که شکل موزاییکی پروتئین های غشایی همراه با طبیعت سیال دو لایۀ لیپیدی، اساس مدل موزاییک سیال را برای ساختمان غشا سلولی نشان می دهد.
- پروتئین های غشایی توسط شبکه آندوپلاسمی زبر ساخته می شوند و پس از اعمال تغییرات در شبکه گلژی تکمیل می شوند و به وزیکول های سطح سلول اتصال می یابند.

در این آزمایش دو نوع سلول از محیط کشت بافت با عمل ویروس سندای با هم ادغام می شوند. یکی از وزیکول ها دارای نشان فلورسنت می باشد و دیگری فاقد آن است. ادغام و پخش نشان فلورسنت در سرتاسر غشاء سیتوپلاسمی و اتصال به اسکلت سلولی این موضوع(سیالیت غشا) را ثابت می کند.

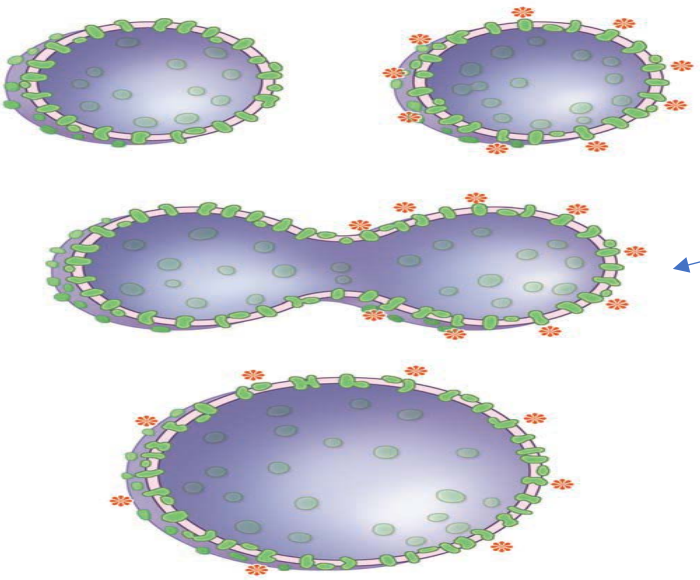

**تصویر شماتیک برای نشان دادن ماهیت پروتئین های سیال در غشاء سیتوپلاسمی**

**********

به مناطقی از غشای سلولی که تجمع کلسترول و اسید های چرب اشباع بیشتر است، lipid raft می گویند که باعث افزایش استحکام غشا و ثابت ماندن پروتئین ها در جای خود می شود.

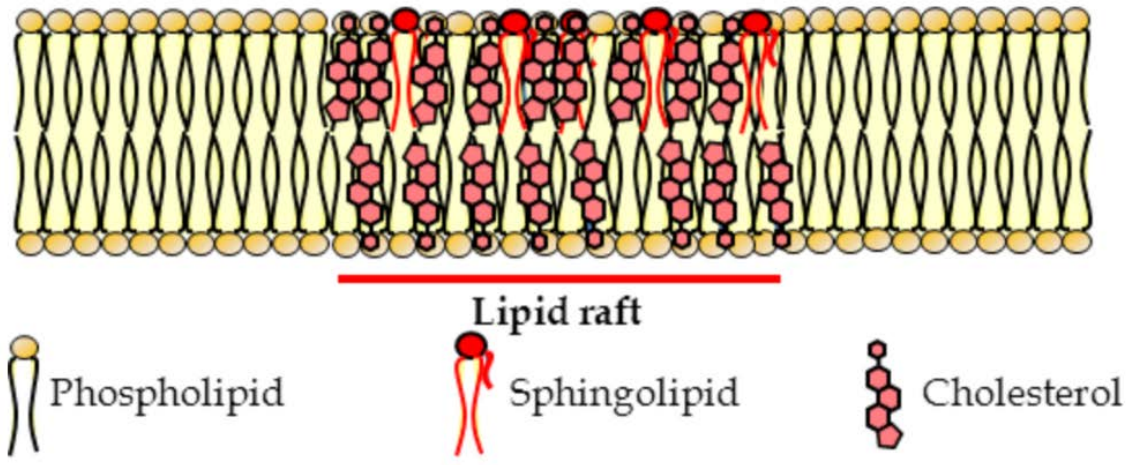




Telegram: @medical_k

www.konkur.in



# روش های انتقال مواد از غشای سلولی

## ۱) Passive transport:

انتقال مواد در این روش نیاز به انرژی ندارد و به صورت خودکار انجام می شود.

الف) **simple diffusion**:

مولکول های کوچک و محلول در چربی می توانند از روش انتشار ساده برای گذشتن از غشا استفاده کنند.

ب) **Channels**:

یون های سدیم و پتاسیم و کلسیم از طریق کانال های یونی که پروتئین های سراسری هستند انتقال پیدا می کنند.

ج) **Aquaporin**:

کانال های پروتئینی فقط برای انتقال آب هستند که در غشای سلول و یا اندامک ها قرار دارند.

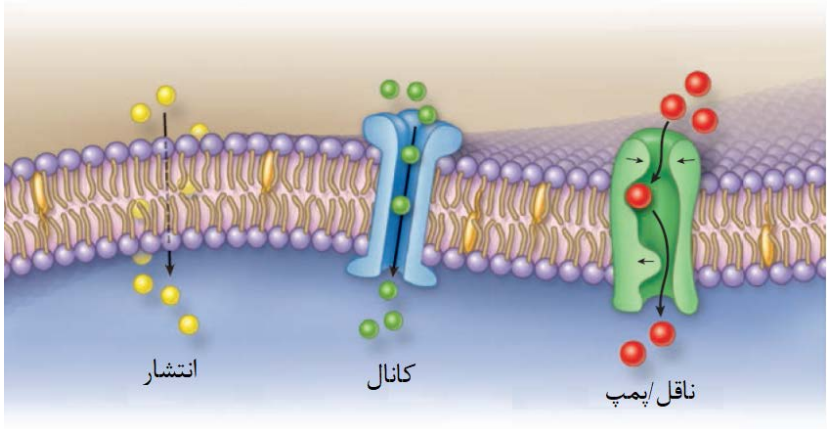


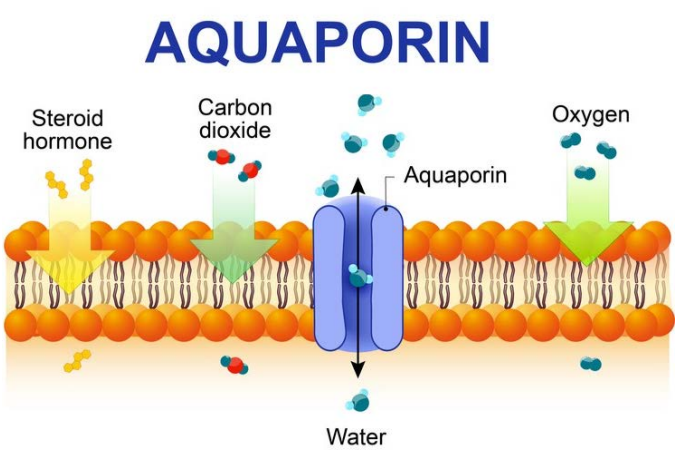


## ۲) active transport این روش برای انتقال مواد از غشا به انرژی نیاز دارد(ATP)

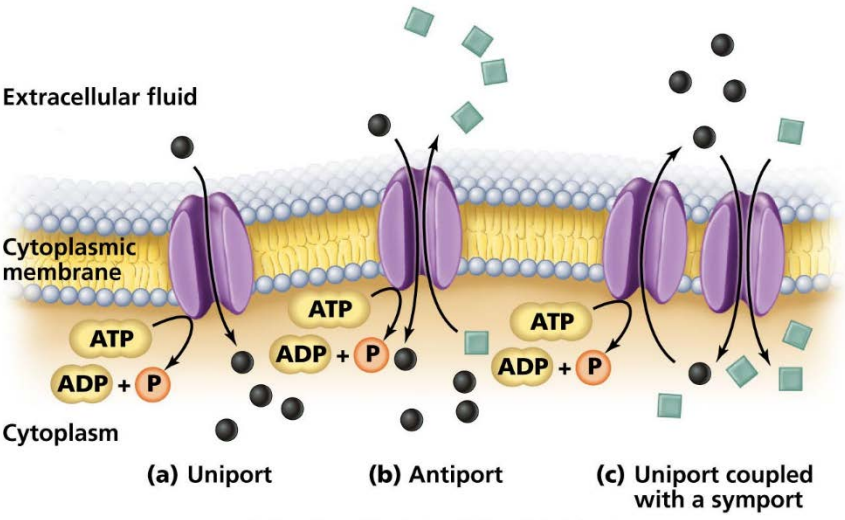


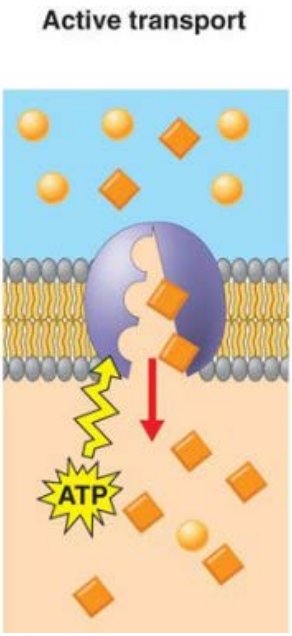




Telegram: @medical_k

www.konkur.in



## ۳)اندوسیتوزیس(Endocytosis):

انتقال مواد فراوان از طریق ایجاد وزیکول های غشایی به درون سلول را **اندوسیتوز** می گویند.در این روش فرورفتگی ای در غشای یاخته به وجود می آید و سپس غشاهای سلولی به هم اتصال می یابند و به دنبال آن وزیکول هایی ایجاد می شوند که مواد انتقالی را در بر می گیرد.

سه نوع اندوسیتوز وجود دارد:

الف)**فاگوسیتوز**(Phagocytosis):

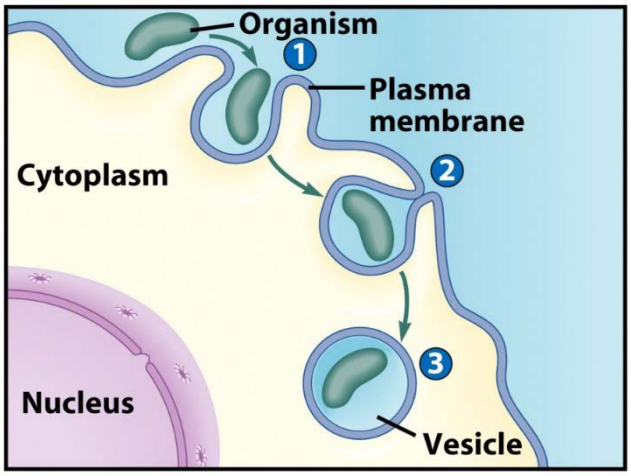


این واژه به معنای سلول خواری می باشد. برخی از انواع سلول ها مانند ماکروفاژ ها و نوتروفیل ها برای از بین بردن *باکتری ها، تک سلولی ها، قارچ های بیگانه، سلول های آسیب دیده، مواد خارج سلولی* تخصصی شده اند که با اتصال این مواد به غشای آنها زوائد سیتوپلاسمی آن ها کشیده شده و یک فاگوزوم(وزیکول حاوی باکتری) ایجاد می شود که آنزیم های یک لیزوزوم اولیه که به آن متصل می شود (فاگولیزوزوم) باکتری را هضم می کند.

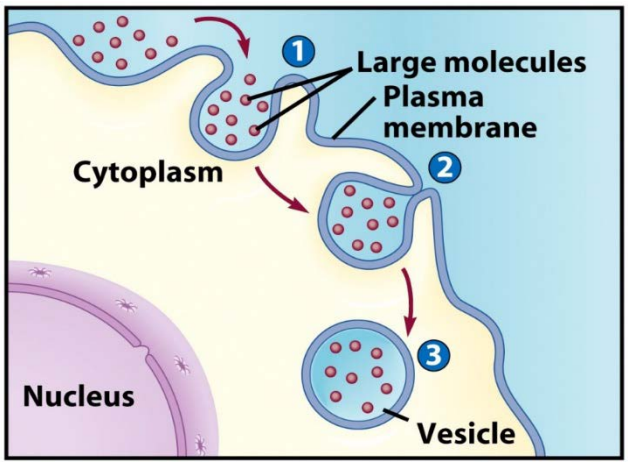


ب)پینوسیتوزیس(Pinocytosis):

طی این فرآیند تورفتگی های کوچکی در غشای یاخته ایجاد می شود و مایع خارج سلولی و مواد محلول را در بر می گیرد. وزیکول های پینوسیتوزی(قطر حدود ۸۰ mm) از سطح سلول جدا شده و بیشتر آن ها به لیزوزوم ها متصل می شوند.

در سلول های دیواره پوششی مویرگ ها ممکن است وزیکول های پینوسیتوزی به سمت مقابل سطحی که از آن منشا گرفته اند حرکت کنند و در آنجا به غشای پلاسمایی متصل شده و محتویات خود را به سطح آزاد سلول رها می نماید. بدین ترتیب امکان انتقال مقادیر زیادی از مواد را از یک سطح سلول فراهم می آورد که به این روش انتقال Transcytosis می گویند.

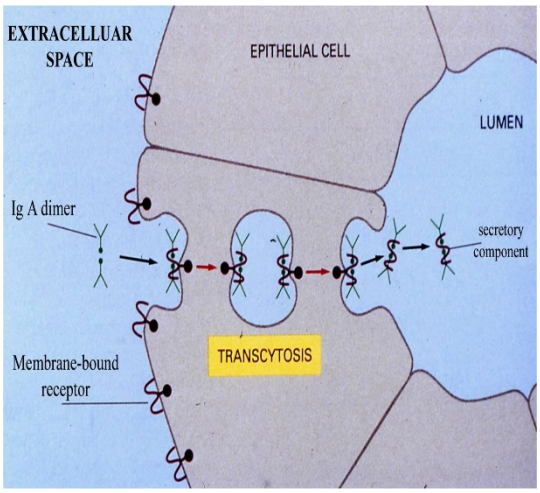




Telegram: @medical_k

www.konkur.in



ج)**اندوسیتوز با واسطه گیرنده**(Receptor Mediated Endocytosis ):

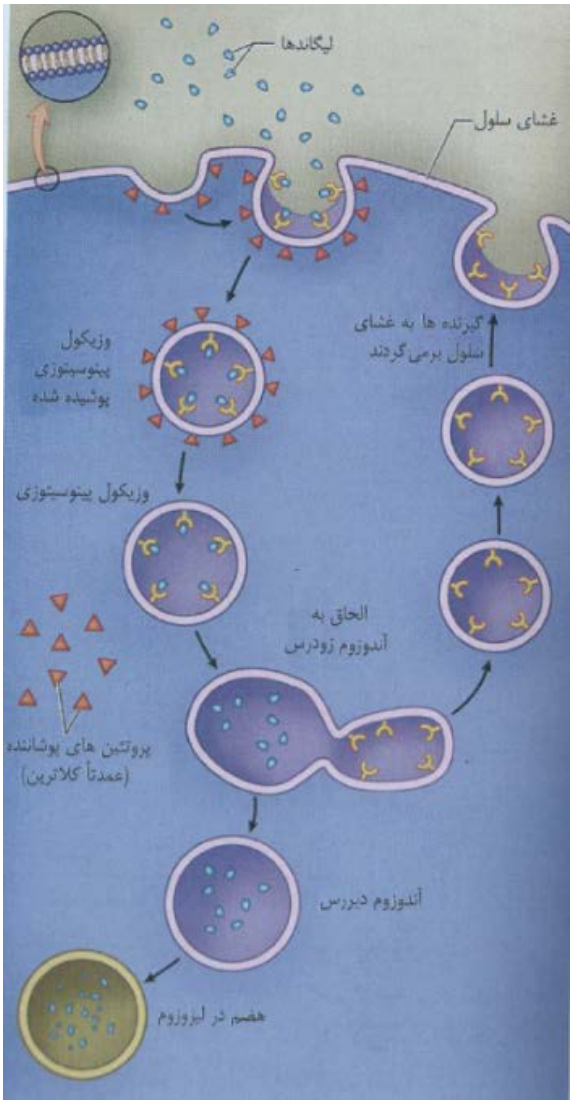


گیرنده ها، بسیاری از مواد را از جمله لیپوپروتئین ها با وزن مولکولی کم و هورمون های پروتئینی را بر روی پروتئین های داخل غشایی قرار می دهند.اتصال یک لیگاند(یک مولکول با میل ترکیبی شدید نسبت به گیرنده) به گیرنده اش سبب می شود گیرنده هایی که به طور وسیعی در غشا سلولی انتشار یافته اند در نواحی خاصی به نام چاله های پوششی اجتماع یابند. این چاله های پوششی دارای ساختمان غشایی الکترون-متراکم است که از چندین پلی پپتید که مهمترین آن ها *کلاترین* است پوشیده شده اند. با جدا شدن تورفتگی از غشا، وزیکولی به وجود می آید که پوشش دار و حاوی گیرنده است. در طی روند اندوسیتوز، اندوزوم به سمت داخل رفته و هنگامی که داخل سلول قرار می گیرد، *اندوزوم دیررس* نامیده می شود.سرانجام کلاترین ها جدا شده و به غشا باز می گردند تا اندوزوم پوششی دیگری را بسازند.

پمپ های هیدروژنی موجود در غشای اندوزوم pH اسیدی آن را تشکیل می دهند.مولکول های درون اندوزوم ها دستخوش سرنوشتهای متفاوتی می شوند. گیرنده هایی که به واسطه pH اسیدی اندوزوم از لیگاند خود جدا شده اند ممکن است به غشا سلول برگردانده شوتد تا دوباره مورد استفاده قرار بگیرند.

تعدادی از گیرنده ها برای استفاده مجدد به محیط خارج سلولی باز می گردند. یک مثال از این نوع فعالیت، پروتئین ترانسفرین است که یک پروتئین حامل آهن است.

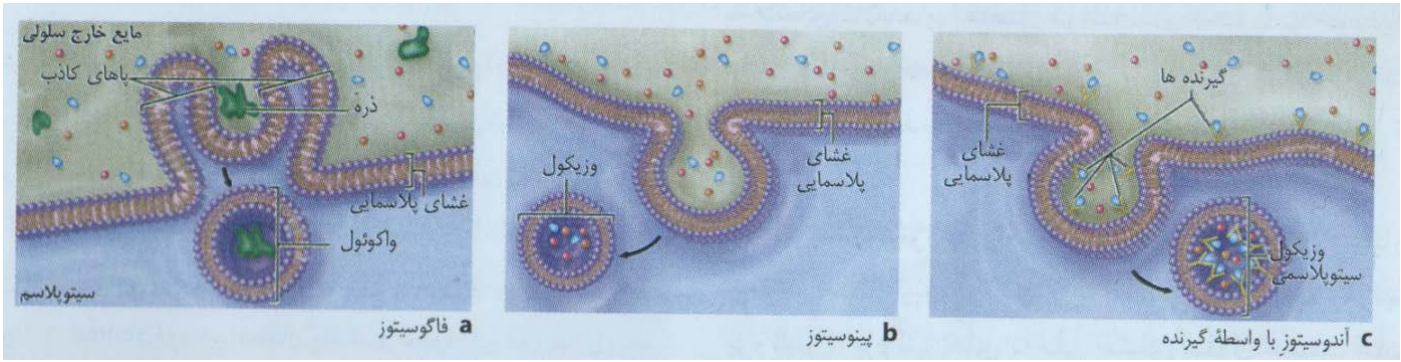




Telegram: @medical_k

www.konkur.in



## ۴)اگزوسیتوزیس(exocytosis):

در اگزوسیتوز یک وزیکول احاطه شده توسط غشاء به غشای سلولی متصل شده و در نتیجه محتویات وزیکول غشایی به فضای خارجی سلول ریخته می شود، بدون این که یکپارچگی غشا از هم گسیخته شود. در اکثر موارد، شامل مواد ذخیره ای در سلول های بافت پوششی است که در قسمت راسی سلول تجمع می یابند و با رنگ بازوفیل مشاهده می گردند.
اگزوسیتوز یک روند کاملا کنترل شده است که مستلزم واکنش بین تعدادی از پروتئین های اختصاصی است که معمولا توسط کلسیم تنظیم می شود.

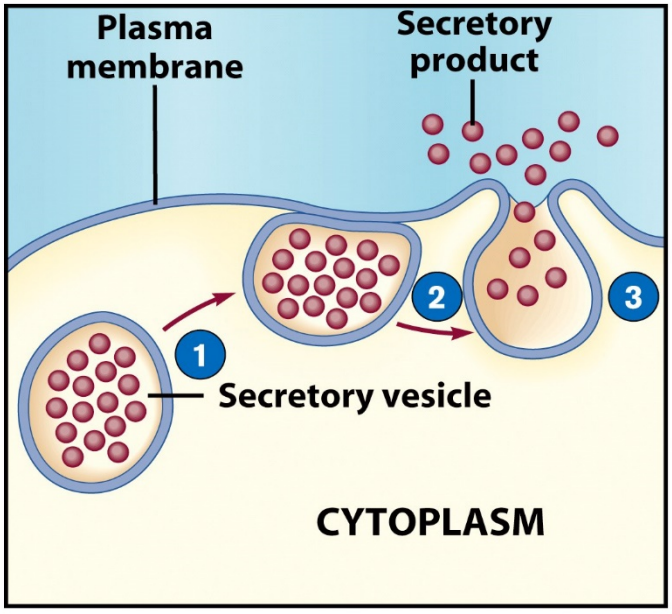


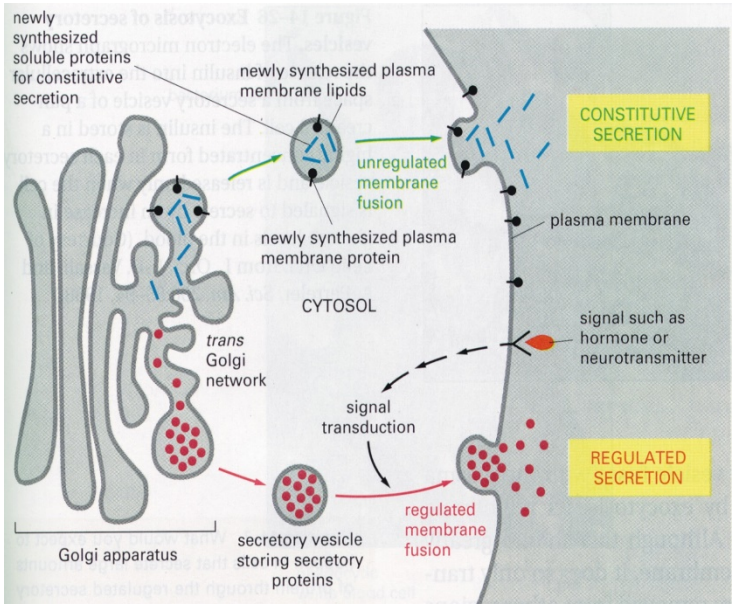


## اگزوسیتوز به دو روش انجام می شود:

### ۱)روش constitutive یا سرشتی:

به صورت عادی باید از سلول خارج شوند و نباید در سلول بمانند مانند رشته کلاژن که از رشته های بافت همبند است و در بافت های همبند مختلف توسط سلول های مختلف مانند فیبروبلاست ها و کندروبلاست ها سنتز می شود.این رشته ها در ماتریکس خارج سلولی وجود دارند و در صورت باقی ماندن در سلول جمع شده و یک بافت رشته ای به وجود می آورند که ما آن را به عنوان فیبروز می شناسیم. این رشته ها به صورت اولیه یا نابالغ در سلول ساخته شده و به وسیله اگزوسیتوز از سلول خارج شده و در سلول باقی نمی ماند و در ماتریکس خارج سلولی قرار می گیرد.

### ۲)روش Regulated یا تنظیم شده:

در این روش باید یک تحریک به سلول وارد شود و سلول مواد را خارج کند. بسیاری از سلول ها اگزوسیتوز خود را به این روش انجام می دهند. مثال: بعضی هورمون ها و آنزیم ها مثل آنزیم های نوتروفیل هنگام التهاب



Telegram: @medical_k

www.konkur.in



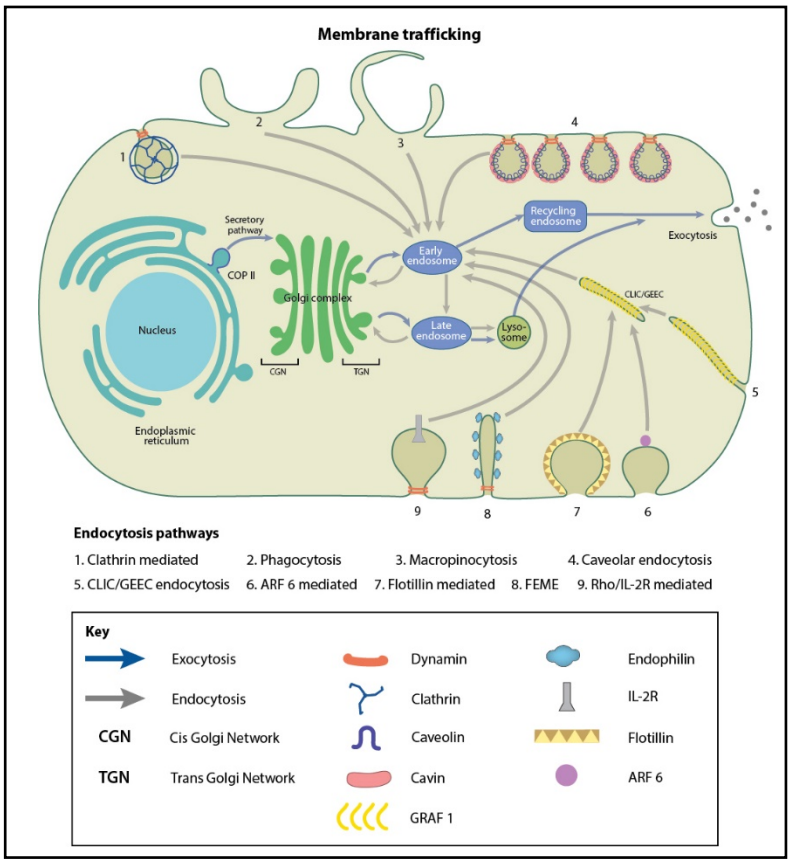


در طول اگزوسیتوزیس، پروتئین های غشای سلول وارد وزیکول های اندوسیتوزی شده و به سطح غشا باز می گردند. به این فرآیند ترابری غشایی(membrane trafficking) می گویند. این امر نه تنها برای نگهداری و بقای سلول، بلکه در روند های فیزیولوژیکی مهم چون کاهش سطح چربی های خون(کلسترول) ضرورت دارد.

## انتقال و دریافت پیام

در یک موجود پرسلولی بسیاری از سلول ها ارتباطاتی را با سلول های مجاور خود برقرار می نمایند و اجازه می دهند یون ها و مولکول های کوچک مبادله شوند. هر نوع سلول در بدن حاوی گیرنده های پروتئینی خاصی است که توانایی این را دارند که به مولکول های پیام رسان خاصی در طی یک روند برنامه ریزی شده پاسخ دهند. این پیام رسان ها، واسط چند نوع ارتباط بین یاخته ای هستند.

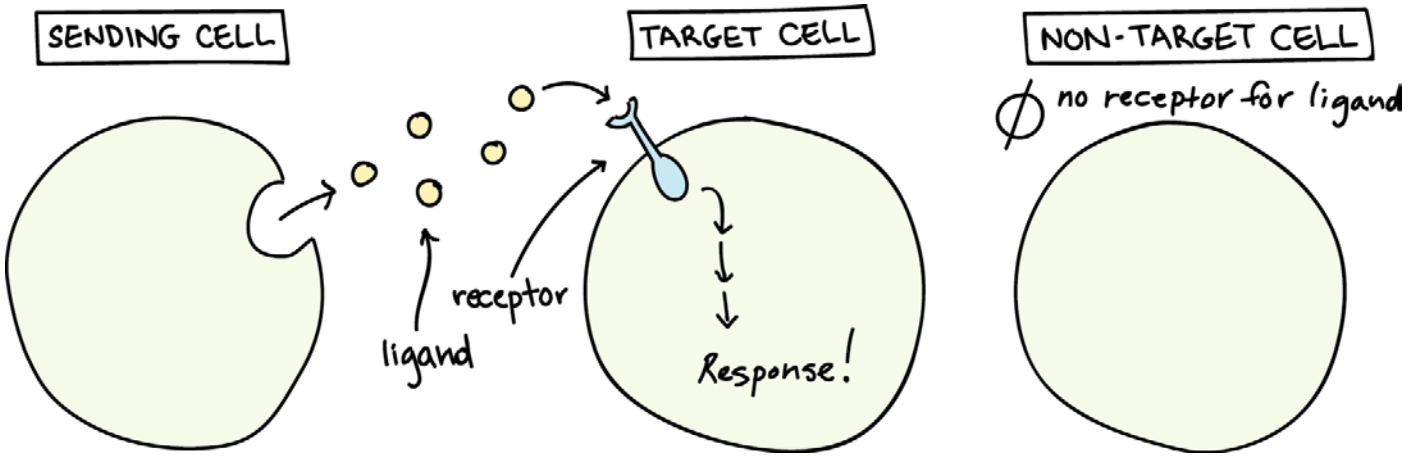


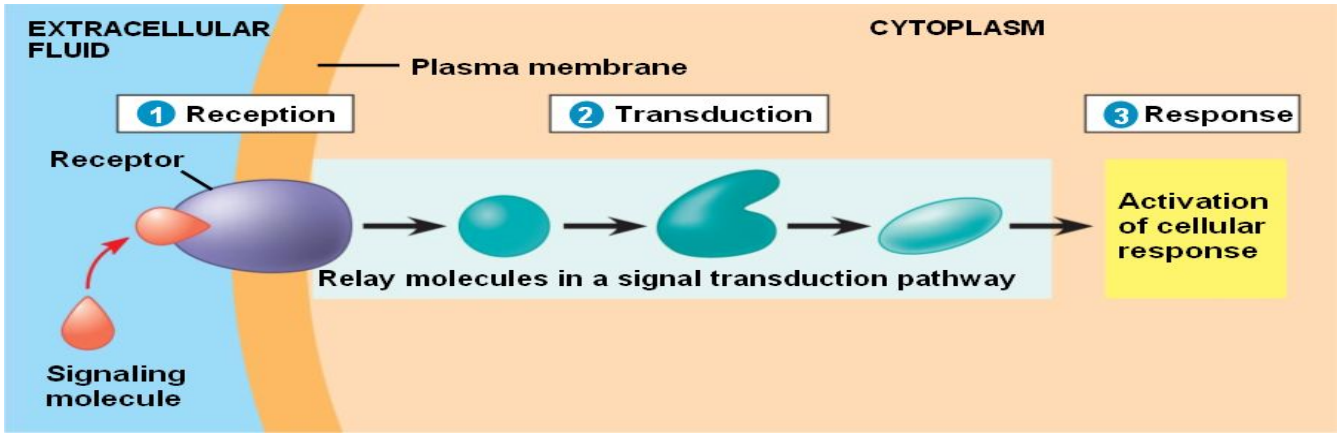




Telegram: @medical_k

www.konkur.in



**۱)پیام رسانی درون ریز(Endocrine):**

مولکول های پیام رسان یا هورمون ها به سلول های هدف موجود در سرتاسر بدن از طریق خون حمل می شوند.

**۲)پیام رسانی موضعی(Paracrine):**

واسطه های شیمیایی به سرعت متابولیزه می شوند بنابراین در این فرایند واسطه ها فقط می توانند روی سلول های محلی اثر بگذارند.

**۳)پیام رسانی خود بر خود(Autocrine):**

پیام ها به گیرنده مربوط به خود سلول متصل و بر سلول اثر می گذارند.

**۴)پیام رسانی جنبی(Juxtracrine):**

این نوع پیام رسانی در واکنش متقابل سلول های تشکیل دهنده بافت در مراحل اولیه تکامل جنینی دارای اهمیت می باشد. در این حالت دو سلول کاملا به صورت فیزیکی در تماس با یکدیگر هستند و مولکول های پیام رسان از سطح یک سلول به گیرنده یک سلول هدف که در مجاورت آن قرار دارد متصل می شوند.

**۵)پیام رسانی سیناپسی(Synaptic):**

یک نوع پیام رسانی پاراکرینی است که واسطه های شیمیایی فقط بر روی سلول های مجاور و از طریق نواحی تماسی ویژه ای که سیناپس نامیده می شوند تاثیر می گذارند.

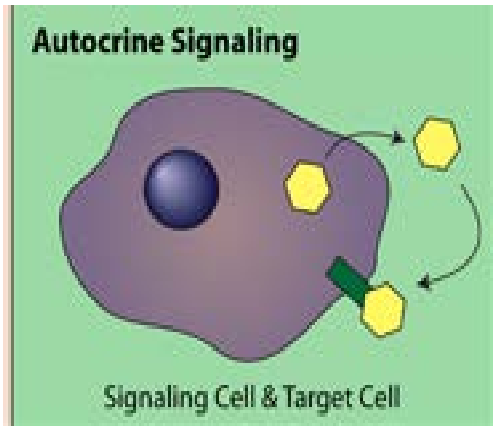


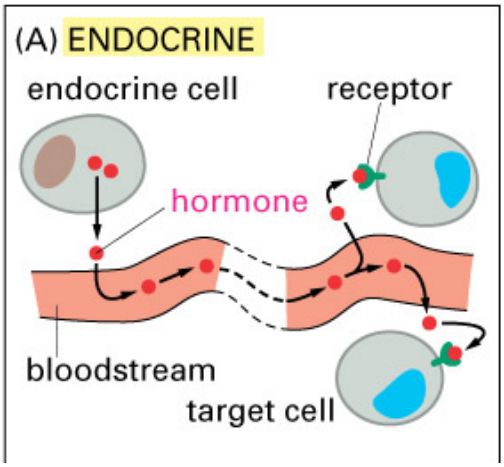


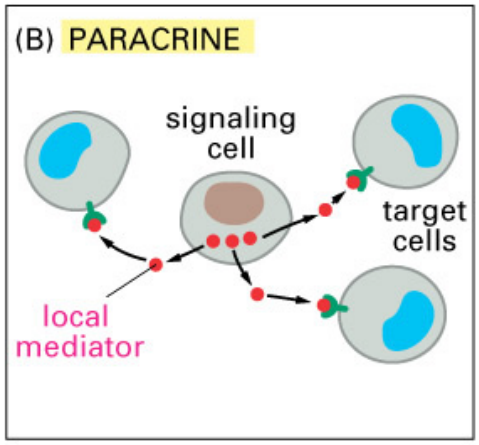


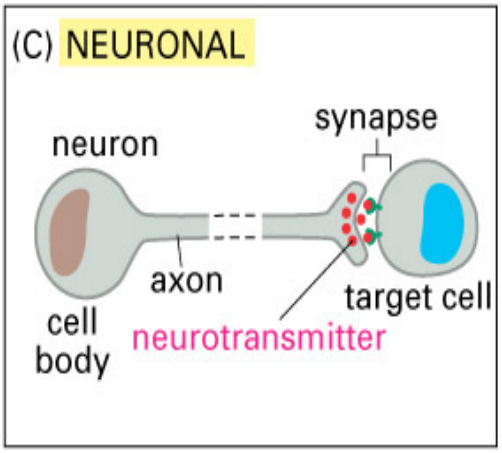


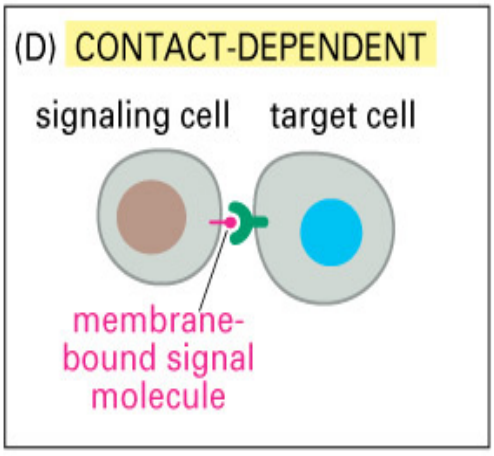




Telegram: @medical_k

www.konkur.in



## مولکول های پیام رسان آب دوست

شامل اکثریت هورمون ها، واسطه های شیمیایی موضعی و نوروترنسمیتر ها است که سبب فعال شدن گیرنده های پروتئینی روی غشا سلول های هدف است.این گیرنده ها اغلب از نوع داخل غشایی هستند که اطلاعات را به یک سری واسطه های درون سلولی منتقل می کنند.در نهایت آن ها پیام نهایی را به مقصد نهایی که هسته یا سیتوپلاسم است ارسال می نمایند.

هنگامی که یک پیام رسان اولیه به گیرنده خود متصل می شود تغییرات ساختاری در این گیرنده به وجود می آید بطوریکه این تغییرات سبب فعال شدن مجموعه پروتئین G-گوانین دی فسفات می شود به دنبال آن تبدیل گوانین دی فسفات به گوانین تری فسفات انجام می گیرد و زیر واحد آلفای پروتئین G آزاد می شود این اعمال باعث می شود که سایر واسطه های متصل به غشا که مجری نامیده می شوند تحت تاثیر قرار گرفته و باعث تولید پیام رسان های ثانویه می شوند(مثل IP3)

انواع گیرنده ها:

۱) Channel linked ۲) Enzymatic ۳)گیرنده زوج G-Proteins

Apoptosis یکی از مثال های فعالیت این گیرنده است.

برای انتقال سیگنال و پیام حداقل دو سلول( Sending و Target ) نیاز است.

بعضی مواد زائد وجود دارند که داخل سلول باقی می مانند و نمی توانند خارج شوند:

۱)**طول عمر کوتاه:** پس از مرگ سلول در محیط خارج سلولی پخش می شود.

۲)**طول عمر بلند:** رسوب می کنند و باعث ایجاد مشکل می شوند.

FIGURE 2–8 Major types of membrane receptors.

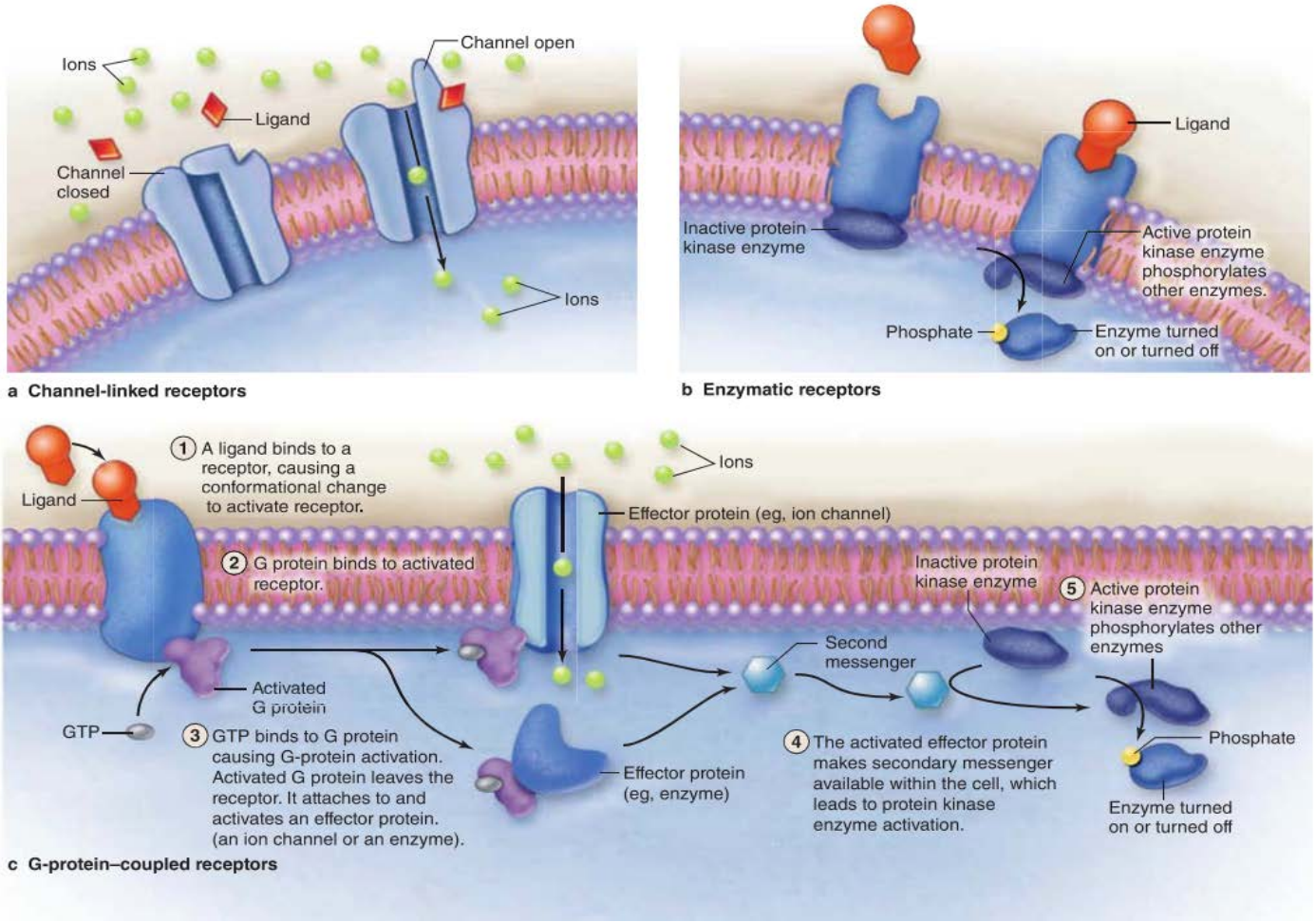




Telegram: @medical_k

www.konkur.in



# سیتوپلاسم سلول

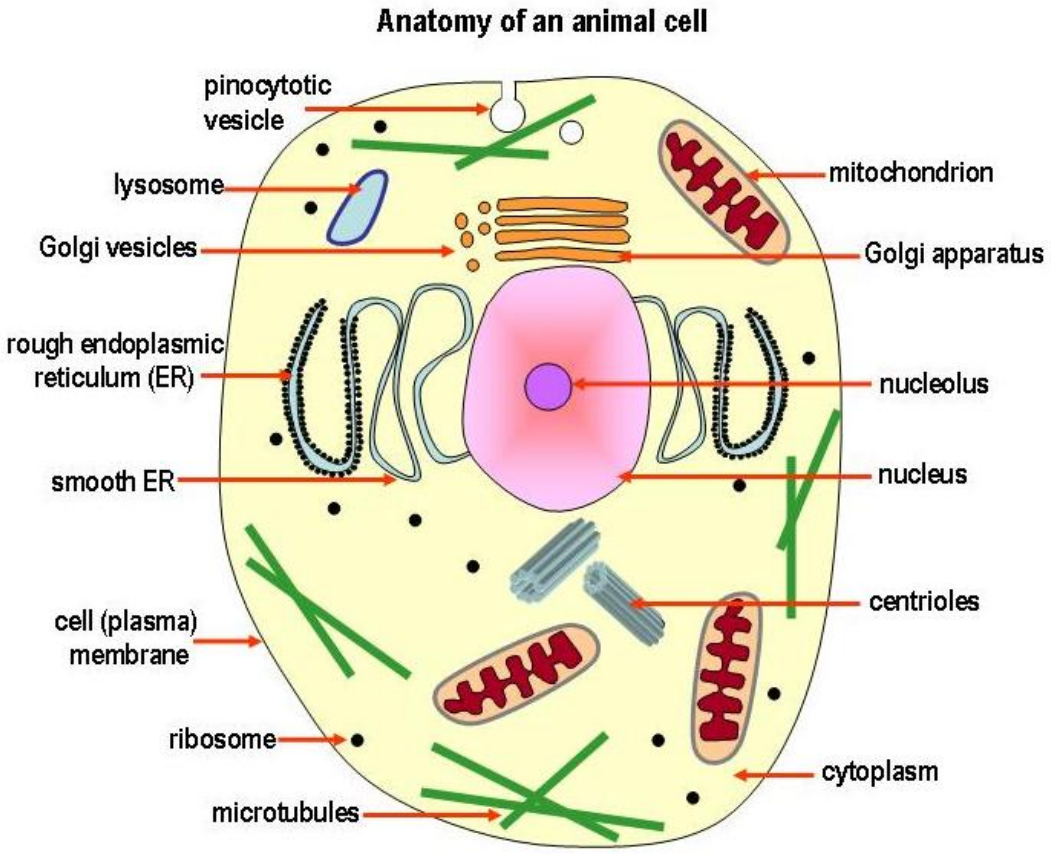


فضایی که توسط غشای سلولی احاطه می شود. شامل مایع درون یاخته و مواد محلول (سیتوسل) و ارگانل ها (اندامک ها) می باشد.

در سیتوپلاسم ما یک دسته organelle(اندامک) و یک دسته inclusion(ذرات)داریم.

تفاوت آن ها این است که اندامک دارای عملکرد است اما ذرات به صورت ذخیره ای هستند و عملکرد خاصی ندارند.

اندامک ها می توانند غشادار(میتوکندری، کلروپلاست،لیزوزوم و ....) یا بدون غشا(ریبوزوم و ...) باشند.

## اندامک ها:

### ریبوزوم(Ribosomes):

اندامک های بدون غشایی هستند که به صورت ذراتی از ماکرومولکول ها هستند چون ساختار اصلی ریبوزوم ها از پروتئین می باشد

از ۴ نوع rRNA و ۸۰ نوع پروتئین مختلف تشکیل شده اند.

Telegram: @medical_k

www.konkur.in



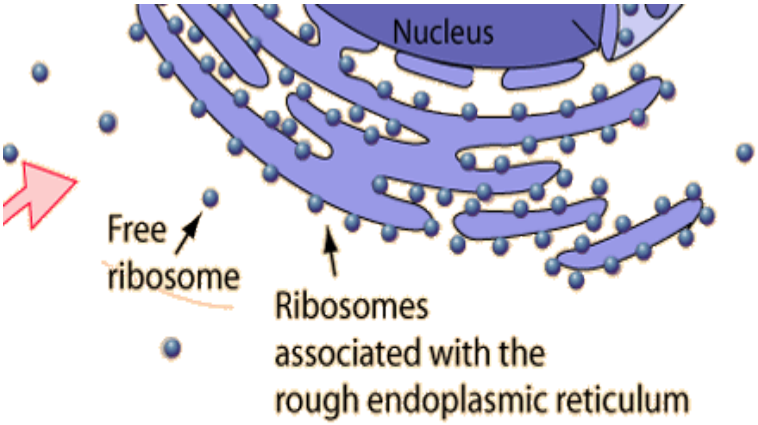


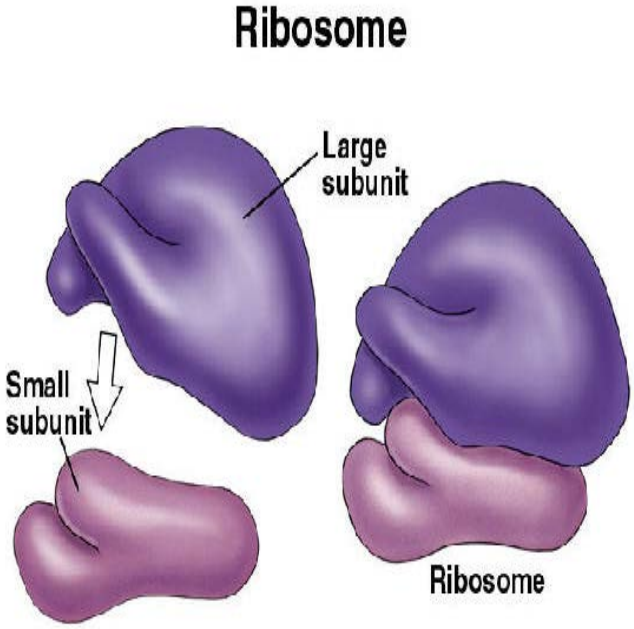


ریبوزوم ها از دو زیرواحد با اندازه های متفاوت تشکیل شده اند که زیرواحد بزرگ و زیرواحد کوچک نام دارند.زیرواحد های ریبوزوم در هستک سلول که در داخل هسته قرار دارد و ساختاری بازوفیل است ساخته می شوند. این زیرواحد ها از غشای هسته عبور کرده و وارد سیتوپلاسم می شوند.

ریبوزوم ها فعالیت پروتئین سازی را انجام می دهند. زمانی که فرآیند پروتئین سازی آغاز می شود زیرواحد های ریبوزوم توسط زنجیره ای از RNA به نام mRNA کنار یکدیگر قرار می گیرد و فرآیند پروتئین سازی را انجام می دهند.

پروتئین هایی که در سنتز ریبوزوم ها نقش دارند در سیتوپلاسم سلول ساخته می شوند(در RER شبکه آندوپلاسمی زبر) و این پروتئین ها از منافذ غشای هسته وارد هستک می شوند و باعث ساخت زیرواحد ها می شوند.

ریبوزوم ها در سیتوپلاسم به دو شکل هستند:

**۱)پلی زوم های آزاد:**

توسط زنجیره ای از mRNA زیرواحد های ریبوزوم به هم متصل شده و تعدادی از ریبوزوم ها که روی این زنجیره قرار دارند پلی زوم نام دارند.پروتئین هایی که برای استفاده داخل سلول تولید می شوند توسط این ریبوزوم ها ساخته می شوند.

آنزیم هایی که در پراکسی زوم(مثل پراکسیداز ها) وجود دارند و یا پروتئین هایی که در میتوکندری وجود دارد در ریبوزوم های آزاد ساخته می شوند

Telegram: @medical_k

www.konkur.in



**۲)پلی زوم های باند شده یا متصل شده:**

این ریبوزوم ها به شبکه آندوپلاسمی زبر یا خشن باند شده اند. پروتئین هایی که برای ارسال به خارج سلول برنامه ریزی شده اند توسط این ریبوزوم ها ساخته می شوند.

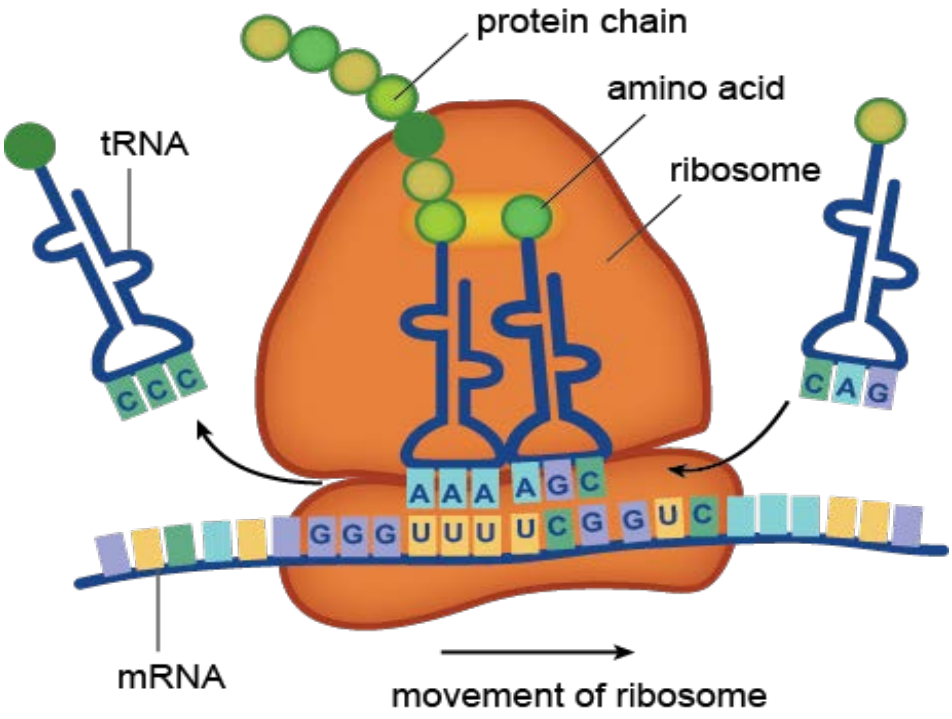


**شبکه آندوپلاسمی(Endoplasmic Reticulum)**

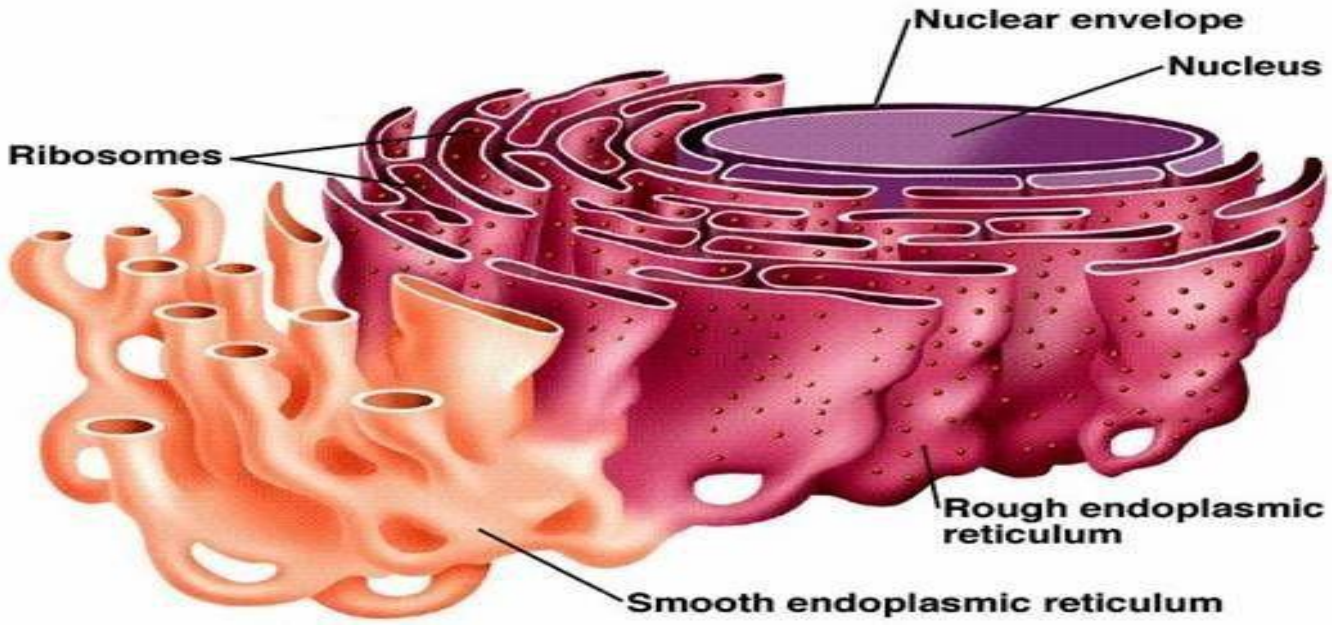


Telegram: @medical_k

www.konkur.in



در سیتوپلاسم سلول های یوکاریوتی شبکه ای از مجاری و کیسه های متصل به هم است در آن فضائی به نام قنات(cisterna) وجود دارد.

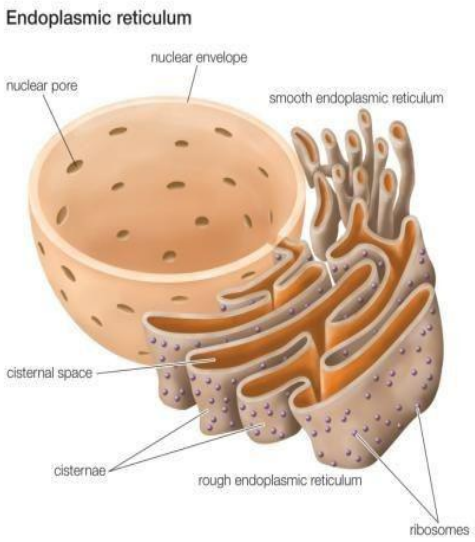


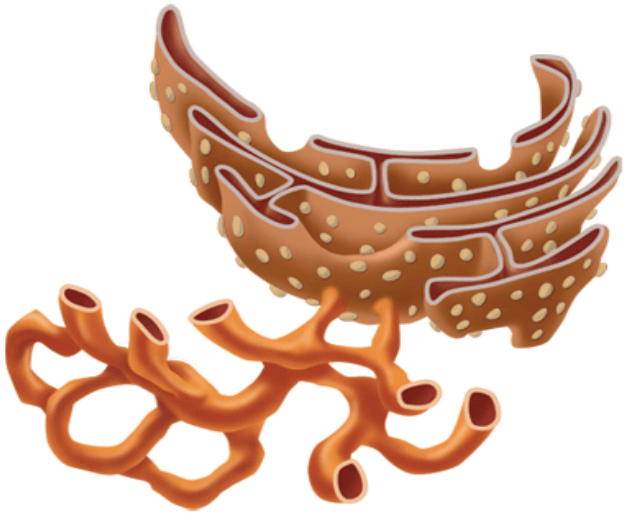

معمولا قسمتی از شبکه آندوپلاسمی که به سمت سیتوسل قرار دارد توسط پلی ریبوزوم های سازنده پروتئین پوشیده شده است.

بر اساس قرارگیری ریبوزوم بر روی آن به دو نوع تقسیم می شود:

**۱)شبکه آندوپلاسمی خشن یا زبر(RER):**

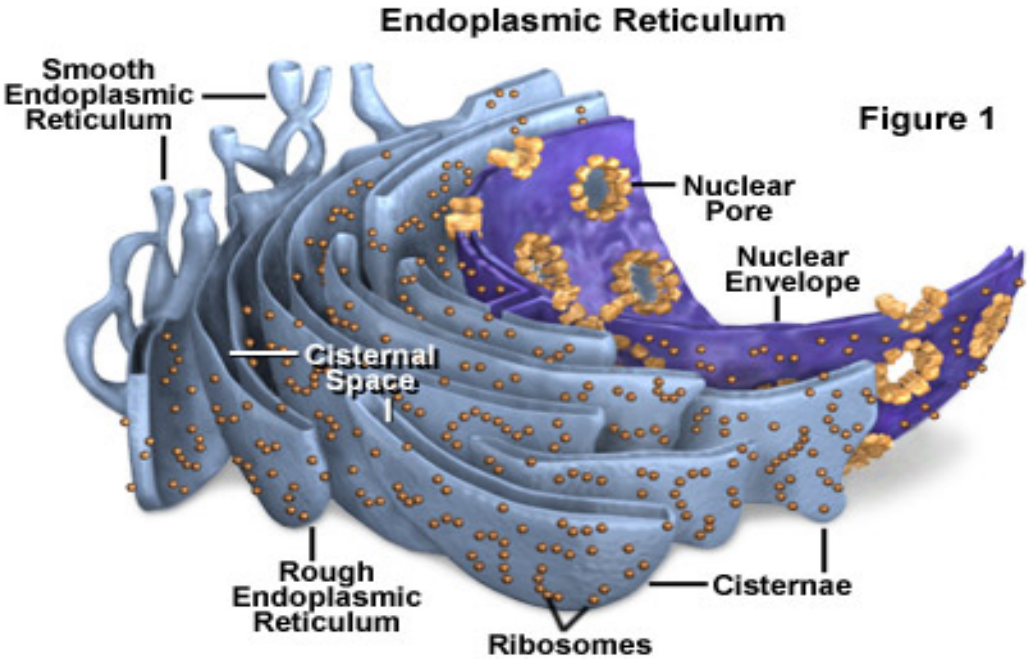


Telegram: @medical_k

www.konkur.in



این شبکه آندوپلاسمی به شکل کیسه چه های مرتبط به هم قرار دارد که به آن ها قنات(cisterna) می گویند زیرا به وسیله کانال های بسیاریز هم جنس خود به هم ارتباط دارند.

سیسترن ها در RER صفحه ای و پهن هستند.

بیشتر در سلول هایی که پروتئین ترشح می کنند مانند سلولهای حبابی پانکراس(آنزیم های گوارشی)، فیبروبلاست ها(کلاژن) و پلاسماسل ها(آنتی بادی) وجود دارند.

**عملکرد ها:**

الف) در سنتز پروتئین هایی که در سیتوسل نمی مانند و برای خروج از سلول برنامه ریزی شده اند نقش دارد

ب) در ساخت بعضی از پروتئین ها که در غشای سایر ارگانل ها مانند میتوکندری وجود دارد نیز نقش دارد.

ج)در تغییرات پس ترجمه ای پروتئین ها به خصوص گلیکوزیده شدن پروتئین ها نقش دارد

د)گروهی از پروتئین ها یک زنجیره پلی پپتیدی دارند و گروهی بیش از یک زنجیره پلی پپتیدی دارند. روی هم سوار کردن این زنجیره ها در پروتئین های چند زنجیره ای از عملکرد های شبکه آندوپلاسمی زبر است.

مثال: کلاژن از ۳ زنجیره پلی پپتیدی تشکیل شده است که روی هم سوار کردن آن ها را RER انجام می دهد.

FIGURE **2–11** **Movement of polypeptides into the RER.**

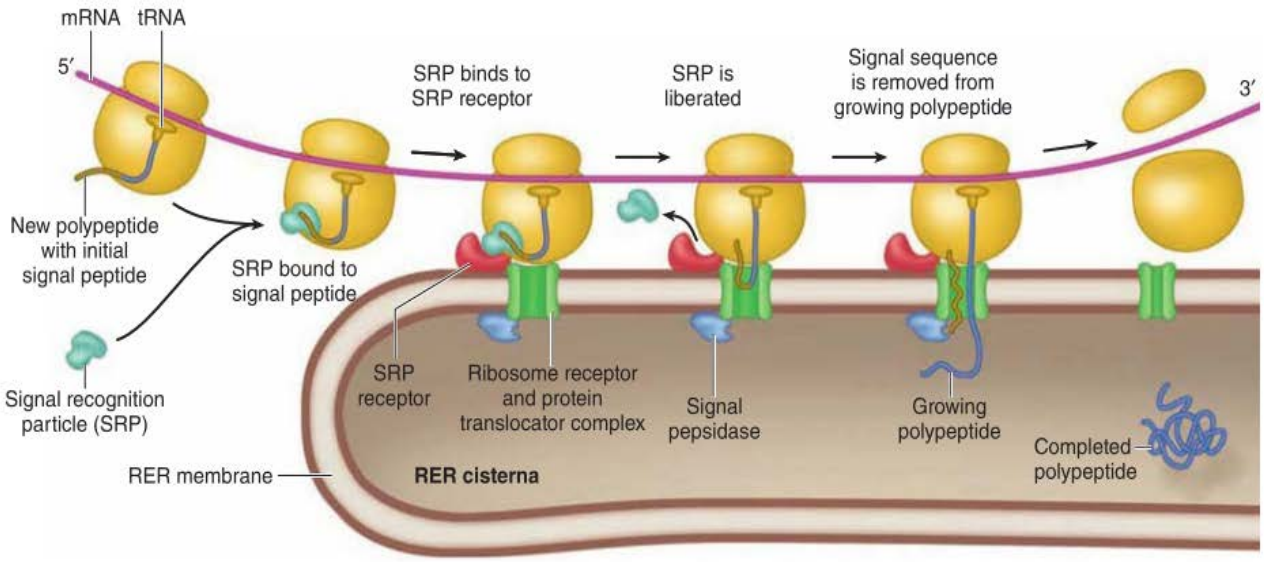


- چه اتفاقی رخ می دهد که بعضی پروتئین ها در ریبوزوم های آزاد و بعضی دیگر در RER سنتز می شوند؟

ترجمه به فرآیند ساخت پروتئین از روی mRNA که از هسته آمده است می گویند به صورتی که آمینواسیدها به کمک کدها و آنتی کد ها کنار هم قرار می گیرند و پروتئین را می سازند.

Telegram: @medical_k

www.konkur.in



پلی پپتیدی که تشکیل پروتئین را آغاز می کند یک پپتید کوچک را شامل می شود که بین ۱۵ تا ۴۰ آمینواسید دارد که به آن پپتید سیگنال دهنده اولیه می گویند.هنگامی که mRNA شروع به سنتز این پپتید کرد این پپتید دارای علامتی است که نشان می دهد که این پروتئین کجا باید سنتز شود.

در واقع این پپتید علامت دهنده اولیه شروع سنتز این پروتئین را بر روی RER مشخص می کند.

این پپتید به وسیله ذره ای به نام ذره شناساگر سیگنال( signal recognition particle) خود را به RER معرفی می کند. این SRP به پپتید آغازگر متصل می شود و این Complex تشکیل شده بر روی RER گیرنده دارد و به آن متصل می شود.

mRNA هایی که رمزهای لازم برای ساخت پروتئین های درون سلولی را دارند پپتید آغازگر یا سیگنال دهنده نمی سازند و به پلی زوم های آزاد متصل می شوند.

هنگامی که پپتید آغازگر و SRP به RER متصل شدند داخل RER کمپلکسی به نام کمپلکس انتقال دهنده وجود دارد که باعث انتقال این پپتید آغازگر به داخل RER می شود. سنتز پروتئین آغاز شده و زنجیره طولانی می شود.

در واقعSRP با اتصال به پپتید آغازگر جلوی طولانی شدن آن و ساخته شدن پروتئین را در سیتوپلاسم می گیرد و آن را به RER هدایت می کند.

پپتید سیگنال دهنده یا آغازگر تنها نقشی که دارد معرفی SRP به RER است و در نتیجه باید در فرآیند پروتئین سازی برداشته شود. در RER آنزیمی به نام پپتیداز وجود دارد و پپتید آغازگر را جدا می کند و پروتئین شروع به طویل شدن می کند.

- ممکن است پروتئین هایی که قصد خروج از سلول دارند در فضاهایی ذخیره موقت شوند و در داخل سلول باقی مانده و زمانی که تحریک به سلول وارد شد از طریق اگزوسیتوز از سلول خارج می شوند.

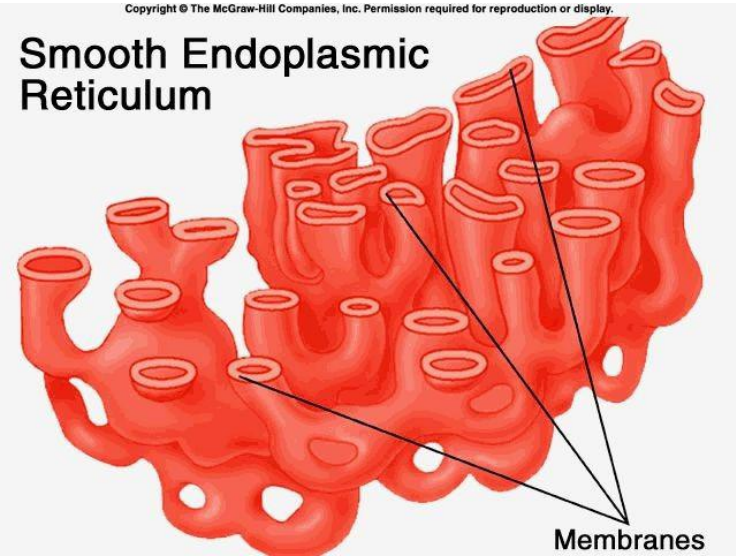


**۲)شبکه آندوپلاسمی صاف(SER):**

سیسترن ها در این شبکه به صورت لوله ای هستند.

این شبکه نیز دارای قنات است.

عملکردها:

۱)سنتز استروئید ها و فسفولیپید ها(در نتیجه در ساخت غشا نقش دارد)

Telegram: @medical_k

www.konkur.in



۲) در بعضی سلول ها مثل سلول های کبدی فراوان است و عملیات سم زدایی را انجام می دهد. در واقع متابولیسم دارو ها و سمومی که در کبد انجام می شود توسط این ارگانل انجام می شود.

۳)در سلول های عضله مخطط به عنوان ذخیره ساز و آزادکننده کلسیم برای انقباض اهمیت دارد.

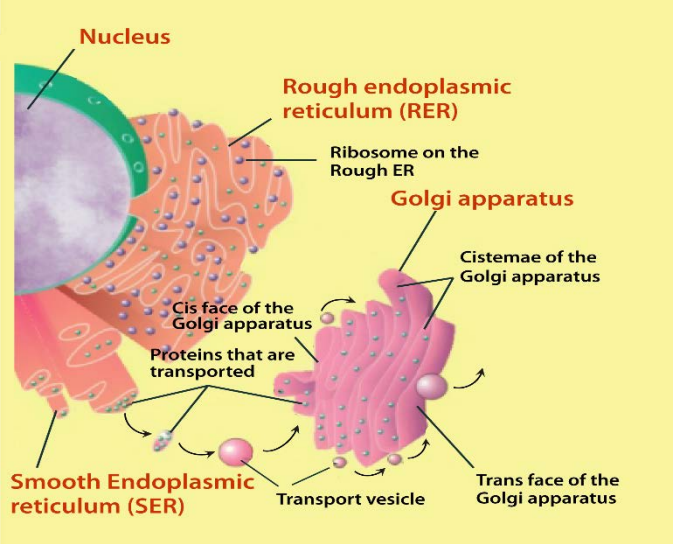


هم در RER و هم در SER یکی از مهم ترین عوامل انتقال دهنده مواد وزیکول ها هستند که ابتدا به سیستم گلژی وارد می شوند سپس وزیکول به مقصد مورد نظر خود می رود.

مولکول های خاصی در سلول وجود دارند که ناقل فسفولیپیدها هستند. در واقع این مولکول ها به عنوان یک عامل حمل و نقل عمل می کنند و فسفولیپید ها را به مقصد مورد نظر می برند.

## Chaperon ها

پروتئین سازی در سلول فرآیند خیلی پیچیده ای است که امکان خطا در آن نیز وجود دارد ممکن است برخی فاکتور های رونویسی دچار مشکل شوند یا پروتئین ساختار مخصوص خود را نداشته باشد.

در نتیجه پروتئین هایی در سلول ساخته می شوند که از نظر ساختمانی و عملکردی درست نیستند. سلول این پروتئین ها را شناسایی می کند. یکی از عوامل شناساگر این پروتئین ها Chaperon ها هستند

در واقع Chaperon ها روند سنتز پروتئین را دنبال می کنند و اگر مشکلی یافت شد پروتئین را به پروتئازوم معرفی می کنند که آن ها از بین ببرد.

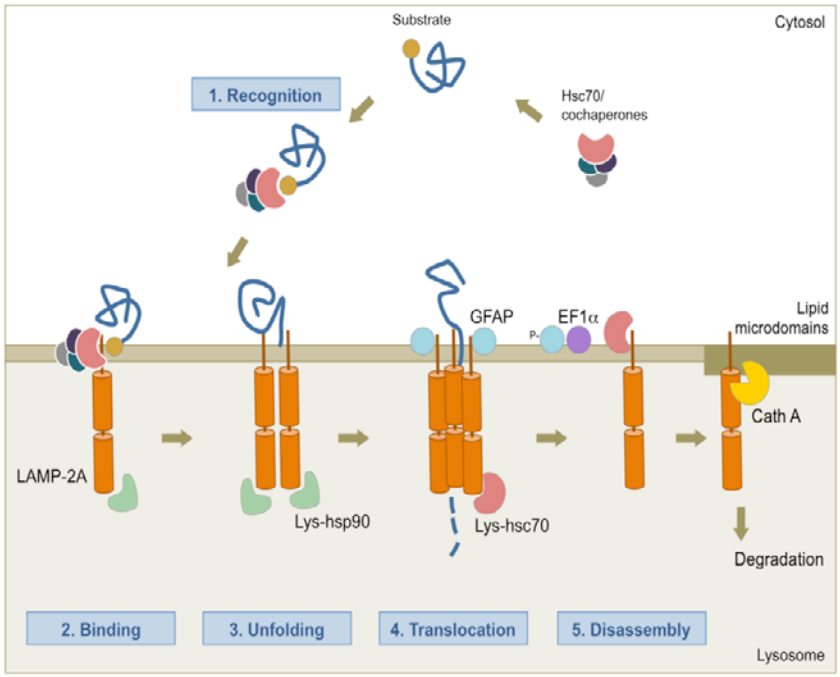


**FIGURE 1. Steps of CMA.** 1) Recognition of KFERQ-motif bearing substrate proteins by hsc70/cochaperones in the cytosol. 2) Binding of substrate-chaperone complex to LAMP-2A monomer. 3) Unfolding of the substrate. 4) LAMP-2A multimerization, substrate translocation and subsequent degradation. 5) Disassembly of LAMP-2A multimer/translocon. LAMP-2A monomers are degraded in lipid microdomains.

Telegram: @medical_k

www.konkur.in



برای مثال در بیماری آلزایمر یک سری پروتئین در سلول های عصبی ساخته می شوند که این پروتئین ها ساختار و عملکرد طبیعی ندارند این پروتئین ها ممکن است تماما توسط Chaperon ها و پروتئازوم ها پاکسازی نشوند.اگر این پروتئین ها از بین نروند به مرور زمان و با بالا رفتن سن در سیتوپلاسم سلول جمع می شوند و یک سری پلاک به وجود می آورند که به آن ها پلاک های آمیلوئیدی می گویند زیرا ساختار پروتئین های جمع شده آمیلوئید است. این پلاک ها موجب می شود که در نورون های مربوط به حافظه مشکل ایجاد شود و بیماری آلزایمر به وجود آید. یکی از عوامل این بیماری اشکال سیستم شناسایی پروتئین های معیوب است.

**سیستم گلژی(Golgi Apparatus)**

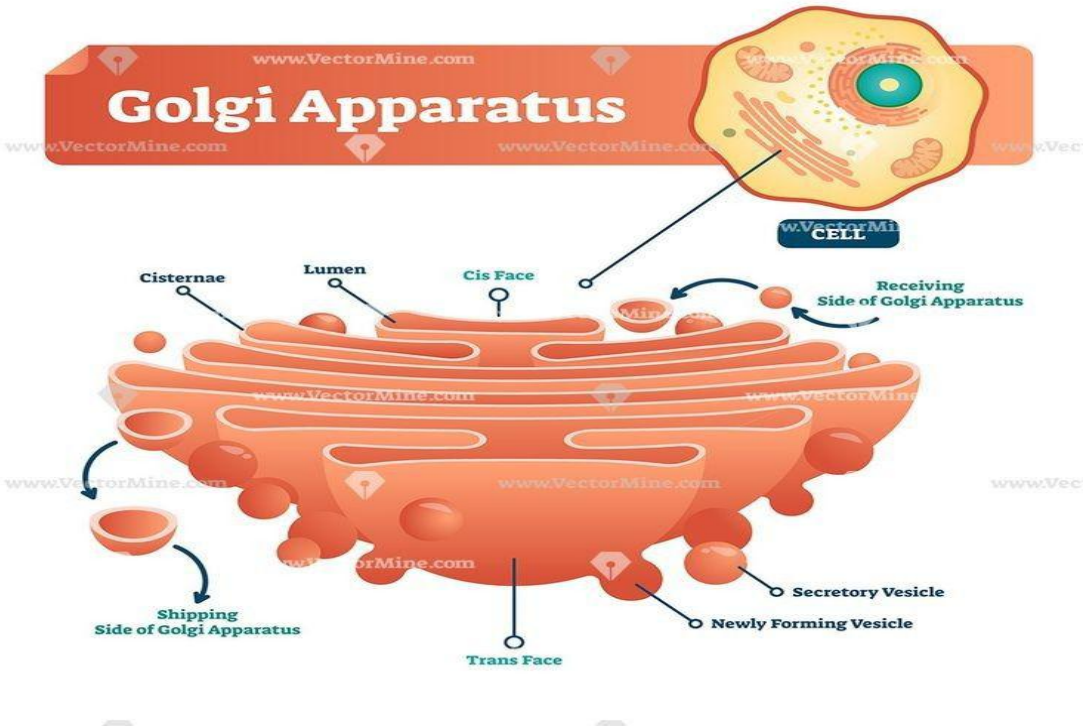


به این دلیل نام آن گلژی است که به وسیله شخصی به نام کامیلو گلژی کشف شده است.

دستگاه گلژی نیز از قنات های مرتبط به هم تشکیل شده است.

**عملکردها:**

۱)به عنوان ابزار بسته بندی و حمل مواد عمل می کند. پروتئین ها و فسفولیپید هایی که در RER و SER ساخته می شود به سیستم گلژی وارد می شود و پس از بسته بندی به صورت وزیکول های ترشحی از آن خارج می شود.

Telegram: @medical_k

www.konkur.in



معمولا RER و SER در مجاورت با هسته سلول قرار می گیرند و گلژی نیز در کنار آن ها قرار می گیرد. این نحوه ی قرارگیری موجب کاهش مسافت طی شده توسط مواد و صرفه جویی در انرژی سلول می شود. در واقع ارگانل هایی که به هم مرتبط هستند در کنار هم قرار گرفته اند و به عبارتی cell economy یا اقتصاد سلولی در آنها رعایت شده است.

۲)بعضی از تغییرات پس ترجمه ای مثل سولفاته شدن یا گلیکوزیده شدن در گلژی نیز اتفاق می افتد. و در نهایت پروتئین های ساخته شده در RER در گلژی کد بندی می شوند و مقصد آنها مشخص می شود.

مثال: اضافه شدن مانوز ۶ فسفات M6P به پروتئین است که هر پروتئینی که این کربوهیدرات به آن اضافه شود باید به لیزوزوم برود(آنزیم های لیزوزومی)

گلژی دارای یک قطبیت است و قسمت های مختلف آن اختصاصی عمل میکنند

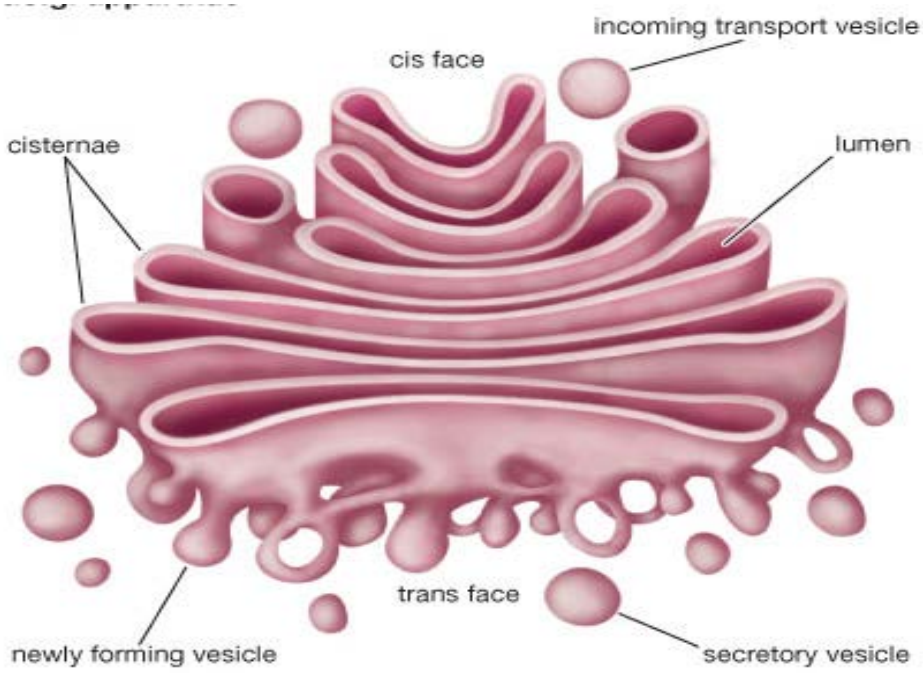


هر کیسه گلژی دارای دو سطح است:

۱)Cis face(سطح پذیرنده):

به سمت RER و هسته قرار دارد و دریافت کننده وزیکول های ارسالی حاوی مواد ساخته شده در RER و SER است.

۲)Trans face:

به سمت غشای سلول قرار دارد و ارسال کننده وزیکول های ترشحی به غشا می باشد.

- گلیکوزیده شدن در سیسترن های اولیه و فسفاته شدن در سیسترن های میانی اتفاق می افتد.
- اضافه شدن مانوز ۶ فسفات در سیسترن های بینابینی و وسطی اتفاق می افتد.

Telegram: @medical_k

www.konkur.in



- نقل و انتقال بین سیسترن های گلژی توسط وزیکول ها اتفاق می افتد که coated proteins در این نقل و انتقال اثر دارند.

این Coated proteins در گلژی دو نوع اند:

۱)COP I:

انتقال وزیکول ها از سیسترن های سمت غشا به سیسترن های سمت ER و هسته(به صورت رو به جلو anterograde)

۲)COP II:

انتقال وزیکول ها از سیسترن های سمت ER به سیسترن های سمت غشا(انتقال رو به عقب Retrograde)

- ساختار غشا ارگانل ها کاملا مانند غشای سلول است

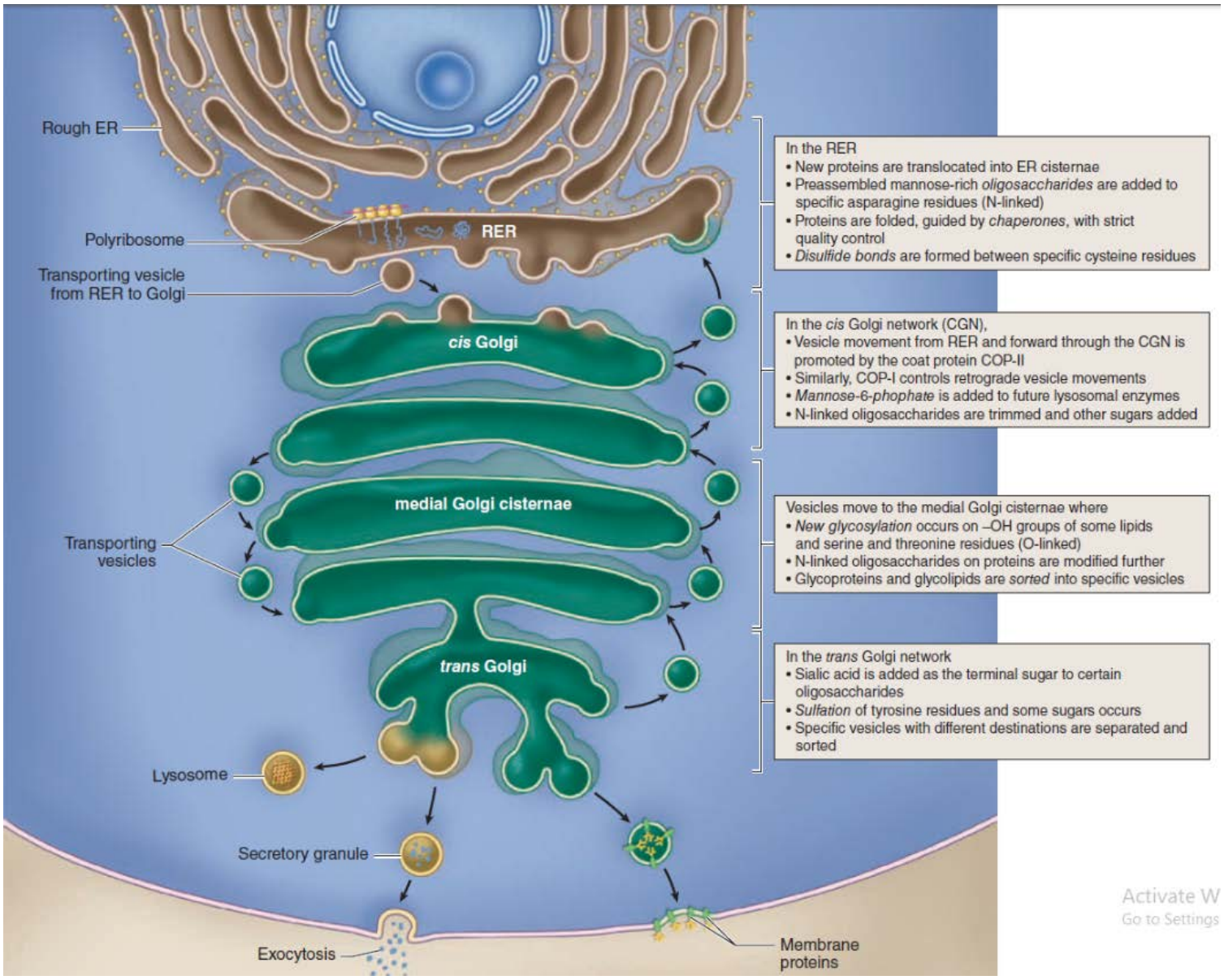


Activate W
Go to Settings

Telegram: @medical_k

www.konkur.in



**لیزوزوم(Lysosome)**

ارگانل های غشاداری هستند که به عنوان محل هضم سلولی شناخته می شوند.

ممکن است مواد خارجی وارد شده به غشا را هضم کنند یا اینکه عمل خودخوری(Autophagy) را انجام دهند

هنگامی که سلول ها پیر می شوند یک سری نشانگر روی اندامک های مختلف نمایان می شوند که باعث اتوفاژی ارگانل یا سلول می شود.

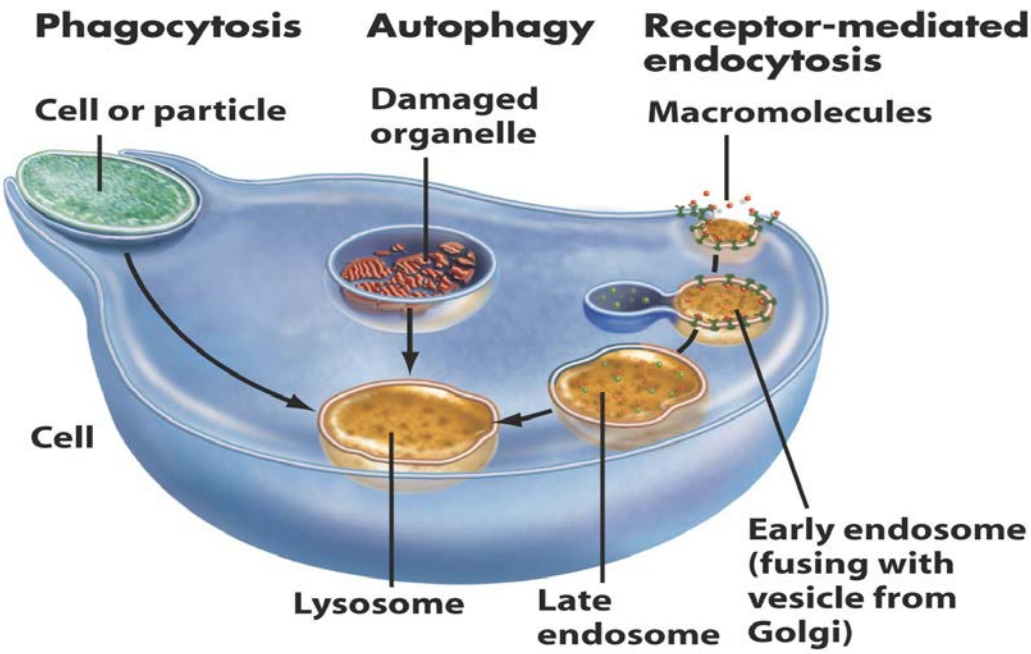


سلول هایی مانند نوتروفیل ها و ماکروفاژ ها تعداد لیزوزوم بالایی را به علت عملکرد هضم مواد بیگانه دارند.

لیزوزوم ها حاوی حدود ۴۰ نوع آنزیم هستند که به وسیله غشا احاطه شده اند. PH مورد نیاز برای فعالیت آنزیم های لیزوزومی ۵ یا کمتر از ۵ می باشد در نتیجه در صورت نشت آنزیم ها در سلول آسیبی به ارگانل ها نمیرسد زیراPH سیتوپلاسم سلول خنثی(حدود ۷) می باشد.

یکی از عوامل شناسایی ارگانل توسط لیزوزوم آزادسازی یون های پروتون توسط غشا ارگانل و اسیدی شدن محیط در نتیجه فعال شدن آنزیم های لیزوزوم است.

**پروتئازوم(Proteasome)**

اندامکی فاقد غشا درون سلول است که به شکل ۴ ساختار لاستیک مانند است که در هر حلقه ۷ پروتئین وجود دارد و این پروتئین ها روی یکدیگر قرار می گیرند.

این اندامک ها پروتئین های معیوب را از بین می برند.

Telegram: @medical_k

www.konkur.in



چاپرون ها پروتئین های معیوب را شناسایی می کند. پروتئینی در سلول به نام ubiquitin که در همه سلول ها وجود دارد به این پروتئین های معیوب متصل می شود و به پروتئازوم سیگنال می دهد و آن را شناسایی می کند.زنجیره پپتیدی وارد فضای وسطی لاستیک ها می شوند و هضم می شوند و آمینواسیدهای آن برای پروتئین سازی مصرف می شوند.

- پروتئازوم فقط پروتئین های معیوبی که درون سلول ساخته شده اند را از بین می برند و از بین بردن پروتئین های معیوب خارجی وارد شده به سلول از وظایف لیزوزوم است.

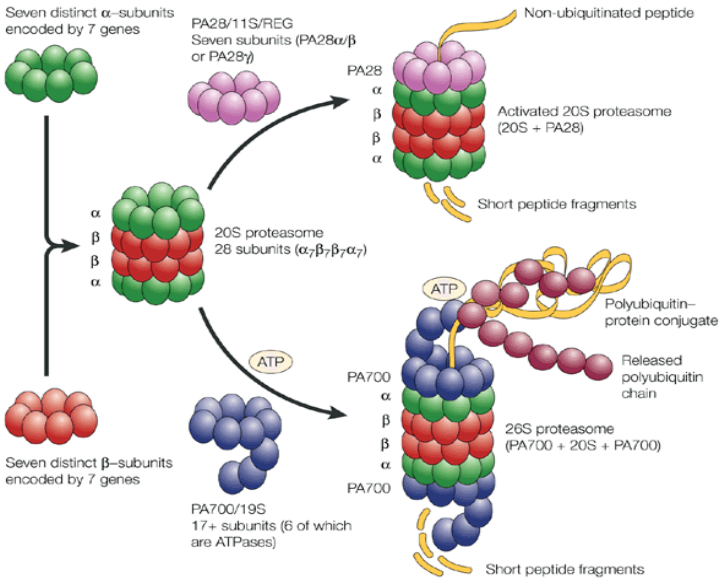


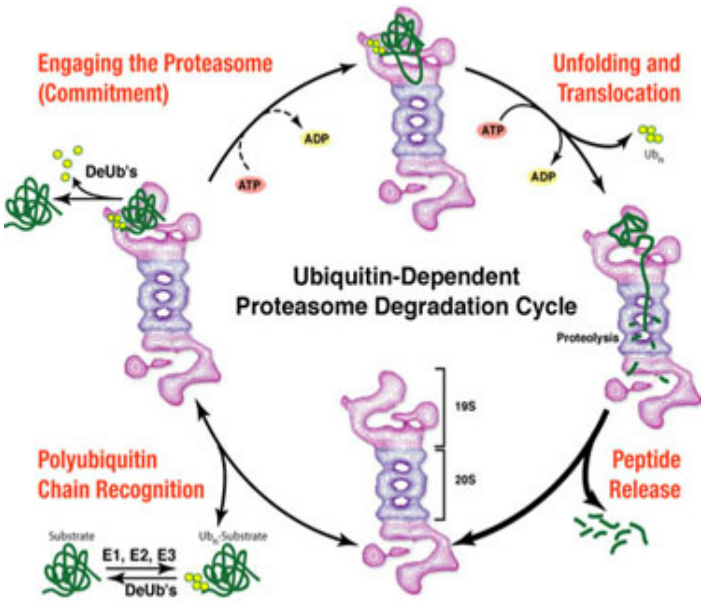


## پراکسی زوم(Peroxisome)

یک نوع لیزوزوم اختصاصی است که پراکسید هیدروژن(H2O2) را تجزیه می کند به کمک آنزیم کاتالاز در سلول های کبدی.

پراکسید هیدروژن در فعل و انفعالات سلول بسیار تولید می شود که متابولیسم آن باعث ایجاد اکسیژن رادیکال آزاد می شود.

در بعضی سلول ها مثل سلول های کبدی می تواند در سنتز لیپید ها یا سنتز صفرا نقش داشته باشد.

آنزیم های پراکسی زوم توسط پلی ریبوزوم های آزاد تولید می شوند.

Telegram: @medical_k

www.konkur.in



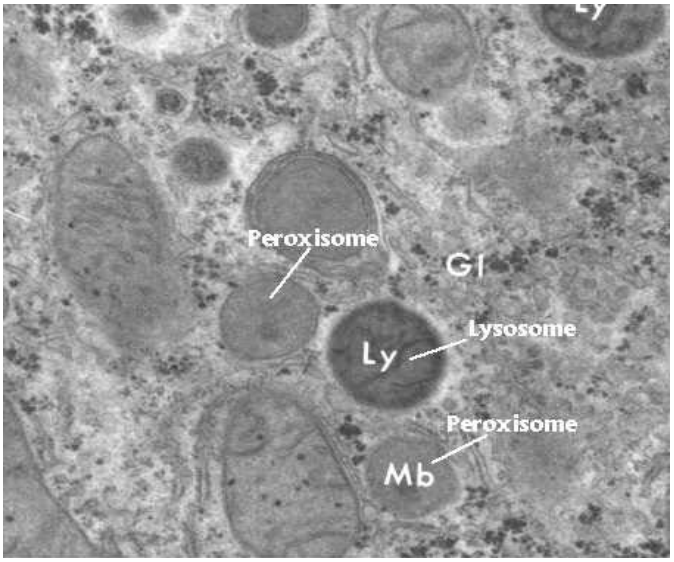


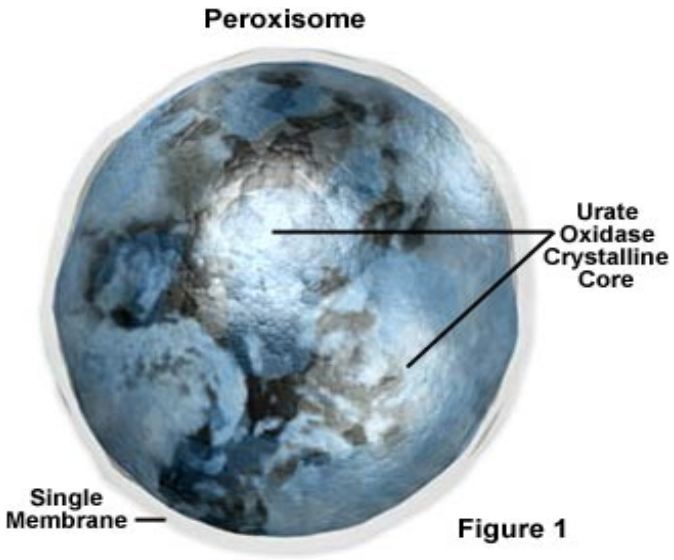

Figure 1

Telegram: @medical_k

www.konkur.in

وَمَنْ أَحْيَاهَا فَكَأَنَّمَا أَحْيَا النَّاسَ جَمِيعًا ﴿المائدة﴾

[سورة المائدة : 32]

TEHRAN UNIVERSITY OF MEDICAL SCIENCES

نام درس:بافت شناسی

نام استاد: دکتر تک زارع

تاریخ:1398/9/10

# بافت پوششی

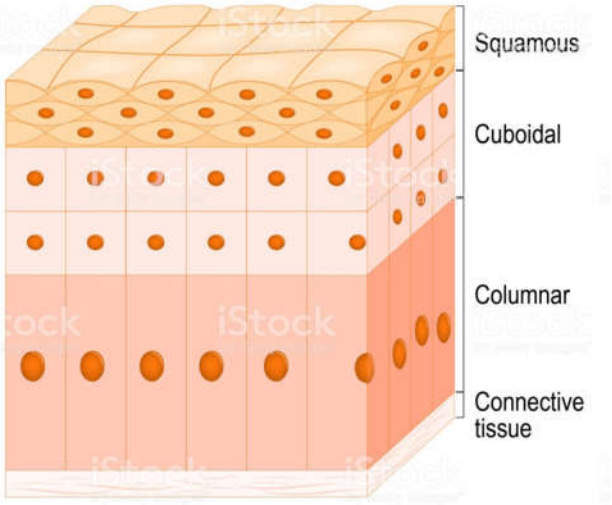


جزوه نویس: آریا جلیلی

برگفته از جزوات 95–96–97

تایپیست: آرمین بابایی سمیرمی

@Dr_jozveh

گروه جزوه نویسی

98 الف

Telegram: @medical_k

www.konkur.in



# Epithelial Tissue

بافت پوششی یا اپیتلیوم پوشش سلولی سطوح خارجی و داخلی بدن از جمله پوست، دیواره رگ‌ها و حفره‌های کوچک را می‌پوشاند. سلول های بافت پوششی عمر کوتاهی دارند و هر 15 تا 30 روز می ریزند که نشان دهنده فعالیت زیاد و تقسیمات میتوزی فراوان این سلول ها است.. سلول های روده هر هفته جایگزین می شوند. روند جایگزنی در سلول های غدد آهسته تر می باشد. در بافت های اپی تلیالی مطبق عمقی ترین سلول ها که به غشای پایه نزدیک تر می باشند تقسیم می شوند. در بافت های پیچیده تر با تقسیم سلول های بنیادی که در نقاط خاصی یافت می شوند، سلول های تازه به وجود می آیند. برای مثال بافت پوششی روده به طور کامل از تقسیم سلول های بنیادی ای که در غدد ساده بین پرز های روده ای موجود است، مشتق می شود.

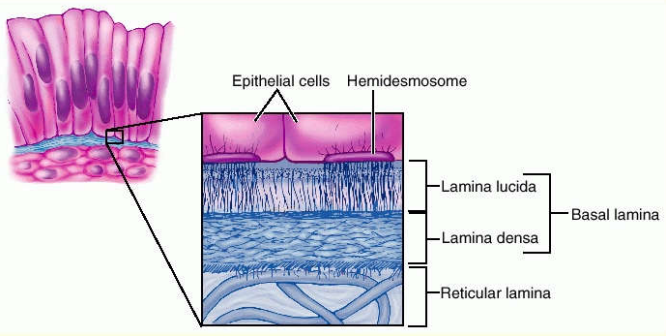


در زیر سلول های اپی تلیال ساختاری نازک (حدود 100 نانومتر) به نام **غشای پایه(basement membrane)** وجود دارد. این غشا از جنس گلیکوپروتئین ها و دیگر مواد می باشد و وظایف مختلفی بر عهده دارد. فیلتر مواد از خون به سلول های اپی تلیال، حفظ حالت سلول های اپی تلیالی، اتصال بافت اپی تلیال به بافت پیوندی زیرین، کمک به آرایش پروتئین های غشایی، حفظ قطبیت سلول و ...

مواد سازنده غشای پایه از سطح قاعده ای سلول های اپی تلیال ترشح می شود.

اجزا غشای پایه در شکل مقابل قابل مشاهده است.

| جز | عملکرد |
|---|---|
| Type IV collagen | ساختاری |
| Laminin | اتصال به پروتئین های غشایی(اینتگرین ها) |
| Nidogen | اتصال لامینین به Type IV collagen |
| Perlecan | |

در تیغه پایه این اجزا قابل مشاهده هستند: تیغه رتیکولار از کلاژن 3 تشکیل شده است و با کلاژن 7 به تیغه پایه متصل شده است که هر دو توسط بافت پیوندی تولید می شوند.

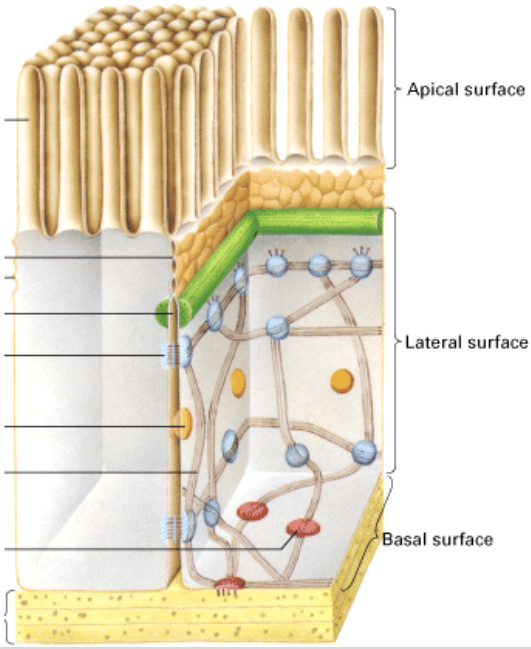


**سطوح یک سلول در شکل مقابل قابل مشاهده است.**

با وجود ویژگی مشترک بین سلول های این بافت، هر نوع پوشش با توجه به عملکرد خود تمایز یافته است. برای مثال سلول های دستگاه تنفس دارای مژک هستند. در دستگاه گوارش برجستگی های کوچکی به نام میکروویلی در روده باریک قابل مشاهده است. این ساختار در محل هایی که جذب بالایی دارند مثل نفرون های کلیه نیز قابل مشاهده است.

هنگامی که با کاغذ دست خود را می بریم، معمولا خونریزی نداریم زیرا در بین سلول های بافت اپی تلیال رگ خونی وجود ندارد.رگ های خونی در بافت همبند زیرین که **آستر مخاطی** (chorion,lamina propria) نامیده می شود، وجود دارند.مواد از طریق انتشار به سلول های این بافت می رسند. قرمزی مشاهده شده سیتوپلاسم سلول ها است. با این وجود احساس سوزشی به ما دست می دهد که نشان دهنده وجود انتهای اعصاب در بین سلول های بافت پوششی می باشد.



Telegram: @medical_k

www.konkur.in



| عملکرد اصلی | ماتریکس خارج سلولی | سلول ها | بافت |
|---|---|---|---|
| پوشاندن سطوح خارجی و پوشش حفرات بدن و غدد ترشحی | میزان کم | سلول های چند وجهی تمایز یافته | اپی تلیال |
| پشتیبانی و محافظت از بافت ها | میزان زیاد | انواع مختلف سلول های ثابت و سرگردان | پیوندی |
| حرکات بدن / انقباض قوی | میزان متوسط | سلول های انقباضی بلند | ماهیچه ای |
| انتقال پیام های عصبی | به میزان بسیار کم | سلول های طویل با زواید بسیار ظریف | عصبی |

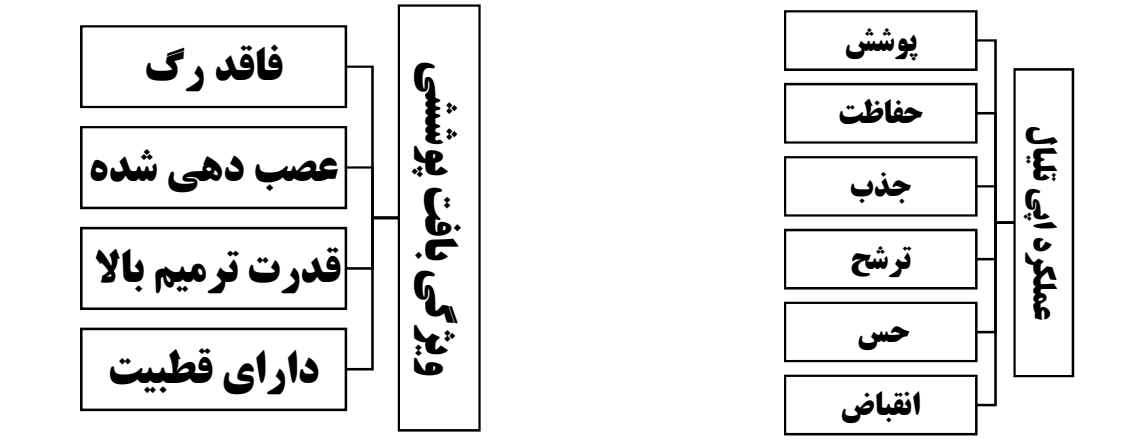


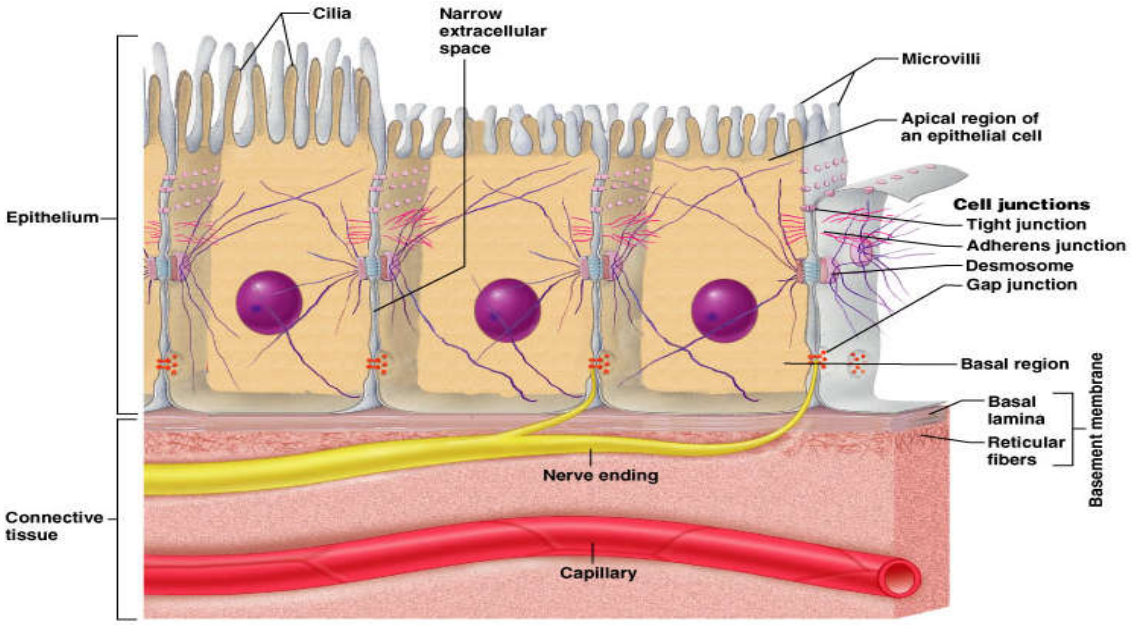




Telegram: @medical_k

www.konkur.in



# اتصالات

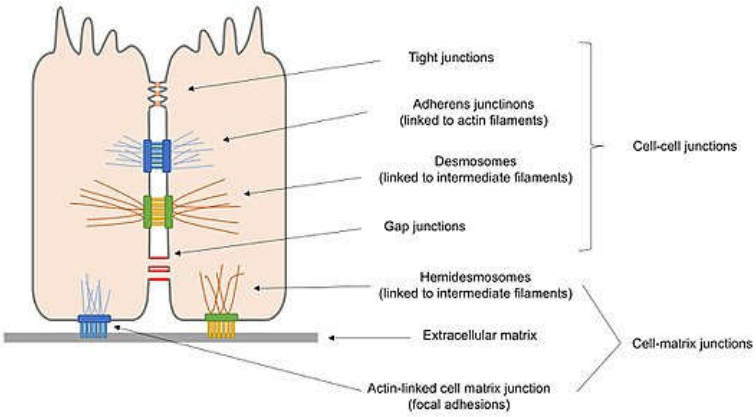


اتصالات بین سلولی برای برقرای ارتباط بین آن ها و تبادل مواد در بیشتر بافت ها دیده می شود، اما در اپی تلیوم این اتصالات مشخص تر و تخصص یافته تر می باشند. سلول های اپی تلیالی به وسیله کمپلکس های بیوشیمیایی و یک سری اتصالات موجود در سطح جانبی به هم متصل هستند.

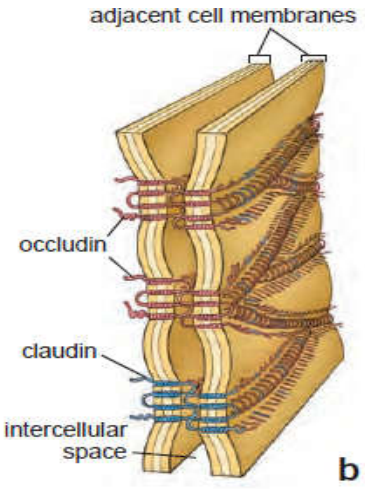


## Tight junctionاتصال محکم

راسی ترین اتصالات می باشد و مانند کمربند سلول را دور می زند. باعث اتصال سفت و مجکم دو سلول به هم شده و در کنترل عبور مولکول ها نقش دارد. همچنین شبیه شبکه توری است. سلول هایی که نفوذپذیری بیشتری به آب و مواد محلول دارند، تعداد کمتری از این اتصالات دارند. پروتئین های مهم:Claudinl, Occludin

## adherent اتصال کمربندی

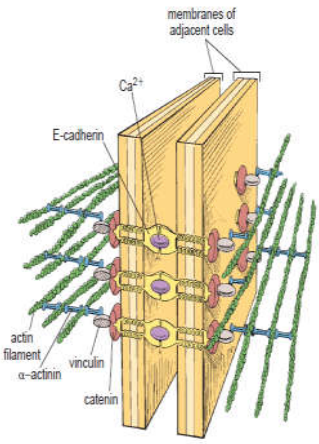


پروتئین ها به صورت کمربند دور تا دور سلول را به سلول های کناری میدوزند. کادهرین، مهم ترین پروتئین در اتصال کمربندی است که یون کلسیم باعث افزایش چسبندگی آن می شود. از سیتوپلاسم هم میکروفیلامان ها در این اتصالات نقش دارند.

## desmosome

همی دسموزوم برای پایه سلول هاست و دسموزوم کامل برای سطوح lateral است، مانند منگنه دو غشا را بهم وصل کرده به صورت یک حلقه کامل دور سلول نیست فقط در برخی نواحی از غشا وجود دارد، هر جایی که نیاز به استحکام بیشتر دارد. (همی دسموزوم یا نیمه دسموزوم چون یک طرف آن سلول و طرف دیگر روی غشای پایه است)

## Gap junction

این اتصال باعث برقراری ارتباط سلولی می شود. پروتئین های دخیل در آن کونکسین می باشد که یک هگزاپپتید می باشد. برای ارتباط سلولی، دوکانال باید رو به روی هم قرار بگیرند. در سلول های قلبی که انتقال تحریکات اهمیت دارد به وفور یافت می شوند.



Telegram: @medical_k

www.konkur.in



جدول ۲-۴ اتصالات سلول‌های اپی‌تلیال، ویژگی ساختاری مهم آنها و عملکرد و اهمیت پزشکی آنها.

| اتصال | اتصال محکم (کمربند انسدادی) | اتصال چسبنده (کمربند چسبنده) | دسموزوم (لکه چسبنده) | همی‌دسموزوم | اتصال سوراخ‌دار (Nexus) |
|---|---|---|---|---|---|
| پروتئین‌های اصلی اتصالی و تراغشایی | اکلودین، کلاودین و پروتئین‌های ZO | E کادهرین و کمپلکس کاتنین | پروتئین‌های خانوادهٔ کادهرین (دسموگلین و دسموکولین) | اینتگرین | کانکسین |
| اجزاء اسکلت سلولی | فیلامنت اکتین | فیلامنت اکتین | فیلامنت حد واسط (کراتین) | فیلامان حد واسط | — |
| عملکرد اصلی | اتصال سفت و محکم یک سلول به دیگری، کنترل عبور مولکول‌ها بین آنها، جداساختن دمین غشایی سطح رأسی و قاعده‌ای جانبی | نقاطی را برای اتصال به اسکلت سلولی، سلول‌های مجاور فراهم می‌کند. باعث افزایش توان و تثبیت اتصال محکم نزدیک خود می‌شود. | نقاط محکم و قوی از فیلامنت‌های حدواسط را بین دو سلول مجاور فراهم می‌کند و باعث مقاومت‌دهی به بافت می‌شود. | باعث اتصال اسکلت سلولی به تیغه پایه می‌گردد. | امکان انتقال مستقیم مولکول‌های کوچک و یون‌ها را از یک سلول به سلول دیگر فراهم می‌کند. |

## ویژگی های سطح راسی سلول

در سطح راسی بسیاری از سلول های اپی تلیالی استوانه ای یا مکعبی ساختار های اختصاصی برای افزایش سطح جذب یا حرکت مواد وجود دارد.

### میکروویلی Microvilli

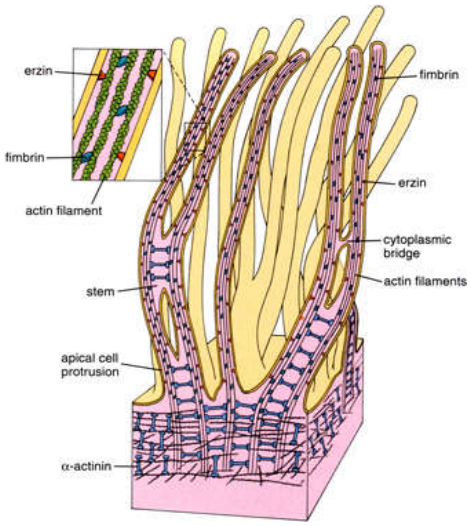


در سلول های جذبی مخاط روده باریک مشاهده می شوند. مجموعه آن ها حاشیه مسواکی نام دارد. این ساختار سطح جذب را 20 تا 30 برابر می کند. در ساختار آن اکتین وجود دارد که به وسیله پروتئین هایی به میوزین (برای حرکت محدود جهت جذب بهتر) و غشا پلاسمایی متصل است.

### استرئوسیلیا Stereocillia

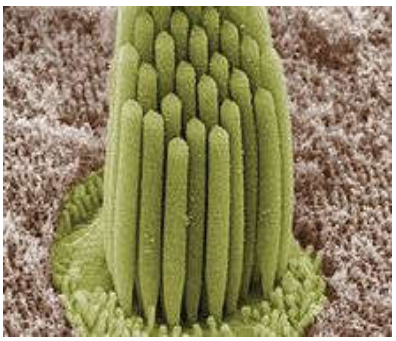

فراوانی بسیار کمی دارند و در نقاطی محدود مثل اپی دیدیم و مجرای دفران دیده می شوند.(نوع تخصص یافته که حساس به حرکت است در گوش داخلی وجود دارد). این زوائد از میکروویلی ها بلند تر وکم تحرک ترند و ممکن است در انتها دارای انشعاباتی باشند.همچنین مانند میکروویلی ساختاری میکروفیلامنتی دارند.



Telegram: @medical_k

www.konkur.in



### مژک cilia

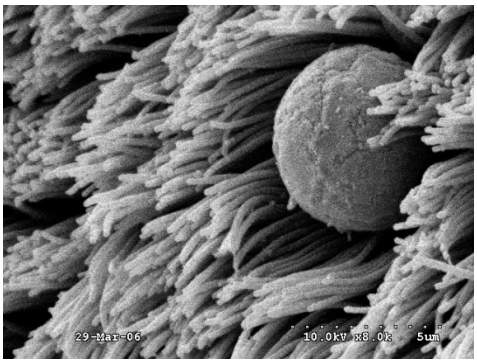


ساختاری بلند تر و متحرک تر و ضخیم تری نسبت به میکروویلی دارند. برخلاف دو ساختار دیگر ساختاری میکروتوبولی دارند که دارای آرایش 9+2 می باشد که باعث به وجود آمدن اکسونم می شود (9 تا در اطراف و 2 تا در مرکز).این ساختار ها به وسیله موتور های پروتئینی حرکت می کنند. سلول های مژک دار با حرکت ضربانی مژک های خود موجب انتقال مواد می شوند. مثل جا به جایی موکوس در دستگاه تنفس یا زیگوت در لوله رحم.

### تاژک ها

زوائد میکروتوبولی بلند و منفرد و کشیده شده می باشند و باعث حرکت شده که در اسپرم ها دیده می شوند.

## طبقه بندی بافت های پوششی

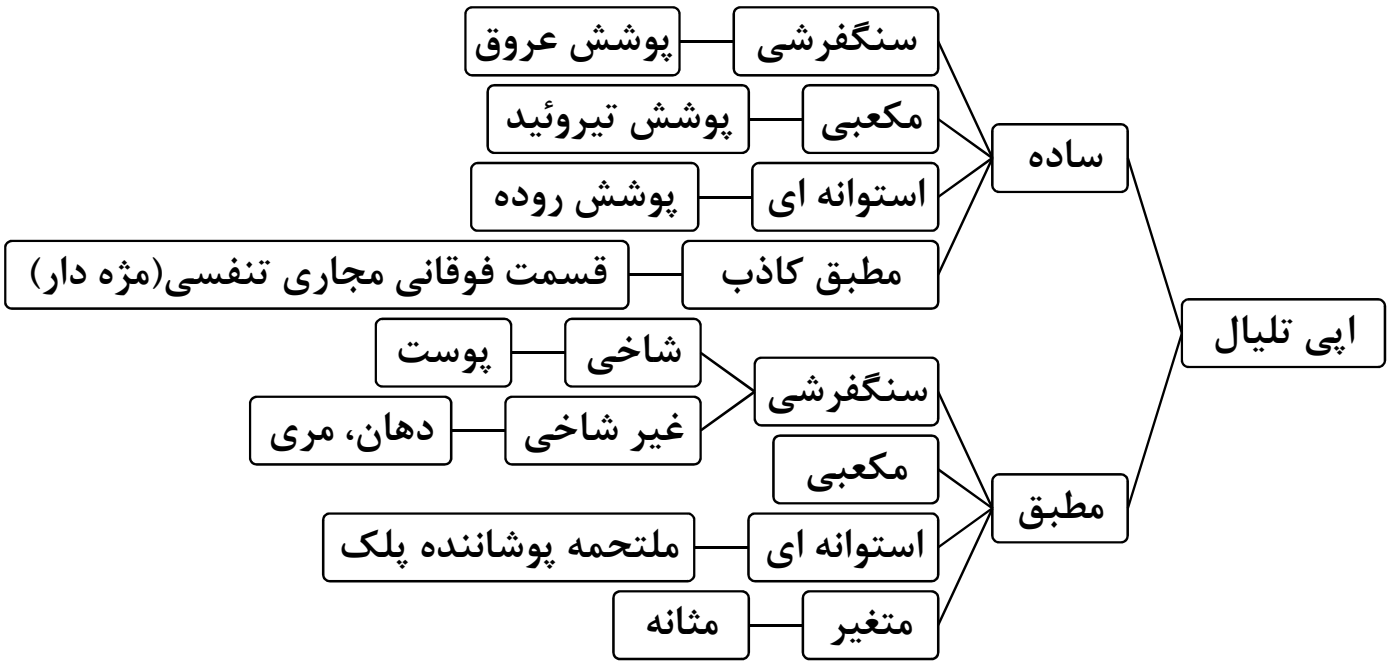


| نوع سلول | شکل سلول | شکل هسته |
|---|---|---|
| سنگفرشی | کشیده و نازک | پهن |
| استوانه ای | طول بیشتر از عرض | کشیده |
| مکعبی | طول مساوی عرض | کروی |

**در تعیین نوع یک بافت، عامل تعیین کننده سطحی ترین سلول ها هستند.**



Telegram: @medical_k

www.konkur.in



در ***اپی تلیوم مطبق سنگفرشی شاخی***، فیلامنت های حدواسط کراتین به مقدار فراوان یافت می شوند. این نوع بافت مانع از خروج اب می شود. سلول های مکعبی که هنوز تمایز نیافته اند در نزدیکی غشای پایه قرار دارند. این سلول های دسموزوم های متعدد دارند که طی فرایند شاخی شدن نامنظم و تخت شده و به سطح پوست نزدیک تر می شوند و هسته و فعالیت متابولیک خود را از دست می دهند.

***اپی تلیوم مطبق استوانه ای*** داری یک لایه سلول مکعبی و یک لایه سلول استوانه ای در سطح می باشد.

***اپی تلیوم مطبق مکعبی*** دارای دو لایه سلول مکعبی می باشد که در مجاری ترشحی بزرگ غدد بزاقی و عرقی وجود دارد.

در ***اپی تلیوم ترانزیشنال یا متغیر*** در لایه زیرین سلول های مکعبی وجود دارند. در قسمت بعد چند لایه سلول راکتی(سر برجسته، تنه باریک و هسته مدور) وجود دارد. در لایه سطحی سلول های گنبدی وجود دارند که شبیه سنگفرشی و استوانه ای نیستند. به این سلول ها، سلول چتری نیز می گویند و ممکن است دارای دو هسته باشند. این بافت در دستگاه ادراری به فراوانی یافت می شود(مثانه-لوله های ادراری- میزنای و ...) به همین دلیل به آن اوروتلیوم(اپی تلیوم ادراری) نیز می گویند.

***اپی تلیوم مطبق کاذب*** در واقع نوعی بافت ساده است اما به دلیل قرار گیری هسته ها در سطوح مختلف به صورت چند لایه دیده می شود. در این بافت همه سلول ها بر روی غشای پایه قرار دارند.

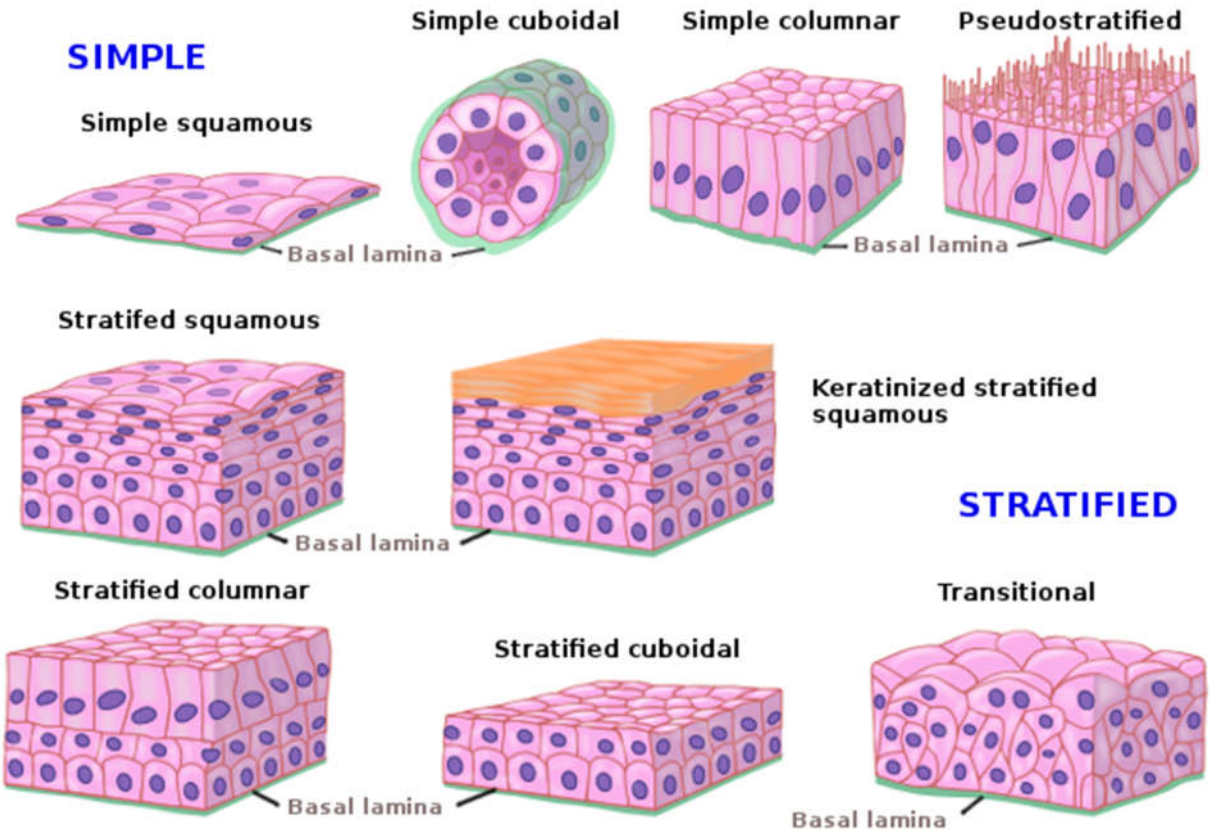




Telegram: @medical_k

www.konkur.in



# اپی تلیوم ترشحی و غددی

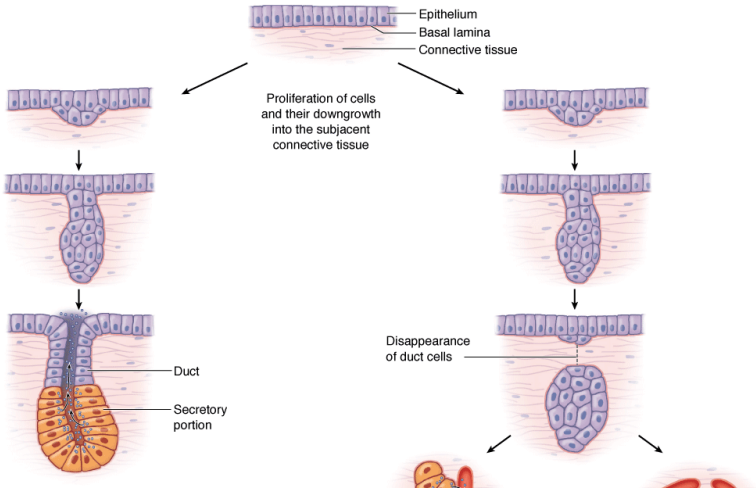


سلول های اپی تلیالی موثر در ترشح ممکن است در یک اپی تلیوم با عملکرد خاص مشاهده شوند یا اینکه در خودشان ارگان تخصص یافته ای به نام غده را تشکیل دهند. این سلول ها می توانند پروتئین (پانکراس)، لیپید(آدرنال)، گلیکوپروتئین(غده بزاقی) را سنتز، ذخیره و ترشح کنند. غدد پستانی هر 3 ماده را ترشح می کند. غدد عرقی ماده ای را سنتز نمی کند بلکه اب و یون های خون را به بیرون از بدن انتقال می دهد.

سلول های ترشحی پراکنده، در بافت مکعبی و استوانه ای ساده دیده می شوند. مثال مهم آن ها **سلول های جامی شکل** است که هم در پوشش روده باریک و هم دستگاه تنفس وجود دارند و ماده موکوسی را ترشح و محیط را لغزنده می کنند. این سلول ها هم نقش ترشحی و هم نقش پوششی دارند.

غدد بدن داری دو نوع ترشح هستند: exocrine(برون ریز) و endocrine(درون ریز)

غدد برون ریز مواد خود را به داخل مجرا ریخته و از این طریق با اپی تلیوم سطحی که از آن منشا گرفته اند ارتباط دارند. غدد درون ریز اتصالات خود با بافت منبع از دست داده اند و مواد خود را به داخل خون می ریزند(شکل اول) هر دوی این غدد توسط بافت پیوندی که مانند کپسول، غده را در بر می گیرد، پشتیبانی می شوند. غدد برون ریز داری شکل های متفاوتی می باشند.(جدول مقابل)

جدول ۴-۴ طبقه‌بندی ساختاری غدد برون‌ریز، ویژگی هر گروه، با مثال.

غدد ساده (مجاری انشعابی ندارند)

| دسته بندی | لوله‌ای ساده | لوله‌ای منشعب | لوله‌ای پیچ‌خورده | آسینار (یا آلوئولار) | آسینار منشعب |
|---|---|---|---|---|---|
| | 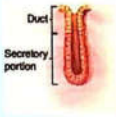  |  |  |  |  |
| ویژگی‌ها | قسمت ترشحی طویل، مجرا معمولاً کوتاه است یا وجود ندارد | چندین قسمت ترشحی طویل به‌هم پیوسته تا محتویاتشان را به یک مجرا تخلیه کنند | چندین قسمت طویل و پیچ‌خورده دارند | قسمت ترشحی گرد و کیسه‌ای‌شکل | چندین قسمت ترشحی کیسه‌ای‌شکل وارد یک مجرای مشترک می‌شوند |
| مثال‌ها | غدد موکوسی کولون، غدد روده‌ای یا کریپت‌ها (لیبرکون) | غدد در رحم و معده | غدد عرق | غدد موکوسی کوچک در طول پیشابراه | غدد سباسهٔ پوست |

غدد مرکب (مجراها از چندین واحد ترشحی به یک مجرای بزرگ وارد می‌شوند)

| دسته‌بندی | لوله‌ای | آسینار (آلوئولار) | توبولوآسینار |
|---|---|---|---|
| | 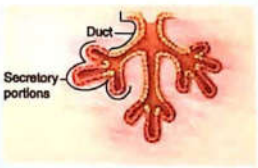  | 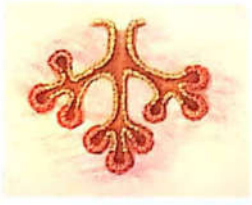 | 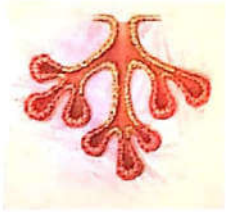 |
| ویژگی | چندین واحد طویل و پیچ‌خورده و مجراهای آنها به‌هم پیوسته تا مجرای بزرگتر تشکیل دهند | چند واحد ترشحی کیسه‌ای‌شکل به‌هم‌پیوسته تا مجرای بزرگتر تشکیل دهند | مجرای هر دو قسمت لوله‌ای و آسینار به‌هم پیوسته و مجرایی بزرگتر تشکیل می‌دهند |
| مثال | غدد موکوسی در زیرمخاط دوازدهه (برونر) | بخش برون‌ریز پانکراس | غدد بزاقی |

Scanned with CamScanner



Telegram: @medical_k

www.konkur.in



# انواع ترشح

## ترشح معمولی (Merocrine)

رایج ترین روش ترشح پروتئین می باشد و مواد از طریق وزیکول ها یا گرانول های ترشحی و از سطح راسی ترشح می شوند. در غدد عرقی و بزاقی دیده می شود.

## Apocrine

در این ترشح محصول ترشح در انتهای راسی جمع شده و همراه با سیتوپلاسم راسی و غشا پلاسمایی ترشح می شود. این روش در ترشح قطرات لیپید از غدد پستانی نقش دارد.

## Holocirne

بعد از ایجاد تغییرات نهایی روی محصول و پرشدن سلول از آن، کل سلول ترشح می شود.مثل غدد سبابه پوست(ترشح لیپید) سلول های کنده شده با تقسیم میتوزی سلول های عمقی جایگزین می شوند.

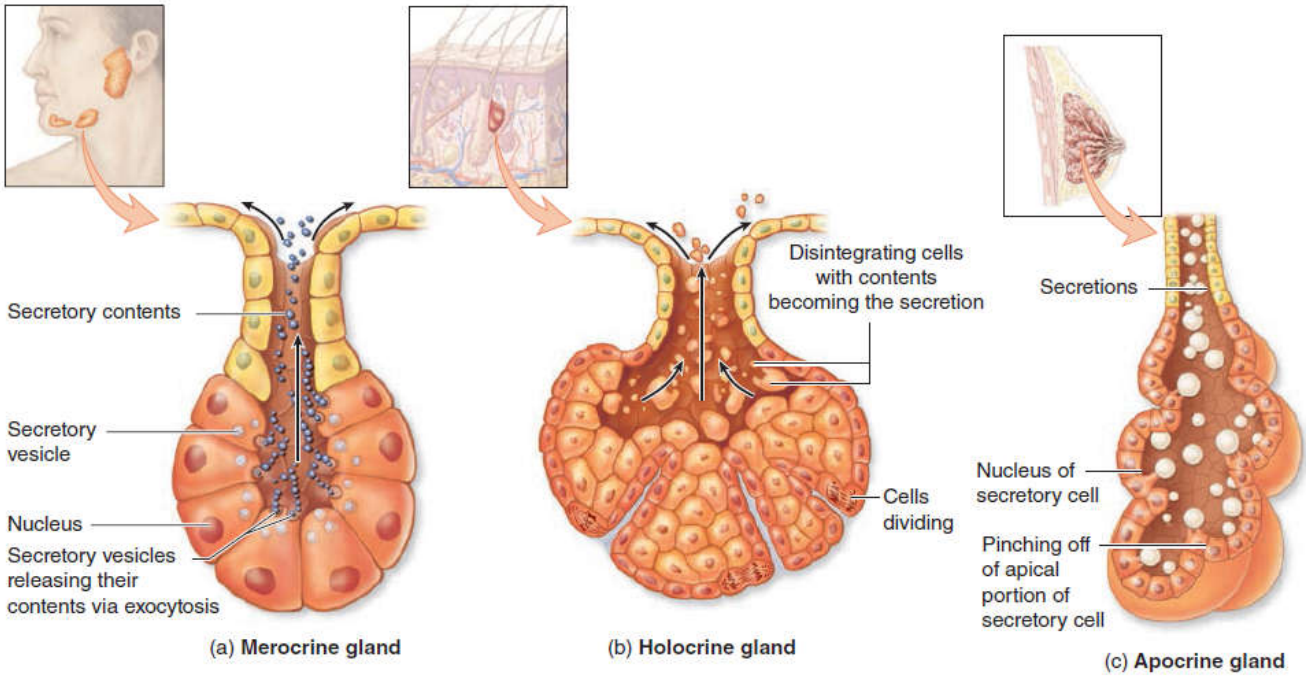


**سلول های میو اپی تلیال:** در تعدادی غده برون ریز(عرق، اشک، بزاق) وجود دارند و ستاره ای یا دوکی شکل هستند. این سلول ها برای انقباض اختصاصی شده و دارای اکتین و میوزین فراوان هستند و با انقباض خود به خروج مواد کمک می کنند. مثلا تحت تاثیر اعصاب پاراسمپاتیک و با دخالت این سلول ها روزانه 1.5 لیتر بزاق ترشح می شود. فکر کردن به غذا هم باعث ترشح بزاق می شود.

**سلول های نوروایی تلیال:** در ایجاد حس نقش داشته و در جوانه چشایی دیده می شوند.



Telegram: @medical_k

www.konkur.in



تست ها:

★
۱- محور کدام یک از ویژگی‌های سطح رأسی سلول پوششی حاوی آکسونم است؟ (پزشکی اسفند ۹۵- قطب کرمان)
الف) استریوسیلیا
ب) مژک
ج) میکروویلی
د) اجسام قاعده‌ای

★★
۲- در کدامیک از ساختارهای زیر فیلامنت اکتین وجود دارد؟ (پزشکی اردیبهشت ۹۷- میان‌دوره‌ی کشوری)
الف) سانتریول
ب) میکروویلی
ج) مژک
د) تاژک

★★
۳- اپی‌تلیوم مطبق کاذب در کدامیک از ساختمان‌های زیر دیده می‌شود؟ (پزشکی شهریور ۹۵-قطب مشهد)
الف) اپی‌تلیوم تنفسی
ب) مجاری غدد عرق
ج) مجاری شیر در پستان
د) کانال دفران

★★
۴- کدامیک از جملات زیر در خصوص بافت پوششی صحیح است؟ (پزشکی اسفند ۹۷- قطب مشهد)
الف) بافت پوششی مکعبی ساده در فولیکول‌های غده تیروئید و لوله‌ی رحمی مشاهده می‌شود.
ب) بافت پوششی استوانه‌ای ساده در رحم و کیسه صفرا مشاهده می‌شود.
ج) بافت پوششی متغیر، اوروتلیوم نامیده می‌شود و در مجرای پیشابراه مشاهده می‌شود.
د) بافت پوششی مطبق سنگفرشی شاخی شده بیش‌تر نقش حفاظتی دارد و در واژن مشاهده می‌شود.

★★
۱- کدام یک از اتصالات بین سلولی در تشکیل سدّ میان خون و بافت نقش دارد؟ (پزشکی اسفند ۹۵- قطب شیراز)
الف) gap junction
ب) tight junction
ج) desmosome
د) zonula adherans

★★
۲- کدام اتصال بین سلولی با رشته‌های اکتین ارتباط دارد؟ (پزشکی اسفند ۹۷- قطب همدان)
الف) محکم — ب) دسموزوم
ج) نیمه‌ی دسموزوم — د) کمربندی

★
۳- پلاکوگلوبین‌ها شاخص کدام نوع اتصال سلولی هستند؟ (پزشکی اسفند ۹۵- قطب تبریز و اسفند ۹۴-قطب اهواز)
الف) چسبندگی کمربندی
ب) دسموزوم
ج) اتصالات فاصله‌دار
د) اتصالات محکم

★
۴- پروتئین اینتگرین در کدام اتصال شرکت دارد؟ (پزشکی اسفند ۹۷- قطب اهواز)
الف) محکم — ب) همی دسموزوم
ج) دسموزوم — د) چسبنده‌ی کمربندی

★★
۵- کدامیک از اتصالات بین سلولی، توانایی ایجاد ارتباط بین سیتوپلاسم سلول‌ها را دارد؟ (پزشکی شهریور ۹۷- قطب اصفهان)
الف) محکم — ب) سوراخ‌دار
ج) دسموزوم — د) کمربند چسبندگی

★
۱- کدام یک از ترکیبات زیر، اجزای تیغه‌ی پایه را کنار هم نگه داشته‌است؟ (پزشکی شهریور ۹۵- قطب اصفهان)
الف) انتاکتین — ب) کلاژن ۴
ج) کلاژن ۳ — د) فیبریل لنگری

★
۲- در کدام سلول غشای پایه به طور کامل سلول را محصور کرده‌است؟ (پزشکی اسفند ۹۶- قطب تبریز)
الف) هپاتوسیت — ب) آدیپوسیت
ج) طبقه‌ی بازال اپیدرم — د) اندوتلیوم عروق

★
۳- کدامیک از غدد زیر از نوع هولوکرین است؟ (پزشکی اردیبهشت ۹۷- میان‌دوره‌ی کشوری)
الف) غدد چربی
ب) غدد عرق معمولی
ج) غدد عرق ویژه
د) غده‌ی پستان

★
۴- چربی و پروتئین در غده‌ی پستان به ترتیب به چه صورتی ترشح می‌شود؟ (پزشکی اسفند ۹۷-قطب مشهد)
الف) آپوکرین- مروکرین
ب) مروکرین- آپوکرین
ج) اگزوکرین- آپوکرین
د) آپوکرین- آپوکرین



Telegram: @medical_k

www.konkur.in



**1.**سلول های میو اپی تلیال به ترتیب توسط چه اتصالاتی به یکدیگر و به سلول های اپی تلیال متصل می شوند؟**91**

الف) کمربندی – دسموزوم ب) منفذ دار – محکم ج) منفذ دار – دسموزوم د) کمربندی – محکم

**2.**کدام گزینه صحیح است؟ **91**

الف) مژه ها کوتاه تر و ضخیم تر از میکروویلی هستند. ب) استریوسیلیاها کوتاه تر و کم تحرک تر از میکروویلی هستند.

ج) در داخل میکروویلی ها فیلامنت اکتین وجود دارد. د) تاژک ها از نظر ساختمانی شبیه مژه ها هستند اما از آنها کوتاه ترند

**3.**کدام یک از سلولهای زیر دارای رتیکولوم اندوپلاسمیک خشن فراوان، دستگاه گلژی در قاعده و گرانول های ترشحی در راس می باشد؟ **91**

الف)سلول سروزی ب) سلول انتقال دهنده یون ج) سلول موکوسی د) سلول سازنده استروئید

**4.**کدامیک از گزینه های زیر از نوع بافت پوششی سنگفرشی ساده است؟ **92**

الف-اندوتلیوم ب- کیسه صفرا ج- غدد ترشحی د- مری

**5.**اسید سالیک در ترکیب کدام یک از موارد زیر مشاهده می شود؟ **92**

الف- غشا پایه ب- اتصالات سلولی ج- پوشش سلولی د- آستر مخاط

**6.**بافت پوششی سنگفرشی ساده در کدامیک از گزینه های زیر اندوتلیوم گفته می شود؟**93**

الف. مزانتر ب. کپسول بومن ج. آلوئلهای ریوی د. موئینهها

**7.** سلول های غددی جامی**Goblet cell**جزء کدامیک از موارد زیر است؟**93**

الف – تک سلولی- آپوکرین ب- تک سلولی – مروکرین ج-چند سلولی- غددی د- تک سلولی- هلوکرین

**8.**راسی ترین اتصال سلولی چه نام دارد؟**93**

الف – محکم ب- سوراخ دار ج- دسموزومی د- کمربندی

**9.**در کدام طریقه تراوشی، مواد تراوشی به تدریج از غشای سلولی به خارج تخلیه می شود، در حالیکه جدار سلول ترشحی سالم می ماند؟ **94**

الف- مروکرین ب- آپوکرین ج- هولوکرین د- پاراکرین

**10.**کدامیک از انواع بافت پوششی زیر ویژه مجاری هوایی دستگاه تنفس می باشد؟ **94**

الف- اپی تلیوم مطبق سنگفرشی ب- اپی تلیوم مطبق استوانه ای ج- اپی تلیوم مطبق کاذب د- اپی تلیوم متغیر یا ترانزیشنال

**11.**کدامیک از گزینه های زیر از نوع بافت پوششی مطبق سنگفرشی است؟ **94**

الف- اندوتلیوم ب- کیسه صفرا ج- غدد ترشحی د- مری

**12.**ترشح سبوم از غدد سباسه به چه طریقی صورت می گیرد؟**94**

الف- هولوکرین ب- مروکرین ج- آپوکرین د- پاراکرین

**13.**در کدام اتصال بین سلولی کلودین یافت می شود؟**95**

الف- دسموزوم ب- محکم ج- شکاف دار د- چسبنده



Telegram: @medical_k

www.konkur.in



**14.**در کدام طریقه تراوشی، مواد تراوشی به تدریج از غشای سلولی به خارج تخلیه می شوند، در حالیکه جدار سلول ترشحی سالم می ماند؟**95**

الف- مروکرین ب- آپوکرین ج- هولوکرین د- پارا کرین

**15.**بافت پوششی سنگفرشی ساده در کدامیک از گزینههای زیر اندوتلیوم گفته می شود؟ **95**

الف- موئینه ها ب-کپسول بومن ج- آلوئلهای ریوی د- مزانتر

**16.**فیبریل های لنگری که غشای پایه را به بافت هم بند زیرین متصل می کنند، از کدام نوع کلاژن هستند؟ **95**

الف- **I** ب-**V** ج- **II** د-**VII**

**17.**در کدامیک از اتصالات بین سلولی، غشا دو سلول مجاور بوسیله پروتئین کلاودین **Claudin**به یکدیگر چسبیده اند؟ **96**

الف- اتصال محکم ب- اتصال کمربندی ج- اتصال دسموزوم د- اتصال سوراخ دار

**18.**کدامیک از ترکیبات زیر در ساختار غشاء پایه وجود دارد؟**96**

الف- فیبرونکتین ب- کلاژن نوع **VI** ج- کندراتین سولفات د- لامینین

**19.**همه موارد زیر در باره تیغه پایه صحیح است جز **96**

الف- یک صافی نیمه تراوا است ب- قطبیت سلول را تعیین می کند ج – تکثیر و تمایز سلولها را تنظیم می کند. د- از مهاجرت سلولها جلوگیری می کند

**20.** کلاژن نوع هفت که غشای پایه را به بافت همبند زیرین متصل میکند دارای چه ساختمانی می باشد؟**97**

الف)فیبر ب)فیبریل ج)باندل د)مولکول های تروپوکلاژن

**21.** کدامیک از اتصالات بین سلولهای اپی تلیومی، مسئول مسدود نمودن مسیرهای بین سلولی است؟**97**

الف( **Zonulae adherents**)اتصال کمر بندی ب ( **Maculae adherents**)اتصال دسموزوم

ج( **Gap junction**)اتصال سوراخ دار د ( **Zonula Occludens**)اتصال محکم

**22.**در کدام طریقه تراوشی،مواد تراوشی به تدریج از غشای سلولی به خارج تخلیه می شود ، در حالیکه جدار سلول ترشحی سالم می ماند؟**97**

الف) مروکرین ب) آپوکرین ج)هولوکرین د)پارا کرین

**23.**کدامیک از ویژگی های زیر خاص سلولهای پوششی اپیدیدیم است ؟**97**

الف) میکروویلی کوتاه ب) مکعبی بودن ج) داشتن استریوسیلیا د) سنگفرشی بودن



Telegram: @medical_k

www.konkur.in



1.غدد زیر را در نظر بگیرید:91

الف) پاروتید ب) عرق معمولی ج) عرق زیر بغل د) سباسه ه) پستان

1.کدام یک از غدد فوق ترشح هولوکرین دارد؟

2.کدام یک از غدد فوق دارای هر دو ترشح آپوکرین و مروکرین است؟

**2.بیمار مرد 70ساله ای که مدت 46سال است روزانه 30نخ سیگار مصرف می کند و به دلیل سرفه شدید و تنگی نفس به پزشک مراجعه کرده است. پزشک به دانشجویان توضیح می دهد که اپیتلیوم مجاری تنفس بیمار دچار تغییر قابل برگشت شده است. در این بیمار اپیتلیوم نای به چه نوعی تبدیل شده است؟ این نوع تبدیل اپی تلیوم به نوع دیگر را چه می نامند؟91**

3.سطح داخلی مثانه و رحم به ترتیب بوسیله کدامیک از انواع بافت پوششی مفروش شده است؟92

4. نام اختصاصی که برای اپیتلیوم پوشاننده صفاق بکار می رود چیست؟93

5. راسی ترین اتصال بین سلولی چه نام دارد؟94

6. راسی ترین اتصال بین سلولی چه نام دارد؟95

7. در تقسیم بندی بافت پوششی به ساده و مطبق ،چه عاملی موثر است؟96

8. بافت پوششی ویژه مجاری هوایی دستگاه تنفس می باشد؟97

| | | | | | | | | | | | | |
|---|---|---|---|---|---|---|---|---|---|---|---|---|
| 1 | ۲ | ۳ | ۴ | ۱ | ۲ | ۳ | ۴ | ۵ | ۱ | ۲ | ۳ | ۴ |
| ۲ | ۲ | ۱ | ۳ | ۲ | ۴ | ۲ | ۲ | ۲ | ۱ | ۲ | ۱ | ۱ |

| | | | | | | | | | | | | | | | | | | | | | | |
|---|---|---|---|---|---|---|---|---|---|---|---|---|---|---|---|---|---|---|---|---|---|---|
| 1 | ۲ | ۳ | ۴ | ۵ | ۶ | ۷ | ۸ | ۹ | ۱۰ | ۱۱ | ۱۲ | ۱۳ | ۱۴ | ۱۵ | ۱۶ | ۱۷ | ۱۸ | ۱۹ | ۲۰ | ۲۱ | ۲۲ | ۲۳ |
| 3 | ۳ | ۱ | ۱ | ۳ | ۴ | ۱ | ۱ | ۱ | ۳ | ۴ | ۱ | ۲ | ۱ | ۱ | ۴ | ۱ | ۴ | ۴ | ۲ | ۴ | ۱ | ۳ |

1 1.د -- 2. ه *** 2.مطبق سنگفرشی/متاپلازی *** 3. ترانزیشنال یا انتقالی – استوانه ای ساده *** 4.مزوتلیوم *** 5. اتصال محکم *** 6. محکم *** 7. تعداد طبقات سلولها *** 8. اپی تلیوم مطبق کاذب



Telegram: @medical_k

www.konkur.in

وَمَنْ أَحْيَاهَا فَكَأَنَّمَا أَحْيَا النَّاسَ جَمِيعًا ﴿آية﴾

[سورة المائدة : 32]

نام درس: بافت شناسی

نام استاد: دکتر ملک

تاریخ: ۱۳۹۸/۹/۱۳

TEHRAN UNIVERSITY OF MEDICAL SCIENCES

# بافت همبند





@Dr_jozveh

جزوه نویس: نگین سلطان‌زاده

اصلاح گر: فاطمه زارعی

تایپیست: آریا جلیلی

گروه جزوه نویسی

۹۸ الف

Telegram: @medical_k

www.konkur.in



## یادآوری:

بدن انسان از تعداد بسیار زیادی سلول ساخته شده است. اجتماع سلول های همکار و هم شکل، بافت (Tissue) را به وجود می آورند. با وجود پیچیدگی بسیار زیاد بدن انسان، به طور کلی ۴ نوع بافت اصلی وجود دارد که هر کدام شامل زیرمجموعه هایی هستند: بافت پوششی (Epithelial tissue)، بافت ماهیچه ای(muscle tissue)، بافت عصبی (nerve tissue)، و بافت همبند (connective tissue)

**بافت پوششی:** در این بافت سلول ها از طریق اتصالات محکم بین سلولی در سطوح جانبی به هم متصل می شوند. این بافت سطح بیرونی بدن و سطح درونی حفرات بدن مانند دستگاه گوارش، تنفس، تناسلی و ... را می پوشاند و مانند سدی مادامی که سالم است مانع از ورود عوامل بیماری زا به درون بدن می شود. همچنین این بافت می تواند در جذب مواد، ترشح مواد، حس و انقباض هم نقش داشته باشد.

**بافت همبند:** این بافت به عنوان اساس و پایهٔ بدن است و زیربنا و داربستی برای قرارگیری ارگان های بدن تشکیل می دهد. همچنین کپسول احاطه کنندهٔ ارگان ها هم از این بافت ساخته شده است.

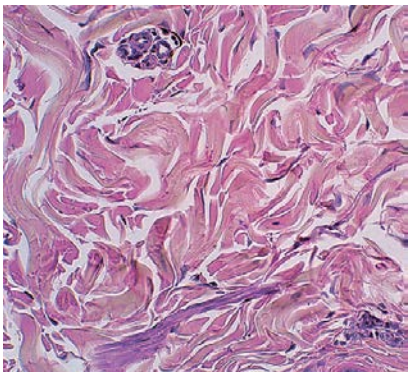

شکل ۱: نمایی از نوعی بافت همبند

به طور کلی کلیهٔ بافت های پوششی فاقد رگ خونی هستند (avascular). بافت همبندی که در زیر غشای پایهٔ تمام بافت های پوششی قرار دارد حاوی شبکه ای از عروق خونی و اعصاب است که پشتیبانی و تغذیهٔ بافت پوششی را بر عهده دارد. به این بافت همبند اصطلاحا آستر مخاطی (lamina properia, chorion) گفته می شود. علاوه بر این بافت ها، بافت همبند می تواند انواع اختصاصی تری نیز داشته باشد؛ مانند بافت استخوانی که مادهٔ زمینهٔ سخت و کلسیمی شده دارد. این بافت می تواند از بافت های نرم و ارگان های حیاتی پشتیبانی کند؛ مثل جمجمه که مغز را در بر می گیرد یا ستون مهره ها که نخاع درون آن قرار دارد. بافت غضروفی هم نوع دیگری بافت اختصاصی است که نیمه سخت است و می تواند الاستیک یا فیبری و ... باشد و وظیفهٔ پشتیبانی را انجام می دهد. نوع دیگری بافت همبند اختصاصی که شاید مهمترین بافت همبند باشد خون (blood) است که مانند مایعی در سیستم گردش خون وجود دارد و تبادل و گردش گازها، هورمون ها، مواد مغذی و ... را انجام می دهد.

**نکته:** تفاوت عمده ای بین بافت همبند و پوششی وجود دارد و آن این است که در بافت پوششی سلول ها توسط اتصالات بین سلولی به هم متصل می شوند ولی در بافت همبند سلول ها به هم متصل نیستند بلکه در یک مادهٔ زمینه ای پخش اند.

به طور کلی تمام بافت های همبند از سلول ها و ماتریکس خارج سلولی (ECM) تشکیل شده اند که نسبت بین این دو در بافت های همبندی مختلف متفاوت است. **معمول ترین بافت همبند موجود در بدن** بافت همبند سست (loose connective tissue) **است که در این بافت نسبت بین سلول ها و ECM با هم برابر است.**



Telegram: @medical_k

www.konkur.in



## خصوصیات و ویژگی های بافت همبند

۱) باعث اتصال بافت ها و قسمت های مختلف بدن می شوند.
۲) هیچ گاه در سطح بدن دیده نمی شوند و همیشه در زیر لایه ای سطحی تر قرار دارند.
۳) به طور کلی تعداد سلول های کمتری نسبت به دیگر بافت های اصلی دارند.
۴) به طور کلی محل عبور و ورود رگ ها و اعصاب اند و یک شبکهٔ عروقی و نیز شبکهٔ عصبی وسیع در این بافت ها وجود دارد.

استثنای مهمی که برای این مورد وجود دارد بافت غضروفی (cartilage) است که هیچ کدام از اعصاب و رگ های خونی و لنفی را ندارد.

به طور کلی نتیجهٔ نبود عصب و رگ خونی در غضروف دو چیز است: اولا این که **التهابات و آسیب های بافتی وارد بر غضروف به سرعت بافت های دیگر قابل ترمیم نیستند.** این موضوع در بزرگسالی می تواند باعث آرتروز و آرتریت شود. ثانیا نبود عروق خونی می تواند باعث نبود سیستم ایمنی مناسب در محل غضروف شود که این مورد خود می تواند سبب شود **پیوند غضروف با رد پیوند توسط بدن انسان مواجه نشود.**

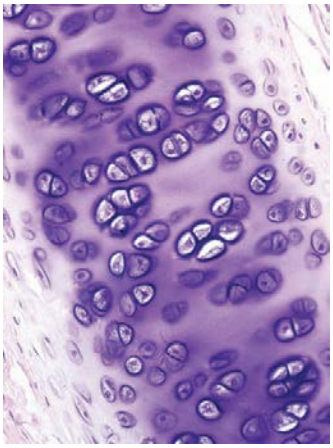

شکل ۲: نمایی از یک نوع غضروف

یک راه حل مناسب برای درمان بیماری های صعب العلاج پیوند عضو یا پیوند بافت است. به این منظور پس از تولد نوزاد بندناف او را نگه می دارند. بندناف حاوی سلول هایی به نام مزانشیمال (mesenchymal) است که این سلول ها در خود جنین توانایی تبدیل به انواع مختلف سلول ها را دارند. از این سلول ها می توان برای پیوند عضو مربوط به خود فرد یا افراد نزدیک مثل پدر یا مادر استفاده کرد.

شایع ترین سرطان در کودکان نوعی سرطان خون می باشد که در سن حدود ۲ تا ۱۲ سال بیشترین ابتلا را دارد. در گذشته این کودکان در عرض ۵ تا ۶ ماه فوت می کردند. اما امروزه ۸۰ تا ۹۰٪ این بچه ها به وسیلهٔ شیمی درمانی نجات پیدا می کنند. قبل از عود کردن دوبارهٔ این بیماری این کودکان پیوند مغز استخوان می شوند که در صورتی که بندناف نگهداری شده باشد این کودکان با مشکل پس زدن پیوند مواجه نخواهند شد.

تاندون و رباط دیگر بافت های همبند متراکم را تشکیل می دهند. در تاندون رشته های کلاژن به صورت منظم و موازی هستند و عروق خونی در آن کم است؛ در نتیجه مدت زمان درمان این بافت در صورت پارگی زیاد است.



Telegram: @medical_k

www.konkur.in



## اعمال بافت همبند:

۱) اتصال بین قسمت های مختلف بدن (تاندون و لیگامان)
۲) نزدیک کردن اندام ها به هم و نیز جداسازی قسمت های مختلف اندام ها (سست)
۳) حمایت فیزیکی از بدن و حرکت کردن (استخوان)
۴) ذخیرهٔ مواد (چربی)

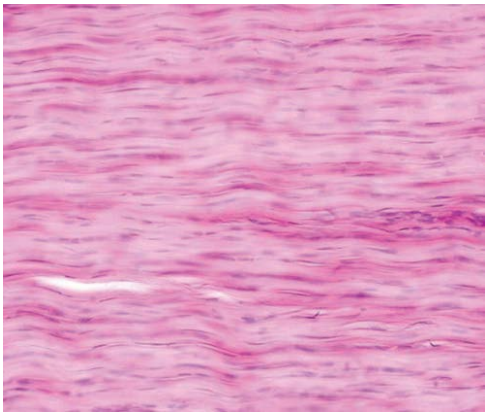
شکل ۳: نمایی از تاندون

- ذخیرهٔ TAG بزرگ ترین ذخیرهٔ انرژی در بدن انسان است. میزان این بافت هم اهمیت زیادی دارد که در آقایان بین ۱۰ تا ۱۵ درصد وزن بدن و در خانم های بین ۲۰ تا ۲۵ درصد وزن بدن را تشکیل می دهد. تغییر در این مقدار می تواند منجر به بیماری هایی مانند دیابت، سکته و ... شود. برخی سرطان های دستگاه گوارش در ارتباط مستقیم با چاقی هستند.

چربی ⬆ ⟵ مرگ و میر ⬆

۵) عایق بندی در برابر سرما و ضربه (چربی)
۶) انتقال مواد بین نقاط مختلف بدن (خون)
۷) دفاع فیزیکی و بیولوژیک (استخوان و خون)

## اجزای بافت همبند:

به طور کلی بافت همبند دو جزء اصلی دارد: **سلول ها** و **ماتریکس خارج سلولی (Extra Cellular Matrix)**
ماتریکس خارج سلولی خود شامل دو قسمت می شود: **رشته ها (Fibers)** و **مادهٔ زمینه ای (Ground Substance)**
رشته های ECM اکثرا دارای این پروتئین ها هستند: کلاژن، الاستین و رشته های رتیکولار
در مادهٔ زمینه ای ECM هم انواعی از گلیکوپروتئین ها، پروتئوگلیکان ها و GAG ها وجود دارند.

نکته: به سلول های جوان که قابلیت ترشح مواد اصلی مادهٔ زمینه ای را دارند بلاست (blast) و به سلول هایی که این نوع ترشح را انجام نمی دهند سیت (cyte) می گویند.

**۱-کلاژن:** فراوان ترین پروتئینی که در بدن انسان وجود دارد کلاژن است. این پروتئین در سلول هایی به نام **فیبروبلاست** تشکیل می شود که این سلول ها مهم ترین سلول های بافت همبند به شمار می روند. کلاژن از فیبروبلاست ها به صورت پروکلاژن پس از تغییرات پس ترجمه ای فراوان اگزوسیتوز می شود. سپس تعدادی کلاژن به هم اتصال می یابند (پلیمریزه می شوند) و تشکیل فیبریل می دهند.

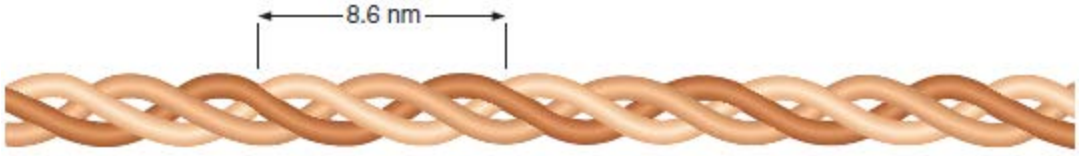

شکل۴: نمایی از زیرواحد کلاژن



Telegram: @medical_k

www.konkur.in



این فیبریل های ظریف **کلاژن نوع ۲** نام دارند که با میکروسکوپ نوری قابل رویت نیستند. این نوع کلاژن در ساختار غضروف شفاف که فراوان ترین غضروف بدن است و در اتصال دنده ها به جناغ نیز دخالت دارد، دیده می شود.

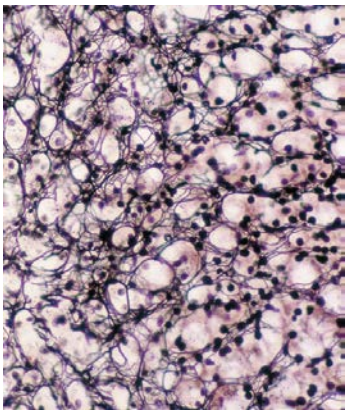

سپس فیبریل ها به هم پیوسته و فیبرهای نازک کلاژن را به وجود می آورند. به این فیبر ها **کلاژن نوع ۳** یا **رشتهٔ رتیکولار** می گویند. این رشته ها در رنگ آمیزی معمولی قابل رؤیت نیستند و ممکن است به صورت خطوط نازکی دیده شوند. اما با رنگ آمیزی اختصاصی کلاژن نوع ۳ به خوبی قابل مشاهده است. مثلا در شکل مقابل رشته های سیاه رتیکولار توسط رنگ آمیزی با نقره مشخص شده اند. به طور کلی رشته های رتیکولار نقره را به خوبی جذب می کنند و اصطلاحا آرژیروفیل (نقره دوست) هستند.

منظور از رشته در بافت همبند **کلاژن نوع ۱** است که در آن فیبر های کلاژن نوع ۳ به هم متصل می شوند و تشکیل تجمعات (bundles) کلاژنی را می دهند که با رنگ آمیزی هماتوکسیلین به صورت نوار های صورتی دیده می شوند.

**کلاژن نوع ۴** نوع دیگری کلاژن است که در لامینای متراکم (lamina densa) تیغهٔ پایه در غشای پایه وجود دارد. **کلاژن نوع ۵** در بافت های جنینی یافت می شود. **کلاژن نوع ۷** هم اتصال بین تیغهٔ پایه با تیغهٔ رتیکولار در غشای پایه را برقرار می سازد.

**۲-رشته های الاستیک:** این رشته ها از میزان زیادی پروتئین **الاستین** تشکیل شده که در میان این پروتئین ها میکروفیبریل های متشکل از **فیبریلین** قرار دارند. این رشته ها علی الخصوص در دیوارهٔ سرخرگ های اصلی خاصیت ارتجاعی زیادی به دیواره می دهند و نقص در سنتز این رشته ها، مثلا نقص در سنتز فیبریلین می تواند باعث پارگی این سرخرگ ها مثل آئورت شود. این رشته ها باعث ایجاد خاصیت ارتجاعی می شوند. به همین دلیل بافت دارای این رشته در برابر فشار مقاوم است و بیشترین مقاومت و بیشترین میزان این رشته ها نیز در دیوارهٔ سرخرگ آئورت وجود دارد تا فشار وارده از سوی بطن را تحمل کند.

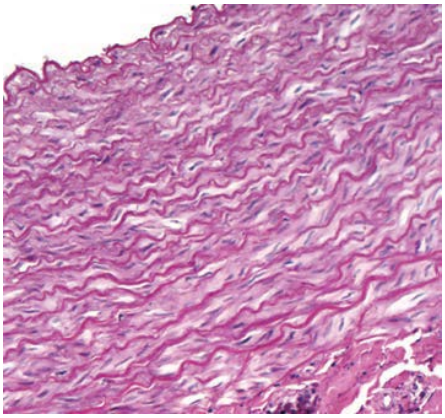

شکل ۶: نمایی از رشته های الاستیک در دیوارهٔ آئورت

در سندروم مارفان، جهشی در ژن مربوط به پروتئین فیبریلین ایجاد می شود که باعث عدم مقاومت بافت دارای رشته های الاستیک خواهد شد. در نتیجه، فشار زیاد خون می تواند در آئورت حالت برآمده ایجاد کند که این حالت می تواند بسیار خطرناک باشد.

**۳-مادهٔ زمینه ای:** خود این ماده شامل مولکول های مختلفی است که به طور کلی سه دسته می شوند: ۱) در **GAG** ها مولکول هایی نظیر درماتان سولفات، کندروایتین سولفات، کراتان سولفات و هپاران سولفات وجود دارند. ۲) **پروتئوگلیکان** های مادهٔ زمینه ای شامل انواع مختلفی مولکول نظیر اگرکان، دکورین و سیندکان هستند. ۳) گلیکوپروتئین های مادهٔ زمینه ای نیز شامل مولکول هایی مثل لامینین و فیبرونکتین هستند.



Telegram: @medical_k

www.konkur.in



## سلول های بافت همبند

منشأ تمام سلول های بافت همبندی، نوعی سلول چند استعدادی (multi potential) است به نام سلول مزانشیمی (mesenchymal) که از بافت مزودرم جنین ایجاد می شود.

در دوران جنینی رویان شامل سه لایه است که قسمت های مختلف بدن را می سازند: **اکتودرم** که ارگان های عصبی را می سازد و همچنین سازندهٔ پوست و مینای دندان (سخت ترین مادهٔ بدن انسان) است، **آندودرم** که سازندهٔ پوشش دستگاه گوارش، تنفسی و تناسلی است و **مزودرم** که بین دولایهٔ قبلی قرار گرفته است و بقیهٔ بافت های بدن را تشکیل می دهد.

سلول مزانشیمی توانایی تبدیل به انواع سلول های بافت همبند را دارد. در مغز استخوان که محل تمایز سلول های خونی است، این سلول به نام سلول بنیادی هماتوپویتیک (hematopoietic stem cell) نامیده می شود که سرمنشأ تمام سلول های خونی است. در استخوان و غضروف، سلول های مزانشیمی به ترتیب به استئوبلاست و کندروبلاست تمایز می یابند که بافت های استخوان و غضروف را می سازند و پس از ساخته شدن این بافتها، استئوسیت و کندروسیت ایجاد می شوند. همچنین در بافت چربی هم در ابتدا سلول آدیپوبلاست وجود دارد که به نوعی سلول بنیادی این بافت است که پس از ایجاد بافت به آدیپوسیت تبدیل می شود.

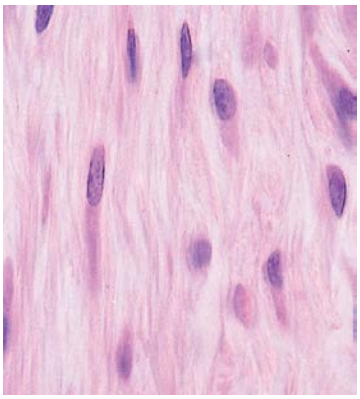
شکل ۷: نمایی از فیبروبلاست

۱-فیبروبلاست: این سلول جوان، مهم ترین و فراوان ترین سلول بافت همبند است که همانطور که اشاره شد سنتز رشته های کلاژن و ماکرومولکول ها را برعهده دارد. همچنین این سلول، سلول هدفی برای فاکتور های ترمیمی است؛ پس فیبروبلاست در ترمیم بافت ها به کار می رود. زیر میکروسکوپ این سلول یک سری ویژگی ها دارد که عبارتند از:

- هستهٔ واضح دارد.
- هستک در آن قابل مشاهده است.
- سیتوپلاسم این سلول دارای زوائد (استطاله) می باشد.
- به دلیل فعالیت ترشحی زیاد، میزان یوکروماتین هسته در مقایسه با هتروکروماتین بیشتر است و در نتیجه هسته کمرنگ است.
- RER فراوان دارد.
- دستگاه گلژی بزرگی هم در آن وجود دارد.

۲-سلول های خونی: تعدادی از سلول ها در بافت های همبند وجود دارند که مربوط به آن بافت همبند نیستند؛ بلکه از بافت دیگری وارد آن بافت شده اند. مثلا پلاسماسل ها و ماکروفاژ ها که در ایمنی نقش دارند از این دسته هستند که منشأ آنها بافت همبندی که در آن قرار دارند نیست؛ بلکه منشأ خونی دارند. همچنین گلبول های سفید خون که این دو سلول را می سازند به طور دائمی در خون حضور ندارند؛ بلکه از طریق مویرگ ها عمل دیاپدز را انجام می دهند و وارد بافت همبند می شوند.



Telegram: @medical_k

www.konkur.in



*نکته:* گلبول سفید چند هسته ای در بدن وجود ندارد؛ گلبول های سفید یا تک هسته ای اند یا هستهٔ چند قسمتی دارند.

*نکته:* بزرگ ترین گلبول سفید **مونوسیت** و کوچک ترین گلبول سفید **لنفوسیت** است.

*نکته:* بیشترین تعداد گلبول های سفید را **نوتروفیل** تشکیل می دهد. این گلبول سفید اولین گلبولی است که در عفونت ها میزانش افزایش می یابد.

*نکته:* به مونوسیت تغییر یافته در بافت، ماکروفاژ می گویند؛ زیرا ذرات بزرگتر را می بلعد. در مقایسه، به نوتروفیل میکروفاژ می گویند؛ زیرا ذرات کوچکتر را می بلعد.

پاسخ ایمنی حاصل از نوتروفیل و لنفوسیت کشندهٔ طبیعی ذاتی، سریع و غیر اختصاصی است. **لنفوسیت کشندهٔ طبیعی**، نوعی لنفوسیت است که به دلیل نداشتن گیرنده های اختصاصی مربوط به لنفوسیت های B و T نمی تواند دفاع اختصاصی انجام دهد.

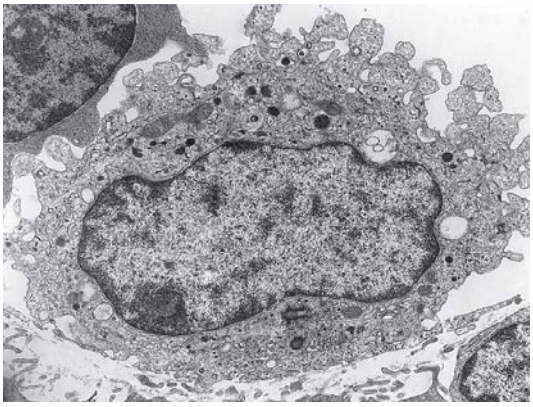
شکل ۸: نمایی از هسته و اندامک های اطراف در ماکروفاژ

**نکته:** ماکروفاژ علاوه بر فاگوسیتوز ترشح اینترلوکین نوع ۱ (عامل تب زا) را بر عهده دارد. **اینترلوکین ها**، موادی هستند که از نوعی گلبول سفید (لکوسیت) ترشح شده و بر روی گلبول های سفید دیگر اثر می گذارد و آنها را وادار به عملکرد می کند. لنفوسیت T کمک کننده نیز می تواند نوع ۲ اینترلوکین ها را ترشح کند.

در برخی بیماری ها ممکن است ماکروفاژ ها شکل خاصی به خود بگیرند یا تبدیل به کولونی شوند که کلید تشخیص این بیماری ها همین اجتماعات ماکروفاژهاست.

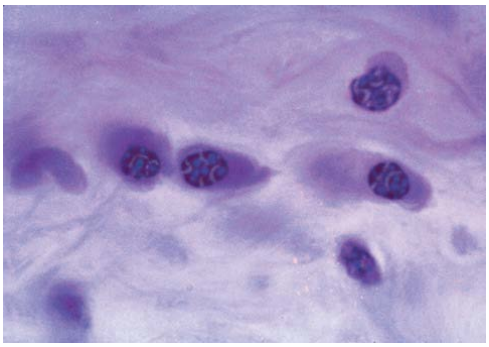
شکل ۹: نمایی از پلاسماسل ها

**پلاسماسل ها (plasmacells)** نوعی لنفوسیت B با عمر کوتاه است که از لنفوسیت B متمایز می شود و پس از دیاپدز قابلیت برگشت به خون را ندارد و تبدیل به سلول نامتحرکی در بافت همبند می شود. پس از تمایز، پلاسماسل از سلول معمولی بزرگ تر است و ایمنوگلوبولین ترشح می کند. مهم ترین ایمنوگلوبولین ترشحی این سلول IgG است که تنها نوعی از ایمنوگلوبولین هاست که قابلیت عبور از بندناف دارد و سبب حفاظت از جنین در ماه های ابتدایی می شود.

**نکته:** تنها گلبول سفیدی که پس از دیاپدز قابلیت برگشت به خون را دارد لنفوسیت است.

**ماست سل ها (mast cells):** نوعی سلول در بافت همبند است که منشأ آن در مغز استخوان است. گرانول هایی که در آن وجود دارد دارای ترکیبات مشابهی با گرانول های بازوفیل است و شامل هیستامین، هپارین، سرین پروتئاز و لوکوترین است که در واکنش های ضد حساسیتی عملکرد دارند. ولی از بازوفیل به وجود نمی آیند.



Telegram: @medical_k

www.konkur.in



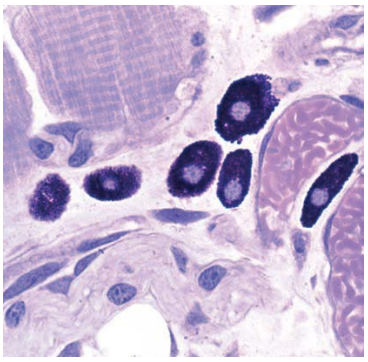

شکل ۱۰: نمایی از ماست سلشکل

سلول های هماتوپویتیک حین تمایز به دو سلول تمایز می یابند: سلول لنفوئیدی که لنفوسیت ها را می سازد و سلول میلوئیدی که بقیهٔ سلول های خونی را تشکیل می دهد.
شکل ۱۰: نمایی از ماست سل ها از سلول های میلوئیدی نوعی سلول با نام مگاکاریوسیت ایجاد می شود که با تکه تکه شدن سیتوپلاسم آن پلاکت ایجاد می شود.

**نکته:** نوتروفیل، ائوزینوفیل، بازوفیل، مونوسیت و لنفوسیت گلبول های سفیدی هستند که در بافت همبند خون بدون تغییر شکل عمل می کنند و صرفا بعضی شان پس از دیاپدز تغییر شکل می یابند.

**لیگامان دوردندانی** نوعی بافت همبندی است که برخلاف بقیهٔ بافت های همبندی مدام در حال سنتز و تغییر شکل می باشد. وظیفهٔ این بافت اتصال دندان به استخوانی است که دندان در آن قرار گرفته است. این بافت به دلیل این که دارای چندین نوع فیبروبلاست به صورت همزمان می باشد همواره به صورت نابالغ باقی می ماند و توانایی تغییر شکل دارد. روش درمانی ارتودنسی از همین خاصیت استفاده می کند.
می دانیم به طور کلی در سنتز کلاژن وجود ویتامین C ضروری می باشد. در بیماری اسکوربوت که به دلیل کمبود ویتامین C ایجاد می شود سنتز کلاژن به تاخیر می افتد که نتیجهٔ آن لق شدن و افتادن دندان ها می **باشد**.

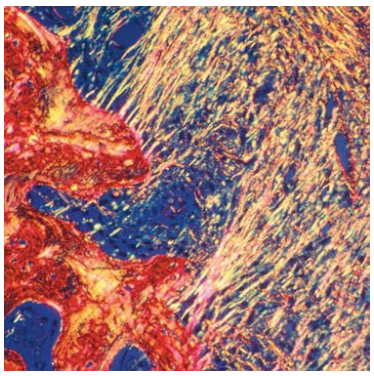

۱۱: نمایی از لیگامان دوردندانی

*نکته:* رنگ پذیری سیتوپلاسم کاملا متغیر با هسته است. حتی سیتوپلاسمی داریم که کاملا بازوفیلیک است. رنگ پذیری سیتوپلاسم بیشتر به ارگانل های داخل سیتوپلاسمی بستگی دارد.

بافتی که زودتر از بقیهٔ بافت ها پیر می شود، بافت عروق کرونر قلب است. همین موضوع باعث سکته زودهنگام می شود که البته این موضوع در آقایان شدیدتر است؛ زیرا در خانم ها هورمون استروژن اثر محافظتی (protective) دارد و این عروق را تازه تر نگه می دارد؛ اما در آقایان این هورمون وجود ندارد.

در بافت های همبند متراکم فیبروبلاست به حالت غیرفعال در می آید که به آن **فیبروسیت** می گویند و تفاوت هایی با فیبروبلاست دارد از جمله: ۱) هستهٔ کشیده و پررنگ دارد و ۲) سیتوپلاسمش نسبت به فیبروبلاست کاهش یافته است.
همچنین سلولی با نام میوفیبروبلاست هم در بافت همبند وجود دارد که به دلیل وجود فیلامان اکتین به این نام خوانده می شود و با استفاده از این رشته می تواند باعث ترمیم زخم شود؛ چون اکتین باعث انقباض محل زخم می شود.
**ماکروفاژ (macrophage)** سلول بزرگی است که با عملکرد anti-gene presenting دستگاه ایمنی را فعال می کند. طی این عملکرد حین این که این سلول باکتری ها و ذرات بیگانه را تخریب می کند، آنتی ژن هایشان را به دام می اندازد،



Telegram: @medical_k

www.konkur.in



آنها را پردازش می کند و به دیگر سلول های ایمنی ارائه می دهد که فعال شوند. انواع مختلف ماکروفاژ برحسب قرارگیری شان در اندام های مختلف بدن وجود دارد که عبارتند از:

۱) لانگرهانس: این نوع در پوست قرار دارد.
۲) میکروگلیال: این نوع ماکروفاژ در دستگاه عصبی مرکزی وجود دارد.
۳) سلول های کوپفر (kuppfer): این سلول ها در کبد حضور دارند.
۴) استئوکلاست (Osteoclast): این نوع ماکروفاژ در استخوان قرار دارد.
۵) آلوئولار: این ماکروفاژ در شش حضور دارد.

پیش ساز ماکروفاژها، مونوسیت می باشد.

به طور کلی عملکرد های ماکروفاژ ها به صورت زیر است:

۱. ماکروفاژ ها فاگوسیتوز را به عنوان عمل اصلی انجام می دهند.
۲. ترشح اینترلوکین نوع ۱ (فاکتور تب زا) را انجام می دهند.
۳. همچنین ارائه کردن آنتی ژن ها به بقیهٔ سلول های ایمنی را انجام می دهند.
۴. این سلول ها اصطلاحا فعالیت کموتاکتیک دارند. منظور از **فعالیت کموتاکتیک**، نوعی فعالیت است که طی آن سلول هایی با ترشح مواد مختلف در محل التهاب، باعث می شوند گلبول های سفیدی نظیر ائوزینوفیل ها و نوتروفیل ها به سمت محل التهاب حرکت می کنند.

**نکته:** ماست سل ها خاصیتی به نام متاکروماسی دارند؛ یعنی این که به خاطر رنگ های بلومتیلن آمین و ...، این سلول ها به رنگ ارغوانی در می آیند.

**پلاسماسل** سلول بزرگی است که به صورت لنفوسیت بزرگ بالغ نامتحرک وجود دارد و چند خصوصیت دارد که عبارتند از:

۱) مقدار زیادی شبکه آندوپلاسمی زبر (RER) و ریبوزوم دارد.
۲) به دلیل زیاد بودن این اندامک ها، هستهٔ سلول در کناری قرار گرفته است.
۳) در هستهٔ پلاسماسل، هتروکروماتین و یوکروماتین هسته ساختاری شبیه چرخ درشکه یا ساعت می سازند.
۴) تراکم RER و ریبوزوم و ایمنوگلوبولین ها توده های پررنگی به نام اجسام راسل به وجود می آورند.

## بافت چربی (Adipose Tissue)

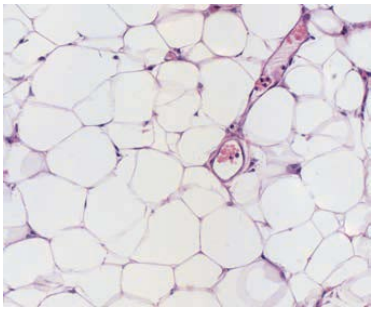
شکل۱۲: نمایی از بافت چربی سفید

این بافت مهم همبند در بدن به دو صورت وجود دارد: **بافت چربی سفید** که به مقدار بیشتر دیده می شود و بافت **چربی قهوه ای** که در بدن کمتر است.

در بافت چربی سفید، سلول های آدیپوسیت دارای یک قطرهٔ چربی بزرگ در وسط سیتوپلاسم هستند که هسته و بقیهٔ اندامک های سلول را به نزدیک غشای سلول می راند. این قطرهٔ چربی حین پاساژ بافتی توسط اتانول حل می شود و زیر میکروسکوپ سلول



Telegram: @medical_k

www.konkur.in



آدیپوسیت بافت چربی سفید به صورت یک حفره دیده می شود و کل بافت چربی به صورت حفراتی دیده می شود که حالت لانه زنبوری به ساختار می دهند.

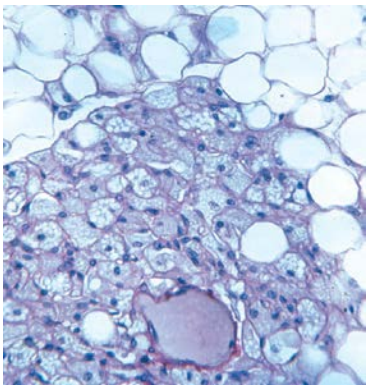

شکل ۱۳: نمایی از بافت چربی قهوه ای

اما در بعضی جاها، بافت چربی سفید کاربرد زیادی ندارد؛ بلکه نوعی بافت احتیاج است که علاوه بر عایق بندی، خود تولیدکنندهٔ گرما نیز باشد. به همین دلیل، **بافت چربی قهوه ای** تکامل یافته که دارای سلول های چربی کوچکتر از نوع سفید است. همچنین به جای یک قطره، چند قطرهٔ چربی در سیتوپلاسم سلول وجود دارد که بین این قطرات چربی، هسته در وسط سلول و اندامک هایی علی الخصوص میتوکندری وجود دارند. در سلول های چربی قهوه ای، میزان میتوکندری بسیار زیاد است که غنی از پروتئین ترموژنین هستند و باعث تولید گرما می شوند. همچنین در اطراف این بافت چربی، رگ های خونی فراوان وجود دارند. در نتیجهٔ این ویژگی ها، این بافت بسیار پررنگ تر از چربی سفید دیده می شود.

در نوزاد انسان، عضلات توانایی کافی برای انقباض و تولید گرما ندارند؛ به همین دلیل نوزاد به این بافت احتیاج دارد. به علاوه، در حیواناتی که به خواب زمستانی می روند بافت چربی قهوه ای حرارت بدن را تنظیم می کند.

## بافت رتیکولار

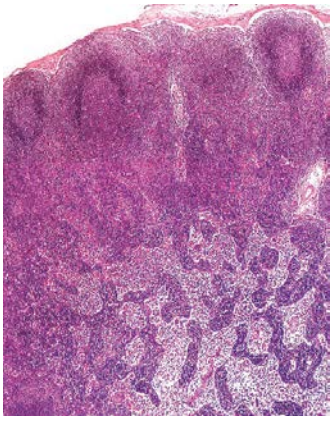

شکل ۱۴: نمایی از بافت رتیکولار گره لنفاوی

در این بافت به میزان زیادی کلاژن نوع ۳ وجود دارد که برای بعضی سلول ها به عنوان داربست عمل می کند. این بافت در اندام های لنفی (مثل طحال و گره های لنفی) به فراوانی یافت می شود. گره (عقدهٔ) لنفی در کنار اندام های مهم قرار دارد و وظیفهٔ آن تصفیه لنف است تا عوامل بیگانه به این اندام های مهم رسوخ نکنند. گره لنفی قابلیت بزرگ شدن دارد (آدنوپاتی) یا حتی ممکن دچار سرطان عقدهٔ لنفاوی شود.

عمدتا سرطان ها و تومور های بدخیم از بافت پوششی منشأ می گیرند. گاهی ممکن است که این تومور ها از بافت های پیوندی نشأت بگیرند که به آن اصطلاحا **سارکوم** گفته می شود. سارکوم بسیار خطرناک تر از سرطان بافت پوششی و کشنده تر از آن است. مثلا سارکوم استخوان در سنین کودکی رخ می دهد و تا زمان زیادی بی علامت باقی می ماند و همچنین درمانش نیز بسیار سخت است. به طور کلی حتی بقیهٔ سرطان ها هم تمایل زیادی دارند که به بافت استخوانی متاستاز دهند.

## بافت همبند رویانی (Embryonic Connective Tissue)

این بافت در رویان وجود دارد و شامل دو قسمت است: ۱) موکوز که شامل اسید هیالورونیک است و به آن اصطلاحا ژلهٔ وارتون گفته می شود. ۲) سلول های مزانشیمی که به سلول های مختلف تمایز می یابند.



Telegram: @medical_k

www.konkur.in



★ ۱- کدام یک از سلول‌های بافت همبند در ساخت و ترشح کلاژن، الاستین، گلیکوزآمینوگلیکان نقش دارد؟ (پزشکی اسفند ۹۶- قطب تهران)

الف) فیبروبلاست ب) آدیپوسیت
ج) اریتروبلاست د) سلول تمایزنیافته

★ ۲- فاگوسیتوز باکتری به عهده‌ی کدام سلول بافت همبند است؟ (پزشکی شهریور۹۳- قطب تهران)

الف) بازوفیل ب) ماکروفاژ
ج) پلاسماسل د) نوتروفیل

★ ۳- کدام یک از سلول‌های بافت همبند دارای گرانول‌هایی با خاصیت متاکرومازی است؟ (پزشکی اسفند ۹۵- قطب کرمان)

الف) فیبروبلاست
ب) پلاسماسل
ج) ماست‌سل
د) ماکروفاژ

★ ۴- عامل اتصال اجزای بافت همبند به یکدیگر کدام است؟ (پزشکی اسفند ۹۷- قطب شمال)

الف) آگریکان ب) کراتان سولفات
ج) فیبرونکتین د) کندرونتین سولفات

★ ۵- کدام پروتئوگلیکان در غشای سلول‌های همبندی زیر یافت می‌شود؟ (پزشکی اسفند ۹۶- قطب اهواز)

الف) دکورین ب) اگرکان
ج) سیندکان د) هیالورونان

★ ۱- وجود کدام یک از گزینه‌های زیر برای ساخته شدن رشته‌های کلاژن توسط فیبروبلاست، ضروری است؟ (پزشکی اسفند۹۴- قطب تهران)

الف) ویتامین C ب) کلسیم
ج) ویتامین E د) فسفر

★★ ۲- کدامیک از مراحل سنتز کلاژن در خارج از سلول‌های فیبروبلاست انجام می‌شود؟ (پزشکی اسفند ۹۷- قطب آزاد)

الف) هیدروکسیله پرولین
ب) برداشتن پپتیدهای ثبتی
ج) گلیکوزیلاسیون هیدروکسی لیزین
د) تشکیل زنجیره‌ی پلی‌پپتیدی پروکلاژن

★★ ۳- کلاژن نوع ۷ در کدام مثال یافت می‌شود؟ (پزشکی شهریور ۹۷- قطب همدان)

الف) تیغه‌ی پایه
ب) زجاجیه
ج) استخوان
د) غضروف

★ ۴- کدامیک از انواع کلاژن، فیبریل تشکیل نمی‌دهد؟ (پزشکی شهریور ۹۷- قطب تبریز)

الف) نوع II ب) نوع I
ج) نوع IV د) نوع VII

★★ ۵- کدامیک از الیاف بافت همبند نقره دوست و PAS مثبت است؟ (پزشکی اردیبهشت ۹۷- میان‌دوره‌ی کشوری)

الف) الیاف رتیکولر ب) الیاف الاستیک
ج) الیاف کلاژن I د) الیاف کلاژن IV

★ ۶- کدامیک از گلیکوپروتئین‌های زیر در تشکیل رشته‌های الاستیک نقش اساسی دارد؟ (پزشکی شهریور ۹۷- قطب اصفهان)

الف) لامینین ب) کندرونکتین
ج) فیبریلین د) فیبرونکتین

★ ۷- کدامیک از انواع بافت همبندی زیر دارای کم‌ترین مقدار رشته‌ی کلاژن است؟ (پزشکی شهریور ۹۷- قطب زنجان)

الف) متراکم منظم ب) متراکم نامنظم
ج) سست د) موکوسی

★ ۸- لامینا پروپریا در روده از چه نوع بافتی تشکیل شده‌است؟ (پزشکی اسفند ۹۶- قطب مشهد)

الف) بافت پوششی مطبق سنگفرشی
ب) بافت پوششی استوانه‌ای ساده
ج) بافت همبند سست
د) بافت همبند متراکم

★ ۹- کدام بافت همبندی زیر از نوع همبند متراکم نامنظم است؟ (پزشکی شهریور ۹۶- قطب اهواز)

الف) استرومای آدرنال
ب) آستر مخاط لوله‌ی گوارش
ج) کپسول ارگان‌ها
د) داربست کبد

★ ۱۰- ساختمان کدام یک از موارد زیر از بافت همبند متراکم منظم تشکیل شده‌است؟ (پزشکی شهریور۹۵- قطب مشهد)

الف) تاندون ب) کپسول اطراف کلیه
ج) درم د) داربست اعضای لنفاوی

★★ ۱۱- کدام بافت همبندی زیر از نوع رتیکولر است؟ (پزشکی اسفند ۹۵- قطب اهواز)

الف) کپسول کلیه ب) آستر مخاط
ج) درم پوست د) استرومای مغز استخوان

۱- در کدام سلول زیر به میزان فراوانی پروتئین ترموژنین یافت می‌شود؟ (پزشکی اسفند ۹۷- قطب زنجان)

الف) کبدی ب) عضله‌ی اسکلتی
ج) چربی قهوه‌ای د) ماست سل



Telegram: @medical_k

www.konkur.in



۱. کدام یک از جملات زیر در مورد ترموژنین درست است؟ ۹۱

الف)به پروتون ها درمیتوکندری اجازه جریان برگشتی را نمی دهدب) پروتئین خلال غشائی در فضای بین دو غشاء میتوکندری است.

ج) پروتئین خلال غشائی در غشای خارجی میتوکندری است. د) عامل تولید گرما در سلول های چربی قهوه ای است.

۲. کدام یک در مورد کلاژن صحیح است؟۹۱

الف) کلاژن نوعIIIرشته های نازک نقره دوست با خاصیت انکساری قوی است.

ب) کلاژن نوعIرشته های ضخیم نقره دوست با خاصیت انکسار مضاعف است.

ج) کلاژن نوعIVشبکه متقاطع دو بعدی تشکیل می دهد.

د) کلاژن نوعIIتجمعات سست فیبریل ها با خاصیت انکسار واحد است.

۳. کدام یک از سلول های زیر، لکوترین7 (SRS-A)تراوش می کند؟ ۹۱

الف) ماکروفاژ ب) ماست سل ج) پلاسماسل د) دسموسیت

۴. رشته های نقره دوست در بافت همبند کدام یک از انواع زیر می باشند ؟ ۹۲

الف- اکسی تالان ب- رتیکولر ج- کلاژن د- الاستیک

۵. کدامیک از گزینه های زیر برای سنتز رشته های کلاژن عاملی ضروری است ؟ ۹۲

الف- مس ب- ویتامین C ج- ویتامینK د- آهن

۶. اصلی ترین نوع سلول بافت همبند که در فرایند ترمیم شرکت دارد کدام سلول است ؟ ۹۲

الف-ماکروفا ب- پلاسموسیت ج- ماستوسیت د- فیبرو بلاست

**7.**در برشی از بافت همبند درم پوست سلول هایی باگرانول های فراوان متاکروماتیک مشاهده می شود این سلول کدام است؟**93**

الف) پلاسما سل ب) ماست سل ج) نوتروفیل د) ماکروفاژ

**8.**رشته های نقره دوست در بافت همبند کدام یک از انواع زیر می باشند ؟ **93**

الف- اکسی تالان ب-رتیکولار ج- کلاژن د- الاستیک

۹.کدام یک از عوامل زیر در ایجاد رنگ چربی تک حجره ای و چند حجره ای مؤثرند؟ ۹۳

الف- عروق خونی-سیتوکروم ب- میتوکندری فراوان- کاروتنوئیدهای محلول در چربی

ج- سیتوکروم- عروق خونی د- کاروتنوئیدهای محلول در چربی - میتوکندری فراوان

۱۰. سنتز آنتی بادی توسط کدام یک از سلول های بافت همبند انجام می شود؟ ۹۴

الف- ماستوسیت ب- پلاسموسیت ج- فیبروسیت د- هیستوسیت



Telegram: @medical_k

www.konkur.in



۱۱.در کدامیک از انواع بافت همبند نسبت بین اجزاء تشکیل دهنده (سلول ها، رشته ها و ماده زمینه ای) به یک میزان می باشد؟

الف- آرئولار ب- متراکم منظم ج- متراکم نامنظم د- مزانشیم

۱۲.کمبود کدام ویتامین باعث نقص در تشکیل کلاژن و تخریب بافت همبند می گردد؟ 94

الف- D ب-C ج- A د- K

۱۳.ترشح فاکتور تب زا یا اینترلوکین Iتوسط کدام سلول انجام می شود؟۹۵

الف- پلاسموسیت ب- ماکروفاژ ج- ماست سل د- فیبروسیت

۱۴.گرانول های حاوی هپارین و هیستامین در کدام سلول زیر یافت می شود؟ ۹۵

الف- لنفوسیتB ب- پلاسموسیت ج- فیبروسیت د- ماستوسیت

۱۵.کدامیک از انواع رشته های بافت همبند نقره دوست می باشند؟۹۵

الف- رتیکول ب- الاستیک ج- کلاژن I د- هر سه

۱۶.فیبریل های لنگری که غشای پایه را به بافت هم بند زیرین متصل می کنند، از کدام نوع کلاژن هستند؟۹۵

الف- I ب-V ج- II د-VII

۱۷. اینتر لوکینI یا فاکتور تب زا توسط کدام سلول ترشح می شود؟ ۹۶

الف- فیبوبلاست ب- فیبروبلاست ج- ماکروفاژ د- پلاسموسیت

۱۸.کلاژن نوعI در کدامیک از ساختمانهای زیر دیده نمی شود؟ ۹۶

الف- عاج ب- استخوان ج- غشای پایه د- درم پوست

19.فیبریلهای لنگری از کدامیک از انواع کلاژن هستند ؟۹۶

الف- V ب - VI ج - VII د – III

۲۰.کلاژن نوع هفت که غشای پایه را به بافت همبند زیرین متصل میکند دارای چه ساختمانی میباشد؟۹۷

الف)فیبر ب)فیبریل ج)باندل د)مولکول های تروپوکلاژن

۲۱.کروماتین هسته در کدام سلول زیر منظره صفحه ساعت یا چرخ درشکه دارد؟۹۷

الف)ماکروفاژ ب)ماست سل ج)پلاسما سل د)آدیپوسل



Telegram: @medical_k

www.konkur.in



**۲۲..در مجاری غدد عرق رشته های ارتجاعی از جنس ..... می باشند.۹۷**

**الف)اکسی تالان ب)الانین ج)بالغ د)فیبریلین**

۱.اسیدآمینه های ویژه رشته الاستین را نام ببرید. ۹۱

۲.ماکروفاژهای ارگان های روبه‌رو را نام ببرید. کبد /دستگاه عصبی مرکزی /پوست/ استخوان ۹۱

۳.با توجه به عملکردهای مختلف ذکر شده، نوع سلول را بنویسید. سنتز کلاژن در بافت همبند←؟؟؟ ۹۱

۴. سلو ل های ماکروفاژ ارگان های زیر را نام ببرید. کبد / دستگاه عصبی مرکزی ۹۲

۵. در کدام یک از انواع بافت همبند میزان اجزای تشکیل دهنده تقریباً با هم برابر است؟ ۹۳

۶. پروتئین اختصاصی موجود در میتوکندری بافت چربی قهوه ای چه نام دارد؟ ۹۴

۷. پروتئین داخل میتوکندری سلول چربی قهوه ای، چه نام دارد؟ ۹۵

۸. مهمترین وظیفه بافت چربی قهوه ایی چیست؟ ۹۶

۹. پروتیین موجود در میتوکندری سلول های چربی قهوه ای چه نام دارد؟

| سؤال | ۱ | ۲ | ۳ | ۴ |
|---|---|---|---|---|
| پاسخ | الف | ب | ج | ج |

| سؤال | ۵ | ۱ | ۲ | |
|---|---|---|---|---|
| پاسخ | ج | الف | ب | |

| سؤال | ۳ | ۴ | ۵ | ۶ |
|---|---|---|---|---|
| پاسخ | ج | ج | الف | ج |

| سؤال | ۷ | ۸ | ۹ | ۱۰ | ۱۱ |
|---|---|---|---|---|---|
| پاسخ | د | ج | ج | الف | د |

| سؤال | ۱ |
|---|---|
| پاسخ | ج |

| ۱ | ۲ | ۳ | ۴ | ۵ | ۶ | ۷ | ۸ | ۹ | ۱۰ | ۱۱ | ۱۲ | ۱۳ | ۱۴ | ۱۵ | ۱۶ | ۱۷ | ۱۸ | ۱۹ | ۲۰ | ۲۱ | ۲۲ |
|---|---|---|---|---|---|---|---|---|---|---|---|---|---|---|---|---|---|---|---|---|---|
| ۴ | ۳ | ۲ | ۲ | ۲ | ۴ | ۲ | ۲ | ۴ | ۲ | ۱ | ۲ | ۲ | ۲ | ۱ | ۴ | ۳ | ۳ | ۲ | ۳ | ۳ | ۲ |

**۱. دسموزین – ایزودسموزین ۲.کوپفر /میکروگلی/لانگرهانس/استئوکلاست ۳.فیبروبلاست ۴. کوپفر/میکروگلی ۵.سست**

**۶.ترموژنین ۷.ترموژنین ۸.تولید گرما ۹.ترموژنین**

هر جا که هنر طبابت مورد علاقه باشد
در آنجا علاقه به انسانیت وجود دارد.
بقراط



Telegram: @medical_k

www.konkur.in

وَمَنْ أَحْيَاهَا فَكَأَنَّمَا أَحْيَا النَّاسَ جَمِيعًا ۚ آية

[سورة المائدة : 32]

نام درس: بافت شناسی

نام استاد: استاد مینایی

تاریخ: ۹۸/۹/۱۶

TEHRAN UNIVERSITY OF MEDICAL SCIENCES

# غضروف و استخوان

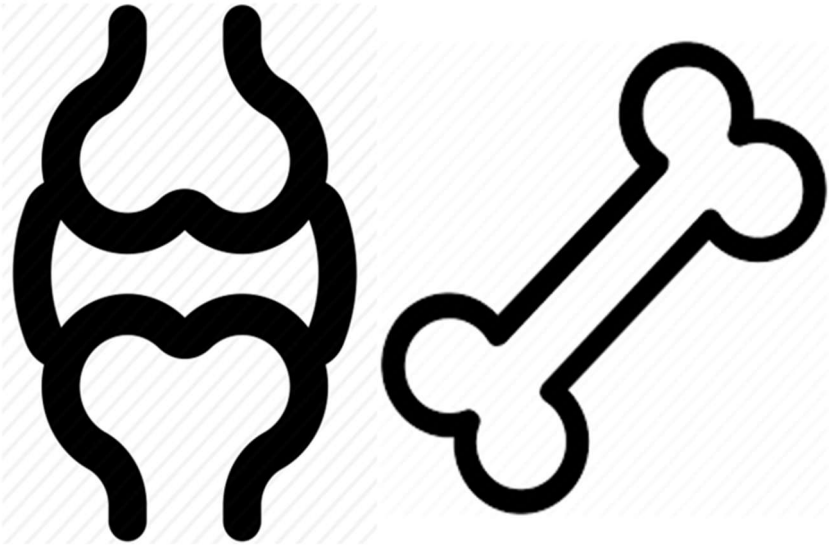

@Dr_jozveh

گردآورنده: درسا سیمیاری

گروه جزوه نویسی

۹۸ الف

Telegram: @medical_k

www.konkur.in



# Cartilage (غضروف)

غضروف یک بافت همبند اختصاصی (specialized connective tissue) است. این بافت فاقد عروق خونی و لنفاوی (avascular) و بدون عصب دهی می باشد. غضروف ها ۱. در محل اتصال استخوان ها به یکدیگر وجود دارند و باعث اتصال و تسهیل حرکت استخوان ها می‌شوند، و یا ۲. یک فضا را برای انجام یک عملکرد ایجاد می‌کنند.

مثال: محل اتصال استخوان های دنده به استرنوم

مثال: لاله گوش و مجرای گوش بیرونی؛ جابه جایی هوا

در این نوع بافت سه جز برای بررسی وجود دارد: سلول ها، رشته ها، ماده زمینه ای

## 1. Cells

### a. Chondroblast

Immature & active (سنتز ماده زمینه ای و رشته ها را انجام می‌دهد)

### b. Chondrocyte

Mature & inactive- resting (غیرفعال، اما زنده است)

### c. Chondroclast

نوعی ماکروفاژ است- در دوران جنینی از خون به بافت مهاجرت می‌کند.

Note: چون در غضروف رگ خونی و لنفی وجود ندارد، حفاظت برعهده بیگانه خوارهای بافتی است.

## 2. Fibers

### a. Collagen

Bundle form (قرارگیری آن در بافت میتواند به صورت دستجات منظم یا نامنظم باشد)

### b. Collagen type ii

### c. Elastic fibers

به صورت رشته های فنری؛ هنگام کشش به اندازه ۵.ابرابر طول اولیه اش به طول آن اضافه می‌شود.

عامل انعطاف پذیری بیشتر

Note: اگر نوع کلاژن مقابل آن ذکر نشده باشد، منظور تیپ I است.

Hint: فرم ۵ نوع اول کلاژن را لازم است که برانیم؛
*نوع I و III: فیبرهای کلاژن *نوع II: فیبریل های کلاژن *نوع IV و V : پروتئین های کلاژن

Note: -
رشته ها توسط کندروسیتها ساخته می‌شوند. -
میزان رشته کلاژن از رشته های الاستیک و رتیکولار بیشتر است.

## 3. Ground substance

ECM سرشار از گلیکوزآمینو گلیکان ها (GAGs) و پروتئوگلیکان ها می‌باشد که در ارتباط با فیبرها هستند. بیشترین پروتئوگلیکان تشکیل دهنده غضروف Chondroitin Sulfate است که از دسته GAGs می‌باشد و سه نوع: A,B و C دارد.

(+) عامل اصلی اسیدوفیل بودن ماتریکس غضروف هستند.



Telegram: @medical_k

www.konkur.in



*همانطور که اشاره شد، سلول های سازنده ماده زمینه ای کندروبلاست ها هستند. این سلول ها پس از فعالیت ترشحی خود، توسط ترشحات خود محاط می‌شوند. پس از آن که سلول توسط ترشحاتش محاط شد، تبدیل به کندروسیت می‌شود.

*پس از ترشح ماده زمینه ای، بین سلول ترشح کننده و ترشحات آن فضایی به وجود می آید که Lacuna(اتاقک) نامیده میشود. در واقع لاکوناها حد فاصل میان ماده مترشحه و سلول ها می باشند که به صورت حفره هایی در ماتریکس وجود دارند. در بافت زنده سلول کاملا فضای لاکونا را پر میکند و این فضا قابل مشاهده نیست، اما در جریان جداسازی و بررسی بافت که سلول دچار چروکیدگی می‌شود میتوان لاکونا را مشاهده کرد.

*بین مواد مترشحه بر اساس عمرشان تفاوت رنگ وجود دارد. ماتریکس جدید (که در دور lacunae وجود دارد) دارای GAG بیشتری نسبت به کلاژن می‌باشد؛ پس پررنگ تر و تیره تر است. به این ماتریکس، ماتریکس سرحدی (territorial matrix) گفته می‌شود. در مقابل، ماتریکس قدیمی(مابین لاکوناها) دارای کلاژن بیشتری نسبت به GAG می‌باشد(خاصیت اسیدوفیل کمتر) و روشن تر دیده می‌شود، که ماتریکس بین مرزی (interterritorial matrix) نام دارد.

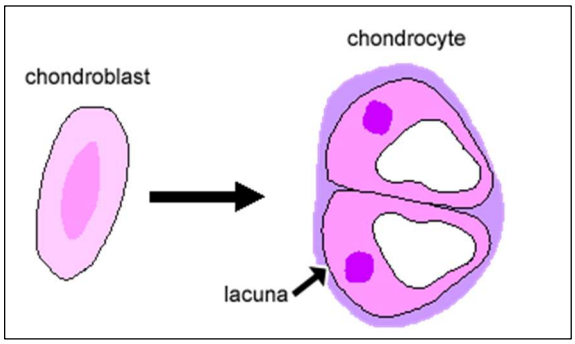


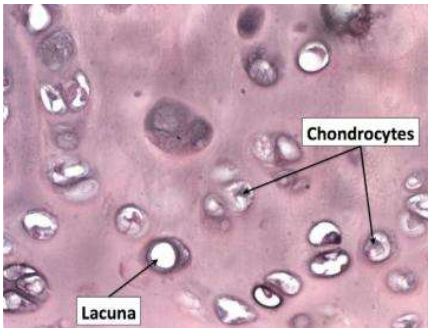


کندروسیت ها و اتاقک احاطه کننده آن ها

## Regular Dense Connective Tissue (=Perichondrium)

چون غضروف یک بافت avascular است، باید اکسیژن و مواد غذایی مورد نیاز آن از عروق خونی بافت دیگری انجام شود. این بافت، که در مجاورت غضروف است، پری کندریوم نام دارد. به آن پرده همبند هم گفته می‌شود. این بافت همچنین در ترمیم غضروف آسیب دیده نقش دارد.

ویژگی ها:

۱. به طور معمول در غضروف شفاف وجود دارد؛ به جز در انتهای مفصلی استخوان ها و در صفحات اپی فیزی انتهای استخوان های دراز
۲. همیشه در زیر غضروف الاستیک وجود دارد.
۳. Fibrocartilage پری کندریوم ندارد.
۴. دارای کلاژن است و مابین کلاژن ها هسته های سلول ها دیده می‌شود.
۵. چون غضروف ساختمان قرینه دارد، در هر دو طرف آن پری کندریوم دیده می‌شود.



Telegram: @medical_k

www.konkur.in



در غضروف سلول ها بر اساس مکان تقسیم بندی می‌شوند؛

perichondrium
۱. Fibroblast- like cells (در سطح پری کندریوم)
۲. Mesenchymal- like cells (در وسط پری کندریوم)
۳. Chondroblast- like cells (در عمق- مجاور ماده زمینه ای غضروف)

غضروف
۴. Chondroblast (مجاور پری کندریوم- سطح غضروف)
۵. Chondrocyte (در قسمت مرکزی غضروف)

Note: چون غضروف ساختمان symmetrical دارد، این ردیف های سلولی در جهت مخالف دوباره تکرار میشوند (از مرکز غضروف به سطح پری کندریوم)- سطح غضروف در هر دو طرف توسط پری کندریوم پوشیده می‌شود.

Hint: در غضروف، تمایز از سطح به مرکز صورت میگیرد. بنابراین، سلول های مرکزی تر ویژگی های کندروسیت ها را دارند و سلول های محیطی کندروبلاست هستند.

Note: کندروسیت در مرکز میتواند به کندروبلاست تبدیل شود (سلول های regressive هستند). این اتفاق به واسطه عملکرد هورمون رشد رخ می‌دهد.

قبل طلوع آفتاب و هنگام غروب آفتاب میزان آن بیشتر

## انواع غضروف ها:

در غضروف های مختلف همه انواع رشته ها موجود هستند اما یکی از آن ها غالب است و تقسیم بندی بر اساس نوع همین نوع رشته صورت می‌گیرد.

### A. Hyaline Cartilage (غضروف شفاف)

کلاژن نوع II فراوان تر است( دارای مقادیر کمی از کلاژن های دیگر نیز می باشد)

چون کلاژن تیپ II به صورت فیبریل است، بنابراین با میکروسکوپ نوری قابل رویت نمی‌باشد و این غضروف شفاف دیده می‌شود.

مثال: دهلیز بینی- اتصال دنده ها به استرنوم

(+)غضروف مفصلی در انتهای استخوانها در مفاصل متحرک فاقد پری کندریوم است و تغذیه آن از مایع سینوویال است.

(+)اسکلت موقتی جنینی غضروف شفاف است و بعدا با استخوان جایگزین می‌شود.

(+)اغلب به صورت صفحات نازک و کوچک است.

### B. Fibrocartilage (غضروف فیبری)

کلاژن(تیپ I) فراوان تر است( regular bundles)

فاقد پری کندریوم است.

مثال: فقط در دیسک بین مهره ای

ممکن است دچار تورم یا تهلیل شود.



Telegram: @medical_k

www.konkur.in



در ماتریکس بین کلاژن ها لاکوناها به صورت منظم به دنبال هم ردیف میشوند و این مشخصه این نوع غضروف است.

### C. Elastic Cartilage (غضروف ارتجاعی)

علاوه بر فیبریل های کلاژن تیپ II دارای مقادیر فراوانی از elastic fibers می باشد(=انعطاف پذیری آن بیشتر است)

مثال: لاله گوش- مجرای گوش بیرونی- ناحیه حلق به سمت حنجره(نقش در ایجاد اصوات مختلف)

## Bone (غضروف)

استخوان یک بافت همبند اختصاصی است و بنابراین دارای سه جز cells، fibers و ground substance می‌باشد.

### 1. Cells

#### a. Osteoblast

رنگ پذیری کم، هسته شفاف

#### b. Osteocyte

#### c. Osteoclast

یک نوع ماکروفاژ است؛ مونوسیت های تک هسته ای موجود در خون در دوران جنینی به استخوان ها مهاجرت می‌کنند و ممکن است به یکدیگر اتصال بیابند.

### 2. Fibers

رشته reticular و elastic ندارد و فقط کلاژن (تیپ I) قابل مشاهده است که توسط فیبروبلاست ها سنتز می‌شود.

### 3. Ground Substance

استخوان تنها نوع بافت همبند اختصاصی است که ماتریکس آن هم mineral و هم organic می‌باشد. اجزای معدنی از طریق مواد غذایی وارد بدن میشوند و اجزای ارگانیک(آلی) را سلول های استئوبلاست می‌سازند.

#### a. Mineral Components

شامل یون های مختلفی مانند سدیم، پتاسیم، فلوراید، منیزیم، کلسیم، آهن و فسفات می‌باشد.

اصلی ترین جز آن کلسیم و فسفات است که به شکل بلورهای هیدروکسی آپاتیت هستند $[Ca_6(PO_4)_6(OH)_2]$. بخشی از کلسیم هم به طور مجزا رسوب می‌کند.

Note: ۱. بیماری پوکی استخوان در ایران شایع است. ۲. بلورهای هیدروکسی آپاتیت توسط یون های هیدروژن پوشیده می‌شوند. این یونها قابلیت شرکت در واکنش های شیمیایی بدن را به هیدروکسی آپاتیت می‌دهند. این کار از آن جهت مهم است که مواد معدنی موردنیاز بدن در استخوان ذخیره می‌شوند و اعضای بدن هم یون های مورد نیاز خود را از استخوان می‌گیرند. ۳. مثالی از مواردی که به کلسیم نیاز دارد اتصال محکم در سلول های اپیتلیال است.



Telegram: @medical_k

www.konkur.in



b. Organic Components
   A. Osteonectin
   B. Osteocalcin
   C. Bone Forming Protein

گلیکوپروتئین اتصال دهنده به کلسیم متصل میشود به حفظ شکل استخوان کمک می‌کند.

Note: در افراد مسن دیگر پروتئین شکل دهنده ترشح نمی‌شود؛ بنابراین ساختار ستون مهره های این افراد بهم می‌خورد و دچار انحراف و خمیدگی می‌شوند.

*بلورهای هیدروکسی آپاتیت کنار رشته های کلاژن رسوب می‌کنند. مجاور هر رشته، رسوب ها با یکدیگر موازی هستند و در رشته های مجاور، این رسوبات نسبت به هم دارای زاویه حدود $90^{\circ}$ می‌باشند.

*متفاوت بودن زاویه رسوب مواد در کنار تیغه ها(رشته های کلاژن) مختلف، باعث می‌شود که وقتی ضربه به استخوان وارد میشود، در طول استخوان پیش برود و برآیند نیروی آن در یک نقطه صفر شود. همچنین، باعث می‌شود که درد پخش شود و یک جا تجمع پیدا نکند، و بنابراین از شدت آن کاسته شود.

واحد ساختمانی بافت استخوانی Haversian system (یا استئون) میباشد.

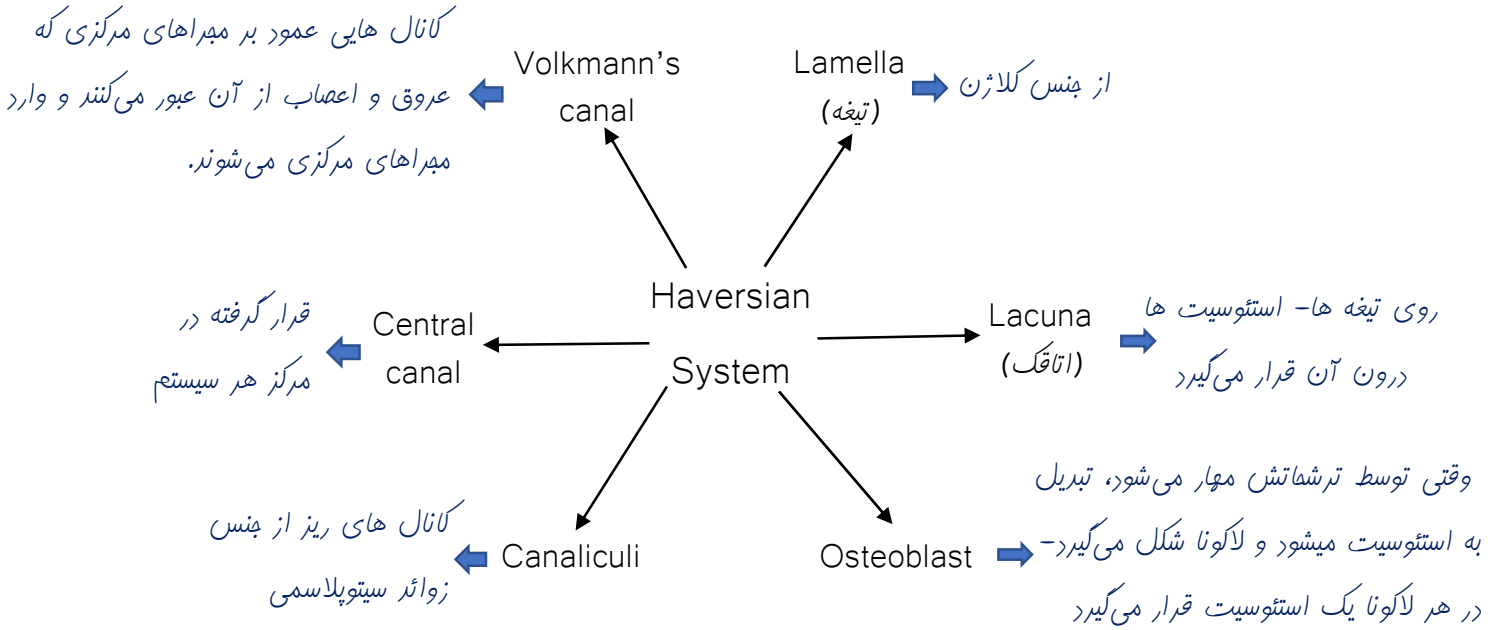


*استخوان پر عروق ترین بافت بدن است و اعصاب زیادی هم دارد.

*استئوبلاست ها دارای زوائد سیتوپلاسمی می باشند که از طریق اتصالات سلولی gap junction با یکدیگر در ارتباط اند. با رسوب ماده معدنی، canaliculiها ایجاد می‌شوند که ارتباط بین سلولی را حفظ می‌کنند.

*در هر سیستم هاورس ۱۵ استئوسیت وجود دارد که همگی با هم در ارتباط اند.



Telegram: @medical_k

www.konkur.in



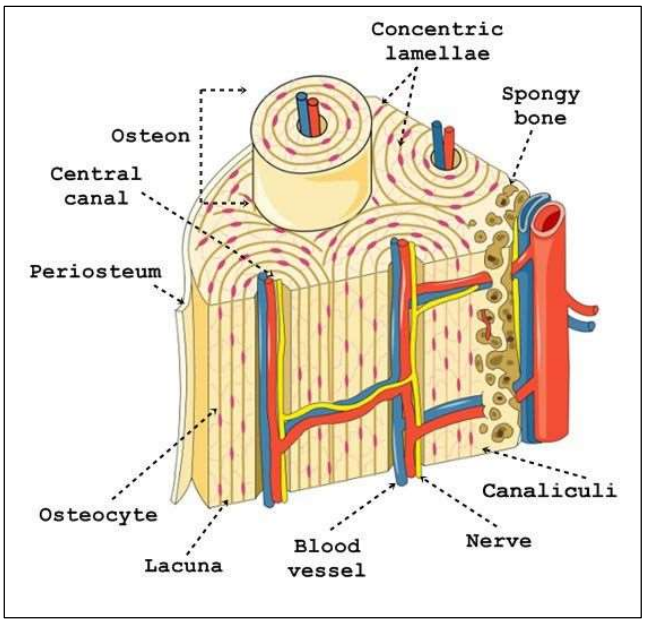


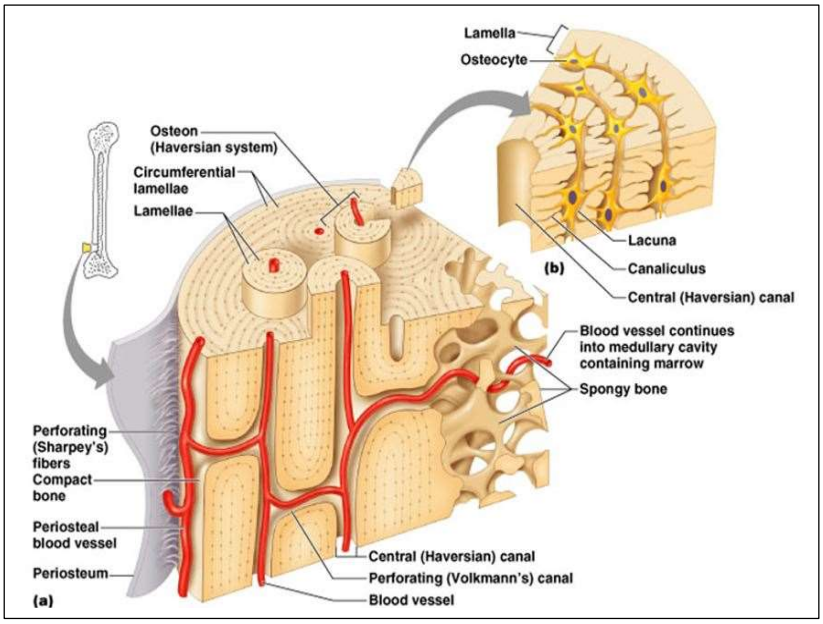


در اطراف هر استخوان دو نوع بافت همبند متراکم منظم (regular dense connective tissue) وجود دارد:

## 1. Periosteum

بیشتر آن کلاژن

کاور بیرون استخوان؛ دارای دو لایه: (۱) لایه فیبروزی(بیرونی تر) و (۲) لایه Osteogeni(استخوان زا- درونی تر)

## 2. Endosteum

کاور درون استخوان؛ دارای فقط یک لایه، شامل: (۱) Osteogenic cells و (۲) Osteoclast cells

Hint: استئوکلاست ها فقط در اندوستئوم یافت می‌شوند.

Note: چون استئوکلاست ها خیلی فعال اند ممکن است دو یا چند هسته داشته باشند.

دو نوع استخوان در بدن وجود دارد

- Mature (بالغ)
  - Spongy: دارای سیستم های هاورس نامنظم
  - Compact: دارای سیستم های هاورس منظم
- Immature (نابالغ): فاقد سیستم هاورس؛ آرایشی نامنظم از سلول ها و رشته ها در ماتریکس

مثال: ۱. شیار استخوان جمجمه ۲. استخوان نابالغ در حد فاصل بین دندان و فک ۳. در محل تاندونهای عضلات

⁂کل استخوان های بدن دارای جز mature می باشند. همگی این استخوان ها در ناحیه محیطی بافت استخوانی نوع فشرده و به سمت مرکز بافت استخوانی نوع اسفنجی را دارند. در مرکز همه این استخوان ها مغز استخوان وجود دارد.

مغز استخوان در بافت جوان(زود هضم) از نوع قرمز و در بافت پیر زرد(دیر هضم) می باشد.

⁂بنابراین همه استخوان های بدن هم بافت فشرده و هم متراکم را دارند، ولی میزان آن ها در استخوان های مختلف فرق می‌کند.



Telegram: @medical_k

www.konkur.in



۱- در کدام یک از بافت‌های زیر، ماده‌ی زمینه‌ای خارج سلولی، کندروایتین ۶- سولفات مشاهده می‌گردد؟ (پزشکی اسفند ۹۶- قطب تهران)

الف) بافت تاندون

ب) بافت غضروف

ج) بافت استخوان

د) بافت چربی

۲- علت بازوفیل بودن ناحیه‌ی سرحدی (Territorial matrix) لاکونای سلول‌های غضروفی چیست؟ (پزشکی اسفند ۹۷- قطب اهواز)

الف) فراوانی رشته‌ی کلاژن

ب) مواد معدنی فراوان

ج) وجود مقادیر زیاد گلیکوزآمینوگلیکان

د) وجود مقادیر زیاد گلیکوپروتئین

★

۳- در کدامیک از قسمت‌های زیر در غضروف، سلول‌های مزانشیمی غیر متمایز دیده می‌شود؟ (پزشکی شهریور ۹۷- قطب شیراز)

الف) پری کندریوم

ب) ماتریکس بین سرحدی

ج) اطراف لاکونا

د) گروه ایزوژن

۴- گروه‌های ایزوژنوس (Isogenous groups) در غضروف چگونه ایجاد می‌شود؟ (پزشکی اسفند ۹۶- قطب شیراز و همدان)

الف) تکثیر کلاژن نوع II

ب) تقسیم میتوزی کندروسیت‌ها

ج) تمایز سلول‌های مزانشیمی

د) تجمع آب در ماتریکس

★★

۱- تفاوت غضروف مفصلی با دیگر غضروف‌های شفاف را کدامیک از موارد زیر نشان می‌دهد؟ (پزشکی اسفند ۹۷- قطب آزاد)

الف) وجود گروه‌های اینروژن

ب) فقدان پری کندریوم

ج) رشد سطحی بیش‌تر

د) وجود اگرکان درماتریکس

۲- کدام یک از موارد زیر دارای غضروف ارتجاعی است؟ (پزشکی شهریور ۹۴- قطب زنجان)

الف) سر دنده

ب) دیسک بین مهره‌ای

ج) غضروف مفصلی

د) اپی‌گلوت

۳- ساختار غضروف در دیسک بین مهره‌ای از کدام نوع است؟ (پزشکی اسفند ۹۷- قطب شیراز)

الف) شفاف

ب) فیبروزی

ج) الاستیک

د) رتیکولر

★

۱- فعالیت آنزیمی کدام سلول سبب رسوب هیدروکسی آپاتیت در ماتریکس استخوانی می‌گردد؟ (پزشکی اسفند ۹۷- قطب شیراز)

الف) استنوبلاست

ب) استئوسیت

ج) مزانشیم

د) استنوکلاست

۲- در کانالیکول‌های بافت استخوانی کدام یک یافت می‌شود؟ (پزشکی اسفند ۹۶- قطب آزاد)

الف) زوائد استئوبلاست

ب) مویرگ خونی

ج) رشته عصبی

د) زوائد استئوسیت

★★

۳- منشأ استئوکلاست‌ها کدام یک از سلول‌های زیر است؟ (پزشکی شهریور ۹۶- قطب آزاد)

الف) سلول‌های اجدادی استخوان‌ساز

ب) استئوبلاست‌ها

ج) مونوسیت‌های خون

د) استئوسیت‌ها

۴- گیرنده‌های هورمون پاراتیروئیدی (PTH) بر روی کدام یک از سلول‌های زیر است؟ (پزشکی اسفند ۹۵- قطب آزاد)

الف) Osteoclast

ب) Osteocyte

ج) Osteoblast

د) Osteo-progenitor



Telegram: @medical_k

www.konkur.in



۱.کدام ناحیه از غضروف دارای گلیکوزآمینوگلیکان فراوان و کلاژن کم است؟۹۰

الف) Anulus fibrosus ب) Territorial matrix ج) Perichondrium د) Intracapsularmatrix

۲.همه موارد زیر در خصوص استخوان نابالغ یا اولیه صحیح است به جز :۹۰

الف) استئوسیت فراوان ب) مواد معدنی نسبتا کم ج) رشته های کلاژن موازی د) قدرت تغییر شکل بالا

۳.سلولهای پیش ساز کندروبلاست در ساختمان کدام یک از موارد زیر بیشتر مشاهده می شود؟ ۹۱

الف) لاکونای غضروف شفاف ب) پری کندریوم ج) ماده بنیادی غضروف ها د) لاکونای غضروف فیبرو

۴.کدام یک از ویژگیهای زیر خاص غضروف مفصلی است؟۹۱

الف( نداشتن پریکندریوم ب( داشتن عروق خونی فراوان ج( داشتن کلاژن نوع I د( داشتن کلاژن نوع IV

۵.کدام یک از مواد زیر در استخوان سالم میتواند بلورهای معدنی را به کلاژن متصل کند؟ ۹۱

الف( استئوکلسین ب( استئونکتین ج( پروتئوگلیکان استخوانی د( سیالوپروتئین

۶.کدامیک از گزینه های زیر برای بافت فیبروز نامنظم مثال مناسبی است؟۹۲

الف- تاندون ب- حنجره ج- اپیگلوت د- درم پوست

7.کدامیک از انواع غضروفهای زیر در اپیگلوت وجود دارد؟۹۲

الف-شفاف ب – ارتجاعی ج - فیبرو د- کلسیفیه

8.در ساختمان بافت شناسی کدامیک از موارد زیر، سلول شبه کندرو بلاست مشاهده می شود؟۹۲

الف- مابین اطاقک ها ب- در منطقه سر حدی ج- بینابینی ماده زمینه ای د- پری کندریوم

9.سوراخ غذا دهنده Nutrition pore در کدامیک از اجزای تشکیل دهنده استخوان قرار دارد؟ ۹۲

الف- کانال هاورس ب- کانال ولکمن ج- پریوستئوم د- اندوستئوم

۱۰. در دیسک بین مهره‌ای کدامیک از انواع غضروف‌های زیر دیده می شود؟۹۳

الف شفاف ب ارتجاعی ج – فیبرو د- هیالین

۱۱کدامیک از انواع غضروف های زیر در فاقد پریکندریوم هستند؟ ۹۳

الف – شفاف ب )ارتجاعی ج - فیبرو د- مفصل

۱۲. با توجه به اینکه بیرونی ترین پرده پوشاننده استخوان، پریوست است استخوان متراکم در کدامیک از موارد زیر بیشتر دیده می شود؟۹۴

الف) در مغز قرمز استخوان ب) در زیر پریوست– ج) در مغز زرد استخوان د )در زیر اندوست

۱۳.استئوکلاست در کدامیک از موارد زیر بیشتر دیده می شود؟ ۹۴

الف) در مغز زرد استخوان ب)در پرده پریوست– – ج) در پرده اندوست د) در مجرای هاورس

۱۴.کدامیک از موارد زیر در اتصال استئوسیت ها نقش اصلی دارد؟ ۹۴

الف) تیغه ها ب) مجرای ولکمن– – ج) اتصال سوراخ دار د)مجرای هاورس



Telegram: @medical_k

www.konkur.in



۱۵.در دیسک بین مهره ای، کدامیک از رشته های بافت همبندی بیشتر مشاهده می گردد؟ ۹۴

الف)الاستیک ب)رتیکولر ج) الاستین د) کلاژن

۱۶.شبه کندروبلاست بیشتر در ساختمان کدامیک از موارد زیر دیده می شود؟ ۹۴

الف)در سطح بافت پری کندریم ب)در قسمت میانی بافت غضروفی ج) در عمق بافت پری کندریم د)در قسمت سطح بافت غضروفی

۱۷.کلاژن II بیشتر در کدامیک از موارد زیر دیده می شود؟ ۹۴

الف غضروف فیبرو ب) غضروف الاستیک ج) غضروف شفاف د) پری کندریم–

۱۸.پرده سینوویال که در ترشح مایع سینوویالی مفصل متحرک نقش اصلی دارد، کدامیک از سلول های زیر در پوشش پرده سینوویالی مشاهده می گردد؟ ۹۴

الف) فیبروبلاست ها ب) پلاسماسل ج) منوسیت ها د) لنفوسیت T

**۱۹. کدامیک از موارد زیر دلیل بر منظم بودن دستگاه هاورس در استخوان متراکم است؟۹۵**

الف– پریوست ب– مجرای ولکمن ج– تیغه ها د– اندوست

**۲۰.سلول شبه مزانشیم در ساختار کدامیک از موارد زیر مشاهده می شود؟۹۵**

الف– پریوست ب– مجرای ولکمن ج– پری کندریم د– اندوست

**۲۱.در کدامیک از موارد زیر ساختار واحدهای تشکیل دهنده استخوان مشاهده نمی شود؟۹۵**

الف– در استخوان اسفنجی ب– در استخوان اپی فیزی ج– در شیارهای استخوان جمجمه د– در استخوان های پهن

**۲۲. در کدامیک از موارد ساختار بافت های رشته ای بیشتر مشاهده می شود؟۹۵**

الف– در مفصل متحرک انگشت دستب– در مفصل نیمه متحرک دیسک بین مهره ایج– در مفصل ثابت غضروفی د– در مفصل متحرک انگشت پا

**۲۳. در یک بافت استخوانی ، کانالیکول ها ی استئوسیت ها بوسیله کدام اتصال سلولی بهم اتصال دارند ؟۹۶**

الف– سوراخدار ب– محکم ج– کمربندی د– دسموزومی

**۲۴.در بافت غضروف ، در اطاقک (لاکونا)زیر پری کندریم،بیشتر چه سلول هایی مشاهده می گردد ؟۹۶**

الف– کندروبلاست ب– کندروسیت ج– شبه فیبروبلاست د– شبه مزانشیم

**۲۵.در کدامیک از موارد زیر سلول استئوژنیک مشاهده می گردد؟ ۹۶**

الف– پری کندریم ب– اندوست ج– استوئید د– مجرای مرکزی

**۲۶.در کدام قسمت از ساختاربافت شناسی مفصل، سلول M مشاهده می گردد؟۹۶**

الف– پرده سینویال ب– غضروف مفصلی ج– مایع مفصلی د– فضای مفصلی

**۲۷. در کدامیک از موارد زیر ، ساختاربافت شناسی دستگاه هاورس مشاهده نمی گردد؟۹۶**

الف – شیارهای استخوان جمجمه ب– استخوان های کوتاه ج– استخوان های پهن د– استخوان های دراز

۲۸. در یک بافت استخوانی ، استئوسیت ها در کدامیک از موارد زیر مشاهده می شود ؟۹۷

الف)لاکونا ب ) مجرای مرکزی ج)مجرای ولکمن د) مغز استخوان



Telegram: @medical_k

www.konkur.in



۲۹ - در بافت غضروف ، در وسط بافت پری کندریم،بیشتر چه سلول هایی مشاهده می گردد ؟۹۷

الف( کندروبلاست ب ( کندروسیت ج ( شبه فیبروبلاست د( شبه مزانشیم

۳۰.ماده الی بافت استخوان چه نام دارد؟۹۷

الف) پری کندریم ب ) اندوست ج) استوئید د) کندریم

۳۱-در کدام قسمت از ساختاربافت شناسی مفصل، سلول F مشاهده می گردد؟۹۷

الف) پرده سینویال ب) غضروف مفصلی ج)مایع مفصلی د) فضای مفصلی

۳۲. -در کدامیک از موارد زیر ، ساختاربافت شناسی دستگاه هاورس مشاهده نمی گردد؟۹۷

الف)مجل چسبیدن تاندون به استخوان ب) استخوان های کوتاه ج) استخوان های پهن د) استخوان های دراز

**********

۱.کدام الیاف از لایه خارجی پریوستیوم به ماتریکس استخوان نفوذ و آن را به استخوان متصل می کنند؟ ۹۰

۲. برای پاسخ به سوالات ۲-۲و ۱-۲از گزینه های زیر استفاده کنید. توجه داشته باشید که برای هر یک از سوالات ً صرفا یکی از گزینه ها را انتخاب کنید.

الف( آلکالن فسفاتاز ب( استئوپونتین ج( استئوکلسین د( استئونکتین ه( کلسی تونین و( فسفاتاز اسیدی

زن ۶۲ساله ای که دو سال پیش به دلیل فتق دیسک بین مهرهای در ناحیه گردنی تحت عمل جراحی قرار گرفته است، به دلیل ضعف اندام تحتانی چپ و تغییر شکل انگشتان دست چپ و عدم توانایی در ایستادن روی دو پا به پزشک مراجعه می کند. نتایج CT اسکن و الکترومیوگرافی بیانگر فشار شدید بر روی نخاع گردنی به دلیل استخوانی شدن غیرطبیعی رباطهای اطراف ستون مهرهای است. در این استخوانی شدن، استئوبلاستها شرکت می کنند. ۹۰

۲.۱آنچه توسط استئوبلاستها ترشح می شود تا غلظت یون فسفات را افزایش دهد، چه نام دارد؟

۲.۲پروتئینهای غیرکلاژنی که توسط استئوبلاستها سنتز و ترشح می شود و وابسته به ویتامین K است و سبب افزایش یون کلسیم می شود، چه نام دارد؟

۳. علت تفاوت رنگپذیری ماتریکس غضروف شفاف با ماتریکس مرزی( (Territorialmatrix)کندروسیت در چیست؟ دو مورد نام ببرید.۹۱

۴. غضروف از بافتهایی است که معمولاً پیوند آن موفقیت آمیز است، شما برای انجام سریعتر پیوند استفاده از کدامیک از نواحی تشکیل دهنده ی آن را مناسب ترین می دانید؟۹۲

۵. کدامیک از انواع غضروفها قالب غضروفی که به منظور ساختن استخوانهای بلند انجام میگیرد را می سازد؟۹۳

۶.استخوان از بافتهایی است که معمولاً پیوند آن موفقیت آمیز است، شما برای انجام سریعتر پیوند استفاده از کدامیک از نواحی بافتی تشکیل دهنده ی آن را مناسب ترین می دانید؟۹۳

۷. یون منیزیوم، بیشتر در ماده زمینهای کدامیک از بافتهای انسان مشاهده میگردد؟۹۵



Telegram: @medical_k

www.konkur.in



۸.در ساختار دیسک بین مهره ای، کدام نوع غضروف مشاهده میگردد؟۹۵

**۹. ساختاربافت شناسی دستگاه هاورس نامنظم درچه استخوان هایی مشاهده می گردد؟ ۹۶**

۱۰.کدام نوع غضروف فاقد پری کندریم می باشد؟ ۹۶

۱۱. ساختاربافت شناسی دستگاه هاورس منظم درچه استخوان هایی مشاهده می گردد؟ ۹۷

۱۲.بافت غضروف به وسیله بافت هم بندی پری کندریم پوشیده می شود، غضروف کدام مفصل در بدن ، فاقد پری کندریم است؟۹۷

| سؤال | ۱ | ۲ | ۳ | |
|---|---|---|---|---|
| پاسخ | ب | ج | الف | |

| سؤال | ۱ | ۲ | ۳ | |
|---|---|---|---|---|
| پاسخ | ب | ج | الف | |

| سؤال | ۱ | ۲ | ۳ | |
|---|---|---|---|---|
| پاسخ | الف | د | ج | |

| سؤال | ۱ | ۲ | ۳ | |
|---|---|---|---|---|
| پاسخ | ب | ب | د | |

| سؤال | ۴ |
|---|---|
| پاسخ | ج |

| سوال | ۱ | ۲ | ۳ | ۴ | ۵ | ۶ | ۷ | ۸ | ۹ | ۱۰ | ۱۱ | ۱۲ | ۱۳ | ۱۴ | ۱۵ | ۱۶ |
|---|---|---|---|---|---|---|---|---|---|---|---|---|---|---|---|---|
| جواب | ۲ | ۳ | ۲ | ۱ | ۲ | ۴ | ۲ | ۴ | ۳ | ۳ | ۴ | ۲ | ۳ | ۳ | ۴ | ۳ |

| سوال | ۱۷ | ۱۸ | ۱۹ | ۲۰ | ۲۱ | ۲۲ | ۲۳ | ۲۴ | ۲۵ | ۲۶ | ۲۷ | ۲۸ | ۲۹ | ۳۰ | ۳۱ | ۳۲ |
|---|---|---|---|---|---|---|---|---|---|---|---|---|---|---|---|---|
| جواب | ۳ | ۱ | ۳ | ۳ | ۳ | ۲ | ۱ | ۱ | ۲ | ۱ | ۱ | ۱ | ۴ | ۳ | ۱ | ۱ |

۱. کلاژن/شارپی ۲. ۲.۱)ه ۲.۲)ج ۳.فراوانی گلیکوزآمینوگلیکان/کلاژن کم ۴. پریکندریوم ۵ . غضروف شفاف

۶. پریوست ۷.استخوان ۸. فیبری ۹.اسفنجی ۱۰.مفصلی ۱۱. استخوان متراکم ۱۲.مفصلی

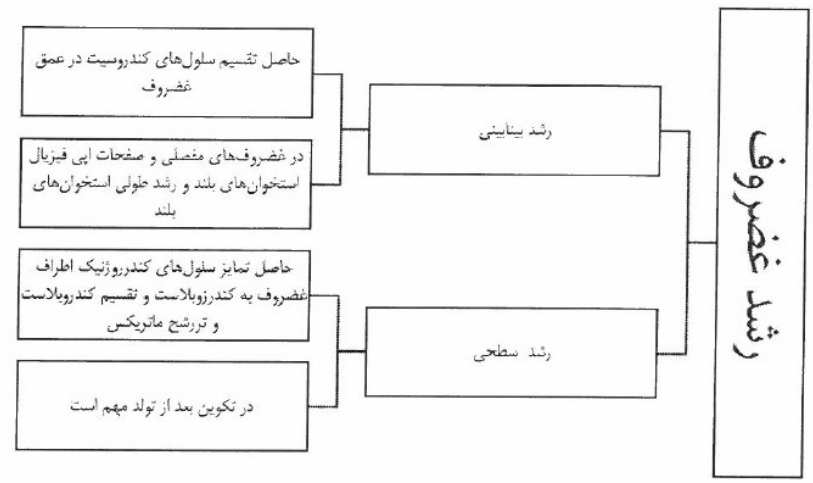


The good physician treats the disease; the great physician treats the patient who has the disease.

William Osler



Telegram: @medical_k

www.konkur.in



## بافت غضروف

| | غضروف هیالن | غضروف الاستیک | غضروف لیفی |
|---|---|---|---|
| ویژگی ECM | هموژن، کلاژن II، اگرکان | کلاژن II، اگرکان، رشته‌های تیره الاستیک | کلاژن II، کلاژن I در بافت همبند متراکم |
| سلول‌های اصلی | کندروسیت، کندروبلاست | کندروسیت، کندروبلاست | کندروسیت، فیبروبلاست |
| آرایش کندروسیت‌ها | منفرد یا در گروه‌های ایزوژن آرایش یافته موازی با محور | در گروه‌های ایزوژن | منفرد یا در گروه‌های ایزوژن آرایش یافته موازی با محور |
| پری کندریوم | دارد (بجز در اپی‌فیز و غضروف مفصلی) | دارد | ندارد |
| عملکرد اصلی | ایجاد سطوحی صاف و کم اصطکاک در مفاصل، حمایت ساختاری نای و نایژه و... | ایجاد شکل انعطاف پذیر و حمایت از بافت‌های نرم | لایه‌بندی (بالشتک بین مهره‌ها)، استحکام کششی و مقاومت در برابر پارگی و فشردگی |
| محل در بدن | اتصال دنده به استرنوم، مجاری تنفسی، انتهای مفصلی، اپی‌فیز استخوان‌های دراز، اسکلت جنینی | گوش خارجی، مجرای شنوایی خارجی، لوله‌ی استاش، اپی‌گلوت، برخی غضروف‌های حنجره | دیسک بین مهره‌ای، سمفیز پوبیس، منیسک، محل اتصال تاندون‌ها |

## بافت استخوانی

| سلول‌های استخوانی | شکل ظاهری | نقش | هورمون موثر |
|---|---|---|---|
| استئوبلاست | مکعبی تا استوانه‌ای | ساخت و ترشح استئوئید، ترشح استئوکلسین، ترشح وزیکل‌های حاوی آلکالین فسفاتاز (رسوب دهنده‌ی مواد معدنی) | پاراتورمون: مهار ساخت استئوئید و فعال کردن غیر مستقیم استئوکلاست<br>کلسی تونین: بالعکس |
| استئوسیت | دارای زوائد سیتوپلاسمی که درون لاکونا (هاوشیپ) قرار دارند | حفظ ماتریکس استخوانی و شکل استخوان | – |
| استئوکلاست | دارای سرحد ناهموار (border ruffled) | تولید انیدرازکربنیک، تولید $H^+$، دمینرالیزه کردن استخوان، آنزیم‌های اسید فسفاتازو کلاژناز | – |
| استئوپروژنیتور | – | استخوان‌سازی در شکستگی‌ها | – |



Telegram: @medical_k

www.konkur.in

وَمَنْ أَحْيَاهَا فَكَأَنَّمَا أَحْيَا النَّاسَ جَمِيعًا

[سورة المائدة : 32]

نام درس: بافت شناسی

نام استاد: دکتر مینایی

تاریخ: ۱۳۹۸/۹/۲۰

TEHRAN UNIVERSITY OF MEDICAL SCIENCES

# استخوان سازی و مفاصل

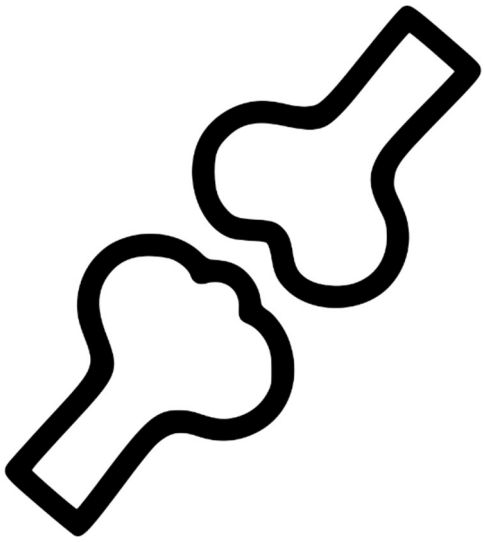

سجاد حمزه پور

محمد دشتکی

آریا جلیلی – آرمین بابایی سمیرمی

@Dr_jozveh

گروه جزوه نویسی

۹۸ الف

برگرفته از جزوات ۹۷ و ۹۶ الف

Telegram: @medical_k

www.konkur.in



در جلسهٔ قبلی در مورد ساختار استخوان و انواع سلول ها، رشته ها و مادهٔ زمینه ای و نیز انواع استخوان صحبت کردیم. در این جلسه ابتدا نکاتی در مورد هورمون های مؤثر بر استخوان و سپس در مورد تشکیل آن و انواع روش های تشکیل صحبت خواهیم کرد و در انتها به مبحث مفصل و انواع آن خواهیم پرداخت.

## هورمون های مؤثر بر استخوان

در ابتدا باید به چند نکته توجه کنیم:

۱. سلول های بنیادی استخوانی سلول های multipotency هستند. یعنی این که قابلیت تبدیل شدن به بازه ای از بافت های مختلف را دارند. (ر. ک. جلسهٔ اول جنین شناسی) این سلول ها پس از یک مرحله تمایز، به سلول های استئوژنیک (osteogenic) تبدیل می شوند که به صورت تخصصی تر سلول های بافت استخوان را تشکیل می دهند.

۲. با گذشت عمر و پیر شدن، کیفیت سیستم هاورس به دلیل جذب کمتر مواد معدنی توسط این سیستم کاهش می یابد و حتی رنگ این سیستم در نمونه ها نیز تیره تر خواهد شد.

۳. سلول های استئوکلاست، به دلیل فعالیت زیاد این سلول ها (اعم از ترشح آنزیم های تخریب کنندهٔ استخوان) می توانند دارای ۲ یا حتی ۳ هسته باشند.



شکل ۱: تیره شدن سیستم هاورس در طول عمر

### پاراتورمون (PTH)

با کاهش میزان کلسیم در خون، از غدهٔ پاراتیروئید هورمونی با نام پاراتورمون ترشح می شود. ترشح این هورمون به صورت مستقل و غیروابسته به هورمون های هیپوفیزی صورت می گیرد. این هورمون بر روی سلول های استئوبلاست در استخوان گیرنده دارد و با اتصال به گیرنده، سبب می شود استئوبلاست فاکتوری به نام فاکتور تحریکی استئوکلاست (osteoclast stimulation factor, OSF) ترشح کند. این فاکتور با تأثیر بر روی استئوکلاست، سبب ترشح آنزیمی از این سلول با نام فسفاتاز اسیدی می شود. این آنزیم کلسیم را از بلورهای هیدروکسی آپاتیت موجود در سیستم هاورس جدا می کند و وارد مویرگ های خونی می نماید. به این فرایند، اصطلاحا دمینرالیزه شدن استخوان می گویند.

اگر میزان کلسیم خون به دلیل فعالیت زیاد سلول های استئوکلاست افزایش یابد، ممکن است استخوان نابه جا در بدن ایجاد می شود؛ مثلا خارپاشنه یا حتی ایجاد استخوان در چشم یا مغز.

### کلسی تونین

این هورمون از سلول های خاصی از غدهٔ تیروئید با نام سلول های پارافولیکولار ترشح می شود و عمل مهار تخریب استخوان توسط سلول های استئوکلاست را انجام می دهد تا غلظت کلسیم خون بیش از بالا نرفته و استخوان نا به جا تشکیل نشود.



Telegram: @medical_k

www.konkur.in



# استخوان سازی (osteogenesis)

به طور کلی در بدن انسان از دوران جنینی تا حین مرگ استخوان سازی در بدن صورت می گیرد. در بدن این پدیده در دو زمان متمایز رخ می دهد: قبل از تولد (perinatal) و پس از تولد (postnatal). همچنین استخوان سازی به دو صورت اصلی انجام می شود: **درون غشایی (intramembranous)** و **درون غضروفی (endochondral)**.

## استخوان سازی درون غشایی

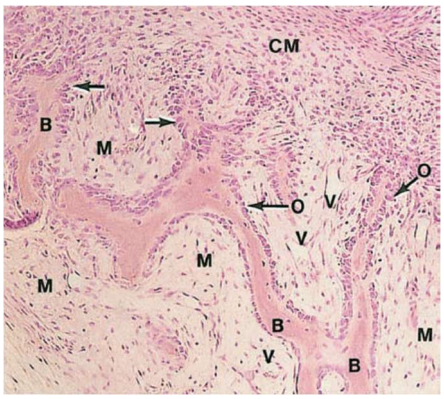

شکل ۲: نمایی از استخوان سازی درون غشایی

در این نوع استخوان سازی مزانشیم داخل غشا پس از تمایز تبدیل به استئوبلاست می شود. این استئوبلاست ها به صورت نامنظم در کنار مویرگ های در حال رشد در مناطقی با نام مراکز استخوان سازی تجمیع شده اند. استئوبلاست ها سپس آنزیمی با نام فسفاتاز قلیایی ترشح می کنند که این آنزیم باعث ساخت استئوئید (ساختار آلی استخوان شامل پروتئین ها) می شود. سپس همین سلول ها استئوئید تولید شده را با رسوب کلسیم به صورت بلور هیدروکسی آپاتیت کلسیفیه می کنند و ماتریکس خارج سلولی ایجاد می شود. در نواحی مرکزی، این ماتریکس ها به صورت نامنظم به هم متصل می شوند. سپس به تدریج لایه ای از استخوان متراکم این ساختار نامنظم اسفنجی را می پوشاند و استخوان تشکیل می شود.

این نوع استخوان سازی بیشتر در استخوان های پهن مانند **جمجمه** و نیز استخوان های دیگری مثل **آرواره ها**، **کتف** و **ترقوه** دیده می شود.

## استخوان سازی درون غضروفی

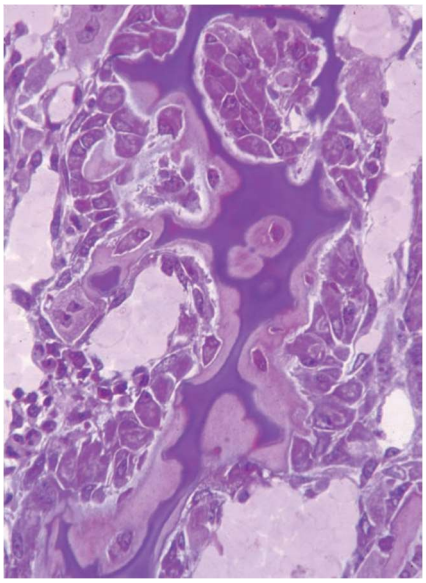
شکل ۳: نمایی از مرکز استخوان سازی اولیه

در این نوع استخوان سازی سلول های مزانشیمی ابتدا تبدیل به غضروف می شوند و قالب کوچکی را تشکیل می دهند که استخوان در این قالب تشکیل خواهد شد. در اطراف غضروف این سلول ها به سلول های استئوژنیک تمایز می یابند که تشکیل قسمتی با نام یقهٔ استخوانی (bone collar) می کنند. این یقه از انتشار اکسیژن و مواد غذایی به درون غضروف جلوگیری می کند. سلول های کندروسیت درون غضروف با عدم رسیدن اکسیژن و مواد غذایی، متورم شده (hypertrophy) و در نهایت می میرند و فضاهایی خالی را ایجاد می کنند که در ادامه مویرگ های خونی وارد این فضاها می شوند و با خود سلول های اجدادی استخوان ساز را می آورند. این سلول ها تجمعاتی با نام مراکز استخوان سازی اولیه را تشکیل می دهند که شروع به ساختن استئوئید های جدید و کلسیفیه کردن آنها می کنند. همچنین در اپی فیز (دو سر) قالب غضروفی مراکز استخوان سازی ثانویه ایجاد می شوند که این مراکز هم در این نقاط شروع به استخوان سازی می کنند. بین این دو مرکز هم صفحه ای با نام صفحهٔ اپی فیزی (epiphyseal plate) تشکیل می شود که پس از تولد و تا حدود بیست سالگی سبب رشد استخوان از دو طرف می شود.

به طور کلی استخوان سازی درون غضروفی در استخوان های دراز مثل استخوان های **اندام فوقانی** و **تحتانی** دیده می شود.



Telegram: @medical_k

www.konkur.in



خلاصه ای از استخوان سازی درون غضروفی:

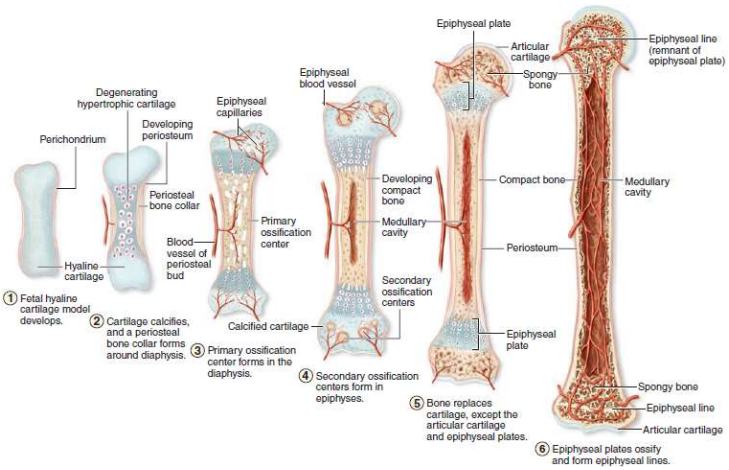


استخوان سازی پس از تولد و پس از ساخته شدن استخوان ها نیز رخ می دهد که به دو نوع وجود دارد: **رشد طولی** و **رشد عرضی**

## رشد طولی

در این نوع رشد که در صفحات رشد (صفحات اپی فیزی) استخوان رخ می دهد مراحل زیر وجود دارد که هر مرحله دارای ناحیه ای مخصوص به خود در این صفحات است:

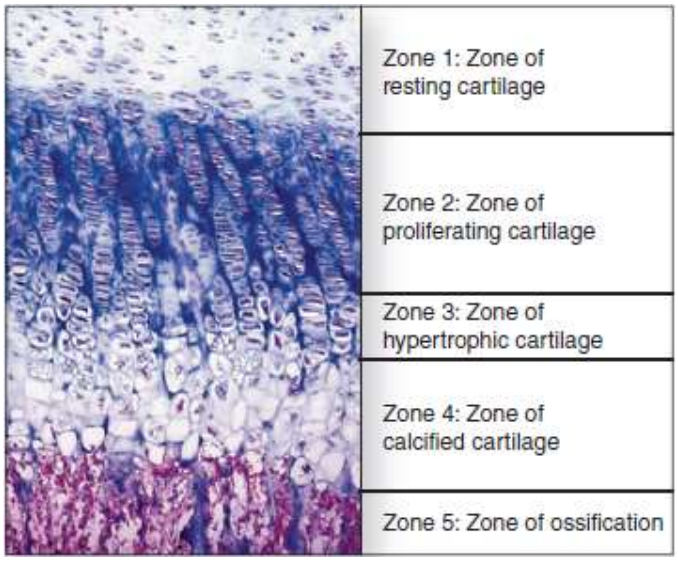


شکل ۵: نمایی از صفحهٔ اپی فیزی

۱. منطقهٔ ذخیره ای یا در حال استراحت (reserving or resting zone): در این منطقه غضروف شفاف طبیعی وجود دارد که در آن سلول های کندروبلاست در حال استراحت می باشند.

۲. منطقهٔ در حال تکثیر (proliferation zone): در این منطقه با رسیدن هورمون رشد (gross hormone, GH) سلول های کندروسیت فعال شده و تقسیم میتوز انجام می دهند و همچنین کلاژن نوع ۲ و پروتئوگلیکان بیشتری ترشح می کنند.

۳. منطقهٔ هیپرتروفی (hypertrophy zone): در این منطقه کندروسیت ها متورم می شوند، میزان انتشار مواد در ماتریکس توسط نوعی کلاژن محدود می شود و همچنین ماتریکس در حال فشرده شدن است.

۴. منطقهٔ غضروف کلسیفیه (calcified cartilage zone): در این منطقه کندروسیت ها به تدریج ناپدید می شوند و در همین حین وزیکول های ماتریکس و استئوکلسین را تولید می کنند. همچنین با تشکیل بلور های هیدروکسی آپاتیت کلسیفیه شدن ماتریکس آغاز می گردد.

۵. منطقهٔ استخوان سازی (ossification zone): در این منطقه اولین بافت استخوانی تشکیل می شود. همچنین pH در این منطقه تغییر می کند و این تغییر سلول های استئوژنیک را فعال می کند. همچنین مویرگ های خونی و



Telegram: @medical_k

www.konkur.in



سلول های استئوژنیک به حفرات ایجاد شده توسط کندروسیت های مرده هجوم می برند و تشکیل ماتریکس استخوانی تکمیل شده را انجام می دهند.

## رشد عرضی

این نوع رشد از داخل به خارج (آندوسیت به پریوسیت ) می‌باشد. وقتی استئوکلاست از داخل، استخوان خواری می کند، از بیرون استخوان سازی می‌شود که باعث رشد عرضی می‌شود و مغز استخوان کم کم زرد می‌شود. با افزایش سن دیواره نازک شده(قطر لومن افزایش می‌یابد) و استحکام کم می‌شود و باعث پوکی استخوان می شود.

## مراحل

۱. سیستم های هاورس جدید به تدریج جای قدیمی ها را می گیرند. چون با افزایش سن جذب املاح از غذاها کمتر می شود، غلظت املاح در هاورس های نسل های جدیدتر کمتر است (تغییر رنگ). به همین دلیل غذاهای سالمندان باید له شده و سوپی باشد که جذب املاح بالاتر رود.

۲. همچنین شکل و موقعیت سازه های هاورس عوض می شود(تغییر زاویه ها) و در هم می شود.(هر چه استخوان، سازه منطقی تری داشته باشد، شکستن آن سخت تر است)

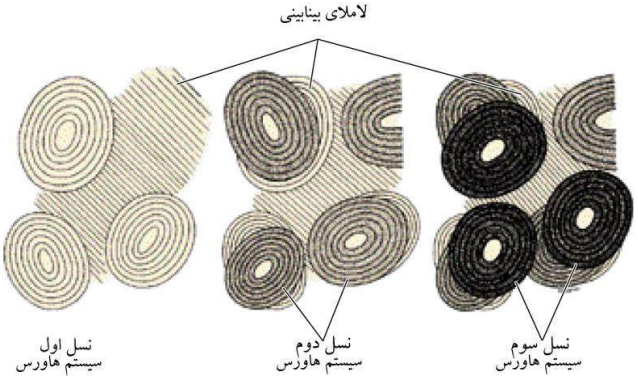


این دو عامل باعث کاهش استحکام استخوان می‌شوند. پس می بینیم که استخوان سازی در انسان ادامه دارد ولی با گذر زمان از استحکام استخوان های ساخته شده کاسته می شود.

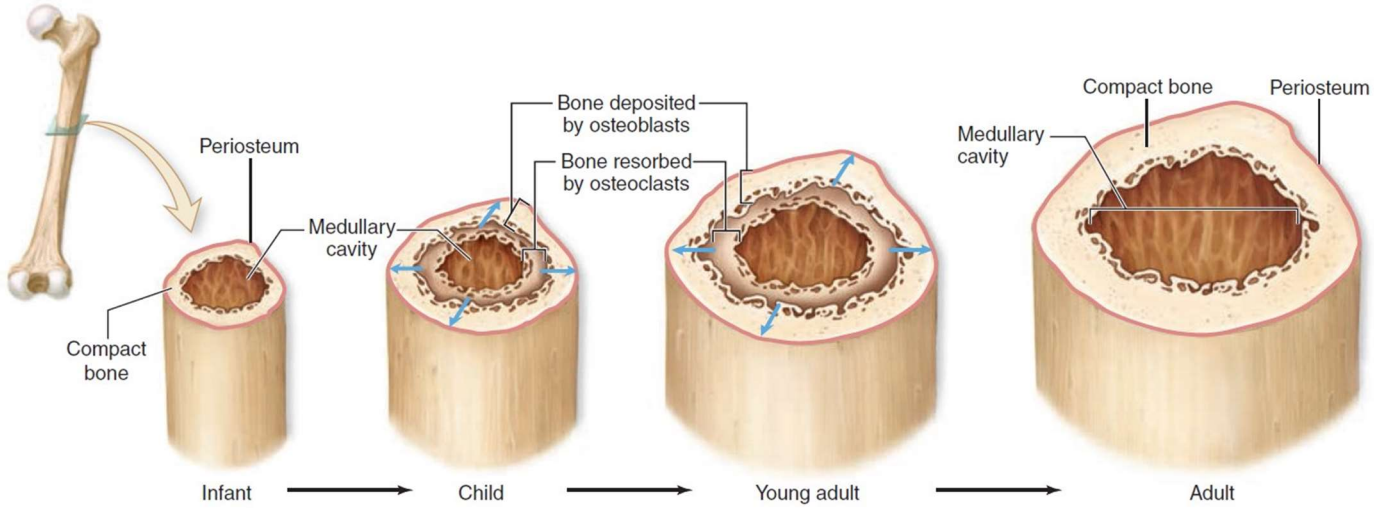




Telegram: @medical_k

www.konkur.in



# مفصل

## انواع مفاصل

- ثابت
  - مثل محل اتصال ribبه sternumدارای غضروف شفاف
- متحرک
  - مثل مفاصل زانو و hip
- نیمه متحرک
  - مثل دیسک های بین مهره ای

## ثابت

۱.همبندی(Syndesmosis )(فقط در نوزاد) : شیارهای استخوان جمجمه در نوزاد : ناحیه استخوانfontanel (ملاج) که به استخوان parietal اتصال دارد ولی در اثر فشار، داخل می‌رود چون سیرکوس های آن مفصل همبندی است و فعلا استخوانی نشده است.

۲ -غضروفی(Synchondrosis) : محل اتصال دنده به سینه – مفصل ناحیه pubis

۳ -استخوانی(Synostosis) : شیارهای استخوان جمجمه در بلوغ ( سیرکوس ها از همبندی به این نوع تبدیل می‌شوند )

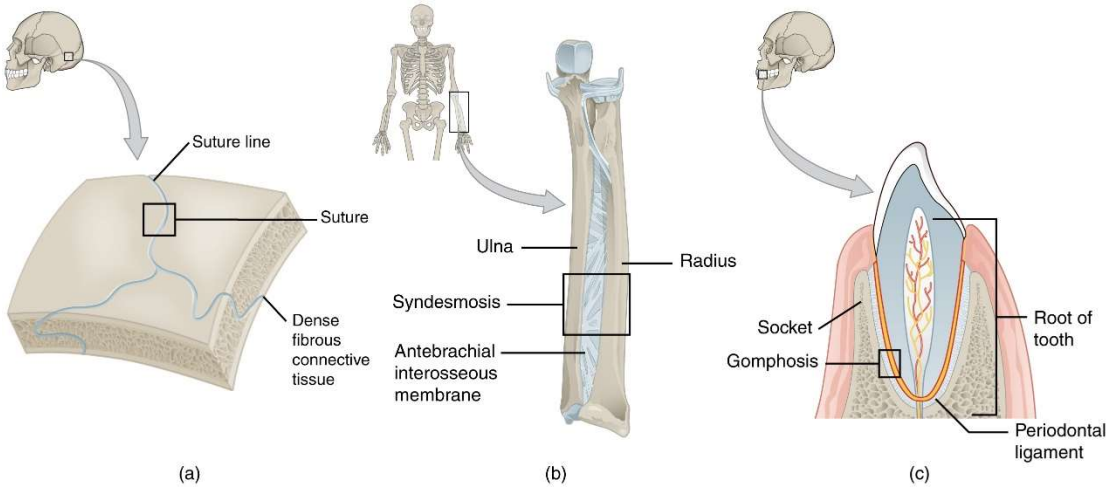




Telegram: @medical_k

www.konkur.in



دلیل تق تق صدا دادن : حرکت سریع مایع مفصلی در محل مفصل باعث این صدا است که در سنین بالاتر موجب درد مفاصل می‌شود زیرا غضروف مفصلی له و نازک میشود . بطور کلی با پیرشدن فرد،غضروف ها نازک تر می‌شوند و از آنجا که غضروف ها قابلیت ترمیم دارند با مالش دادن مفاصل با روغن دریک جهت موجب تقویت مفاصل خواهیم شد.

## مفصل متحرک

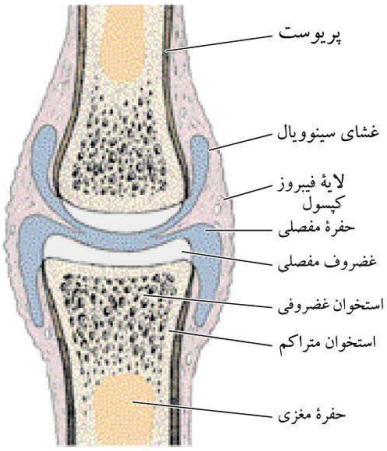


۱ - صفحه انتهایی استخوان ( end plate bone )در راس اپی فیز

۲ - غضروف مفصلی (articular cartilage) فاقد کندریوم و مانع تماس مایع سینوویال با استخوان

۳ - حفره سینوویال که دارای دو جزء مایع سینوویال و غشاء سینوویال است

۴ - کپسول مفصلی که نوعی پرده همبندی است و هر چه به سمت داخل مفصل می رود، سست تر می شود تا اینکه داخلی ترین لایه که سست ترین است، غشاء سینوویال را می سازد.

نکته ۱ : در اثر ورود مایع سینوویال به استخوان، استئومیلیت( Osteomyelitis) و تورم ایجاد می شود.
نکته ۲: پرده صفاق هم همبندی است و هر چه به سمت روده می رود سست تر می شود تا اینکه روده بند را بسازد.

### غشاء سینوویال

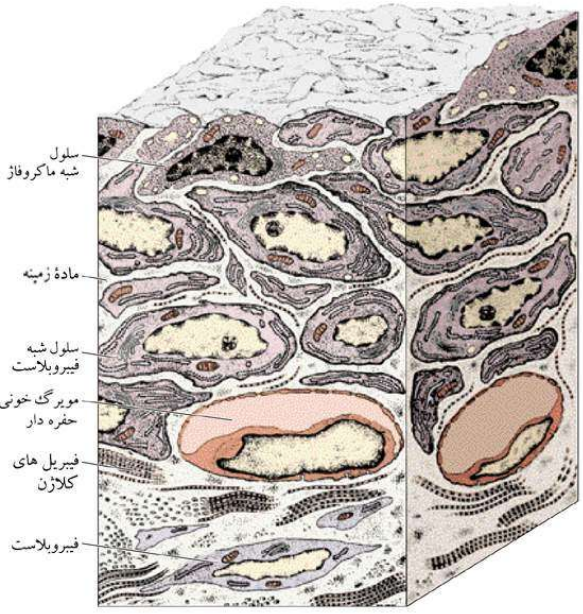


یک غشاء نفوذ پذیر است که دارای بافت همبندی پر مویرگ در زیرش می باشد.این غشا مایع سینوویال را ترشح می کند.
غشاء سینوویال دارای دو نوع سلول است:
۱.فیبروبلاست F که هسته هایش بازوفیل کمرنگ است و نقش پروتئین سازی دارد.
۲.ماکروفاژ M که هسته هایش بازوفیل پررنگ است و نقشش جذب کردن و خوردن پروئین های دناتوره شده است.
مایع سینوویال، پلاسما است یعنی: آب + املاح + پروتئین + آنزیم + هورمون+ ... و دائما" در حال حرکت و تبادل از دیواره مویرگ (revise شدن) براساس دو فشار هیدرواستاتیک و آمفوتتیک است.
پس یک مفصل متحرک از چهار بخش تشکیل می شود:
۱. غضروف مفصلی
۲.غشاء سینوویال
۳.مایع سینوویال
۴.حفره سینوویال



Telegram: @medical_k

www.konkur.in



**نکته:** هر چه از فضولات بدن که با عرق، ادرار، مدفوع، اشک، ترشحات بینی، زوائد شاخی ناخن و مو و غیره دفع نشود، در حفره سینوویال جمع می شود مثل اوره و اوریک اسید که باعث ایجاد بیماری هایی مثل نقرس می‌شود که درمانی ندارد. همچنین می تواند باعث درد و بد فرم شدن مفاصل شود.

## مفصل نیمه متحرک

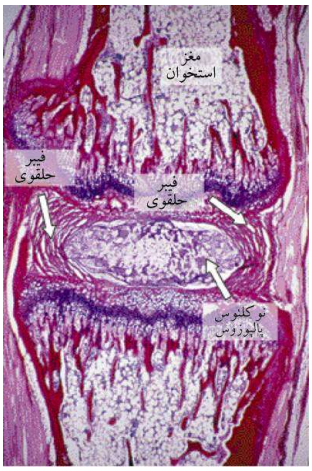


بین اجسام مهره ای، دیسکهای بین مهره ای وجود دارد که از نوع مفصل نیمه متحرک است. این دیسک ها باعث تسهیل حرکت مهره ها و ذخیره سلولی می‌شود( Multi potential ).
کج نشستن روی این دیسک ها اثر منفی دارد.
این دیسک ها از دو قسمت تشکیل شده اند :

۱ - بخش محیطی : که ازجنس بافت همبند متراکم/ dense است و دارای رشته های حلقوی ( annulus fibrosis ) است.

۲ - بخش مرکزی ( Nucleus pulposus ) : که ازجنس بافت همبند موکوئیدی است.حاوی سلول های زاپاس و multi potential و تمایزنیافته است که برای cell therapy استفاده می شوند و قابلیت تبدیل به همه ی انواع سلول های بدن را دارند.



Telegram: @medical_k

www.konkur.in

وَمَنْ أَحْيَاهَا فَكَأَنَّمَا أَحْيَا النَّاسَ جَمِيعًا ۚ آية

[سورة المائدة : 32]

نام درس: بافت‌شناسی

نام استاد: دکتر ملک

تاریخ: ۹۸/۹/۲۳

TEHRAN UNIVERSITY OF MEDICAL SCIENCES

# موضوع جزوه: خون و خون‌سازی



@Dr_jozveh

کسری پیراهش

علی زرین‌نیا

گروه جزوه نویسی ۹۸

الف

Telegram: @medical_k

www.konkur.in



خون: بافت همبند اختصاصی است که ماده زمینه‌ای آن پلاسما است.

پلاسما: ۹۲ درصد آن آب و ۷ درصد آن را پروتئین‌هایی که توسط کبد ساخته می‌شوند تشکیل می‌دهند. آلبومین بزرگ‌ترین این پروتئین‌ها است. پلاسما همچنین شامل الکترولیت‌ها، موادغذایی، دفعی (waste product) و گازهای تنفسی (respiratory gases) است. (البته پروتئین‌هایی مثل گاماگلوبین‌ها توسط پلاسماسل‌های خود خون ساخته می‌شوند.)

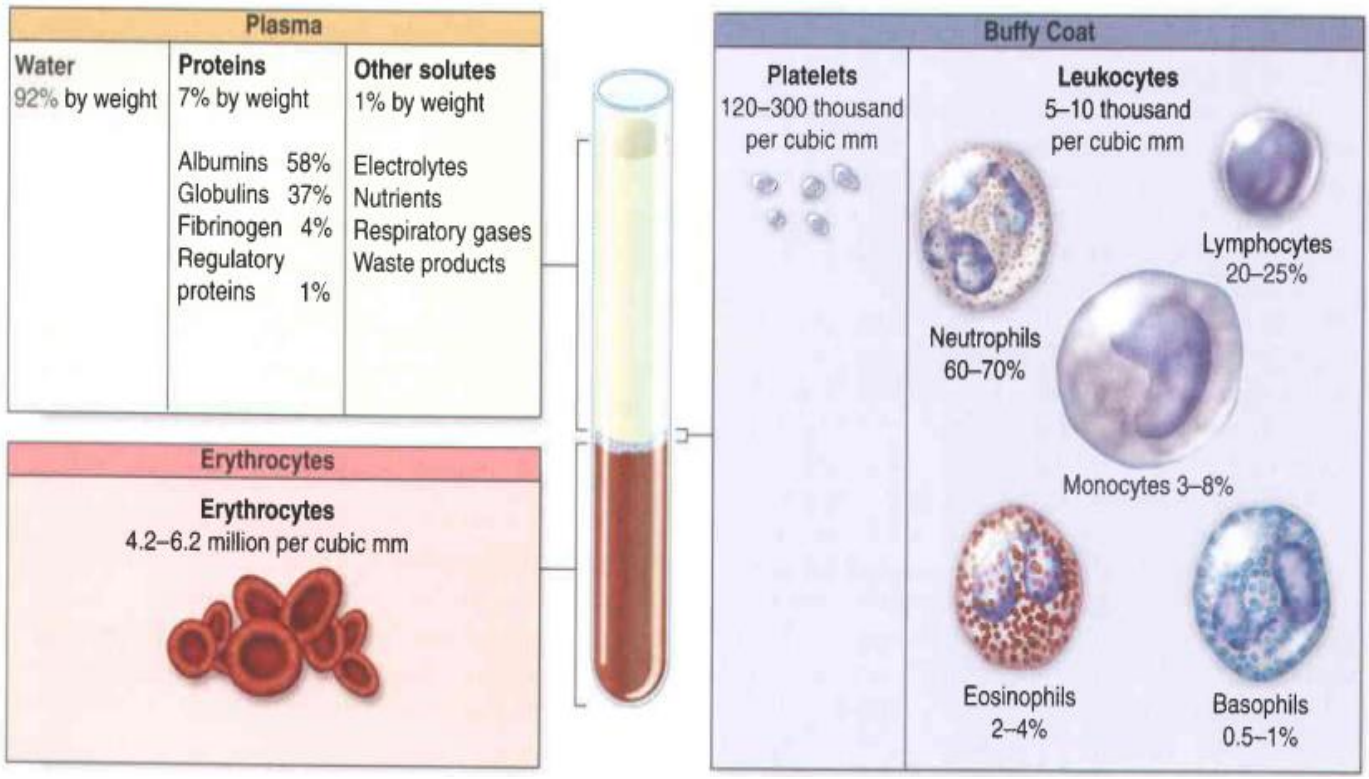


پروتئین‌های پلاسما (برحسب فراوانی)

- Albumin (فراوان‌ترین، حفظ فشار خون)
- گلوبولین‌ها (۳۷٪ پروتئین‌ها، سه نوع: α، β و γ)
- Fibrinogen (بزرگ‌ترین، انعقادخون)
- Complement (نقش در التهاب)

گاماگلوبین: تنها آنتی‌بادی که از جفت عبور می‌کند.

IGG: افزایش مقاومت جنین در مقابل بیماری‌ها (نوعی گاماگلوبین)



Telegram: @medical_k

www.konkur.in



| Protein | Function |
|---|---|
| Albumin | Maintain colloid osmotic pressure , transport insoluble metabolites |
| Globulins α and β | Trranspherin,Transport metal ions, Fibronectin,Protrombin,protein-bound , lipids, lipid-soluble vitamins |
| Globulin γ | Antibodies for host defense |
| Complement proteins | Destruction of microorganisms |
| Fibrinogen (Clotting factors) | Formation of blood clots |
| Plasma lipoproteins | Transport of triglycerides and cholesterol to/from liver |

در حالت عادی در خون رشته نداریم؛ اما در صورت آسیب بافتی، فیبرینوژن به فیبرین رشته‌ای تبدیل شده و نهایتا سبب انعقاد خون و ظهور رشته در آن می‌شود.

خون درون سیستمی از رگ‌ها جریان دارد (blood vessels). معمولا در حالت عادی جریان خون این رگ‌ها را ترک نمی‌کند. استثنایی در بدن وجود دارد؟ غده‌ای به نام طحال در زیر دیافراگم که در آن گلبول‌های قرمز از جریان خون خارج می‌شوند (به سبب فرسوده‌شدن)؛ یعنی در طحال یک open circulation داریم.

## سلول‌های خون

- گلبول قرمز (اریتروسیت): عمر سلول بالغ ۱۲۰ روز، بدون هسته
- گلبول سفید (لکوسیت): عمر بسیار محدود، لنفوسیت‌ها مهم‌ترین هستند، قابلیت دیاپدز
- پلاکت (ترومبوسیت): نقش در ایجاد لخته خون

سلول‌های خونی در هفته سوم از مزودرم کیسه زرده‌ای تشکیل می‌شوند؛ ۸ هفته اول رویانی به دلیل ساخت ارگان‌ها بسیار مهم است. در ماه دوم کبد و طحال تشکیل می‌شوند و با هموسیتوبلاست خون‌سازی در کبد و طحال ادامه می‌یابد. مادر همه سلول‌های خونی یک سلول مونوفیلتیک به نام هموسیتوبلاست است.

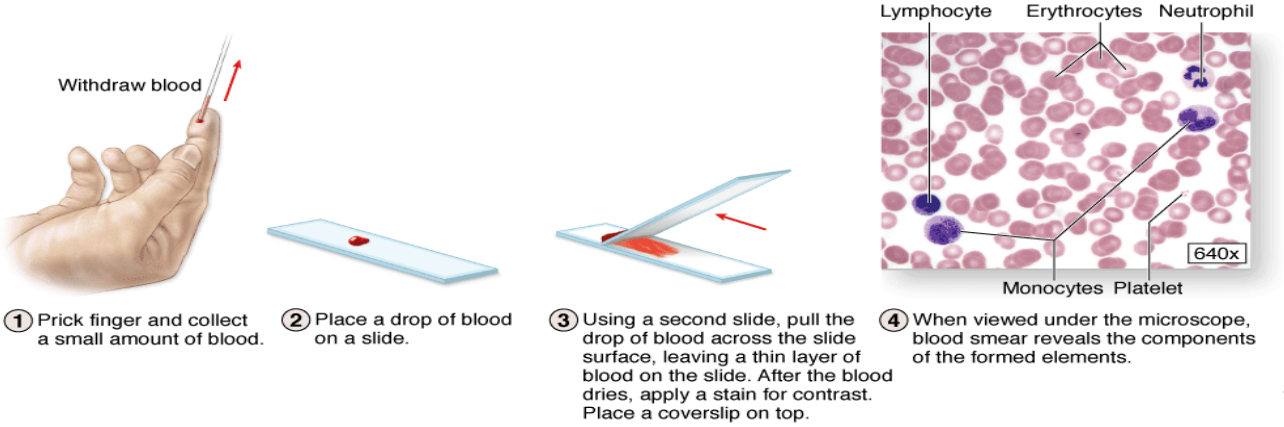


Telegram: @medical_k

www.konkur.in



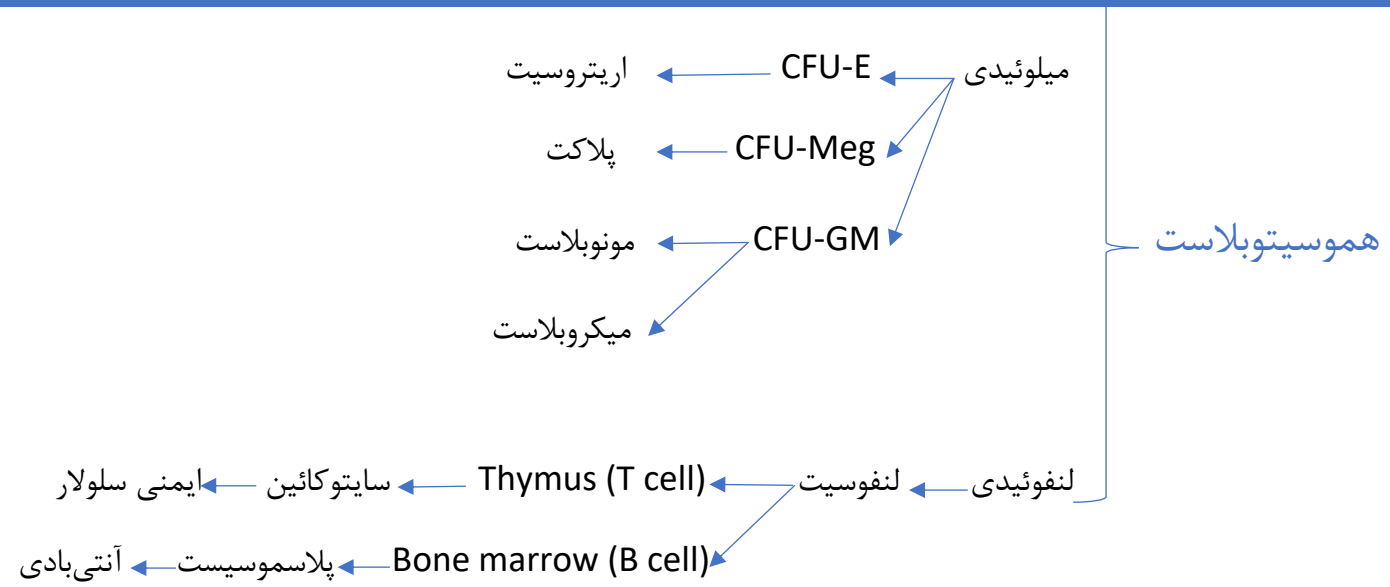


خون‌سازی بعد از کبد و طحال در مغز استخوان انجام می‌شود که به آن مغز قرمز استخوان گفته می‌شود. در نوزادان تمام مغز استخوان قرمز است. در فرد بالغ بعضی از مغز استخوان‌های قرمز تبدیل به مغز استخوان زرد می‌شوند که توانایی خون‌سازی دارند اما خون‌سازی نمی‌کنند. در فرد بالغ مغز استخوان‌های پهن، قرمز است (مانند sternum و ribs). پس از تولد سلول‌های خون‌ساز همچنان در کبد و طحال باقی می‌مانند. در حالت عادی وقتی به زیر دیافراگم دست می‌زنیم، نه کبد فرد حس می‌شود و نه طحال وی؛ اما وقتی فرد بیماری خونی دارد، کبد و طحال به‌صورت جبرانی خون‌سازی می‌کنند؛ درنتیجه بزرگ‌تر می‌شوند. این حالت نشانه‌ی متاپلازی میلوئید است که فرد هپاتومگالی (بزرگ‌شدگی کبد) پیداکرده و اسپلنومگالی (بزرگ‌شدگی طحال) در سونوگرافی کاملا مشخص می‌شود.

## ساختمان‌های مغزاستخوان

- رتیکولر و کلاژن III: داربست مغز قرمز استخوان
- طناب‌های خون‌سازی
- سینوزوئید: سلول‌های خونی توسط آن‌ها وارد جریان خون می‌شوند.

خون‌سازی در مغزاستخوان،منوفیلتیک (وحدت گرایی) است. زیرا سلول مادر درنهایت یکی است (Multi Potential Hematopoietic Stem Cell). در اولین سیر تکاملی لنفوسیت‌ها از بقیه‌ی سلول‌های خونی جدا می‌شوند (رده‌های لنفوئیدی و میلوئیدی). در رده‌های بعدی، تمایزهای دیگری نیز صورت می‌گیرد؛ برای مثال، میوبلاست مادر گرانولوسیت‌ها و منوسیت‌ها است.



Telegram: @medical_k

www.konkur.in



## سرطان‌های خون

- میوبلاستیک ← جوانی (۳۰-۲۰ سال)، در همان ابتدایش کشنده‌است.
- لنفوبلاستیک
  - کودکان ← قابل درمان ← ابتدا با شیمی‌درمانی تخریب مغزاستخوان و احتمال بهبود کامل پس از پیوند مغزاستخوان
  - بزرگسالان ← کشنده

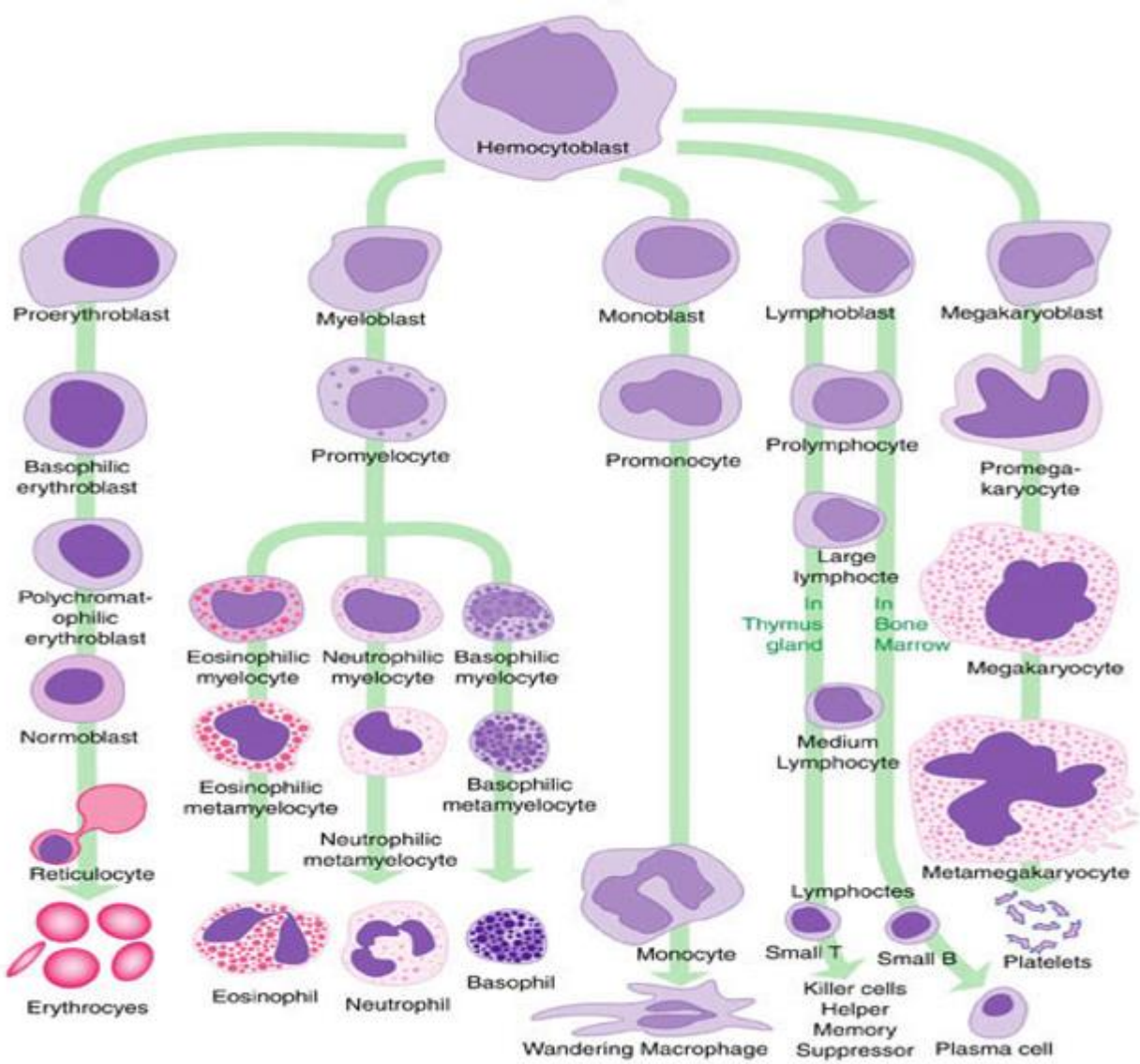




Telegram: @medical_k

www.konkur.in



## R.B.C اریتروسیت:

۴-۵ میلیون سلول در هر میلی‌متر مکعب. (خانم‌ها به دلیل بارداری و قاعدگی عموما نسبت به مردان RBC کمتری دارند.) (البته در زمان بارداری، WBC خانم‌ها افزایش می‌یابد.) آخرین رده گلبول قرمز در مغزاستخوان که هسته دارد، نرموبلاست است که عمر محدودی دارد. گلبول قرمز بالغ فاقد هسته (enucleated) است، فاقد ارگانل‌های سیتوپلاسمی است، در آن مرکز کم‌رنگ‌تر است، و نمای دیسک مقعرالطرفین دارد.

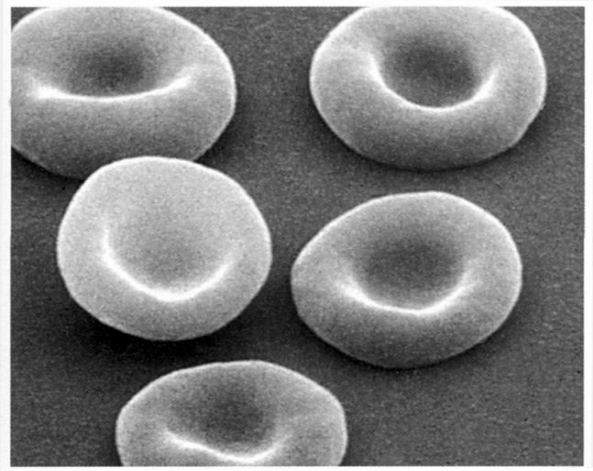

مویینه capillary: فراوان‌ترین و کوچک‌ترین رگ‌های خونی بدن، رگ‌های مبادله‌ای (exchange vessels). قطر مویینه‌های کوچک به اندازه یک گلبول قرمز است و گلبول‌های قرمز به‌صورت تک‌تک از آن عبور می‌کنند.

گلبول قرمز قابلیت انعطاف دارد (flexibility) و اگر این قابلیت را نداشته باشد، در حین عبور از مویرگ می‌شکند و هموگلوبین آن آزاد می‌شود. به این اتفاق همولیز گفته می‌شود.

پروتئین‌های محیطی (peripheral) در زیر غشا یک توری به‌وجود آورده‌اند که سردسته آن‌ها اسپکترین (spectrin) است. نتیجه آن ایجاد یک توری دور RBC و حفظ ساختارش است.

اگر اسپکترین خراب شود ← اسفروسینوزیس (گرد کاملا) / الیپتوسیتوزیس (بیضوی) ← همولیز



Telegram: @medical_k

www.konkur.in



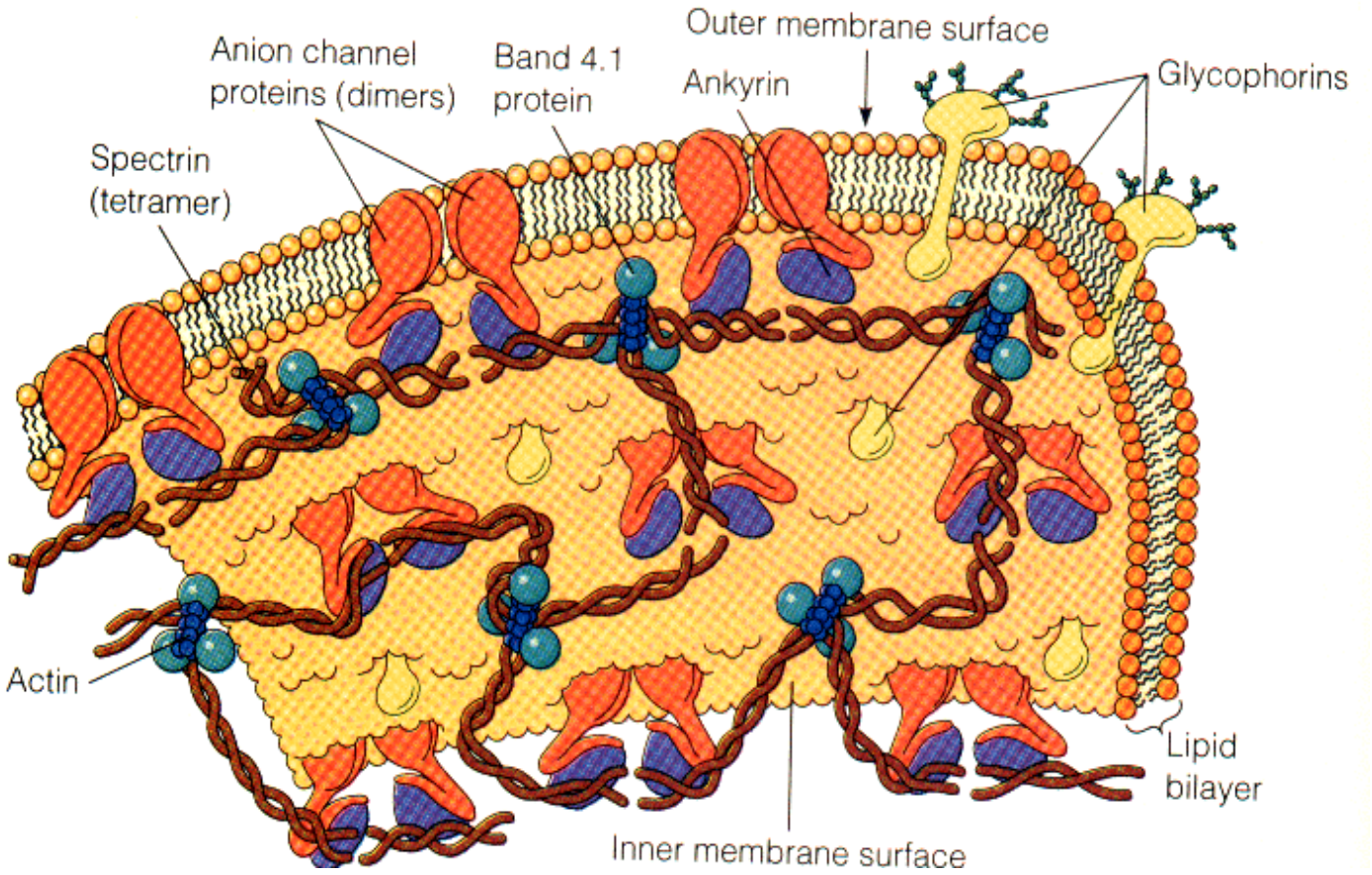


پیدایش گلبول‌های قرمز کمتر از ۶ میکرون ← microcyte

پیدایش گلبول‌های قرمز بیش‌تر از ۹ میکرون ← macrocyte

کم‌رنگ بودن گلبول قرمز که ناشی از کاهش Hb است ← hypochrome

پررنگ بودن گلبول قرمز که ناشی از افزایش Hb است ← hyperchrome

به کم‌خونی ، آنمی گفته می‌شود و زیاد بودن گلبول‌های قرمز پلی‌سیتمی (polycythemia) نامیده می‌شود.

در روند تولید گلبول قرمز تدریجا میزان نوکلئیک‌اسید کم و میزان Hb زیاد می‌شود.

اریتروسیت حتما باید بدون هسته باشد.

آنمی بیماری نیست بلکه علامت کم‌خونی است. ویتامین‌های لازم برای تولید خون $B_9$ و $B_{12}$ هستند.

وجود گلبول‌های قرمز با اندازه‌های نامساوی در خون ← آنیزوسیتوزیس

وجود گلبول‌های قرمز با اشکال غیریکسان در خون ← پوئی‌کیلوسیتوزیس

اگر طحال را برداریم، سیستم ایمنی ضعیف می‌شود ولی کبد وظیفه طحال را برعهده می‌گیرد.

پلی‌سیتمی در افرادی که در ارتفاعات زندگی می‌کنند یا سیگار می‌کشند وجود دارد اما کسانی که همیشه گلبول قرمز زیادی دارند، ممکن است دچار سکته قلبی و مغزی شوند.

در خون نباید سلول‌های نابالغ یعنی blast– دیده‌شود. درغیر این صورت، نشانه‌ای از سرطان است.



Telegram: @medical_k

www.konkur.in



## گلبول‌های سفید WBC یا لکوسیت‌ها:

۶۰۰۰ تا ۸۰۰۰ در میلی‌لیتر مکعب. زمانی که گلبول‌های سفید رنگ می‌شوند، ۲ دسته می‌شوند:

**Agranulocyte**: بدون گرانول داخل سلولی اختصاصی، دارای هسته یک قسمتی

| | |
|---|---|
| لنفوسیت‌ها: ٪۲۵-۲۰<br>قطر: ۷/۵ میکرون در خون | منوسیت: ٪۵<br>قطر: ۲۰ میکرون |

**Granulocyte**: دارای گرانول‌های اختصاصی، هسته چندقسمتی (نه چندهسته‌ای). قطعات هسته توسط خطوط ظریف کروماتین به‌هم وصل‌اند.

| | | |
|---|---|---|
| نوتروفیل: ٪۶۴-۶۰<br>قطر: ۱۵-۱۲ میکرون در خون | ائوزینوفیل: ٪۴-۲<br>قطر: ۱۵-۱۲ میکرون در خون | بازوفیل: ٪۰/۵<br>قطر: ۱۵-۱۲ میکرون در خون |

به ترتیب اندازه از بیش‌تر به کم‌تر: منوسیت، ائوزینوفیل، نوتروفیل، بازوفیل، لنفوسیت

گرانول‌ها دو دسته‌اند
- آزروفیلیک: در همه گرانولوسیت‌ها هستند و رنگ آزرو را می‌گیرند. شامل: میلوپراکسیداز، دفنسین و لیزوزیم
- گرانول‌های اختصاصی

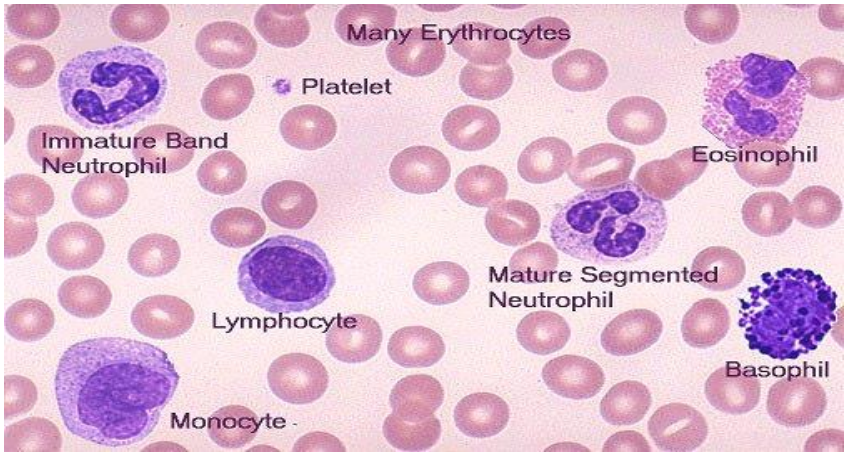




Telegram: @medical_k

www.konkur.in



اولین سلولی که در عفونت‌های حاد ظاهر می‌شود نوتروفیل است (ایمنی ذاتی) و با پای کاذب فاگوسیتوز می‌کند. ماکروفاژ ذرات بزرگ‌تر را می‌بلعد و نوتروفیل ذرات کوچک‌تر را (میکروفاژ). نوتروفیل هسته سه تا پنج قسمتی U شکل دارد. نوتروفیل نابالغ Band cell (stab) نام دارد (هسته غیر segmented: یک‌تکه). تفاوت هسته ۳ و ۵ قسمتی در این است که هسته ۵ قسمتی پیرتر است. نباید در خون Band cell داشته‌باشیم.(اگر هم باشد، باید خیلی کم باشد.) در صورت زیاد بودن Band cell در خون، می‌توان تشخیص داد فرد عفونت حادی دارد و مغزاستخوان به صورت جبرانی گلبول سفید بیشتری را وارد جریان خون می‌کند. در خانم‌ها یک تکه کوچک متصل به هسته وجود دارد به نام Drum stick که همان Barr body است (کروموزوم X غیرفعال شده).

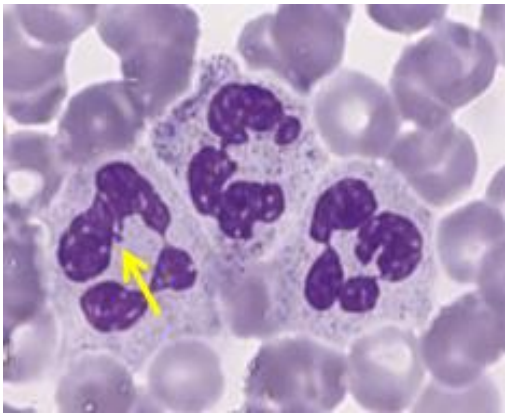

گرانول‌های اختصاصی نوتروفیل شامل: میلوکلاژناز، اسیدهیدرولاز و لاکوفرین (اتصال به آهن) است. بعضی از پروتئین‌ها در بدنمان به‌صورت tumor marker هستند. مثلا از پروستات ماده‌ای به نام PSAG به خون وارد می‌شود و اگر از رقمی بالاتر باشد، می‌توان سرطان پروستات را تشخیص داد و در این حالت دیگر نیازی به بیوپسی نیست. آلکالاین فسفاتاز برای تشخیص تومورهای استخوانی (در سرطان‌های خون) و CAI25 برای تشخیص سرطان تخمدان به‌کار برده می‌شود.

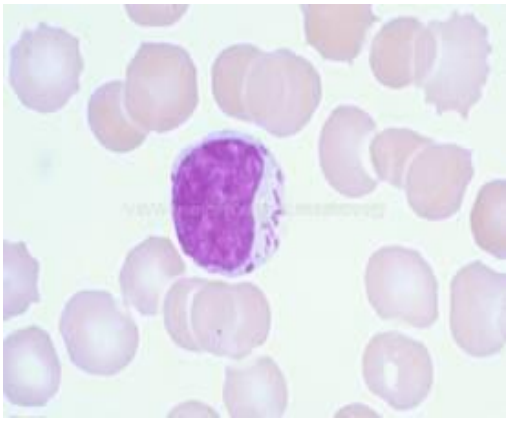

منوسیت‌ها نسبت به لنفوسیت‌ها هتروکروماتین کم‌تری در هسته دارند. بزرگ‌ترین گلبول‌های موجود در خون هستند، هسته لوبیایی به همراه سیتوپلاسم خاکستری کم‌رنگ دارند. توانایی دیاپدز به انواع ماکروفاژ در بافت‌های گوناگون را دارند مثل لانگرهانس در پوست، استئوبلاست در استخوان و میکروگلی در تترامری سیستم و ماست‌سل در ریه و کوپفر در کبد.

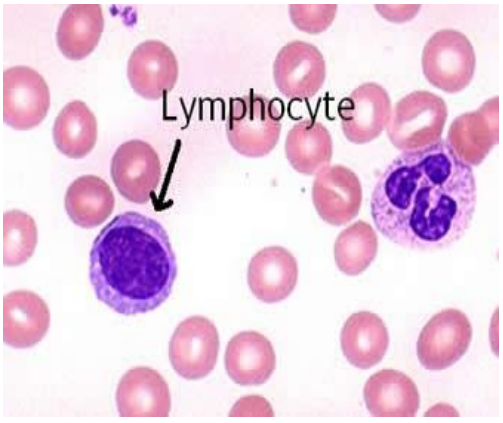


لنفوسیت‌ها: قسمت اعظم آن‌ها را هسته تشکیل می‌دهد. دارای غشای نازک می‌باشند؛ بیش‌تر لنفوسیت‌های T عمر درازی دارند. با میکروسکوپ لنفوسیت‌های B و T قابل افتراق نیستند؛ رهبر دستگاه ایمنی هستند و تنها سلول‌هایی هستند که می‌توانند بعد از دیاپدز به جریان‌خون برگردند.



Telegram: @medical_k

www.konkur.in



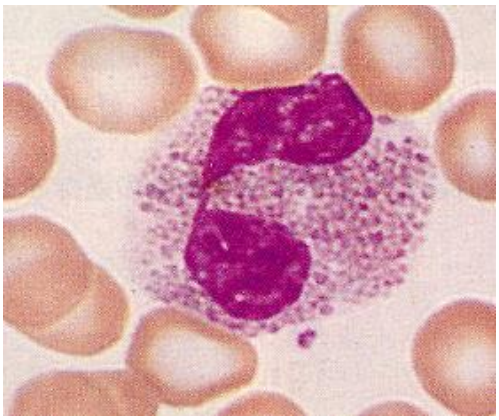

ائوزینوفیل: در عفونت‌های انگلی افزایش می‌یابد و کمی بزرگ‌تر از نوتروفیل است. هسته دو قسمتی دارد و گرانول‌های اختصاصی آن برجسته و به رنگ صورتی تا قرمز هستند و همچنین شامل یک بخش پروتئینی به نام Major Basic Protein (MBP) هستند. خاصیت آنتی‌پارازیتیک (ضد انگلی) دارد. به همین دلیل، در بیماری‌های انگلی شاهد افزایش این گلبول‌های سفید هستیم. قابلیت فاگوسیتوز دارد ولی کمپلکس آنتی‌ژن-آنتی‌بادی را.

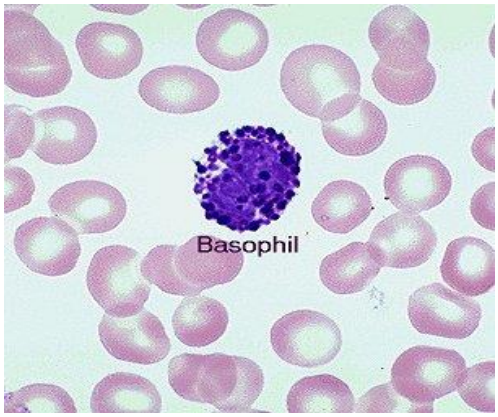


بازوفیل‌ها: در واکنش‌های حساسیتی افزایش می‌یابند.(در آلرژی ائوزینوفیل هم افزایش می‌یابد.) کمی کوچک‌تر از نوتروفیل بوده و سیتوپلاسم آن دارای گرانول‌های بنفش‌رنگ است. هسته معمولا دوقسمتی دارد که اغلب دیده نمی‌شود چون رویش را گرانول‌های تیره پوشانده‌اند. دارای مواد اختصاصی هیستامین، هپارین، لکوترین‌ها، Eosinophilic Chemotactic Factor (ECF)، و SRS-A (عملکرد مثل هیستامین اما آرام‌تر) مقدار بازوفیل در حالت نرمال در خون بسیار کم است (٪۰/۵). بازوفیل‌ها عین ماست‌سل‌ها هستند و در واکنش‌های آلرژیک و حساسیتی گرانول‌های خود را آزاد می‌کنند. ممکن است در طی این واکنش‌ها میزان خیلی زیادی گرانول آزاد شود.(واکنش‌های حساسیتی: گشاد شدن ناگهانی عروق که منجر به افت فشار خون، اسپاسم مجاری هوایی و رومبواسپاسم می‌شود ← به‌عنوان شوک‌هایی که حتی می‌توانند منجر به مرگ شوند.)

## پلاکت‌ها

حاصل قطعه‌قطعه شدن giant cell مگاکاریوسیت در مغزاستخوان هستند. فاقد هسته بوده و مقدار طبیعی ۲۵۰هزار تا ۴۰۰هزار در میلی‌متر مکعب. اندازه‌اش ۳-۲میکرون بوده ودارای میکروتوبول (ارگانل) در حاشیه سلول است.

ترمبوسایتوپنی ← کم‌شدن پلاکت‌های خونی ۱۵۰-۱۰۰هزار ← برداشتن طحال (کمتر از ۵۰هزار تا فرد در معرض خطر عدم بندآمدن خون در جراحی، کمتر از ۱۰هزار تا خون‌ریزی خودبه‌خود و نهایتا مرگ)

پلاکت‌ها را در زیر میکروسکوپ به صورت تکی نمی‌بینیم و به صورت مجموعه aggravation می‌بینیم (تجمع پلاکتی).



Telegram: @medical_k

www.konkur.in



براساس مشاهدات میکروسکوپ الکترونی این سلول‌ها دارای دو بخش اند: بخش حاشیه‌ای به نام هیالومر و بخش مرکزی گرانولومر

هیالومر: شامل ارگانل‌هایی مثل میکروتوبول که شکل پلاکت را حفظ می‌کند و همچنین سیستم‌های توبولار برای نقل و انتقال آنزیم‌ها از داخل گرانول‌ها ← open canalicular

گرانولومر
- αگرانول‌ها: بزرگ‌تر هستند و دارای PDGF(فاکتور رشد پلاکتی) و فیبرونکتین و فیبرینوژن
- βگرانول‌ها: حاوی ADP و ATP ← تسریع تجمع پلاکتی
- λگرانول‌ها: همان لیزوزوم‌ها هستند.

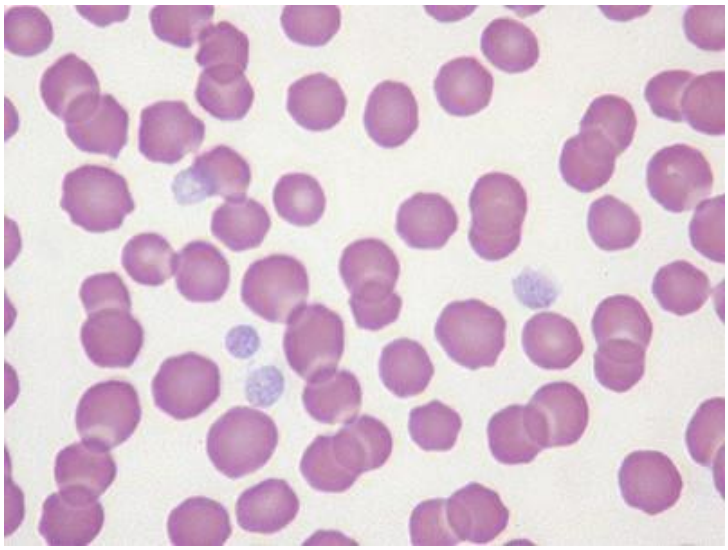



Telegram: @medical_k

www.konkur.in



## نمونه سوال‌ها از سال ۹۰ تا ۹۷

### تستی

۱. نام بزرگترین گرانول های پلاکتی چیست و حاوی چه موادی هستند؟

الف) دلتا، فیبرینوژن و فاکتور رشد پلاکتی

ب) دلتا، پیروفسفات وATP

ج) آلفا، فیبرینوژن و فاکتور رشد پلاکتی

د)آلفا، پیروفسفات وATP

۲. فعالیت میتوزی در روند خون سازی کدام گروه از سلول های زیر بیشتر است؟

الف) بنیادی ب) بالغ ج) اجدادی د) پیش ساز

۳. پروتئین بازی اصلی(Major basic protein) از اجزای گرانول های اختصاصی کدام سلول است؟

الف) بازوفیل ب)نوتروفیل ج) ائوزینوفیل د)منوسیت

۴. در طی تکامل کدام یک از رده های سلولی زیر سلول باند (stab) دیده می‌شود؟

الف) نوتروفیل ب) مونوسیت ج) مگاکاریوسیت د) لنفوسیت

۵. وجود کدام یک از موارد زیر از مشخصات پلاکت ها می باشد؟

الف) گرانول های آزوروفیل ب) گرانول های حاشیه ای ج) سیستم کانالیکولی باز د) هسته

۶. جسم بار کروموزوم ایکس غیرفعالی است که در خانم ها مشاهده می شود، هسته کدام یک از سلول های زیر محل مشاهده آن است؟

الف) نوتروفیل ب) ائوزینوفیل ج) بازوفیل د) لنفوسیت



Telegram: @medical_k

www.konkur.in



۷. در عفونت های باکتریایی حاد افزایش کدام رده سلولی زیر در خون مشاهده می شود؟

الف)میلوبلاست ب)میلوسیت ج) سلول باند د) رتیکولوسیت

۸. کدامیک از گزینه های زیر از و یزگی های پلاکت محسوب می شود؟

الف)سیستم کانالیکولی باز ب)گرانول اسیدوفیل

ج)گرانول آزوروفیل د)سیستم گلزی

۹. کدامیک از سلولهای زیر پس از انجام عمل دیاپدز مجدداً به جریان خون بر می‌گردند؟

الف ) مونوسیت ب ) لنفوسیت ج) نوتروفیل د) بازوفیل

۱۰. پروتئین های بازی اصلی major basic protein در کدام یک از سلول های زیر دیده می‌شود؟

الف)نوتروفیل ب)ائوزینوفیل ج)بازوفیل د)لنفوسیت

۱۱. تعداد کدام یک از گلبول های سفید در خون کمتر از سایر انواع آن است؟

الف) لنفوسیت ب) ائوزینوفیل ج) بازوفیل د) مونوسیت

۱۲. بزرگترین پروتئین پلاسما چه نام دارد؟

الف) آلبومین ب) فیبرینوژن ج) آلفا گلوبولین د) بتا گلوبولین

۱۳. پیدایش گلبول های قرمز با اندازه های مختلف در خون چه نام دارد؟

الف) اسفروسیتوزیس ب) الیپتو سیتوزیس ج) پوئی کیلو سیتوزیس د) آنیزوسیتوزیس



Telegram: @medical_k

www.konkur.in



۱۴. تعداد کدامیک از سلو لهای زیر در خون نرمال بیشتر است؟

الف) مونوسیت ب) ائوزینوفیل ج) نوتروفیل د) بازوفیل

۱۵. آخرین رده گلبول قرمز هسته دار در مغز استخوان چه نام دارد؟

الف) نرموبلاست ب) رتیکولوسیت ج) پرواریتروبلاست د) هموسیتوبلاست

۱۶. کمبود اسید فولیک و ویتامین ب 12 باعث ایجاد کم خونی یا آنمی ..... میشود؟

الف)میکروسیتیک هیپوکروم ب)نرموسیتیک نرموکروم

ج)میکروسیتیک هیپرکروم د)مگالوبلاستیک

۱)ج ۲)د ۳)ج ۴)الف ۵)ج ۶)الف ۷)ج ۸)الف ۹)ب ۱۰)ب ۱۱)ج ۱۲)ب ۱۳)د ۱۴)ج ۱۵)الف ۱۶)د

## تشریحی

۱. گرانول اختصاصی ائوزینوفیل ها حاوی چه پروتئینی می باشند؟

۲.از میان گلبولهای قرمز نابالغ، کدامیک وارد گردش خون می‌شوند؟

۳. گرانول های حاوی آنزیم های لیزوزومی در پلاکت ها چه نام دارند؟

۴. نوتروفیل نابالغ چه نام دارد؟

۵. نوتروفیل نابالغ که هنوز هسته اش قطعه قطعه نشده است چه نام دارد؟

۱)پروتئین بازی اصلی ۲)رتیکولوسیت ۳)لاندا ۴)سلول باند ۵)سلول باند با باتونه



Telegram: @medical_k

www.konkur.in

وَمَنْ أَحْيَاهَا فَكَأَنَّمَا أَحْيَا النَّاسَ جَمِيعًا ۚ آية

[سورة المائدة : 32]

نام درس: بافت شناسی

نام استاد:دکتر رستگار

تاریخ: ۱۳۹۸/۹/۳۰

TEHRAN UNIVERSITY OF MEDICAL SCIENCES

# عضله



کیمیا سرپرست

رضا سپدین

رهام حله فرد

@Dr_jozveh

گروه جزوه نویسی

98 الف

Telegram: @medical_k

www.konkur.in



بافت عضلانی وسعت زیادی از بدن ما را اشغال می‌کند و پراکندگی زیادی در بدن دارد. بافت عضلانی را بر اساس ساختار میکروسکوپیک و عملکرد آن می‌توان به سه دسته تقسیم کرد:

۱) **عضله‌ی اسکلتی (مخطط**، striated): بیش‌ترین حجم بافت عضلانی را به خود اختصاص می دهد و کاملاً ارادی است و توسط اعصاب سوماتیک بدن کنترل می شود. ۹۰٪ تا ۹۵٪ از این عضلات اتصال استخوانی دارند. دارای ظاهر مخطط است. بیشتر عضلاتی که در اندام ها و یا ناحیه پشت قرار دارند از این نوع هستند.

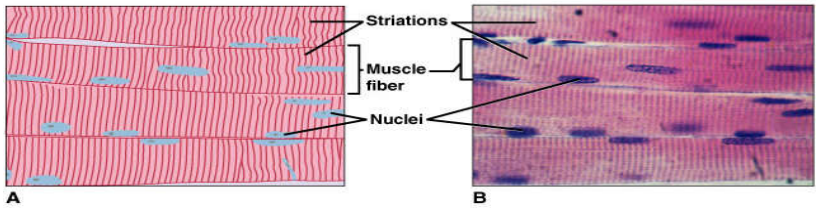


**2) عضله‌ی قلبی**: این نوع بافت عضلانی فقط در قلب وجود دارد. از نظر ساختاری مشابه عضله اسکلتی بوده و دارای ظاهر مخطط است. اما بر خلاف عضله اسکلتی عملکرد آن به صورت غیرارادی است و توسط اعصاب اتونوم (سمپاتیک و پاراسمپاتیک) کنترل می شود.

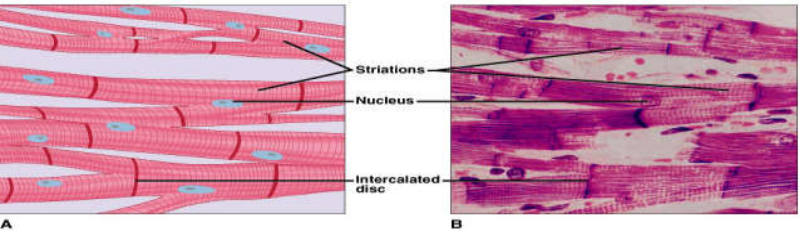


**3) عضله‌ی صاف:** خطوط تیره و روشن نداشته و شامل عضلاتی است که در جدار احشای داخل بدن مانند ارگان های تشکیل دهنده ی دستگاه گوارش رحم مثانه و ... توسط اعصاب اتونوم (سمپاتیک و پاراسمپاتیک) کنترل می شود.

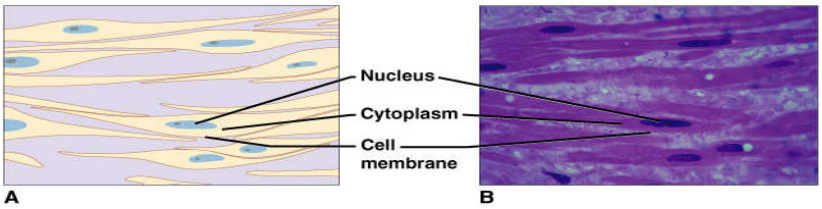


## عضله‌ی اسکلتی:

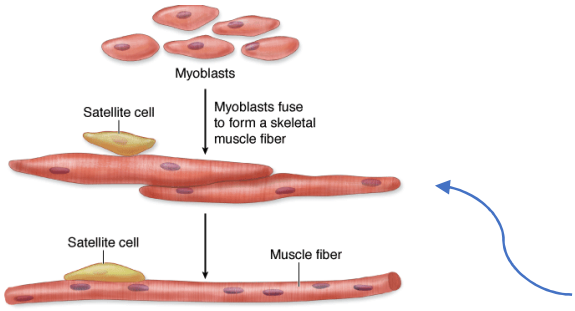


- سلول‌های بلند و استوانه‌ای شکل(سیلندری شکل) دارد.
- سلول های این بافت چند هسته‌ای هستند.

**تشکیل تار عضله اسکلتی:** در دوران جنینی بافت عضلانی از لایه ی مزودرم مشتق می شود. سلول های مزودرمی که قرار است بافت عضلانی را تشکیل دهند نسبت به بافت های دیگر (در فرایند تمایز) ظاهر طویل تری پیدا می کنند و به نوعی سلول پیش ساز به نام میوبلاست تبدیل می شوند. میوبلاست ها در کنار هم قرار گرفته و بین آنها فیوژن سلولی ( فرآیندی است که طی آن غشای سلولی از بین می‌رود و سلول‌ها به هم می‌پیوندند) اتفاق می افتد. در نتیجه یک سلول ماهیچه ی طویل و چند هسته ای به وجود می آید.



Telegram: @medical_k

www.konkur.in



پس از فیوژن سلولی سنتز پروتئین های انقباضی آغاز می شود و نهایتا نحوه ی قرار گیری پروتئین های انقباضی (میوفیلامنت) باعث به وجود آمدن خطوط تیره و روشن می شوند.

غشا سلول عضلانی **سارکولم**، سیتوپلاسم سلول عضلانی **سارکوپلاسم** و شبکه ی آندوپلاسمی آن شبکه سارکوپلاسمی (سارکوپلاسمیک) رتیکولوم نام دارند.که در بافت عضلانی به طور ویژه $Ca^{2+}$ ذخیره می‌کند. همچنین این سلول ها دارای میوگلوبین هستند که شبیه به هموگلوبین است و ذخیره ی اکسیژن را انجام می دهد و ظاهر قرمز به سلول می‌دهند.

Satellite cell: میوبلاست‌هایی که به صورت تمایز نیافته در بافت باقی می‌مانند و می‌توانند در شرایط خاص و در صورت آسیب عضله تبدیل به سلول‌های عضلانی شوند.

در عضله‌ی صاف به مقدار فراوان وجود دارند.

در عضله‌ی اسکلتی خیلی کم وجود دارند.

در بریدگی یا پاره شدگی محدود قابل جبران است اما در ترومای شدید پس از بهبود دفورمیشن دیده می‌شود، که به دلیل کم بودن satellite cell است.

در عضله‌ی قلبی وجود ندارند.

در اترآنفراکتوس میوکارد سلول‌های عضلانی قلب دچار نکروز شده و از بین می‌روند و به دلیل نبود ستلایت سل ها آسیب قابل جبران نبوده و عملکرد بخشی از عضله قلب مختل می گردد.

**پروتئین‌های انقباضی:**

- فیلامان ضخیم (میوزین)
- فیلامان نارک (اکتین)

این پروتئین ها در واحد انقباضی به نام **سارکومر** قرار می گیرند. قرار گرفتن فیلامان های ضخیم و نازک در بخش محدود شده بین دو خط Z (واحد عملکردی بافت عضلانی) سارکومر نامیده می‌شود. در عضله‌ی اسکلتی پروتئین‌های انقباضی آرایش خاصی دارند که خطوط تیره و روشن را به وجود می‌اورند. در زیر میکروسکوپ نوری به دلیل اختلاف ضخامت فیلامان‌ها مخطط دیده می‌شوند:

- فیلامان‌های ضخیم در قسمت میانی سارکومر در A band که آنیزوتروپیک (تغییر در نور پلاریزه) است قرار می گیرند.
- فیلامان‌های نازک در حاشیه سارکومر I band که ایزوتروپیک (عدم تغییر در نور پلاریزه) است قرار می گیرند.
- H-zone: در وسط نوار A فقط حاوی فیلامان‌های ضخیم است و در میکروسکوپ الکترونی روشن‌تر دیده می شود.
- M-line: خط میانی در وسط سارکومر که آن را به دو نیمه تقسیم می کند.



Telegram: @medical_k

www.konkur.in



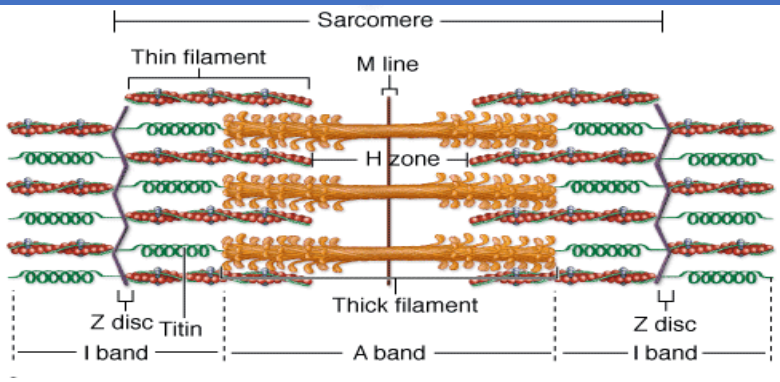


**فیلامان ضخیم**: مولکول میوزین دارای دو بخش دم و سر است:

- دم(tail): زنجیره‌ی سنگین میوزین
- سر: زنجیره‌ی سبک میوزین

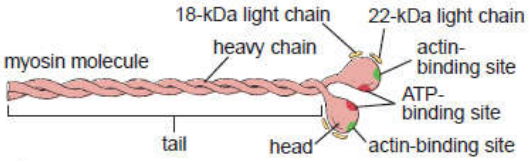


مولکول‌های میوزین معمولا به صورت دوتایی کنار هم قرار می گیرند و از ناحیه‌ی دم به هم پیچ می‌خورند. در هر سارکومر حدود ۱۰۰ تا میوزین کنار هم قرار گرفته و از ناحیه دم به Z line متصل می شوند. از قسمت سر توانایی اتصال به اکتین و مولکول ATP را دارند.

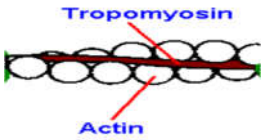


**فیلامان نازک**: پروتین اصلی تشکیل دهنده‌ی فیلامان‌های نازک اکتین است. علاوه بر اکتین پروتئین های ساختاری **تروپونین** و **تروپومیوزین** در این میوفیلامان ها وجود دارند.

**تروپومیوزین**: مولکول های اکتین در حالت آزاد در سلول پراکنده هستند و G-actin یا همان مونومرهای اکتین نام دارند که برای ساخت فیلامان‌های نازک باید کنار هم در یک رشته قرار بگیرند؛ این کار را **تروپومیوزین** انجام می دهد. در واقع تروپومیوزین مونومرهای اکتین (G-actin) را به F-actin تبدیل می‌کند. (مثالِ تسبیح)

**تروپونین**: به صورت گلبولار بوده و از 3 زیرواحد تشکیل شده است:

- Tn T: اتصال به تروپومیوزین
- Tn C: اتصال به $Ca^{2+}$
- Tn یا Tn A (تروپونین اکتین): اتصال اکتین به میوزین را کنترل می‌کند. ( با اتصال به اکتین جلوی اتصال اکتین به میوزین را می گیرد.)

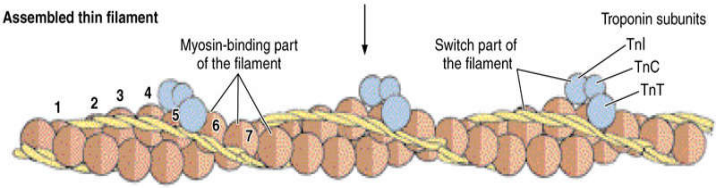




Telegram: @medical_k

www.konkur.in



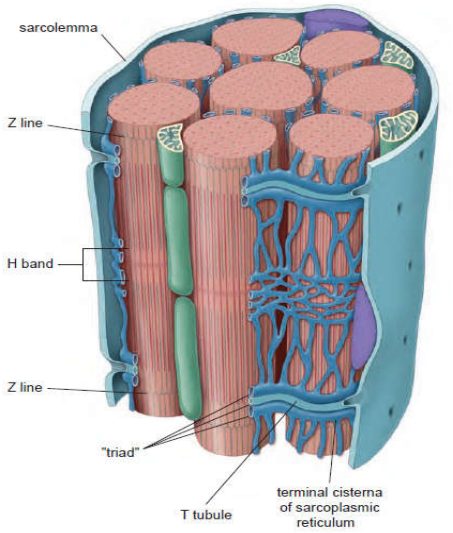


**پروتئین های ساختاری و تنظیمی:** در همه ی سلول‌های عضلانی علاوه بر پروتئین های انقباضی پروتیئن‌های ساختاری و تنظیمی وجود دارند که در فرایند انقباض مستقیما نقشی ندارند اما وجود آنها برای حفظ ساختار سارکومر و عضله ضروری است. این پروتئین‌ها در تثبیت جایگاه و طول فیلامان‌ها کاربرد دارند. در هر عضله حدوداً ۸ تا 10 پروتئین ساختاری و تنظیمی وجود دارند.

- میومزین: فیلامان‌های ضخیم را به M line متصل می کند و باعث ثابت کردن میوزین می‌شود.
- تیتین: فیلامان‌های ضخیم را به Z-line متصل می‌کند و در نوار I دیده می‌شود. تیتین بزرگ‌ترین پروتئین بدن است.
- آلفا اکتینین: فیلامان‌های نازک را به Z-line متصل می‌کند.

**انقباض:** فرآیند انقباض یک فرآیند sliding یا لغزشی است. اتصال و عدم اتصال سر میوزین به اکتین با صرف انرژی به صورت پی در پی موجب لغزش فیلامان های نازک و ضخیم بر روی یک دیگر و در نتیجه انقباض عضله می گردد.

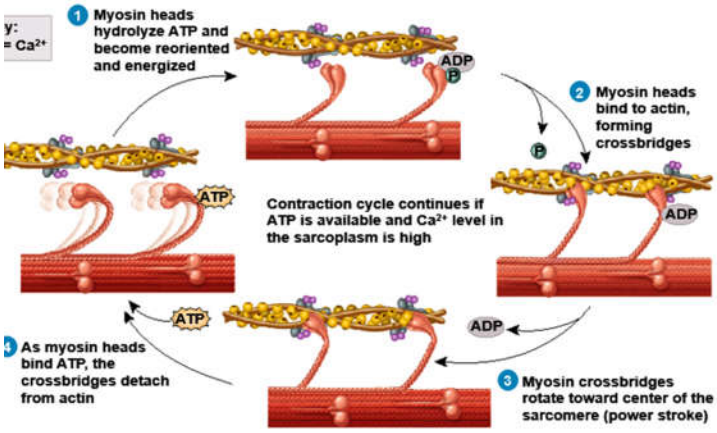


**توبول های عرضی و شبکه سارکوپلاسمی:** جهت تحریک آزادسازی یون کلسیم از شبکه سارکوپلاسمی در سرتاسر فیبر و ایجاد انقباض یکنواخت همه میوفیبریل ها، سارکولم دارای چین خوردگی های لوله ای می باشد که توبول های عرضی یا T توبول نامیده می شوند. در مجاورت T توبول ها شبکه سارکوپلاسمی ساختار لوله ای خود را از دست داده و سیسترن های نهایی را به وجود می آورند که در دو طرف لوله های عرضی گسترش می یابند. .در عضله ی مخطط(اسکلتی) لوله های عرضی و سیسترن ها ساختار سه تایی یا **تریاد** را به وجود می آورند. تریاد ها بین نوار I و نوار A قرار می گیرند.

**بافت همبند در عضله‌ی اسکلتی:**

- اپی‌میزیوم: بافت همبند متراکم نامنظم سفید رنگ(به دلیل وجود رشته کلاژن نوع یک) منعطفی است که رشته‌های کلاژن زیادی دارد و کل یک عضله را در بر می‌گیرد.
- پری‌میزیوم: عضله را بخش‌بندی (کمپارتمانه) می‌کند و فاسیکل (باندل عضلانی) بوجود می‌اورد و همچنین به عنوان مسیر برای عبور عصب و عروق نقش ایفا می کند. به عضله می‌دهد. پری میزیوم از اپی‌مزیوم منشعب می‌گردد و یک فاسیکل را احاطه می‌کند. در هر فاسیکل تعدادی سلول عضلانی وجود دارد.



Telegram: @medical_k

www.konkur.in



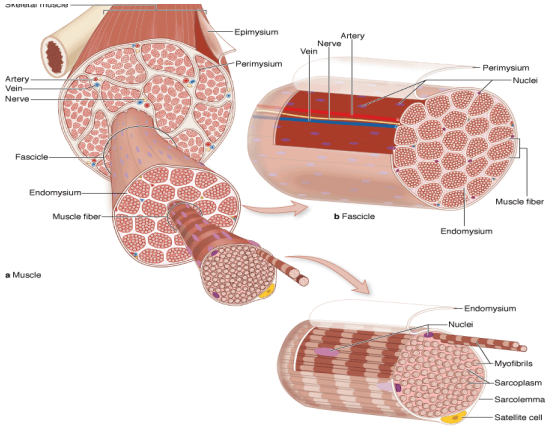


- اندومیزیوم: از پری میزیوم منشعب شده و یک فیبر را احاطه می‌کند. اندومیزیوم ریزترین انشعابات عروق و اعصاب را در بر می‌گیرد. همچنین سلول های قمری در داخل اندومیزیوم قرار می گیرند.

در داخل پرانتز😐 : وجود این بافت‌های همبند برای شکل‌گیری بافت عضلانی در دوران جنینی ضروری هستند.

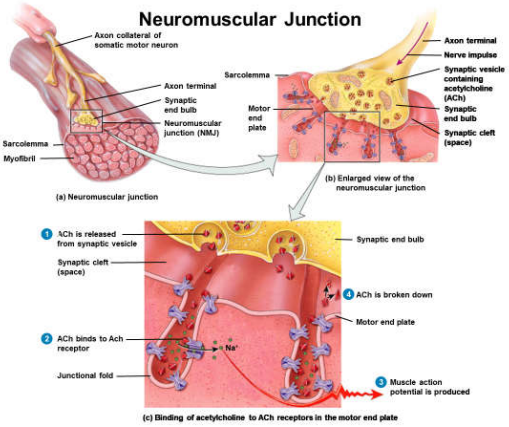


**ارتباط نورون با عضله(Neuromuscular Junction )** انتهای آکسونی در مجاورت غشا تار عضلانی قرار گرفته و سیناپس ایجاد می گردد. غشای عضله در مجاورت انتهای آکسونی چین می‌خورد، که چین خوردگی های اتصالی نام دارند. دارای گیرنده هایی برای استیل کولین می باشند. اتصال نوروترنزمیتر هایی مثل استیل کولین موجب باز شدن کانال های سدیمی یا پتاسیمی شده و در نهایت انقباض رخ می دهد. استیل کولین های باقی مانده در فضای سیناپسی توسط آنزیم استیل کولین استراز از بین می رود.

دو

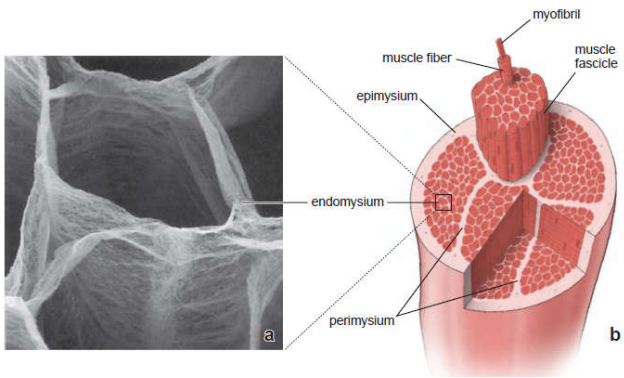


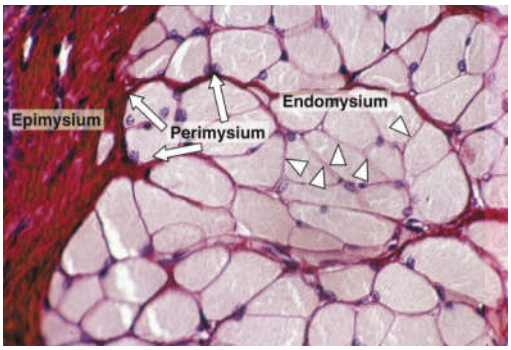


بیماری در ارتباط با استیل کولین:

1) میاستی گراد: آنتی‌بادی‌ها روی گیرنده‌ی استیل کولین قرار می‌گیرند و جای استیل کولین اشغال می گردد.
2) گلین باره: نوعی عامل ویروسی دارد و جای گیرنده استیل کولین اشغال می‌گردد.

در هر دوی این بیماری ها به دلیل عدم اتصال استیل کولین به گیرنده اش تحریک عضله و در نتیجه انقباض آن رخ نمی دهد و بیمار با ضعف عضلانی مراجعه می کند. با پیشرفت این بیماری ها امکان اختلال در تنفس بیمار نیز وجود دارد.



Telegram: @medical_k

www.konkur.in



به نوروماسکولار جانکشن صفحه محرک انتهایی نیز گفته می شود زیرا صفحه ای است که باعث حرکت می شود.

Motor unit: به یک نورون به همراه فیبرهای عضلانی که به آن‌ها عصب می‌دهد، میگویند. بسته به اندازه و کار (میزان عملکرد)، تعداد motor unit های عضلات می‌تواند متفاوت باشد. مثلا تعداد موتور یونیت های عضله چشم می تواند با تعداد موتور یونیت های عضله تراپزیوس برابر باشد.

## عضله‌ی قلبی:

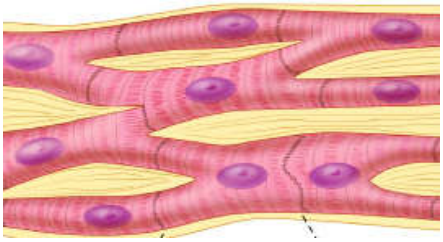

مخطط است و ساختار سارکومری دارد. سلول‌های آن تک هسته‌ای هستند (در دوران جنینی فیوژن سلولی ندارند.) و هسته‌ی آن‌ها در مرکز سلول قرار دارد. سلول های قلبی شاخه شاخه و منشعب هستند و سلول ها به کمک زوائدی که دارند از طریق دیسک های بینابینی به هم مرتبط می شوند زیرا پیام انقباض باید سریع و هماهنگ باشد. تولید و انتشار پیام انقباض در عضله قلبی به صورت خود به خودی و مطابق الگوی زیر است:

تولید ضربان قلب در گره‌ی SA ← گره‌ی AV ← دسته‌جات← پخش شدن در تمام عضله قلب

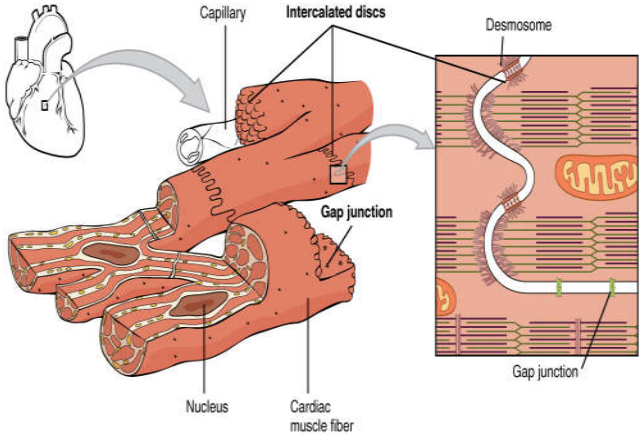


با توجه به نقشه ی فوق پخش شدن پیام باید سریع باشد. در نتیجه میان سلول های عضله قلبی اتصالات ویژه ای در دیسک های بینابینی وجود دارد. اتصال ارتباطی (دسموزوم) و اتصالات چسبنده (فاسیای چسبندگی) که مانع از ازهم‌گسیختگی عضله قلب نیز می‌گردد، از این نوع هستند. نحوه ی قرار گیری این اتصالات حالت پلکانی داشته و اتصالات چسبندگی معمولا در قسمت طولی و اتصالات ارتباطی در قسمت عرضی قرار می گیرند. نهایتا به وسیله این اتصالات سلول ها به هم متصل و مرتبط می گردند.

- در مقایسه با عضله اسکلتی در عضله قلبی تعداد T-tubule ها بیشتر شده اما شبکه اندوپلاسمی صاف در این عضلات خیلی گسترش نیافته و در نتیجه یک ساختار دوتایی شامل یک T-tubule و یک ساختار کیسه مانند به نام **دیاد** دارند. این دیاد ها در موازات خط Z قرار می گیرند. در مقایسه با عضلات دیگر میتوکندری های بیشتری دارد. ... های لیپیدی و گلیکوژنی دارند به عنوان منبع انرژی مورد استفاده قرار می گیرند.
- در سلول های قلبی پیگمان های لیپوفوشین(پیگمان های پیری) قابل مشاهده اند. اجسام باقی مانده ای که در اثر فعالیت لیزوزوم به وجود می آیند به صورت گرانول های لیپوفوشین در سلول های با ماندگاری بالا مثل سلول هاس عصبی یا عضله قلبی وجود دارند.



Telegram: @medical_k

www.konkur.in



- گرانول‌های قلبی ادراری: در عضله ی قلبی دهلیز ها به طور اختصاصی گرانول‌هایی وجود دارد که با میکروسکوپ الکترونی دیده می‌شوند و حاوی فاکتور دهلیزی ادراری (ANF) هستند. ANF از سلول های عضلانی قلبی دهلیز ها ترشح شده و در کلیه ها گیرنده دارد. با تاثیر برکلیه موجب افزایش دفع $Na^+$ و آب در ادرار می‌شوند. این فاکتور از عوامل کنترل کننده ی فشارخون می باشد.



- سلول های purkinje: در دوران جنینی مزودرم احشایی سلول‌هایی به نام purkinje را به وجود می‌آورند که کروی شکل اند و ذخیره ی گلیکوژن بالا داشته و در نتیجه سیتوپلاسم اسیدوفیل(صورتی رنگ) دارند. معمولا به صورت مجموعه سلولی در ناحیه ای به نام ساب اندوکارد دیده می شوند. و در انقباض شرکت نمی کنند و در سیستم هدایتی نقش دارند.

## عضله‌ی صاف:

سلول های دوکی شکل و غیر مخطط دارد. هسته تخت دارند. این نوع باغت عضلانی در دیواره‌ی داخلی احشای بدن وجود دارد که بزرگ‌ترین آن‌ها مربوط به جدار لوله‌ی گوارش و در بارداری در میومتر رحم است. سلول‌های این بافت ظاهر مخطط ندارند و سارکومر ندارند، اما فیلامان‌های ضخیم و نازک را با آرایشی متفاوت دارند. فیلامان‌های ضخیم و نازک به کمک فیلامان‌های بینابینی(دسمین و ویمنتین) به ساختار هایی به نام اجسام متراکم متصل می گردند که از جنس خود سلول هستند. dense body نقشی تقریبا مشابه با z-line در ساختار سارکومر دارد. در عضله‌ی صاف تروپونین نداریم، بلکه کمپلکسی به نام Ca-calmadolin داریم که انتقال کلسیم و کارهای تروپونین را انجام می‌دهد. شبکه آندوپلاسمی مشابه عضلات دیگر است.

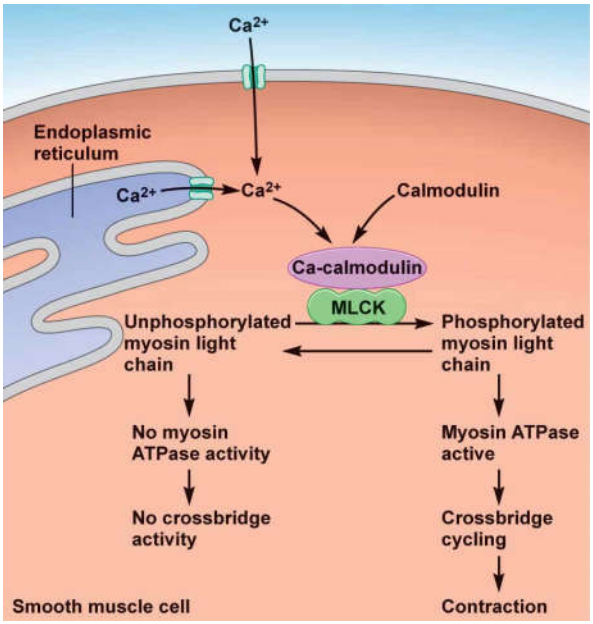


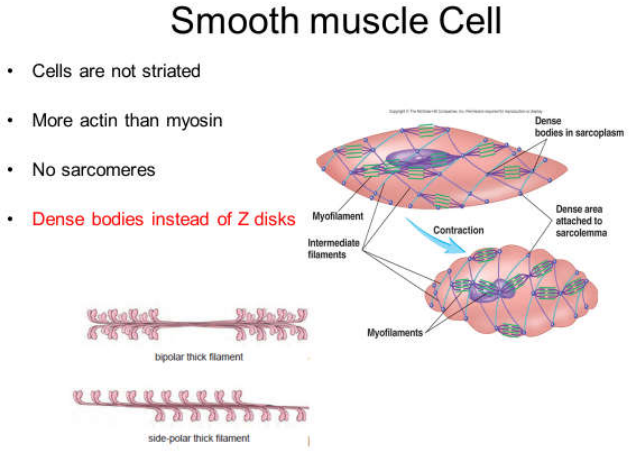




Telegram: @medical_k

www.konkur.in



★ ۱- در عضله‌ی اسکلتی کدام بخش فقط از فیلامان میوزین تشکیل شده‌است؟ (پزشکی شهریور ۹۶- قطب آزاد)
الف) صفحه Z
ب) نوار A
ج) نوار I
د) باند H

★★ ۲- کدامیک از پروتئین‌های زیر در خط M وجود دارد؟ (پزشکی اسفند ۹۷- قطب زنجان)
الف) رومیوزین و اکتین
ب) میومزین و کراتین کیناز
ج) کراتینین و لامینین
د) تیتین و دسمین

★★ ۳- نقش تروپرومیوزین در ساختمان میکروفیلامان‌های نازک عضلات اسکلتی چیست؟ (پزشکی اسفند ۹۴- قطب شمال)
الف) مهار اتصال اکتین به میوزین
ب) اتصال ترپونین به میوزین
ج) مهار اتصال ترپونین به اکتین
د) قفل کردن ترپونین به اکتین

★ ۴- جنس لوله‌های عرضی (T-tubules) در سلول‌های عضلانی اسکلتی و قلبی چیست؟ (پزشکی شهریور ۹۴- قطب شیراز)
الف) سارکولما
ب) سارکوپلاسمیک رتیکولوم
ج) سارکوپلاسم
د) سارکوزوم

★ ۵- دوک عضلانی در کدام عضله یافت می‌شود و چه عملکردی دارد؟ (پزشکی اسفند ۹۶- قطب آزاد)
الف) صاف- حرکتی
ب) اسکلتی- حسی
ج) صاف- حسی
د) اسکلتی- حرکتی

۶- کدام یک از فیبرهای عضلانی زیر دارای میتوکندری فراوان، سرعت انقباض آهسته وگلیکوژن کم است؟ (پزشکی اسفند ۹۳- قطب مشهد)
الف) فیبرهای قرمز
ب) فیبرهای سفید
ج) فیبرهای بینابینی
د) فیبرهای اپیتلیال

۱- کدام ساختار عضلات صاف شبیه به لوله‌های T در عضله‌ی مخطط اسکلتی عمل می‌کند؟ (پزشکی اسفند ۹۷- قطب اهواز)
الف) اجسام متراکم
ب) کالمودولین
ج) وزیکول‌های پینوسیتوزی
د) کاوئولا

۲- تمام موارد زیر در تنظیم انقباض عضله‌ی صاف مؤثر است بجز: (پزشکی شهریور ۹۷- قطب مشهد)
الف) کالمودیولین
ب) کلسیم
ج) تروپونین
د) کیناز زنجیره‌ی سبک میوزین

۳- جسم متراکم Dense body در عضله‌ی صاف مشابه کدامیک از ساختمان‌های زیر در عضله‌ی مخطط است؟ (پزشکی شهریور ۹۷- قطب شیراز)
الف) محل اتصال نوارهای I-A
ب) M-Line
ج) H-Zone
د) Z-disc

۱- منبع اصلی انرژی در عضله‌ی قلبی کدامیک است؟ (پزشکی اسفند ۹۷- قطب شیراز)
الف) فسفوکراتین
ب) گلوکز
ج) اسیدهای چرب
د) گلیکوژن

۲- در قسمت‌های افقی خطوط پلکانی ابرت در سلول‌های عضله‌ی قلبی، کدام اتصال زیر مشاهده می‌شود؟ (پزشکی اسفند ۹۷- قطب مشهد)
الف) Hemidesmosome
ب) Fascia Adherence
ج) Gap junction
د) Tight junction

۳- دستگاه هدایتی در کدام لایه‌ی دیواره‌ی قلب مشاهده می‌شود؟ (پزشکی اسفند ۹۵- قطب همدان)
الف) زیراندوکارد
ب) میوکارد
ج) اپیکارد
د) اندوکارد

★★ ۴- کدام گزینه در مورد سلول‌های پورکنژ قلب صحیح است؟ (پزشکی اسفند ۹۵- قطب تبریز)
الف) نسبت به سلول‌های عضله‌ی قلبی میتوکندری کمتری دارند.
ب) رشته‌های سمپاتیک را مستقیما دریافت می‌کنند.
ج) منشأ آن‌ها متفاوت از سلول‌های عضله‌ی قلبی است.
د) حاوی مقدار زیادی گلیکوژن است.

۵- سلول قمری (satellite) در کدام بافت عضلانی وجود دارد؟ (پزشکی شهریور ۹۷- قطب همدان)
الف) قلبی
ب) اسکلتی
ج) صاف تک واحدی
د) صاف چند واحدی



Telegram: @medical_k

www.konkur.in



۱. کدام یک از سلول‌های زیر در تغذیه، پشتیبانی، تنظیم یونی و پر کردن فضاهای خالی بافت عصبی نقش دارد؟

الف) آستروسیت ب) اولیگودندروسیت ج) میکروگلی د) سلول اپاندیمی

۲ کدام یک از سلول‌های عضلانی زیر در انجام هضم مکانیکی غذا و حرکات غیرارادی نقش اصلی را بر عهده دارند؟

الف) اسکلتی ب) میوفیبروبلاست ج) میواپی‌تلیال د) صاف

۳. میومزین و کراتین کیناز در کدام ناحیه وجود دارند؟

الف) خط Z ب) خط M ج) سارکولما د) رتیکولوم سارکوپلاسمی

۴. **در طی فرآیند انقباض کامل، چه اتفاقی می افتد؟** ۹۱

الف) اندازه نوار I ثابت می ماند. ب) اندازه نوار A ثابت می ماند

ج) اندازه نوار H ثابت می ماند. د)خط M مشاهده می شود

۵. **تروپونین با چه مکانیسمی انقباض را مهار می کند؟** ۹۱

الف) ناحیه فعال را می پوشاند و واکنش اکتین و میوزین را بلوکه می کند.

ب) با کلسیم پیوند می یابد و مانع اتصال ناحیه فعال می شود.

ج) باعث آزاد شدن کلسیم از شبکه سارکوپلاسمیک می شود.

د) میوزین را غیر فعال می کند تا پیوند ایجاد کند.

۶. **پروتئین تی تین (Titin) که در انعطاف پذیری سارکومرها نقش اصلی دارد در کدام ناحیه یافت می شود؟** ۹۱

الف) خط Z ب) باند I ج) خط H د) باند A

۷. کدامیک از پروتئین‌های زیر دارای سه بخش TnI و TnT و TnC است؟ ۹۲

الف- اکتین ب- میوزین ج- تروپومیوزین د- تروپونین

۸. کدامیک از گزینه‌های زیر از ویژگی‌های اختصاصی عضلات قلبی است؟ ۹۲

الف – فقدان سلول قمری ب – دسمین ج– وجود اجسام تیره(Dark bodies) د- تریاد

۹. در ساختمان بافت شناسی کدام یک از موارد زیر،رشته های پور کنژ مشاهده می گردد؟ ۹۲

الف- میو اپی تلیال ها ب- عضله مخطط ج- عضله صاف د- عضله قلب

۱۰. **سلول های کوچکی که در اطراف سلول های عصبی در گانگلیون قرار دارند، چه نامیده می شوند؟** ۹۳

الف) سلول شوان ب) سلول قمری ج) سلول آستروسیت د) سلول اپاندیم

Telegram: @medical_k

www.konkur.in



۱۱. نام فیلامان بینابینی موجود در سلول‌های عضلانی صاف که موجب مشاهده‌ی اجسام تیره (Dark bodies) در آن‌ها می‌شود چیست؟ ۹۳

الف- تونوفیلامان ب-دسمین ج- تروپومیوزین د- تروپونین

۱۲. در یک سارکومر پروتئین تی تین در کدام قسمت مشاهده می گردد؟ ۹۳

الف –خط Z ب ـ منطقه A ج-خط H د- منطقه I

۱۳ **کدامیک از عضلات زیر دارای سلول قمری هستند؟** ۹۴

الف- مخطط و قلبی ب- مخطط و صاف ج- قلبی و صاف د- اسکلتی و قلبی

۱۴ **در سارکومر، خط M حاوی چیست؟** ۹۴

الف- میوزین ب- اکتین ج- میومزین د- تروپونین

۱۵ **محل قرارگیری لوله‌های عرضی (Transverse Tubules) در عضله مخطط بین نوار ..... است.** ۹۴

الف- H و M ب- I و Z ج- H و A د- A و I

۱۶. **نام فیلامان بینابینی موجود در سلول‌های عضلانی صاف چیست؟** ۹۵

الف- تونوفیلامان ب-دسمین ج- تروپومیوزین د- تروپونین

۱۷. **بافت همبند سستی که اطراف یک فاسیکل عضلانی را احاطه می‌کند، چه نام دارد؟** ۹۵

الف- اپی‌میزیوم ب- اندومیزیوم ج- پری‌میزیوم د- اندونوریوم

۱۸. **کدامیک از اتصالات زیر در دیسک های بینابینی دیده نمی شود؟** ۹۵

الف- دسموزوم ب- فاسیای چسبنده ج- محکم د- منفذدار

۱۹. **در ناحیه نوار I سارکومرهای عضلانی کدام یک از موارد زیر مشاهده نمی شود؟** ۹۶

الف ـ نبولین ب ـ تروپونین ج ـ میومزین د ـ تروپومیوزین

۲۰. **در عضلات صاف کدام یک از عناصر زیر وجود ندارد؟** ۹۶

الف- اکتین ب- تروپونین ج- تروپومیوزین د- میوزین

۲۱. **در صفحات بینابینی عضلات قلبی کدامیک از اتصالات بین سلولی زیر حضور ندارد ؟** ۹۶

الف ـ Macula Adherens ب ـ Fascia Adherens ج ـ Gap Junction د ـ Zonula Occludens

۲۲. **در عضله اسکلتی محل قرارگیری کدام پروتئین درست می باشد؟** ۹۷

الف) میوزین در خط Z ب) الفا اکتینین در خط Z ج) میومزین در باند I د) تی تین در خط M

۲۳. **کدام یک از اتصالات زیر در صفحات بینابینی مشاهده نمی شود؟** ۹۷

الف) دسموزوم(پلاک چسبندگی) ب) زونولا ادهرنت(نوار چسبندگی) ج) منفذدار د) محکم

۲۴. **کدام یک از پروتئین های زیر در اجسام متراکم دیده نمی شود؟** ۹۷

الف) تروپونین ب ) دسمین ج) ویمنتین د) الفا اکتینین

Telegram: @medical_k

www.konkur.in



۱ پروتئین‌های اصلی سازنده فیلامان‌های مسوول انقباضات عضلانی را نام ببرید.

۲. سلول قمری در کدام یک از بافت‌های عضلانی وجود دارد؟ ۹۰

۳. **پروتئین های اصلی خط M را نام ببرید.** ۹۱

۴. در ساختمان بافت شناسی کدام یک از عضلات بدن، اجسام تیره مشاهده می گردد؟ ۹۲

۵. **صفحات بینابینی از مشخصات کدام نوع عضله است؟** ۹۴

۶. **ترياد، کاوئولا به ترتیب مشخصه کدام نوع بافت عضلانی می باشد؟** ۹۵

۷. **در عضله اسکلتی محل قرار گیری لوله های عرضی در کدام ناحیه از سارکومر می باشد؟** ۹۶

۸. **تریاد در عضله مخطط شامل چه ساختارهایی است؟** ۹۷

| سؤال | ۱ | ۲ | ۳ | |
|---|---|---|---|---|
| پاسخ | د | ب | الف | |

| سؤال | ۱ | ۲ | ۳ | ۴ | ۵ |
|---|---|---|---|---|---|
| پاسخ | د | ج | د | ج | ب |

| سؤال | ۴ | ۵ | ۶ | |
|---|---|---|---|---|
| پاسخ | الف | ب | الف | |

| سؤال | ۲ | ۳ | ۴ | ۵ |
|---|---|---|---|---|
| پاسخ | ج | الف | د | ب |

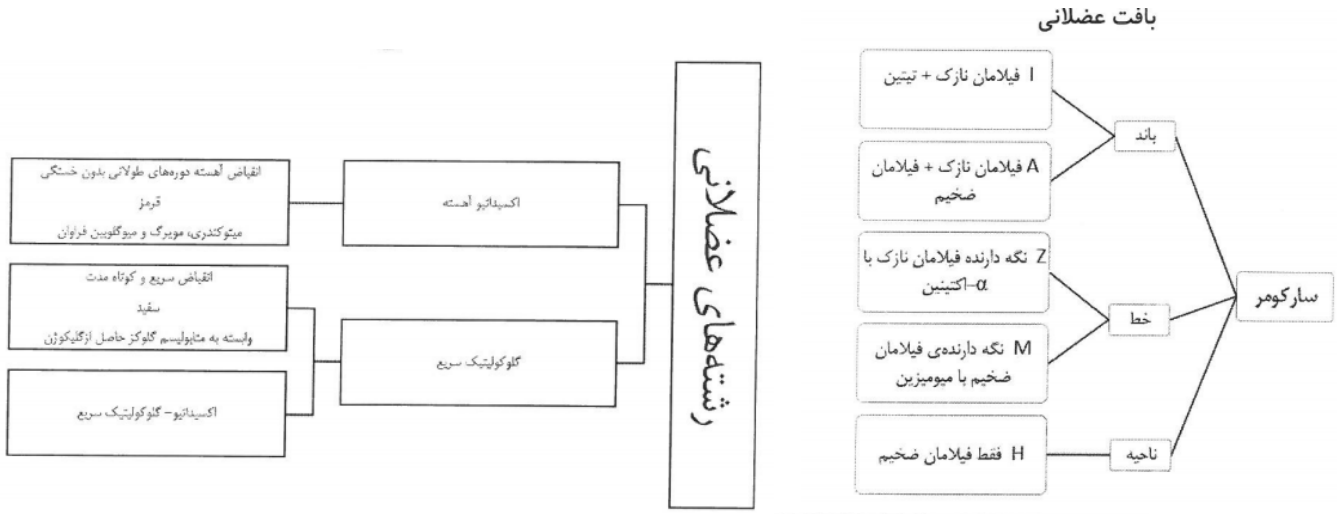


| | عضله‌ی اسکلتی | عضله‌ی قلبی | عضله‌ی صاف |
|---|---|---|---|
| رشته‌ها | سلول‌های منفرد چند هسته‌ای | سلول‌های منشعب در کنار هم | سلول‌های منفرد و دوکی شکل متراکم |
| شکل | استوانه‌ای | استوانه‌ای | دوکی شکل |
| خطوط | وجود دارند | وجود دارند | وجود دارند |
| موقعیت هسته | محیطی، مجاور سارکوما | مرکزی | مرکزی، در پهن‌ترین بخش سلول |
| لوله‌های T | در مرکز تریادها و در محل اتصال A–I | در دیادها و در صفحات Z | وجود ندارند، کاوئولاها عملکردی مشابه دارند |



Telegram: @medical_k

www.konkur.in



| | عضله‌ی اسکلتی | عضله‌ی قلبی | عضله‌ی صاف |
|---|---|---|---|
| شبکه‌ی سارکوپلاسمی | بسیار تکامل یافته و دارای دو سیسترن انتهایی در هر سارکومر موجود در تریاد به همراه لوله‌ی T | تا حدی تکامل یافته، یک سیسترن انتهایی کوچک در هر سارکومر موجود در دیاد به همراه لوله‌ی T | SER نامنظم بدون سازماندهی مشخص |
| خصوصیات ساختاری اختصاصی | سارکومرهای بسیار سازمان یافته، SR و دستگاه لوله‌ی عرضی | صفحات بینابینی اتصال دهنده‌ی سلول‌ها، به همراه اتصالات چسبنده و شکاف‌دار فراوان | اتصالات شکاف‌دار، کاوئولاها و اجسام متراکم |
| کنترل انقباض | تروپونین C به یون کلسیم متصل شده، تروپومیوزین را جابه‌جا می‌کند تا اکتین برای اتصال به میوزین در معرض قرار گیرد | مشابه عضله‌ی اسکلتی | اتصال اکتین و میوزین در صورت فسفوریله شدن میوزین توسط MLCK رخ می‌دهد |
| سازماندهی بافت همبند | اندومیزیوم، پری میزیوم، اپی‌میزیوم | اندومیزیوم، لایه‌های بافت همبند ساب‌اندوکاردیال و ساب‌پری‌کاردیال | اندومیزیوم و صفحات با سازماندهی کم از جنس بافت همبند |
| جایگاه‌های اصلی | عضلات اسکلتی، زبان، دیافراگم، چشم‌ها و بخش فوقانی مری | قلب | عروق خونی، مجاری گوارشی و تنفسی، رحم، مثانه و ... |
| عملکرد اصلی | حرکات ارادی | پمپ غیرارادی خون | حرکات غیرارادی |
| عصب دهی وابران | حرکتی | خودکار | خودکار |
| انقباضات | همه یا هیچ، صفحات محرک انتهایی را تحت‌تأثیر قرار می‌دهد | همه یا هیچ، داخلی (در گره‌های رشته‌های هدایتی آغاز می‌شود) | جزئی، کند و اغلب غیرارادی، موجی شکل و ریتمیک . |
| واکنش سلولی به افزایش بار اعمال شده | هایپرتروفی | هایپرتروفی | هایپرتروفی و هایپرپلازی |
| ظرفیت ترمیم | محدود، از طریق سلول‌های اقماری | بسیار ضعیف | خوب، از طریق سلول‌های عضلانی |



Telegram: @medical_k

www.konkur.in

وَمَنْ أَحْيَاهَا فَكَأَنَّمَا أَحْيَا النَّاسَ جَمِيعًا ۚ آية

[سورة المائدة : 32]

نام درس:
بافت شناسی
نام استاد:
دکتر نکونام
تاریخ :7 دی 98

TEHRAN UNIVERSITY OF MEDICAL SCIENCES

# بافت عصبی (1)

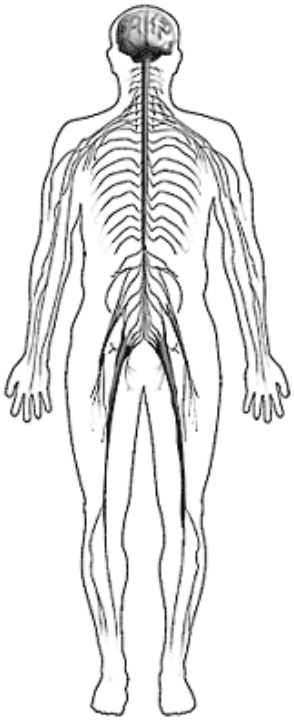

سجاد حمزه پور
محمد مهدی دشتکی
محمد امین زارع

@Dr_jozveh

گروه جزوه نویسی
98 الف

Telegram: @medical_k

www.konkur.in



## دستگاه عصبی

- ✓ دستگاه عصبی شامل سلول های عصبی و غیر عصبی است
- ✓ واحد کاربردی یا عملکردی بافت عصبی نورون است که در انتقال پیام نقش دارد
- ✓ سلول های نوروگلیا هم از نورون ها حمایت میکنند
- ✓ تعداد نوروگلیا ها حدودا ۱۰ برابر نورون هاست
- ✓ نورون ها قابلیت تقسیم ندارند. همچنین ارتباط مستقیم با سلول خونی ندارند .

- **تقسیم بندی بافت عصبی**
  - PNS : محیطی »» هر جزء سیستم عصبی به جز مغز و نخاع
  - CNS : مرکزی »» مغز و نخاع

در بافت عصبی دندریت یا جسم سلولی (سوما یا پریکاریون ) ماده خاکستری (gray matter) و آکسون ماده ی سفید (white matter) را تشکیل میدهند که این دو ماده میتوانند در مغز جابجا شوند.

- ✓ سطح مغز خاکستری و سطح نخاع سفید است.
- ✓ اگر جسم سلولی در CNS تجمع یابد هسته (Nucleus) پدید می آید اما اگر در PNS تجمع یابند گانگلیون ایجاد میشود.
- ✓ جسم سلولی در ابتدا گرد بوده و سپس با فشار بصورت ستاره ای در می آید بنابراین شکل هسته از شکل سلول تبعیت میکند.

## تکوین بافت عصبی:

- ✓ PNSو CNS از دوران جنینی تشکیل میشوند (هفته سوم)
- ✓ سیگنال های القایی از نوتوکورد زیرین ، اکتودرم رویان را ضخیم نموده تا صفحه عصبی(neural plate) اپی تلیال شکل گیرد.کناره های این صفحه به مرور ادغام شده تا لوله ی عصبی شکل گیرد. سلول های این لوله CNS را تشکیل میدهند که شامل تمام نورون ها و اغلب نوروگلیا ها میباشند.
- ✓ سلول های دورتر اکتودرم کمتر تحت تاثیر قرار میگیرند »» ستیغ عصبی (neural crest) که از نورواپی تلیوم ایجاد شده و PNS را میسازد.
- ✓ بقیه سلول ها که لوله عصبی را میسازند ، تبدیل به یک خط و ۵ حبابچه میشوند که مغز و نخاع راتشکیل میدهند.
- ✓ جسم سلولی بین ۵۰ تا ۱۵۰ میکرومتر قطر دارد. آکسون میتواند میلین دار یا بدون میلین باشد و میتواند ۱ متر طول داشته باشد.



Telegram: @medical_k

www.konkur.in



✓ دندریت دریافت کننده ایمپالس های عصبی است.

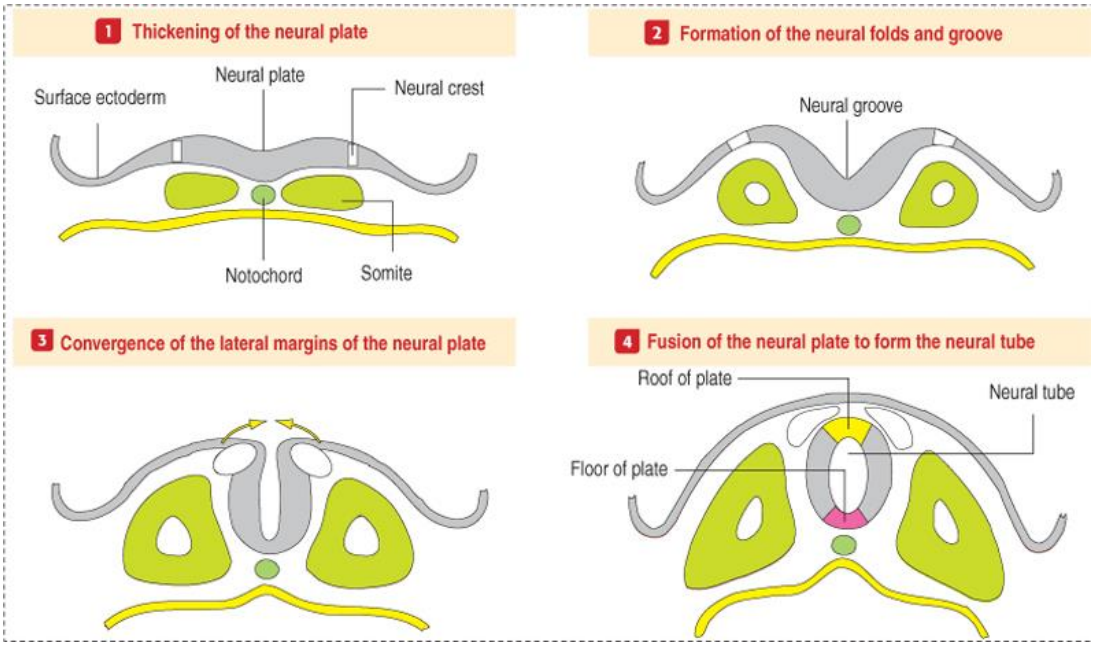


## تقسیم بندی نورون ها:

بر اساس شکل

1. Unipolar (Pseudounipolar) » تک قطبی یا تک قطبی کاذب
2. Bipolar » دو قطبی
3. Multipolar » چند قطبی
4. Anaxonic » بدون آکسون

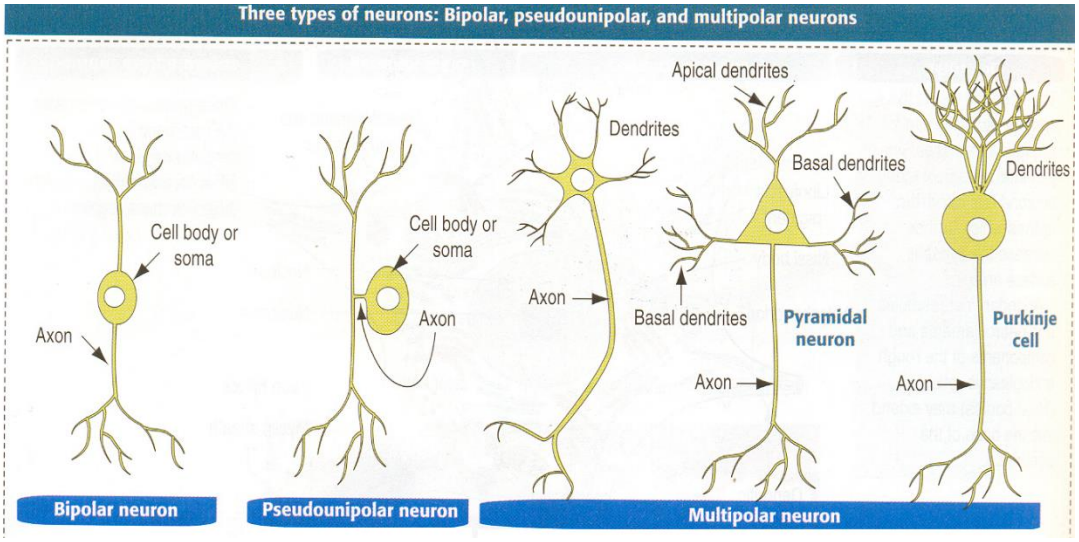


✓ تک قطبی کاذب در هدایت پیام به جسم سلولی نیاز ندارد.

✓ به سیتوپلاسم داخل آکسون آکسوپلاسم میگویند.



Telegram: @medical_k

www.konkur.in



براساس کاربرد

1. حسی« sensory
2. حرکتی« motor
3. رابط« interneuron : میتواند بین حسی-حسی ، حسی-حرکتی و حرکتی-حرکتی قرار گیرند.

✓ در مثال عقب کشیدن دست در برخورد با جسم داغ ، نورون رابط بین نورون حسی و حرکتی قرار می گیرد.

## جسم سلولی :

✓ هسته به صورت گرد در مرکز قرار میگیرد و درون آن هستک مشخص دیده میشود.
✓ اگر هسته به حاشیه برود نشانه آپوپتوز است.
✓ سیتوپلاسم جسم سلولی ، حاوی تعداد زیادی RER و پلی زوم آزاد میباشد.
✓ نواحی شامل تجمع RER و پلی زوم به شکل توده های بازوفیل به نظر می آیند که به عنوان Nissl bodies یا Chromatophilic substance شناخته میشوند.
همچنین به علت اینکه سلول را شبیه به نوعی گربه سان (ببر یا پلنگ) میکند به آنها Tigeroid bodies نیز گفته میشود.
✓ اجسام نیسل در ابتدای آکسون دیده نمیشوند که برای تشخیص آکسون استفاده میشوند.

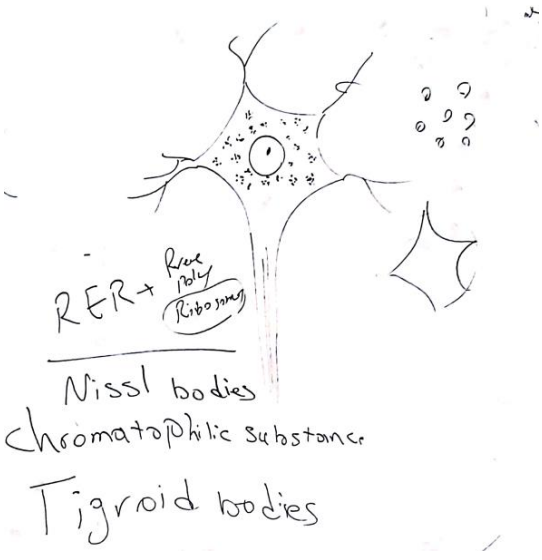


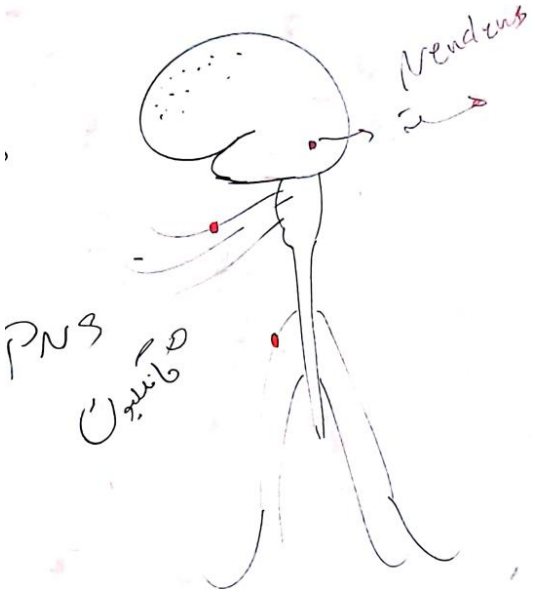


✓ سرشار از SER است و سیستم گلژی و میتوکندری فراوان دارد. همچنین دارای یک سانتریول بدون استفاده است.
✓ انکلوزیون هایی مثل قطرات لیپید و رنگدانه هایی مانند میلین را به مقدار خیلی کم دارد. لیپوفوشین ها هم به مرور با گذر سن تجمع می یابند.



Telegram: @medical_k

www.konkur.in



## دندریت :

- ✓ نسبت به آکسون کوتاه تر است.
- ✓ وقتی دندریت ها منشعب میشوند ، برخلاف آکسون ها از قطر آنها کاسته میشود.
- ✓ در فاصله ۲ تا ۷ سالگی نورون هایی که با یکدیگر ارتباط دارند باقی می مانند و نورون هایی که input خاصی ندارند و ارتباطی ندارند از بین میروند. پس از ۷ سالگی هرچه تعداد نورون ها بیشتر باشد فرد باهوش تر است.
- ✓ پس از ۷ سالگی افزایش نورون نداریم و اطلاعات روی خار های دندریتی مینشیند و قابلیت جبران بدینوسیله وجود دارد. در اصل تعداد سیناپس های بین نورون ها بسیار پر اهمیت است.
- ✓ در ۷ سالگی مغز در دوره مدرسه از حالت اکتساب به حالت آنالیز میرود برای همین یادگیری زبان مشکل میشود. یادگیری زبان به تمرین مداوم احتیاج دارد در اینجا هم هماهنگی عصبی-عضلانی باید بالا باشد.
- ✓ خار های دندریتی با سوءتغذیه از بین میروند.

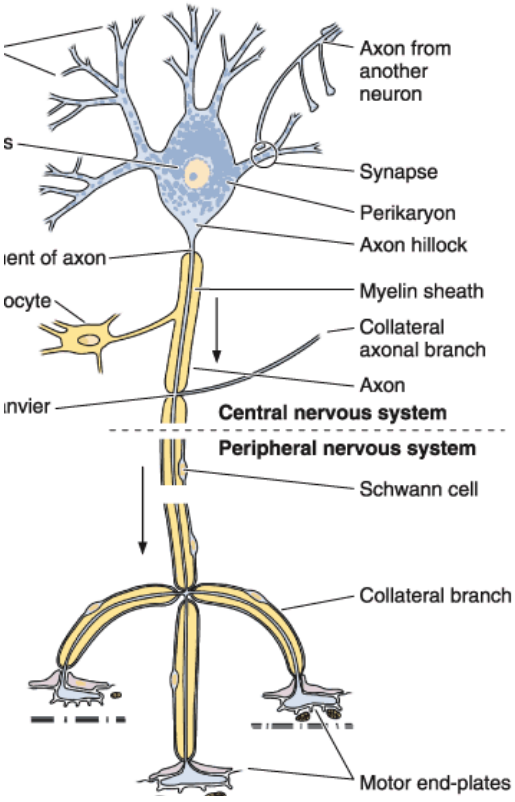


## آکسون :

- ✓ مهم ترین نکته در مورد آکسون داشتن یا نداشتن میلین است.
- ✓ بعضی آکسون ها شاخه های جانبی (Collateral ) دارند که چندان حائز اهمیت نیست.
- ✓ انتهای آکسون شاخه شاخه میشود= Teledendron
- ✓ انتهای شاخه نیز تکمه وجود دارد= انتهای آکسونی
- ✓ آکسون ها از ناحیه هرمی در جسم سلولی به نام برآمدگی آکسونی ( Axon Hillock ) منشاء میگیرند.
- ✓ حد فاصل Axon Hillock و اولین غلاف میلین Initial Segment است که جمع جبری پتانسیل های وارده به نورون را انجام میدهند.

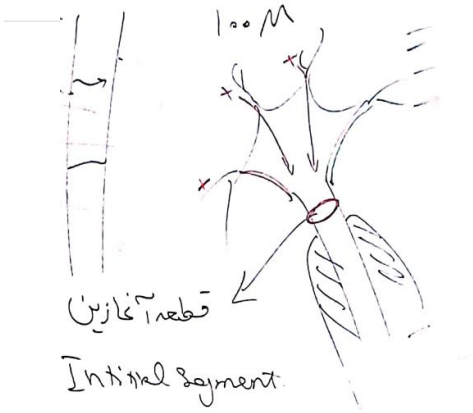




Telegram: @medical_k

www.konkur.in



- ✓ به طور مثال اگر سه پیام تحریکی و یک پیام مهاری به نورون القا شود در مجموع دو پیام تحریکی وجود خواهد داشت و نورون تحریک میشود.
- ✓ آکسون ها در ایجاد دو نوع حرکت نقش دارند:
  1. آنتروگراد:رو به جلو توسط پروتئین کینزین (به سمت پایانه)
  2. رتروگراد:رو به عقب یا جسم سلول توسط دی نئین با صرف انرژی .
  - ویروس ها و باکتری های فلج کننده و سموم با مسیر رتروگراد انتقال می یابند.
- ✓ تا قبل از کشف حرکت رتروگراد دستگاه عصبی ناشناخته بود.

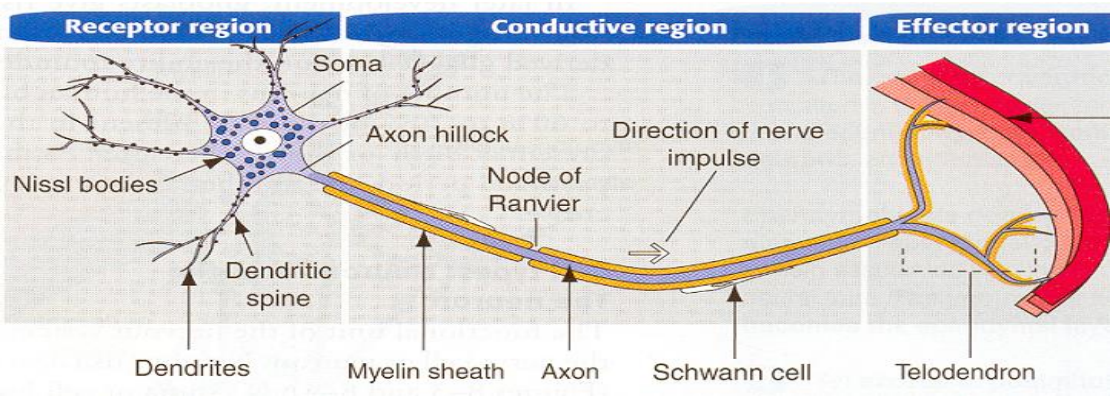


## سیناپس:

- ✓ محل انتقال پیام به نورون دیگر یا سلول دیگر.
- ✓ نورون پیش سیناپسی وزیکول هایی را با تحریک وارد شکاف میکند تا موادش به گیرنده متصل شود.
- ✓ با عمل فاکتور های دیگری در محل سیناپس ، با از بین بردن ناقل و یا از طریق دیگر با جذب ناقل به نورون پیش سیناپسی ، امکان انتقال مجدد پیام فراهم میشود.

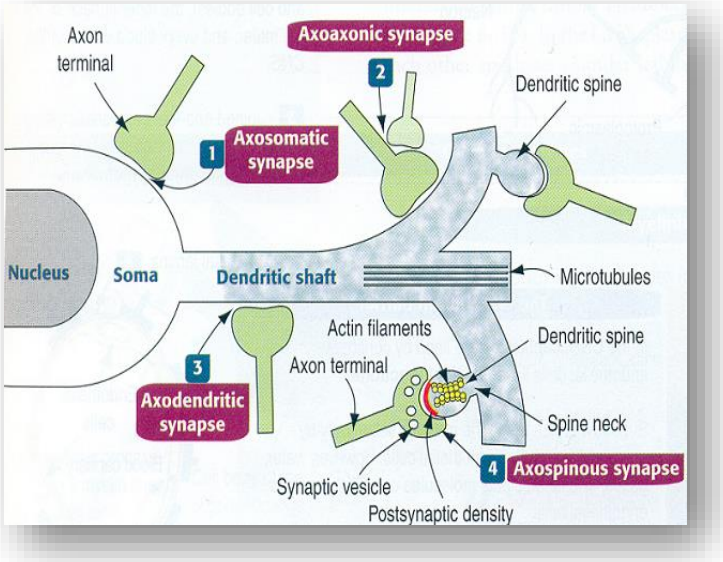


❖ انواع سیناپس:

1. Axoaxonic » آکسون به آکسون
2. Axosomatic » آکسون به جسم سلولی
3. Axodendritic » آکسون به دندریت
4. Axopinic



Telegram: @medical_k

www.konkur.in



## سلول های گلیال:

- CNS
  1. Astroglia
  2. Oligodendroglia
  3. Microglia
  4. Ependyma
- PNS
  1. Schwann
  2. Satellite

## آستروسیت

- فراوان ترین نوروگلیا
- دو نوع هستند
  - زوائد کوتاه و منشعب» ماده خاکستری (پروتوپلاسمی)
  - زوائد بلند و منفرد» ماده سفید( فیبروز)
- در مغز نمی توان انواع سلول های پشتیبان را تشخیص داد.
- آنها بزرگترین سلول های نوروگلیا محسوب می شوند.
- در دستگاه عصبی مرکزی بافت همبند و مایع میان بافتی نداریم.
- شکل هسته از کروی تا بیضی شکل تغییر می یابد.
- زوائد بلند آستروسیت می توانند دور عروق را بگیرند و باعث ایجاد سد خونی مغزی شوند یا با اتصال زوائد به نرم شامه غشای محدود کننده خارجی را ایجاد کنند .
- به راحتی تکثیر می شوند و جای نورون خالی شده را می گیرند.
- همه گلیا ها چون تقسیم می شوند می توانند منشاء تومور خوش خیم یا بدخیم باشند
- وقتی سد را ایجاد می‌کنند ارتباط غذایی و تنفسی فقط باید از آستروسیت عبور کنند تا به نورون برسند.
- اندوتلیوم عروق هم سلول هایش با Tight junction به هم متصل هستند.
- اگر سد خونی مغزی شل شود:
  - گلبول قرمز» عملکرد میکروگلیا
  - گلبول سفید »حمله به میلین »» ام اس
  - پلاسما » افزایش مایع مغزی و ادم مغزی

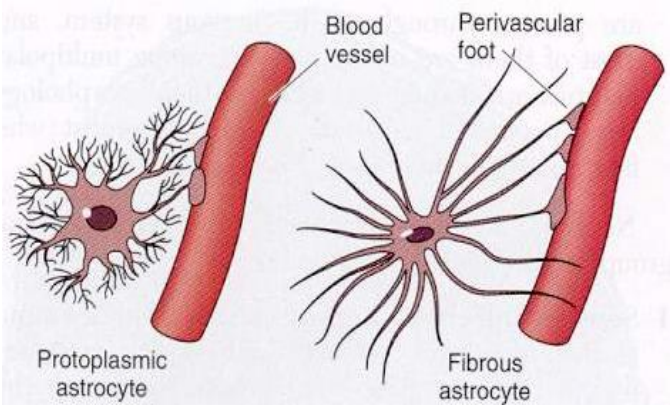




Telegram: @medical_k

www.konkur.in



## الیگودندروسیت

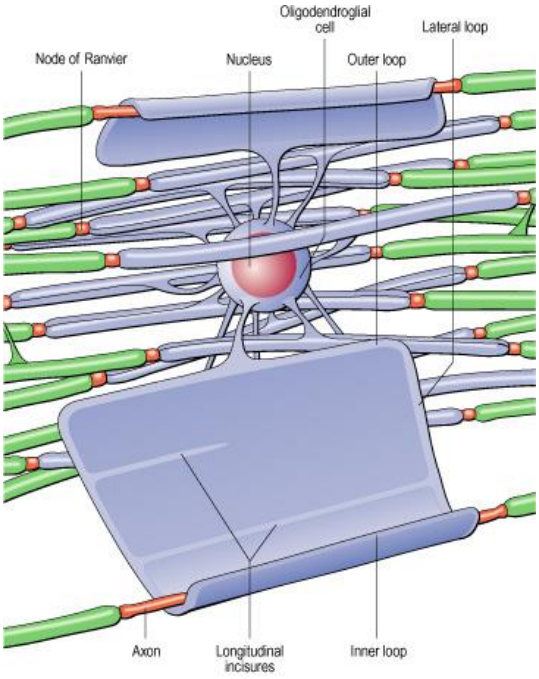

© Elsevier Ltd 2005. Standring: Gray's Anatomy 39e

- ✓ در CNS ساخت میلین را انجام می دهد.
- ✓ در دستگاه عصبی محیطی هم شوان میلین می سازد .
- ✓ کوچکتر از آستروسیت ، هسته گرد
- ✓ در اثر صدمه به این‌ها ام اس ایجاد می‌شود
- ✓ یکی از آنها می تواند ۱۵ آکسون را بپوشاند زوائدی از سلول به بیرون کشیده شده و شروع به پهن و گسترده شدن می کند و غشایش دور آکسون می پیچد سپس متراکم می شود»» فسفولیپید و پروتئین دور نورون می پیچد. البته یک سلول فقط بخشی از آکسون را کاور میکند.
- ✓ اگر حرارت بدهیم با الکل بشوییم درگزیلوس ببریم و در tissue processing میلین حذف می شود. در اصل گزیلوز چون مواد محلول در چربی را حذف میکند میلین را هم حذف میکند.

## میکرو گلیال

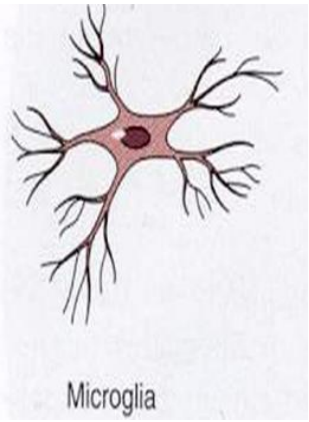


- ✓ هرچیز صدمه دیده را با فاگو سیتوز حذف میکند کوچک است هسته هتروکروماتین دارد و به محض طویل شدن زوائد فعال میشود.
- ✓ به عنوان سلول ارائه دهنده آنتی ژن هم عمل می کند .
- ✓ مبدا این سلولها بر خلاف بقیه از مونوسیت های خون است.
- ✓ وقتی فعال می شوند هسته بیضی میشود تنها سلولی است که می‌تواند فراخوانی شود یا حرکت کند.
- ✓ حد فاصل بین زوائد نورون ها و نوروگلیا ها حرکت می کند که به آن نوروپیل (Neuropill) می گویند.

## اپندیمال

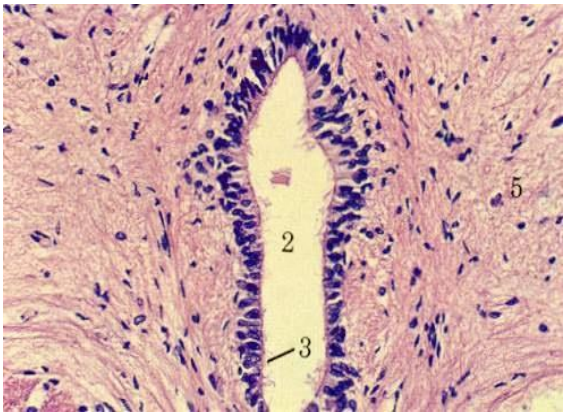


- ✓ اپیتلیوم به طور کلی سه شرط دارد:
  - اتصالات
  - مجاورت با فضای آزاد
  - غشای پایه

اگر هر کدام از این ها نباشد بافت شبه پوششی می شود مثل بافت اپندیمال.



Telegram: @medical_k

www.konkur.in



✓ در بطن های مغزی سطح را مفروش می کند به هم اتصالات دارند ولی سلول ها روی غشای پایه قرار ندارند بلکه به نوروپیل زائده ارسال می‌کنند

## شوان

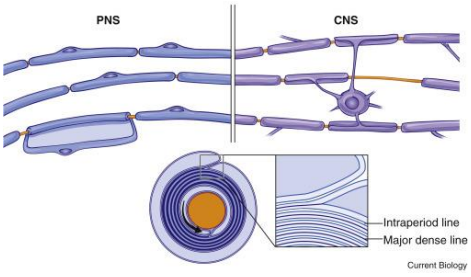


- ❖ میلین می سازد با فرایندی مثل الیگودندروسیت
- ❖ فقط در دستگاه عصبی محیطی
- ❖ الیگودندروسیت می‌تواند چند آکسون را کاور کند ولی یک شوان فقط قسمتی از یک آکسون را کاور می کند.
- ❖ ممکن است سلول شوان چند جای آکسون باشد آن گاه نمی تواند میلین بسازدو نورون بدون میلین ایجاد میشود

**ستلایت**( ماهواره‌ای- قمری)همه کارهای آستروسیت را انجام میدهد.

- ❖ اینها اطراف جسم سلولی قرار دارند در گانگلیون فراوانند.

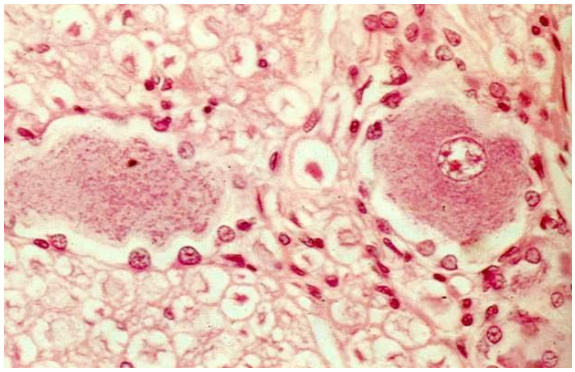



Telegram: @medical_k

www.konkur.in

وَمَنْ أَحْيَاهَا فَكَأَنَّمَا أَحْيَا النَّاسَ جَمِيعًا ۚ آية

[سورة المائدة : 32]

نام درس: بافت شناسی

نام استاد: دکتر نکونام

تاریخ: ۹۸/۱۰/۹

TEHRAN UNIVERSITY OF MEDICAL SCIENCES

# موضوع جزوه:بافت عصبی ۲



هوتن دهقانی‌پیشه

کسری پیراهش

علی زرین‌نیا

@Dr_jozveh

گروه جزوه نویسی ۹۸

الف

Telegram: @medical_k

www.konkur.in



یادآوری: در axon hillock، Nissl bodies وجود ندارد.

علی‌رغم اینکه رنگ‌آمیزی معمولا با هماتوکسیلین و ائوزین(H and E) انجام می‌گیرد اما برای دیدن Nissl رنگ‌آمیزی مخصوص Nissl انجام می‌گیرد. Nissl bodies عملا RER تکه‌تکه شده هستند که به ریبوزوم‌های آزاد متصل شده‌اند و در کنار آن‌ها میتوکندری‌های فراوان هم قابل مشاهده است.

گره رانویه (Node of Ranvier، شکاف گرهی Nodal Gap): آکسون تا حدودی توسط زوائد پنجه در پنجه سلول شوان پوشیده می‌شود، اما باز هم آکسولما در ارتباط با یون‌های مایع بینابینی قرار می‌گیرد.

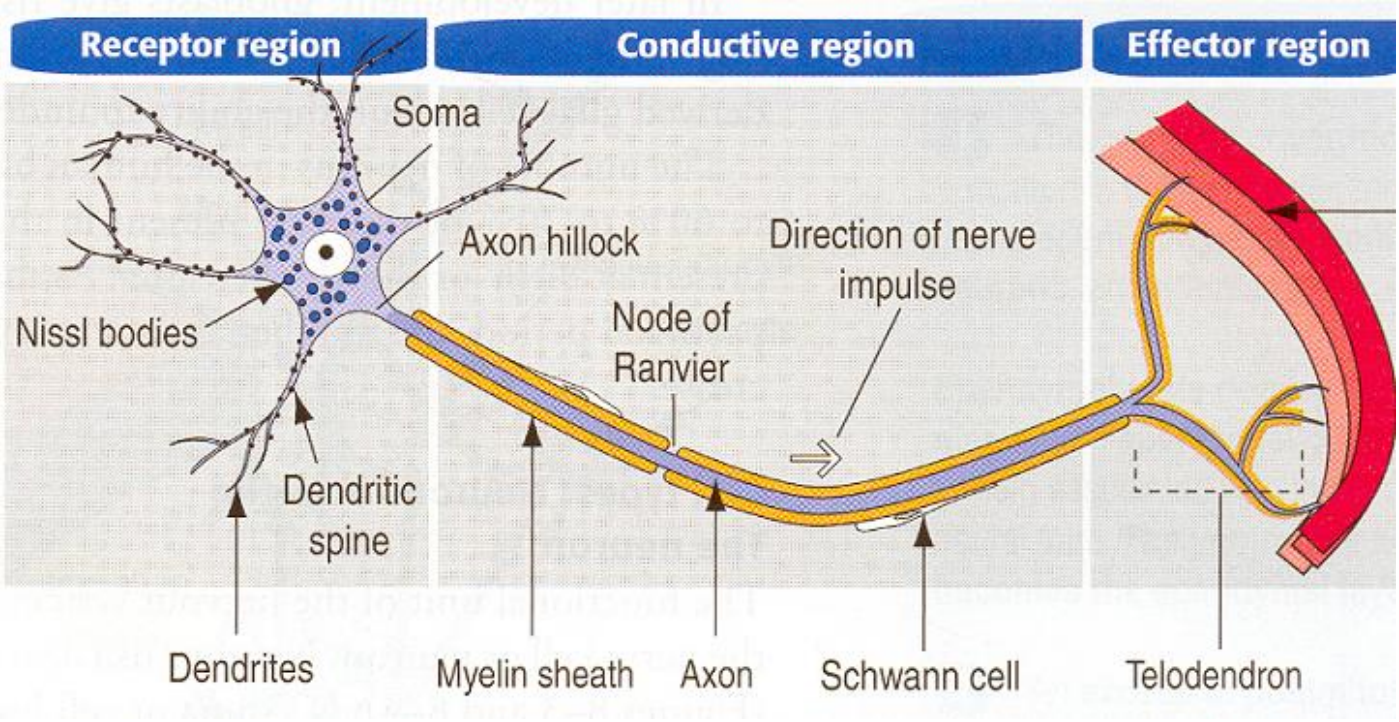


## اختلاف بین اعصاب میلین‌دار و فاقد میلین

در اعصاب میلین‌دار یک سلول Schwann(نورولموسیت) دور یک آکسون قطور پیچیده است و آن را میلین‌دار می‌کند که در این حالت شکل هسته از حالت مدور تغییر کرده‌است. غشای پلاسمایی پوشاننده هر سلول شوان در اطراف آکسون از دو طرف به هم متصل شده و مزوآکسون را به وجود می‌آورد.

( برخلاف CNS که دارای تعداد زیادی آکسون‌های کوتاه فاقد میلین است که اصلا غلاف نشده‌اند و آزادانه در بین سایر نورون‌ها و زوائد گانگلیال حرکت می‌کنند، در دستگاه عصبی محیطی آکسون‌هایی با حداقل قطر نیز توسط چین‌های ساده‌ای از سلول شوان احاطه شده‌اند.)



Telegram: @medical_k

www.konkur.in



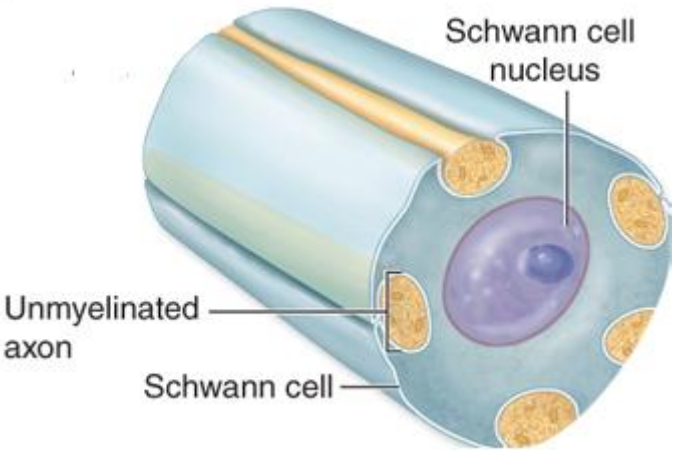


در اعصاب فاقد میلین سلول Schwann دور هیچ آکسونی نپیچیده‌است؛ بلکه این آکسون‌ها هستند که درون سلول Schwann قرار می‌گیرند. در واقع به این علت که آکسون‌ها رسانای جریان الکتریکی هستند، نباید با هم برخوردی داشته باشند و کنار یکدیگر قرار بگیرند چراکه در آن صورت هدایت پیام عصبی مختل می‌شود.

آکسون‌های بدون میلین عملا قطر کمتری دارند.

کاملا واضح است که هدایت در آکسون‌های بدون میلین دیگر جهشی نیست چراکه گره رانویه‌ای وجود ندارد. آکسون‌های فاقد میلین در جاهای خاصی قرار دارند. مثلا برای انتقال درد به‌کار می‌روند که طی این کار، پیام‌های عصبی کمتر منتقل شده و آستانه تحمل درد بالا رفته و شدت درد کاهش می‌یابد.

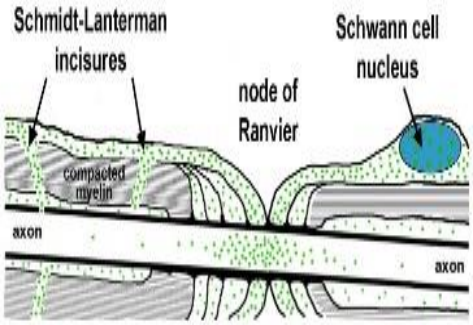


وقتی سلول Schwann شروع به چرخش دور آکسون می‌کند باید سیتوپلاسم اضافی خود را از دست بدهد. گاها بخشی از سیتوپلاسم نمی‌تواند خارج شود و به شکل شکاف‌های موربی در داخل آکسون باقی می‌ماند که به آن شکاف اشمیت-لانترمن (شکاف میلین) می‌گویند.

## سیستم عصبی محیطی

- اعصاب محیطی
- گانگلیون‌ها ← در امتداد اعصاب محیطی
- سیستم عصبی خودمختار ← کنترل اعصاب سمپاتیک و پاراسمپاتیک
  - بخشی در CNS و بخشی از آن در PNS

چهار عصب مغزی ما حاوی الیاف پاراسمپاتیک هستند که پاراسمپاتیک سر و صورت را تامین می‌کنند. ترشح اشک، بینی، عصب واگ، الیاف پاراسمپاتیک دستگاه گوارش، قلب، مری، نای، ریه و $\frac{2}{3}$ راست کولون عرضی.

الیاف خارج‌شده از نخاع زنجیره سمپاتیک را ایجاد می‌کنند که به طرف بالا، پایین یا احشا می‌رود. عمل سمپاتیک مثل سگی که در شب تاریک انسان را دنبال می‌کند. (ترس، عرق کردن، خشک شدن گلو و کاهش فعالیت دستگاه گوارش، افزایش ضربان قلب و تعداد تنفس، گشادکردن سوراخ مردمک، کاهش ادرار و در کل آماده‌کردن بدن برای حالت بحرانی و قراردادن متابولیسم بدن در حالت بیشینه.) عمل پاراسمپاتیک دقیقا برعکس است؛ به‌علاوه پاراسمپاتیک کنترل فعالیت‌های جنسی را هم برعهده دارد.



Telegram: @medical_k

www.konkur.in



گانگلیون‌های سمپاتیک ← در طرفین زنجیره سمپاتیک

گانگلیون‌های پاراسمپاتیک ← به صورت احشایی (در جدار احشا) قرار می‌گیرند که تشکیل شبکه‌ی عصبی احشایی را می‌دهند. (در اندام‌هایی مثل لوله‌ی گوارش)

اعصاب مرکزی توسط استخوان پوشیده شده‌اند. اگر ماتریکس کلسیفیه را حذف کنیم، در واقع کلاژن پوششی دور اعصاب محیطی ایجاد کرده‌است که به عصب قوام و استحکام می‌بخشد. برای مثال وقتی دستمان را بالای سرمان می‌بریم، شبکه براکیال دچار پارگی نمی‌شود و این نشانه انعطاف‌پذیری در عین قوام است؛ اما جمجمه چنین ویژگی نخواهد داشت و در مقابل فشار و ضربه کاملا مستحکم است و کش نمی‌آید.

## در اعصاب محیطی از خارج به داخل ۳ لایه‌ی مقاومت وجود دارد:

بلافاصله در خارج تیغه خارجی سلول‌های شوآن، لایه بسیار نازکی به نام اندونوریوم وجود دارد. این لایه شامل رشته‌های رتیکولر، فیبروبلاست‌های پراکنده و مویرگ‌ها است. گروهی از آکسون‌ها همراه با سلول‌های شوآن و اندونوریوم‌شان، با همدیگر دسته‌ای به نام فاسیکل (Fascicle) ایجاد می‌کنند که توسط پرینوریوم پوشیده‌شده است. این لایه شامل فیبروبلاست‌های پهن می‌باشد که توسط اتصالات محکم درکنار یکدیگر قرار گرفته‌اند. دو تا شش لایه سلول در این بافت همبند منحصربه‌فرد باعث تنظیم انتشار به داخل فاسیکل‌ها می‌شود که سد خونی-عصبی را ایجاد می‌کنند و باعث حفظ ریزمحیط در اطراف رشته‌های عصبی می‌شود. اعصاب محیطی در خارج دارای پوششی از بافت همبند متراکم نامنظم هستند که اپی‌نوریوم نامیده می‌شود. این لایه در عمق گسترش یافته و فضاهای بین فاسیکل‌ها را پر می‌کند.

Landmark بافت همبند رگ خونی است. پس هر کجا رگ خونی دیدیم بافت همبند است.

| لایه مقاومت و عصب | Epineurium | Perineurium | Endoneurium |
|---|---|---|---|
| محل قرارگیری | چندین فسیکل عصبی را احاطه می‌کند | فقط یک فسیکل عصبی را احاطه می‌کند | یک آکسون را احاطه می‌کند |
| جنس | بافت همبند متراکم (سرشار از کلاژن I) | بافت همبند متراکم (سرشار از کلاژن I) | کلاژن III(صرفا کلاژن است و بافت همبند نیست.) |
| عملکرد | قوام و استحکام عصب، تغذیه فسیکل‌ها | ایجاد سد خونی-عصبی برای جلوگیری از تماس خون و عصب و جلوگیری از ورود رگ به فاسیکل | رشته‌های عصبی داخل یک فسیکل را از هم جدا می‌کند |

یک سلول عصبی نباید با خون در تماس باشد؛ به همین دلیل سد خونی-عصبی به‌وجود می‌آید.



Telegram: @medical_k

www.konkur.in



درون فسیکل، سلول شوآن، آکسون، رشته‌های رتیکولار و فیبروبلاست وجود دارد.

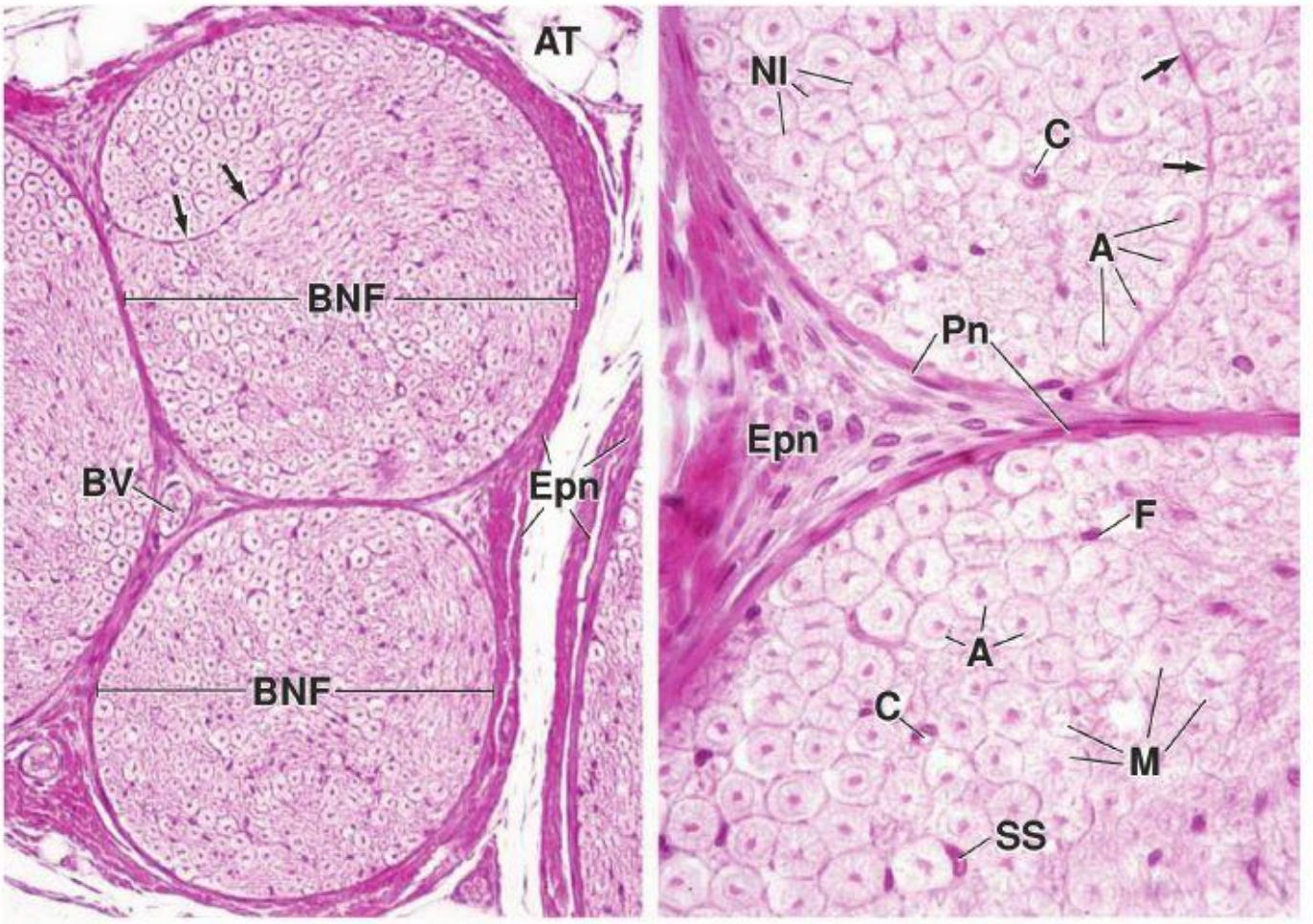




Telegram: @medical_k

www.konkur.in



## مقاطع عصب

طولی: حالت موجی دارد.(مانند تاندون) بخش‌هایی از هسته‌های Schwann دیده می‌شوند. میلین هم که بخش زیادی از آن از بین رفته، به صورت کف‌آلود دیده می‌شود.

عرضی: هسته‌های Schwann دیده می‌شود و جای میلین به دلیل اینکه بخش زیادی از آن ازبین‌رفته است، خالی (سفید) دیده می‌شود. آن‌هایی که در مرکز قرار گرفته‌اند، مقطع آکسون و آن‌هایی که در حاشیه قرار دارند، Schwann هستند.

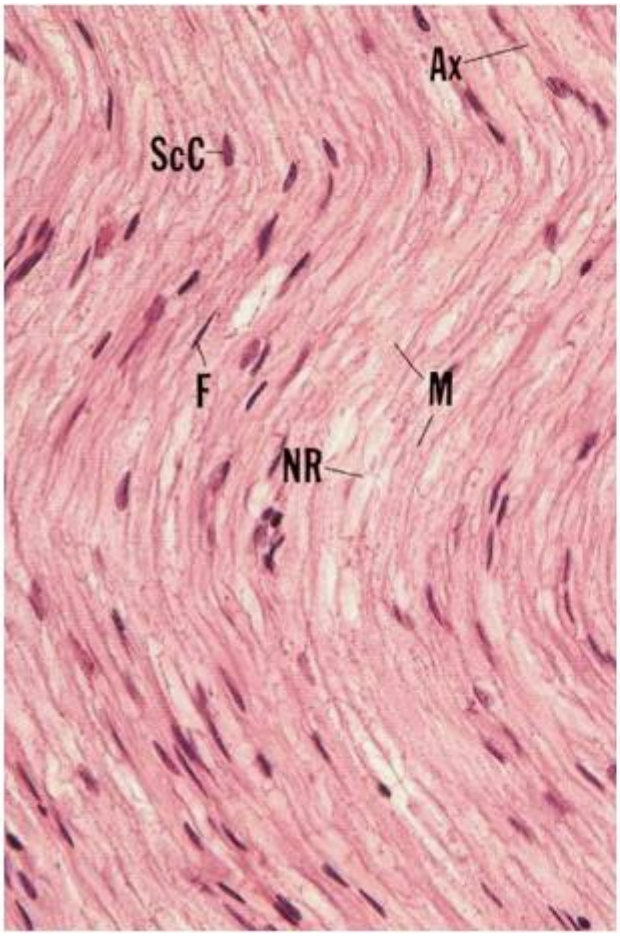


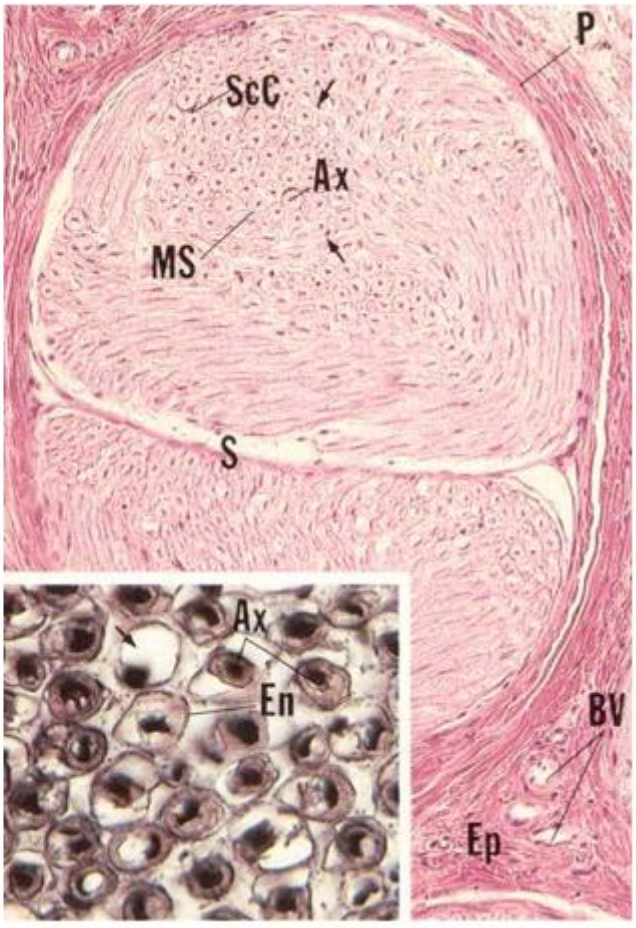


اعصاب محیطی عموما دارای رشته‌های آوران (Afferent) و وابران (Efferent) هستند. رشته‌های آوران اطلاعات کسب‌شده از درون بدن و محیط اطراف را به CNS منتقل می‌کنند. رشته‌های وابران، ایمپالس‌های تولیدشده در CNS را به اندام‌های مجری منتقل می‌کنند. اعصابی که فقط رشته حسی دارند، اعصاب حسی و اعصابی که فقط رشته حرکتی دارند، اعصاب حرکتی نام دارند. اغلب اعصاب هر دو را دارند که اعصاب مختلط (mixed nerves) نامیده می‌شوند. این اعصاب دارای آکسون‌های میلین‌دار و بدون میلین هستند.



Telegram: @medical_k

www.konkur.in



## ترمیم عصب

می‌دانیم سلول‌های عصبی تقسیم نمی‌شوند اما این به معنی جایگزین نشدن و ترمیم نشدن نورون‌ها نیست. در بخش‌هایی از سیستم عصبی مرکزی (مثل پیاز بویایی)، سلول‌های بنیادی عصبی قرار می‌گیرند که هم توانایی تقسیم و هم توانایی تمایز دارند. این سلول‌ها حاوی پروتئین‌های حدواسطی به نام نستین هستند که landmark سلول‌های بنیادی عصبی هم محسوب می‌شوند.

می‌دانیم در بافت عصبی، سلول‌های Microglial توانایی مهاجرت دارند. سلول‌های دیگری که در بافت عصبی توانایی مهاجرت و حرکت دارند، سلول‌های بنیادی عصبی اند.

تقریبا هر دو هفته سلول‌های عصبی بویایی می‌میرند و جایگزین می‌شوند.

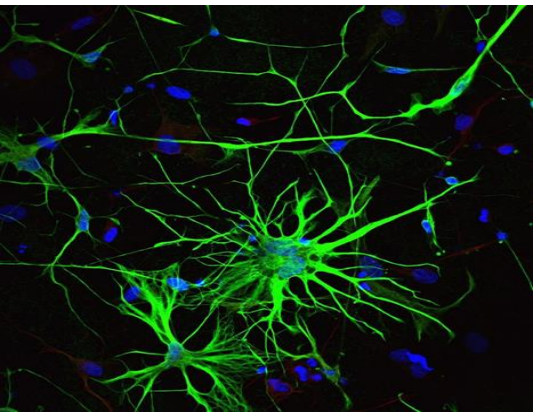

Astrocyte ها حاوی پروتئین خاص به نام GFAP ( Glial Fibrillary Acidic Protein) هستند که درون زوائد کشیده شده‌است و هرچه به انتهای زوائد جلو می‌رویم از مقدار آن کاسته می‌شود. این پروتئین در تشخیص منشا سرطان، نوع سرطان و نوع درمان به‌کار می‌رود.

سلول‌های شوآن در PNS و Astrocyte در CNS نقش ترمیم و تغذیه نورون‌ها را برعهده دارند.

## ترمیم در PNS

به واسطه Satellite cells و Schwann cells انجام می‌گیرد. هنگامی که یک نورون آسیب ببیند، به علت عدم رسیدن پیام به سلول هدف، هم خود سلول هدف و هم نورون از بین می‌رود. در این حالت Nissl bodies کاهش یافته و هسته‌ی نورون به گوشه‌ای از جسم سلولی رانده می‌شود که نشانه‌ای از مرگ نورون است. در فرایند ترمیم ماکروفاژها ساختارهای آسیب‌دیده را فاگوسیت می‌کنند. سپس سلول‌های Schwann، سریع و پشت سر هم به صورت ستونی تقسیم می‌شوند و یک ستون سلولی ایجاد می‌کنند که با ایجاد میلین، سبب ارتباط مجدد آکسون با سلول هدف می‌شود. در این حالت Nissl bodies دوباره شکل می‌گیرند و هسته به مرکز جسم سلولی برمی‌گردد. شرط ترمیم بافت تقسیم سریع سلول‌های Schwann است؛ چراکه در غیراین صورت، با نفوذ خون به اطراف نورون و در پی آن فرارسیدن سلول‌های مزانشیمی، مزانشیم‌ها عمل ترمیم را شروع می‌کنند اما به جای ترمیم عصب، بافت همبند ایجاد می‌کنند و دیگر ترمیم توسط *Schwann* صورت نمی‌گیرد. در واقع در صورتی که سلول‌های Schwann در زمان مناسب به هم نرسند و بافت همبند و مزانشیم‌ها در بین آن‌ها قرارگیرند، آکسون ترمیم نشده و در نتیجه سلول هدف دچار آپوپتوز می‌شود.



Telegram: @medical_k

www.konkur.in



شکل‌پذیری عصبی و تشکیل مجدد زوائد توسط چندین فاکتور رشد که توسط سلول‌های گلیال و نورون‌ها تولید می‌شود، کنترل می‌گردد که در خانواده‌ای به نام نوروتروفین‌ها (Neurotrophins) قرار می‌گیرد.

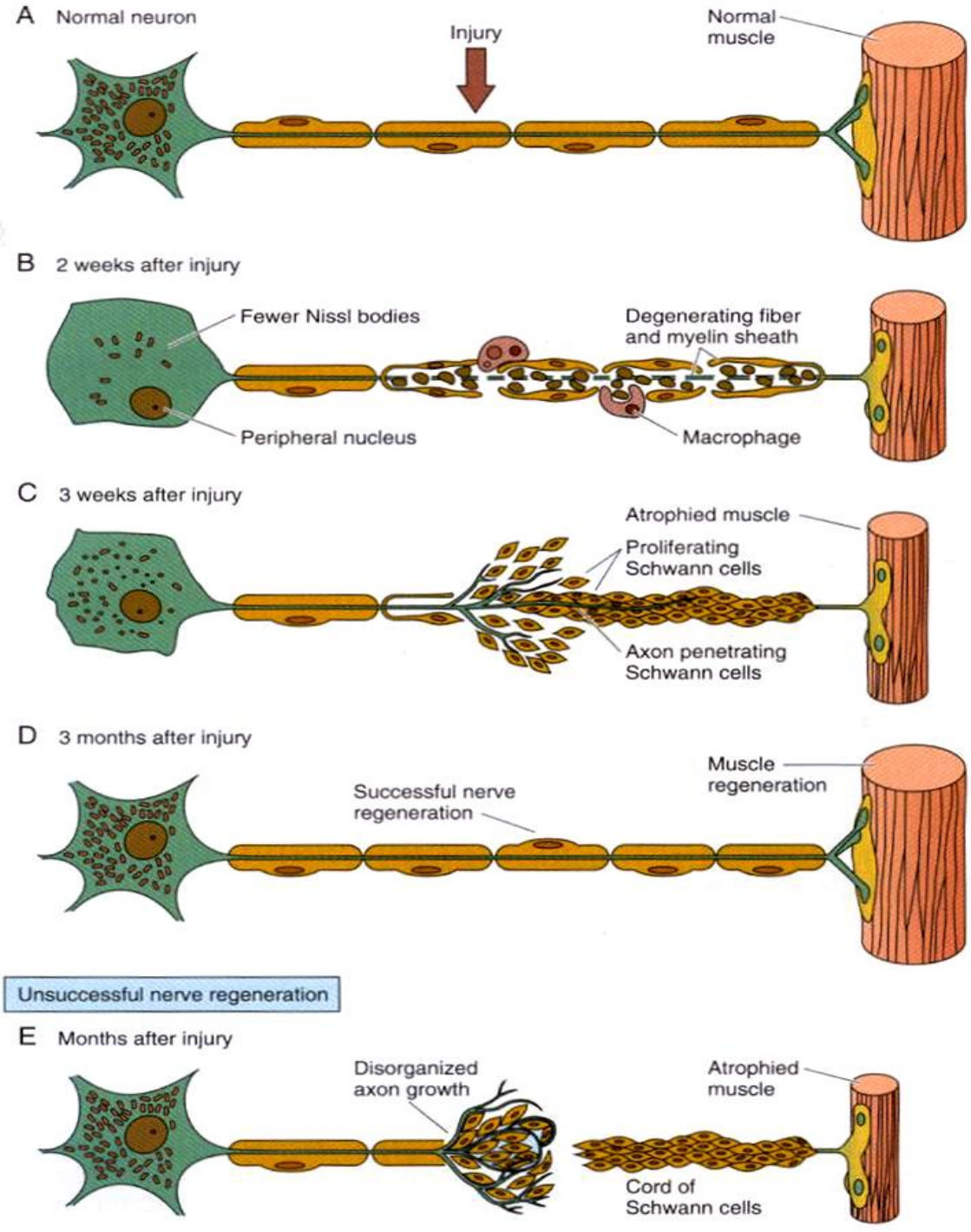




Telegram: @medical_k

www.konkur.in



# Ganglions

عقده‌ها، ساختمان‌هایی بیضوی‌شکل و محتوی اجسام سلولی نورون‌ها، آکسون‌هایشان و سلول‌های گلیال اقماری (Satellite cells) هستند. عقده‌های عصبی توسط بافت همبند ظریفی پشتیبانی می‌شوند که این بافت همبند به‌وسیله کپسول متراکمی احاطه شده است. سلول‌های Satellite جسم سلولی نورون‌ها را احاطه کرده‌اند. از آنجایی که هر جسم سلولی به یک آکسون ختم می‌شود، درون گانگلیون‌ها آکسون نیز وجود دارد. بر اساس اینکه چگونه برش بزنیم می‌توانیم هم مقطع طولی، هم مقطع عرضی و هم جسم‌های سلولی را در گانگلیون ببینیم. در واقع هرجا این سه را باهم دیدیم قطعا گانگلیون است.

عقده‌ها به عنوان ایستگاه‌های تقویت‌کننده برای ایمپالس‌های عصبی عمل می‌کنند. جهت ایمپالس عصبی تعیین می‌کند که عقده حسی یا خودکار است.(عقده‌های حسی ایمپالس‌های آوران را دریافت می‌کنند که به CNS می‌روند؛ عقده‌های خودکار در ارتباط با کنترل عضله صاف، ترشح بعضی غدد و تنظیم ریتم قلب و سایر فعالیت‌های غیرارادی هستند که نقش آن‌ها حفظ ثبات محیط داخلی بدن یا هموستازی است.)

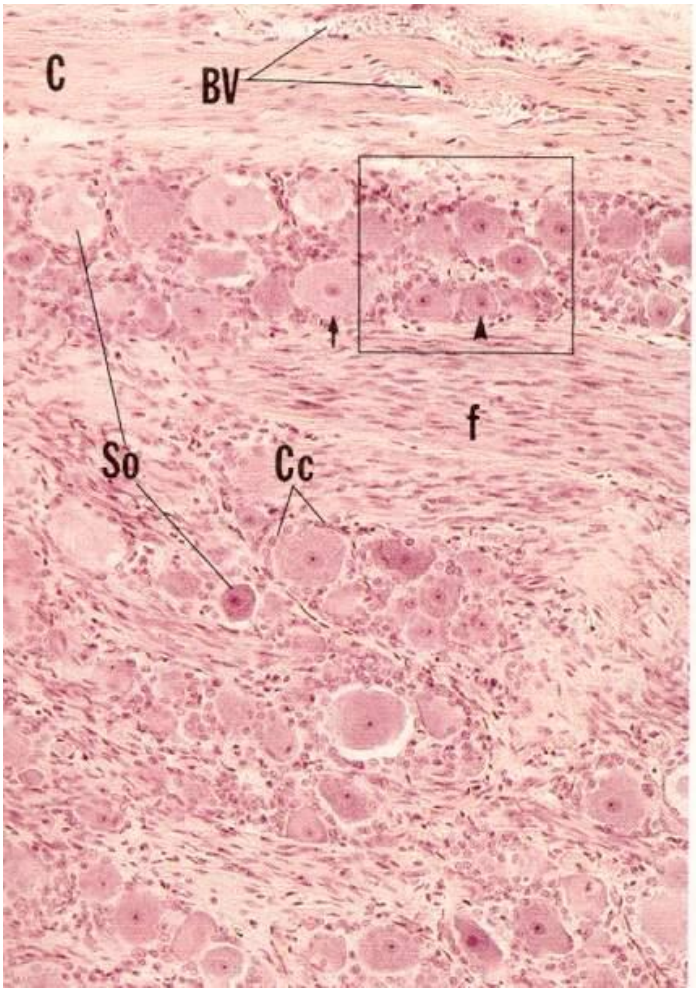


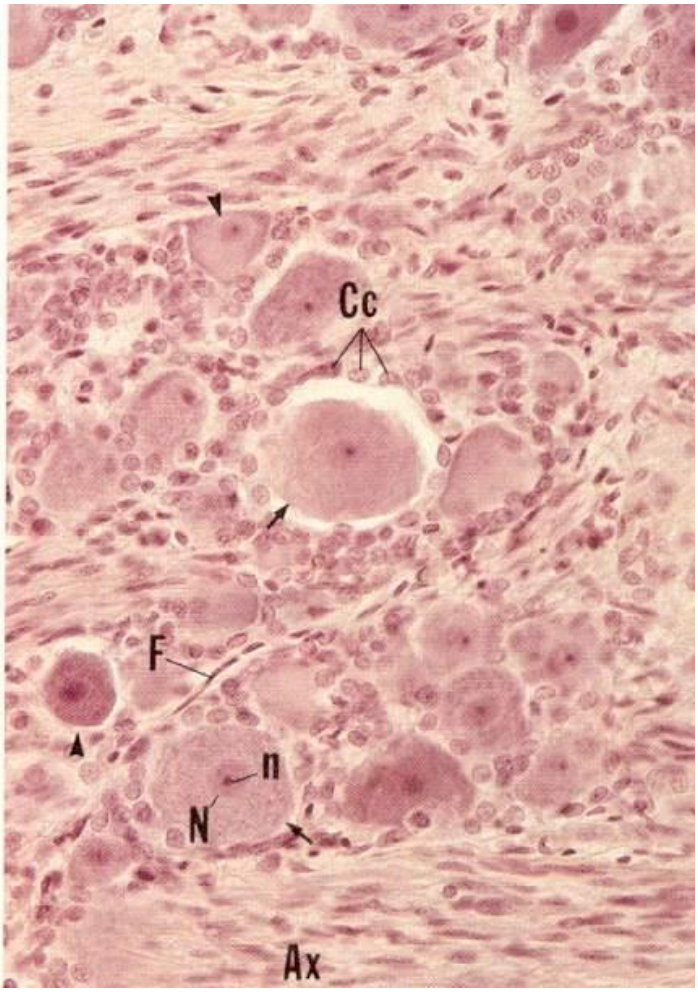




Telegram: @medical_k

www.konkur.in



## سوالات تستی

۱) کدام یک از سلول های زیر ، رشته های عصبی برهنه را در CNS حمایت می‌کند؟

الف) سلول شوان ب) سلول قمری ج) اولیگودندروسیت د) سلول گانگلیونی

۲) کدام یک از موارد زیر یک فاسیکل عصب محیطی را احاطه می کند؟

الف) اپی نوریوم ب) نورولموسیت ج) پری نوریوم د) نوروپیل

۳) کدام یک از سلول های زیر کانال مرکزی نخاع را مفروش می کند؟

الف) آستروسیت ب) اولیگودندروسیت ج) میکروگلی د) اپاندیم

۴) در کروماتولیز چه اتفاقی می افتد؟

الف) هسته پیکنوتیک می شود. ب) RER تجزیه می شود.

ج) حجم پری کاریون کاهش می یابد. د) تعداد دندریت ها کاهش می یابد

۵) اولین مکان پردازش سیگنال های سیناپسی که به نورون می رسند، کدام است؟

الف) نوروپیل ب) تپه آکسونی ج) قطعه اولیه د) خارهای دندریتی

۶) سلول های کوچکی که در اطراف سلول های عصبی در گانگلیون قرار دارند، چه نامیده می شوند؟

الف) سلول شوان ب) سلول قمری ج) سلول آستروسیت د) سلول اپاندیم

۷) در ساختمان بافت شناسی کدام یک از موارد زیر بافت همبند پری نوریم مشاهده و سد خونی – عصبی نیز در آن تشکیل می گردد؟

الف) رشته عصبی ب) دسته عصبی ج) عصب د) گانگلیون ها

۸) سلول نوروگلی داخل گانگلیون چه نام دارد؟

الف) رماک ب) قمری یا کپسولی ج) شوان د) اپاندیم

۹) نورون های بویایی و شنوایی از کدامیک از انواع زیر میباشند؟

الف) چند قطبی ب) دو قطبی ج) یک قطبی د) یک قطبی کاذب



Telegram: @medical_k

www.konkur.in



۱۰) کدام یک از موارد زیر در یقه اکسونی مشاهده نمی گردد؟

الف) میتو کندری ب) فیبرهای گلیالی ج) اجسام نیسل د) وزیکول

۱۱) کدام یک از سلو ل های عصبی T شکل است؟

الف) دو قطبی ب) یک قطبی کاذب ج) چند قطبی د) قمری یا کپسولی

۱۲) کدامیک از پرده های پوشاننده رشته عصبی به عنوان سد خونی عمل می کند؟

الف) اپی نوریوم ب) اندونوریوم ج) پری نوریوم د) پریمیزیوم

۱۳) کدامیک از سلول های نوروگلی در تشکیل میلین شرکت می‌کند؟

الف)میکروگلی ب) اولیگودندروسیت ج)اپاندیم د)آستروسیت

۱۴) کدامیک از موارد زیر در فرایند کروماتولیز اتفاق نمی‌افتد؟

الف)مهاجرت محیطی هسته ب) تورم جسم سلولی ج)تورم هسته د)کاهش اجسام نیسل

۱۵) اجسام نیسل در سیتوپلاسم سلول عصبی از چه ارگانل هایی تشکیل شده است؟

الف) رتیکولوم صاف و ریبوزوم ب) رتیکولوم خشن و ریبوزوم

ج) میتوکندری و ریبوزوم د) گلژی و ریبوزوم

۱۶) دندریتها دارای همه ارگانلهای زیر هستند، بجز

الف) RER ب) SER ج )میتوکندری د)گلژی

۱۷) کدامیک از سلول های زیر در دستگاه عصبی مرکزی میلین‌سازی می‌کند؟

الف)آستروسیت ب)قمری ج)الیگودندروسیت د)نورولموسیت

۱۸) پاهای دور عروقی مربوط به کدامیک از سلولها است؟

الف)اپاندیم ب)آستروسیت ج)الیگودندروسیت د)میکروگلی

۱۹) کدامیک از تغییرات زیر در فرایند کروماتولیز اتفاق می‌افتد؟

الف)هسته مرکزی ب)تورم جسم سلولی ج)تورم هسته د)افزایش اجسام نیسل



Telegram: @medical_k

www.konkur.in



۲۰) منشاء کدام یک از سلول های زیر با بقیه متفاوت می باشد؟

الف) میکروگلی ب) الیگودندروسیت ج) آستروسیت د) اپاندیم

۲۱) در کروماتولیز همه رخدادهای زیر مشاهده می شود به جز:

الف) تورم سلول ب) کاهش RER ج) هسته مرکزی د) هسته متراکم

۲۲) کدامیک از سلولهای ذیل در تمام بخش های ماده سفید و خاکستری CNS وجود دارند؟

الف)آستروسیت های پروتوپلاسمیک ب) آستروسیت های فیبروز

ج) الیگودندروسیت ها د) میکروگلیاها

۲۳) نورونهای رابط غالبا از کدام نوع هستند؟

الف) دوقطبی و فاقد آکسون ب) چند قطبی و فاقد آکسون

ج) تک قطبی کاذب و دوقطبی د) تک قطبی و چند قطبی

۲۴) همه موارد ذیل در رابطه با اجسام نیسل صحیح است بجز:

الف)توده هایی متراکم از شبکه آندوپلاسمی خشن و پلی زوم ها

ب) مقدار ماده کروماتوفیلی بسته به نوع نورون متغییر است

ج) میزان ماده بازوفیلی بسته به وضیت عملکردی نورون متغییر است

د) درون سوما قرار داشته و نشان دهنده تپه آکسونی است

۲۵)تغذیه، عایق نمودن و تنظیم ریزمحیط اطراف نرون ها از وظایف کدامیک از سلولهای ذیل است؟

الف) آستروسیت های پروتوپلاسمیک ب) آستروسیت های فیبروز

ج) قمری یا ستاره ای د) الیگودندروسیتها



Telegram: @medical_k

www.konkur.in



۲۶) همه موارد ذیل در رابطه با شکاف های اشمیت لانترمن صحیح است بجز:

الف) درآکسون های میلین دار قطور CNS بارزترند.

ب) اجازه حرکت انتقالی سیتوپلاسم جهت حفظ غشا را می‌دهند.

ج) باقیمانده سیتوپلاسم سلولهای شوان بین لایه های غشای پلاسمایی است.

د) این شکافها به طور مورب بین آکسون و غشای پایه سلول شوان دیده می‌شوند.

| سوال | ۱ | ۲ | ۳ | ۴ | ۵ | ۶ | ۷ | ۸ | ۹ | ۱۰ | ۱۱ | ۱۲ | ۱۳ | ۱۴ | ۱۵ | ۱۶ | ۱۷ | ۱۸ | ۱۹ | ۲۰ |
|---|---|---|---|---|---|---|---|---|---|---|---|---|---|---|---|---|---|---|---|---|
| جواب | ج | ج | د | ب | د | ب | ب | ب | ب | ج | ب | ج | ب | ج | ب | د | ج | ب | ب | الف |
| سوال | ۲۱ | ۲۲ | ۲۳ | ۲۴ | ۲۵ | ۲۶ | | | | | | | | | | | | | | |
| جواب | ج | د | ب | د | ج | الف | | | | | | | | | | | | | | |

## سوالات تشریحی

۱) نورون های یک قطبی کاذب در کدام گانگلیون دیده می شوند؟

۲) رشته های عصبی در CNS و PNS به ترتیب توسط کدام سلول ها میلینه می‌شوند؟

۳) کدامیک از پرده های پوشاننده رشته های عصبی در تشکیل سد خونی عصبی نقش اصلی دارد؟

۴) کدام ارگانل در دندریت مشاهده نمی شود؟

۵) شروع ترمیم با تغییراتی در پریکاریون آغاز میشود که به آن فرایند ..... گویند.

۱)گانگلیون پشتی نخاع ۲)اولیگودندروسیت، شوان ۳)پری‌نوریوم ۴)گلژی ۵)کروماتولیز



Telegram: @medical_k

www.konkur.in

1BH9

وَمَنْ أَحْيَاهَا فَكَأَنَّمَا أَحْيَا النَّاسَ جَمِيعًا ۚ آية

[سورة المائدة : 32]

نام درس:
بافت شناسی
نام استاد:
دکتر تک زارع
تاریخ:
1398/10/14

TEHRAN UNIVERSITY OF MEDICAL SCIENCES

# پوست و ضمائم آن

مائده سیف اللهی

پارمیدا پزشکی

رضا ساری خانی

@Dr_jozveh

گروه جزوه نویسی
98 الف

Telegram: @medical_k

www.konkur.in



# پوست (Skin یا Cutaneous)

✓ لایه ای سطح خارجی بدن را می پوشاند.ساختمان آن،تقریباً در تمام بدن،یکی است.

✓ عملکرد پوست
- حفاظت(protection):فیزیکی،شیمیایی،اشعه،باکتری
- ضد آب (water proof):چربی روی پوست و مو
- سنتز مواد (کلسترول به ویتامین D)
- حس (سلول های گیرنده،انتهای آزاد اعصاب)
- ذخیره ترکیبات شیمیایی
- کنترل گرمایی (Thermo Regulation)

✓ سلول های گیرنده
- جسمک های حسی
- Meisner (درم)
- Pacinian (درم)

✓ طبقه بندی پوست
- از نظر مو
  - بی مو : کف دست و پا و قسمت هایی از اندام تناسلی و پوست لب
  - مو دار : همه جا به جز قسمت های نام برده
- از نظر ضخامت
  - ضخیم : کف دست و پا (5 لایه)
  - نازک : لب و اطراف چشم (4 لایه)،لایه Lucidum را ندارد



Telegram: @medical_k

www.konkur.in



✓ پوست یک سد نفوذپذیری انتخابی نسبت به داروهای چربی دوست مثل هورمون ها و داروهای استروئیدی خاص است که به صورت استعمال پوستی تجویز می شوند.

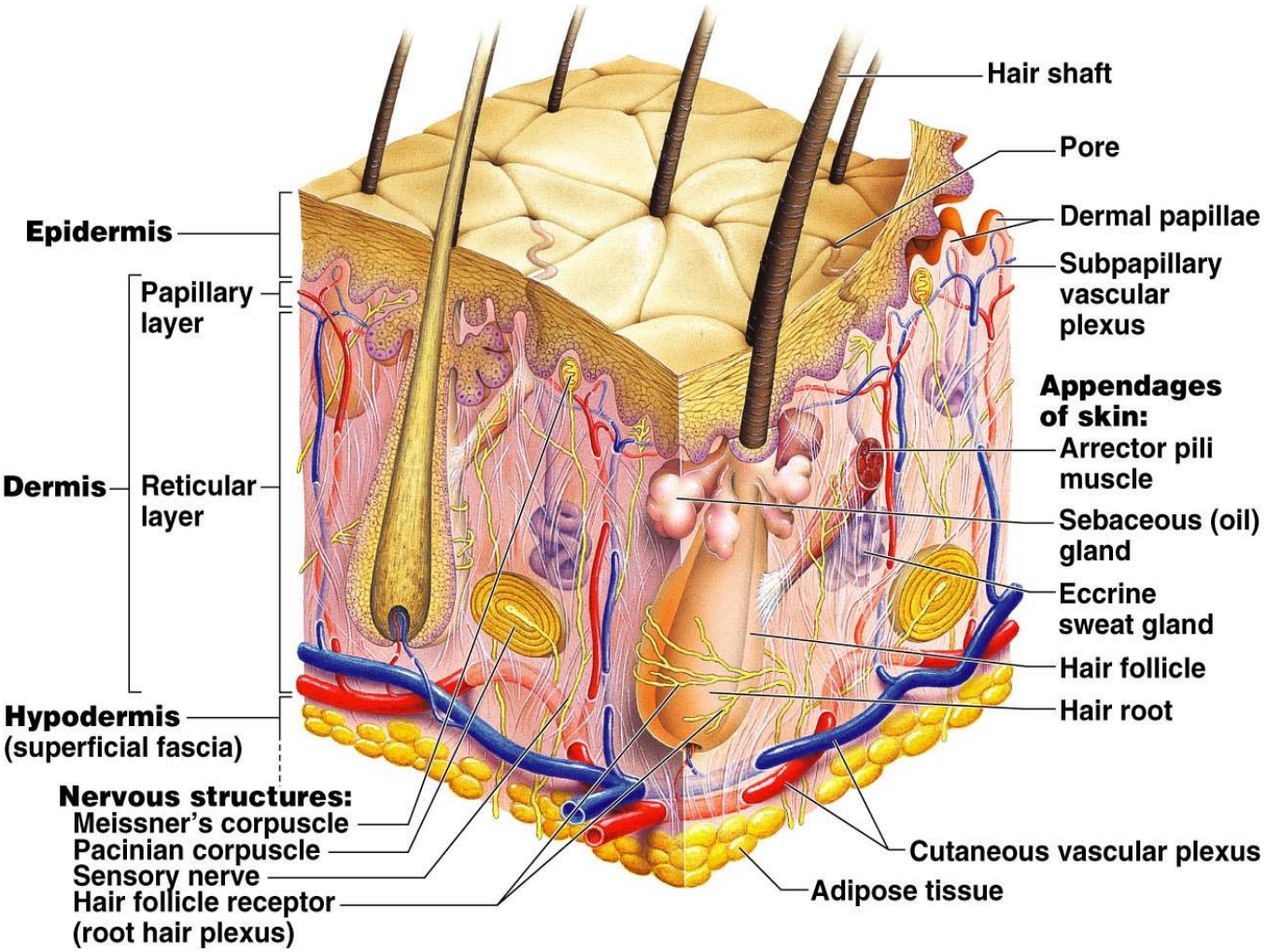


## بخش های پوست (اپی تلیوم سنگفرشی ساده)

❖ Epidermis (روپوست) : زیر میکروسکوپ بزرگتر است.

### a) لایه قاعده ای (Basal layer or Stratum Basale) :

✓ یک لایه سلول،زنده و فعال،فعالیت میتوزی زیاد(قدرت تقسیم)،هسته مدور میانی،فیلامنت حد واسط کراتین،سلول های مکعبی



Telegram: @medical_k

www.konkur.in



- ✓ همی دسموزوم ها این سلول ها را به غشای پایه و دسموزوم ها سلول های این لایه را در سطوح جانبی و فوقانی به یکدیگر متصل می کنند.
- ✓ در طی تمایز،سلول ها به سمت بالا (سطح) حرکت کرده و مقدار و انواع فیلامت های کراتین تا زمانی که نیمی از کل پروتئین های موجود در کراتینوسیت های سطحی را تشکیل دهند،افزایش می یابند.

Stratum Layer

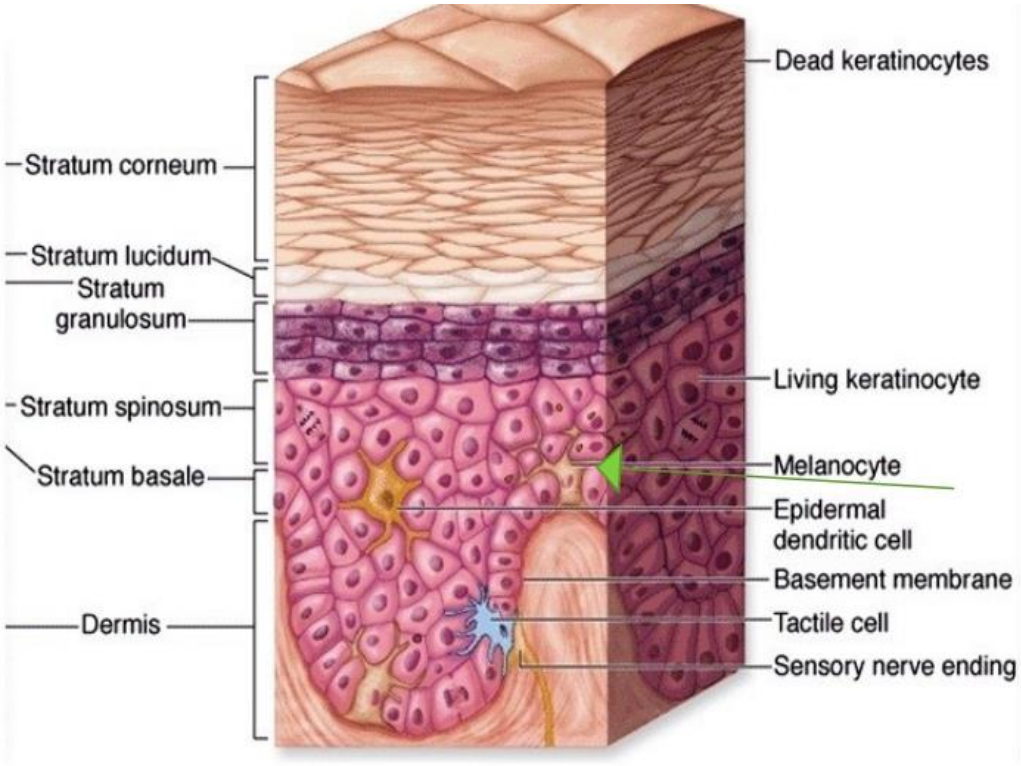


b) **لایه خاردار** (Spinal layer or Stratum Spinosum) :

- ✓ چندین لایه،هسته گرد مدور در وسط،بر اساس ضخامت تعداد لایه ها متفاوت است،و هستک هم گاهی در اینها دیده می شود؛سلول های چند وجهی پوششی.
- ✓ این لایه ضخیم ترین لایه به ویژه در ستیغ های اپیدرم است.
- ✓ فیلامنت های اکتین گرد هم آمده و دستجاتی قابل مشاهده با میکروسکوپ بنام تونوفیبریل (Tonofibril) را تشکیل می دهند.



Telegram: @medical_k

www.konkur.in



- ✓ اپیدرم پوست ضخیم نواحی در معرض تماس و فشار مداوم (مانند کف پاها) دارای لایه خاردار ضخیم تری هستند.
- ✓ Basal layer + یکی دو ردیف Spinal layer = طبقه زایا (M.L)
- ✓ کار طبقه زایا جایگزینی سلول های ریخته شده است.

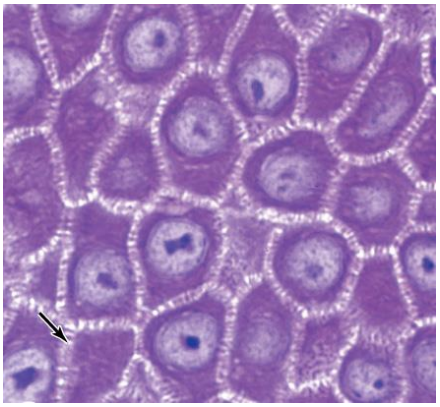

Stratum spinosum

- ✓ Thickest layer
- ✓ Stratum germinativum
- ✓ Tonofibril
- ✓ Desmosome

c) **لایه گرانولار (Granular layer or Stratum granulosum):**

- ✓ دارای دانه های فراوان،سطحی ترین سلول های هسته دار حالت سنگفرشی،4-6 ردیف؛بر اساس نوع پوست متفاوت است.جذب کننده اشعه ها بازوفیل هستند← Keratohyaline Granule-Lamellar Granule
- ✓ در حال تمایز نهایی در طی فرآیند شاخی شدن (keratinizaion) می باشند.
- ✓ توده های متراکم (filaggrin) و سایر پروتئین های همراه با کراتین تونوفیبریل
- ✓ وجود گرانول های لایه لایه Lamellar Granules غشادار مشتق از گلژی
- ✓ این لایه بخش مهمی از سد پوستی را در مقابل از دست دادن آب ایجاد می کند.

d) **لایه شفاف (Lucidum layer):**

- ✓ هسته ندارد یا سایه ای از هسته دارد،ارگانل ها درحال از بین رفتن هستند،در پوست های ضخیم است؛
- ✓ در پوست های نازک نیست یا یکی دو لایه است (معمولاً نیست).



Telegram: @medical_k

www.konkur.in



✓غشاء و سیتوپلاسم دارد.

## لایه گرانولا و لایه شفاف

FIGURE 18–5 Stratum granulosum and stratum lucidum: thick skin.

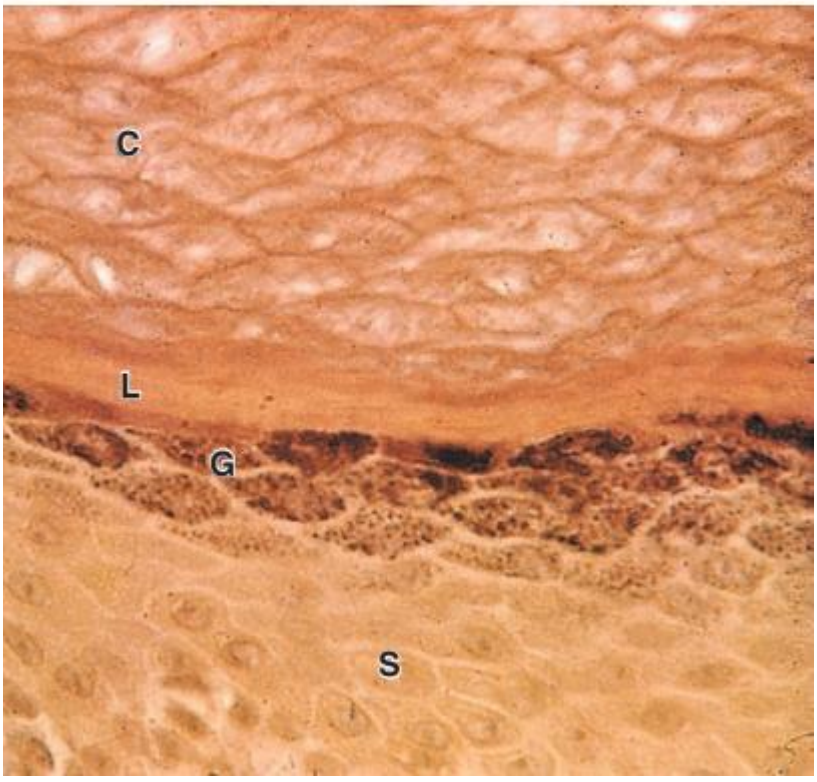


### e) لایه شاخی (Stratum corneum):

✓سلول مرده است (keratin layer) و غشاء را از دست داده است.
✓پروتئین کراتین در سلول ها جمع است.
✓در کف دست ضخیم ولی در جنین نازک و دو سه لایه است.
✓در زمان شاخی شدن این سلول ها نوتوفیبریل ها نیز توسط فیلاگرین و سایر پروتئین های گرانول های کراتوهیالین به توده های متراکم تبدیل می شوند.

### f) لایه پوسته پوسته:

✓لایه شاخی را به صورت صفحاتی جدا کرده و می ریزند.



Telegram: @medical_k

www.konkur.in



# سلول های ضمیمه ای

## A. ملانوسیت

- ✓ مابین سلول های B.L – سازنده ملانین(رنگدانه پوست)
- ✓ رنگدانه یوملانین،قهوه ای یا مشکی و رنگدانه فئوملانین،قرمز است.
- ✓ ملانوسیت ها از مشتقات سلول های ستیغ عصبی (Neural Crest Cells) هستند که به لایه قاعده ای اپیدرم رویانی در حال تکامل مهاجرت نموده اند،به طوریکه یک ملانوسیت برای هر پنج یا شش کراتینوسیت قاعده ای استقرار می یابد.
- ✓ توسط همی دسموزوم به تیغه قاعده ای متصل اند اما فاقد اتصال به کراتینوسیت های مجاور هستند.
- ✓ دارای میتوکندری کوچک فراوان،سیسترن های کوچک RER و دستگاه گلژی تکامل یافته اند.
- ✓ اگرچه ملانوسیت ملانین را می سازد ولی کراتینوسیت ها انبار ملانین بوده و نسبت به سلول هایی که آن را می سازند دارای میزان بیشتری از این رنگدانه هستند.
- ✓ در افراد تیره پوست گرانول های ملانین سریع تر تولید شده و در کراتینوسیت های بیشتری تجمع می یابند.
- ✓ تیره شدن پوست(Tanning) در اثر UV :

I. ملانین از قبل موجود،تیره تر می شود.

II. سنتز ملانین تسهیل و تراکم آن در اپیدرم زیاد می شود.



Telegram: @medical_k

www.konkur.in



**بافت ملانوسیت**

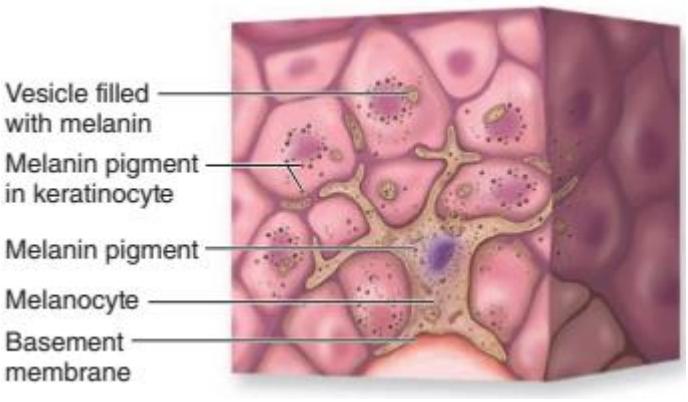


## B.مرکل سل(Merkel Cells) یا سلول های لامسه ای اپی تلیال

- ما بین سلول های B.L،نقش حسی و عصبی (Hair Less Skin) دارد و عصب به آن وصل است (در دستگاه تناسلی،لب و گوش زیاد است)
- متصل به کراتینوسیت (از طریق اتصالات دسموزوم)
- مشابه کراتینوسیت ها ولی دارای ملانین اندک یا فاقد آن

## C.لانگرهانس(Langerhans Cells):

- ما بین سلول های S.L،نقش ایمنی،دفاعی،آنتی ژن را دریافت کرده و به سلول های دفاعی معرفی می کند.
- UV تعداد لانگرهانس ها را کاهش می دهد.
- رنگ آمیزی تخصصی با $AgNO_3$ صورت می گیرد.
- از مونوسیت ها مشتق می شوند.
- سلول های لانگرهانس در کنار لنفوسیت های پراکنده اپیدرمی و سایر APC ها (Antigen Presenting Cell) در درم جزء اصلی ایمنی اکتسابی پوست را تشکیل می دهند.



Telegram: @medical_k

www.konkur.in



# درم ( Dermis)

- ✓ضخامتی از بافت که زیر اپیدرم است.
- ✓به دلیل عروق زیاد تزریق به آن انجام می شود.
- ✓بافت همبند زیر اپیدرم را آستر مخاط گویند.

I. Papillary layer:فرورفتگی اپیدرم به درم.تغذیه و پشتیبانی اپیدرم.دارای:رشته های کلاژن 1 و 3 ، فیبروبلاست و ماست سل های پراکنده،سلول های دندرتیک و سایر لکوسیت ها

II. Reticular layer:زیر papillary layer قرار دارد و دارای بخش dense و loose است.رشته های بیشتر و سلول های کمتری دارد و غنی از درماتان سولفات است.

III. مشتقات پوستی : غدد عرق،غدد چربی،ریشه مو،فولیکول مو،عضله حرکت دهنده مو (عضله راست کننده مو←کناره فولیکول های مو )

✓Substance+Cells(fibroblast)+Fiber(Collagen, Elastic)

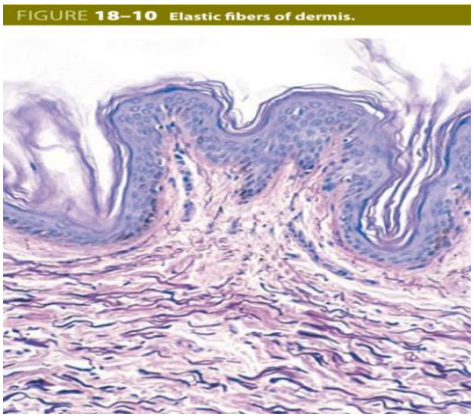


- ✓چین لب،چشم و چین اخم توسط رشته های الاستیک بافت همبند به حالت اولیه بر می گردد و پوست،چروک می شود.
- ✓انتهای آزاد اعصاب به اپیدرم وارد شده است.



Telegram: @medical_k

www.konkur.in



✓ عروق تغذیه کننده درم از دو شبکه اصلی منشاء می گیرند:

1) شبکه زیر پاپیلاری (Subpapillary Plexus)

2)شبکه عمقی به همراه عروق خونی و لنفاوی بزرگتر در مجاورت سطح مشترک درم و لایه زیرجلدی

✓ عروق درم به واسطه پیوندها یا شانت های شریانی-وریدی ( Anterio venous anastomoses or shunts ) عملکرد تنظیم حرارتی نیز دارند.

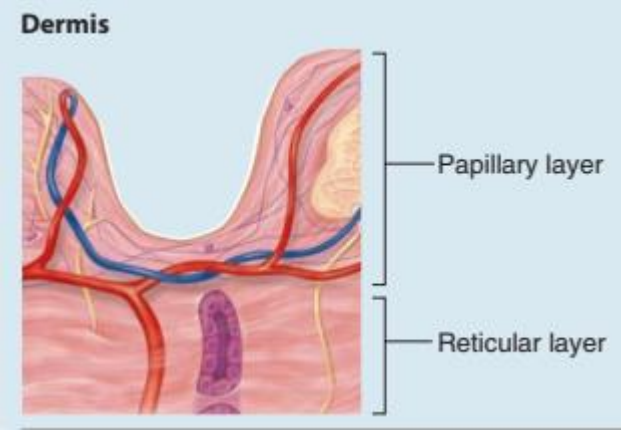


**درم**

## هایپودرم

✓ بعضی کتاب ها نوشته اند که جزء پوست نیست و فاسیای سطحی است.

در اتاقک هایی تحت عنوان لوبول ها قرار دارند.

✓ Loose connective tissue+adipose

✓ مجموعه سلول های چربی سفید (هسته به کناری رفته است:Ring)

✓ اگر چربی زیاد شود باعث چاقی می شود؛درمان آن لیپوساکشن است که چربی ها را می مکند و درآن امکان خروج چربی و خونابه وجود دارند.

✓ چربی باعث ایجاد بالشتک های لغزنده و جلوگیری از آسیب دیدن پوست توسط ضربه ها می شود.

✓ ورود چربی به رگ باعث سکته می گردد.



Telegram: @medical_k

www.konkur.in



## 3 لایه پوست:

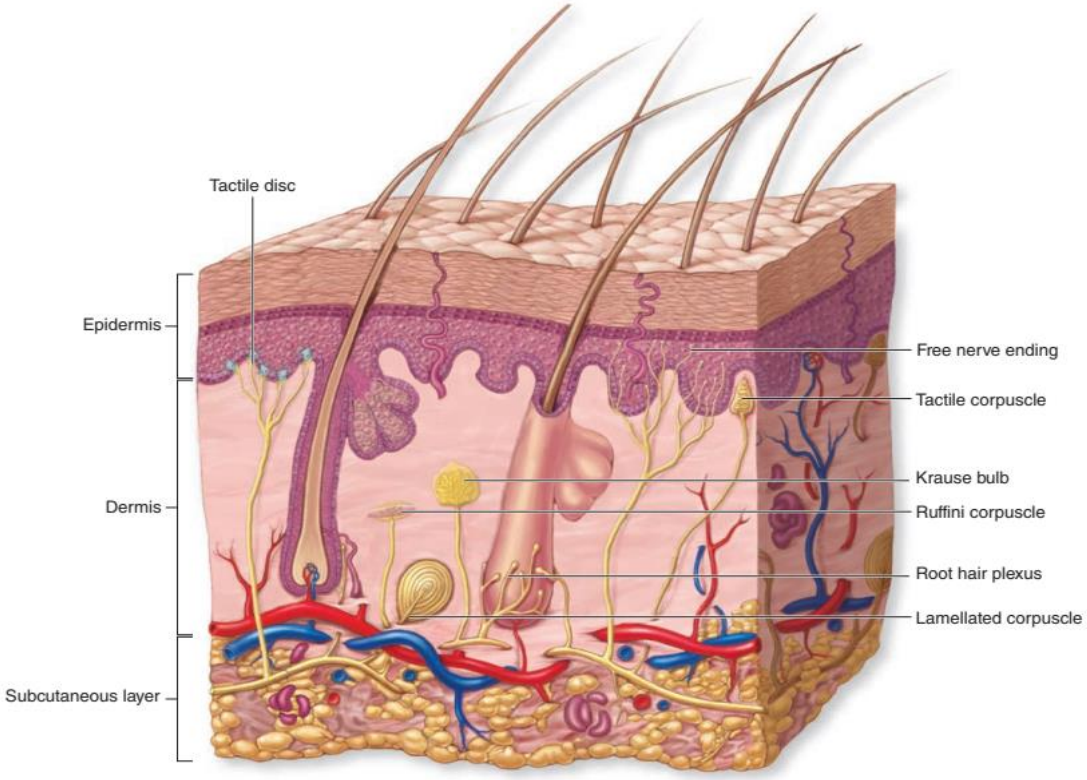


## پوست مودار

- ✓اپی تلیوم به درم نفوذ کرده و فولیکول مو را شکل می دهد.
- ✓برجستگی کف فولیکول پاپیلای مو نام دارد.
- ✓رشد مو از رأس پاپیلا،از سلول های Basal و ملانوسیت،شروع می شود.
- ✓اهمیت رأس پاپیلا:سلول های تقسیم شونده+رگ خونی
- ✓Glassy membrane بین dermal و epidermal قرار دارد.



Telegram: @medical_k

www.konkur.in



## غدد چربی (Sebaceous)

- ✓ هنگام بلوغ باعث چربی مو و جوش می شود.
- ✓ چربی توسط مجرا وارد فولیکول می شود.
- ✓ در پوست بدون مو وجود ندارد.
- ✓ ترشح به صورت Holocrine دارد.

## غدد عرق

- ✓ به شکل لوله ای و کلافه ای است.
- ✓ توسط مجرایی به پوست می ریزد.
- ✓ شکل مکعبی چندلایه دارد.
- ✓ بیشتر در زیر بغل و کتف دیده می شود.
- ✓ غدد عرق
  - Eccrine(merocrine):فراوان تر است(در همه جای بدن)،تنظیم گرما را برعهده دارد و به فولیکول نمی ریزد.
  - Apocrine:قبل بلوغ نیست.در زیر بغل و ناحیه تناسلی دیده می شود.اینها همانند بافت چربی کنار فولیکول ها می ریزند.

- ✓ برخلاف اپی درم که در آن تمایز همه کراتینوسیت ها به لایه شاخی منتهی می شود،سلول های موجود در ماتریکس ریشه مو به انواع و مقادیر مختلف کراتین تمایز می یابند:

a) سلول های نسبتاً شاخی شده و بزرگ واکوئل دار:Medulla



Telegram: @medical_k

www.konkur.in



b) سلول های متراکم و به شدت شاخی شده:Cortex

c) یک لایه نازک از سلول های بسیار شاخی و سنگفرشی:Cuticle

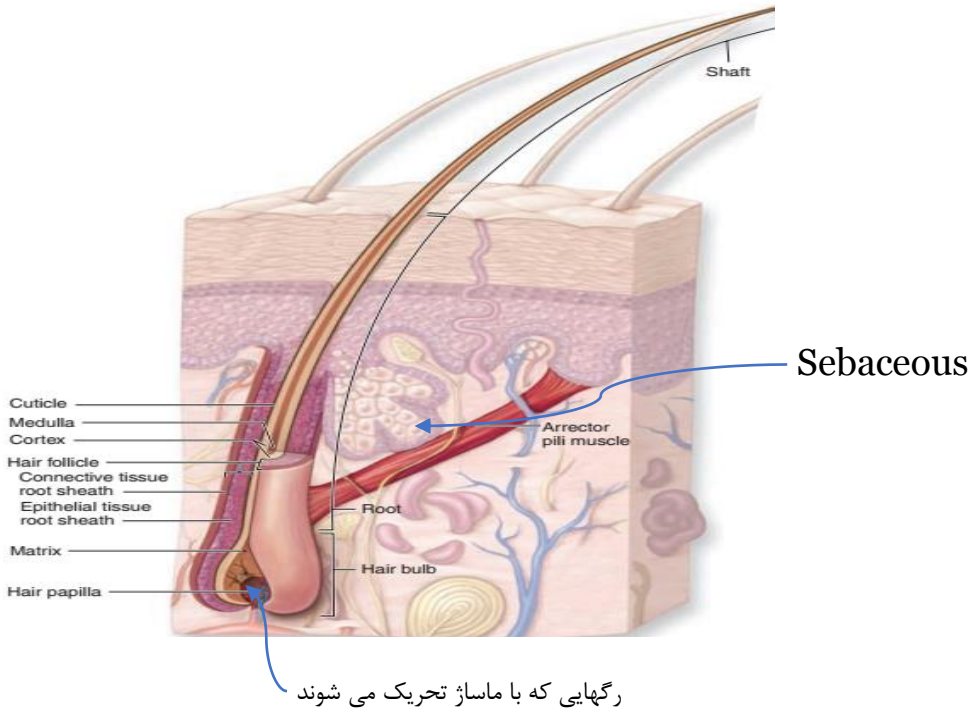


## رنگ پوست

- ✓ ملانین:واکنش های آنزیمی Tyrosinase در RER.پس از ساخته شدن به سمت بالا حرکت می کند.
- ✓ رنگدانه غذایی:کاروتن در سبزیجات زرد – نارنجی
- ✓ عروق خونی:رنگ قرمز RBC.
- ✓ *افراد زال : ملانوسیت دارد ولی واکنش های Tyrosinase انجام نمی شود به علت رگ های خونی و صورتی کمرنگ.*
- ✓ *سیاه پوست ها : ملا نوسیت های برابر با بقیه دارند. واکنش های آنزیمی فعال تر عامل تحریکی ساخت ملانین = اشعه خورشید*
- ✓ 10-15 سلول Basal،یک ملانوسیت ایجاد می کنند.



Telegram: @medical_k

www.konkur.in



✓بیماری های پوستی:

- *Albinism (زالی)*

*بیماری ژنتیکی که در آن مژه،ابرو و مو سفید است.*

- *Vitiligo(p.c)*

*فرد به صورت موضعی ملانین ندارد(بیشتر در مفاصل)*

*در صورت ضعیف شدن ایمنی صورت می گیرد؛مثل اضطراب.*



Albinism

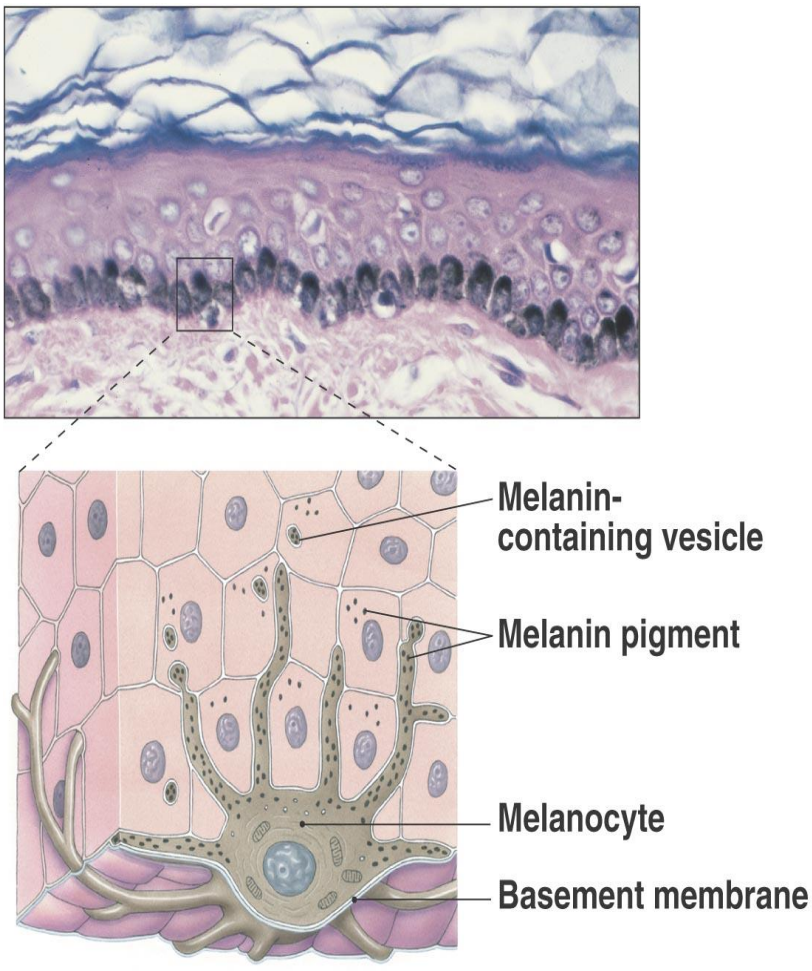


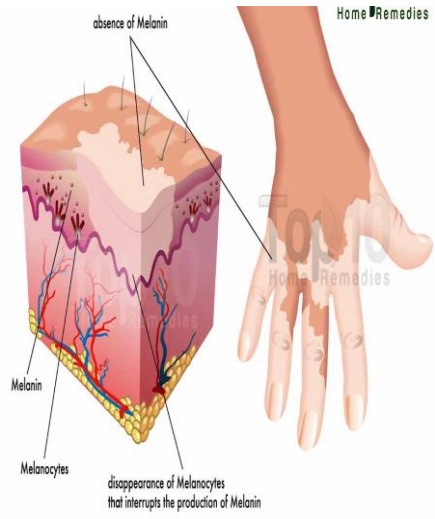


vitiligo



Telegram: @medical_k

www.konkur.in



# چرخه رشد مو

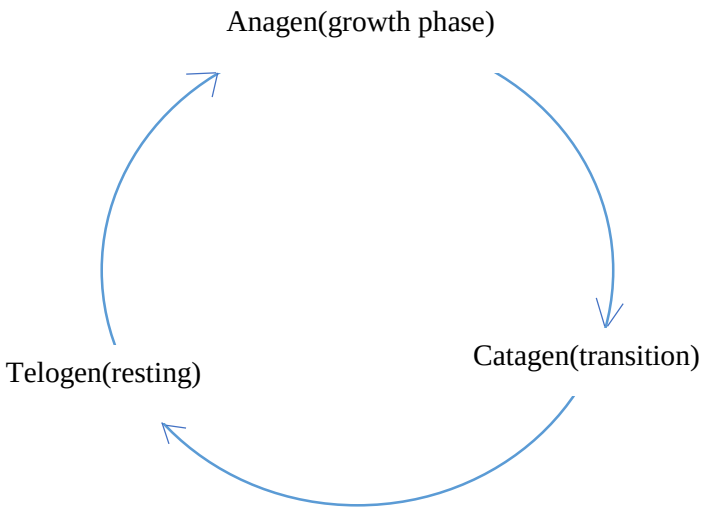


- ✓ بعضی موها در حال رشد،بعضی ها ثابت و بعضی ها در حال ریزش هستند.
- ✓ در مرحله catagen مدت ها مو بدون رشد است.
- ✓ در مرحله telogen بدون تغذیه است که نتیجه آن مرگ و ریزش است.

# ناخن

✓صفحه شاخی انتهای دست و پا که از کراتین تشکیل شده است.

✓اگر ریشه اش آسیب ببیند دیگر رشد نمی کند.

✓ناخن
- Nail bed
- Nail plate
- Lunula(سفیدی پایین ناخن)
- Eponychium(cuticle) : گوشت پایین ناخن
- Nail root (باعث تقسیم و رشد ناخن)
- Nail fold

✓لاک زیاد ناخن را زرد می کند ؛ چون مانع رسیدن اکسیژن به سلول های آن می شود.درمان استفاده از ویتامینA+D به صورت پماد است.



Telegram: @medical_k

www.konkur.in



- ✓ هم Merkel cell و هم ملانوسیت ها در H & E به صورت clear (روشن) در می آید؛اما به صورت قطعی قابل تمایز نیستند.
- ✓ صفحه ناخن تقریباً شفاف و اپی تلیوم نازک بستر ناخن محیط مناسبی را جهت ارزیابی مقدار اکسیژن موجود در خون با توجه به رنگ خون در عروق درم ایجاد می کند.

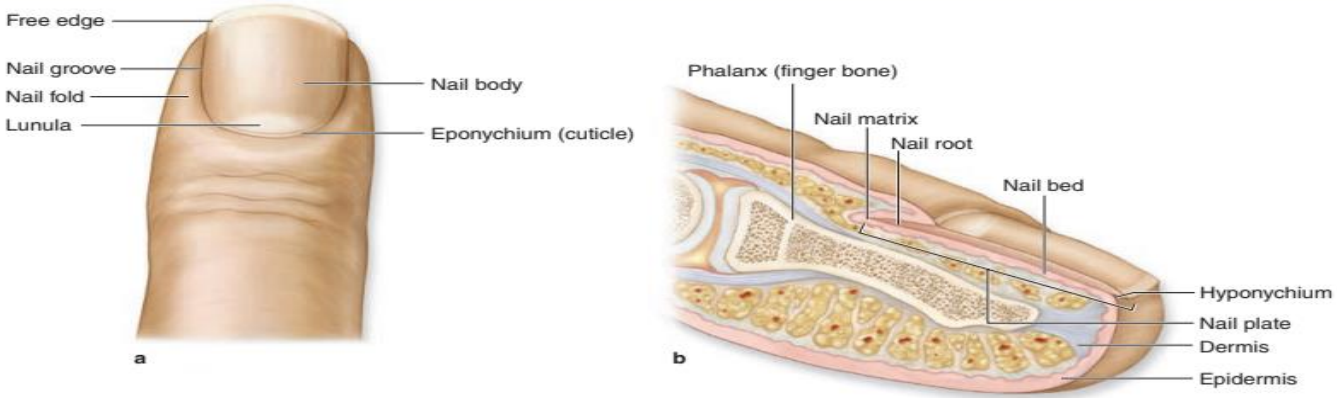


## ترمیم زخم

1) لخته شدن خون
2) سلول هایی که لخته را برمی دارند.
3) سلول هایی که رشته ها (فیبروبلاست)و سلول ها را می سازند.

## نکات تکمیلی

- ✓ سبوم (چربی) یک ترکیب پیچیده از چربی های فنل استرموم( waxe sters)،اسکوالن(squalene)،کلسترول (cholesterol) و تری گلیسیرید (triglyceride) است که بعد از ترشح توسط آنزیم های باکتریایی هیدرولیز می شود.



Telegram: @medical_k

www.konkur.in



✓در غدد عرق 3 نوع سلول داریم:

i. سلول های شفاف (Clear cells)

بر روی تیغه قاعده ای عرق تولید می کند،میتوکندری فراوان دارد،میکروویلوس های فراهم و نواحی سطحی بزرگ هستند.

ii. سلول های تیره (Dark cells)

گرانول های به شدت ائوزینوفیلی،بخش اعظم لومن و به تیغه قاعده ای نمی رسند.

iii. سلول های میواپی تلیال (Myoepithelial)

✓مجاری غدد آپوکرین مشابه مجاری آکرین هستند اما مجاری غدد آپوکرین به درون فولیکول موی اپیدرم باز شده و ممکن است حاوی محصولات غنی از پروتئین باشند.

✓غدد عرق آپوکرین توسط پایانه های عصبی آدرنرژیک و غدد عرق آکرین توسط رشته های کولینرژیک عصبدهی می شوند.

FIGURE 18–16 Glands of skin.

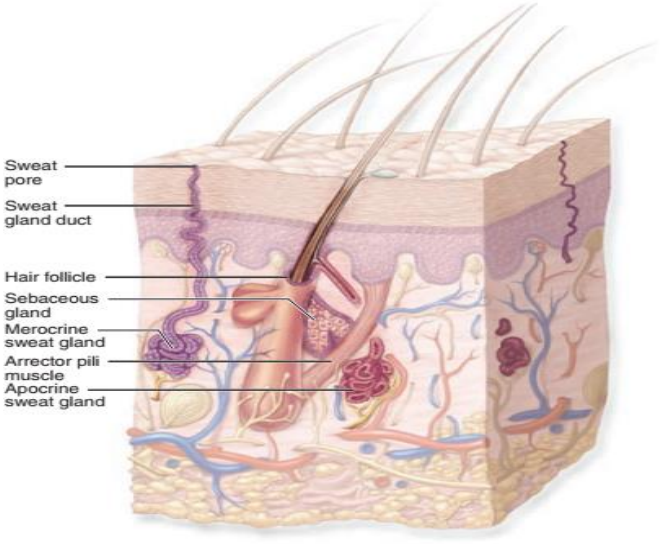


غدد پوست

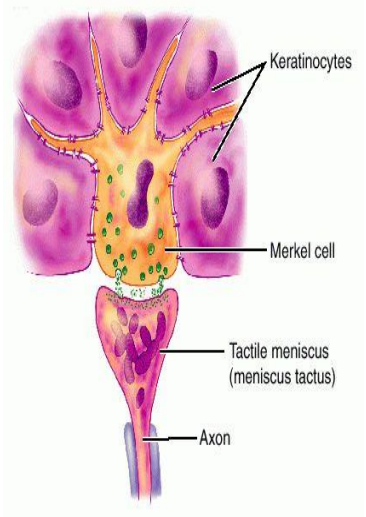


عکس جالبی از سلول Merkel



Telegram: @medical_k

www.konkur.in

وَمَنْ أَحْيَاهَا فَكَأَنَّمَا أَحْيَا النَّاسَ جَمِيعًا ۚ آية

[سورة المائدة : 32]

**نام درس:** بافت شناسی

**نام استاد:** دکتر ملک

**تاریخ :** ۹۸/۱۱/۳۰

TEHRAN UNIVERSITY OF MEDICAL SCIENCES

# دستگاه گردش خون

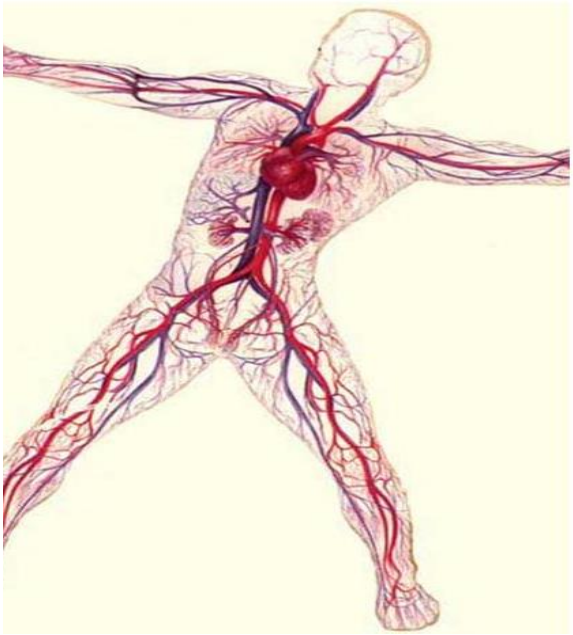

@Dr_jozveh

**جزوه نویس:** محمدامین خرقانی

**اصلاح گر:** سیده فاطمه زهرا حسینی

**تایپیست:** درسا سیمیاری

گروه جزوه نویسی ۹۸ الف

برگرفته از جزوه گروه ۹۶ ب

Telegram: @medical_k

www.konkur.in



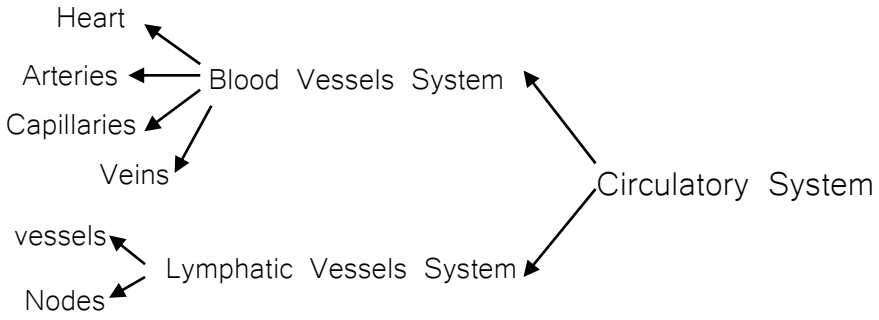


*دستگاه گردش خون (blood circulatory system)* سیستمی است که وظیفه گردش خون را برعهده دارد. خون گازهای تنفسی، مواد غذایی، هورمون ها و آنزیم ها را منتقل و بین بافت های مختلف توزیع میکند.

قلب یک پمپ مکانیکی است که بیشترین حجم آن عضله است و با انقباض خود، خون را با فشار بیرون می فرستد و درون سه نوع عروق می چرخاند: شریان (سرخرگ؛ arteries)، مویرگ (موئینه؛ capillaries)، ورید (سیاهرگ؛ veins)

## شریان ها:

a. شریان های الاستیک (ارتجاعی) رگ های بزرگی هستند که خون را از قلب خارج میکنند و شامل آئورت، شریان های ریوی و بزرگترین شاخه های آن می باشند.
b. شریان های عضلانی (muscular) حاصل انشعاب شریان های ارتجاعی می باشند. این شریان ها، شریان های اصلی هستند که توزیع کننده (distributing) می باشند. شریان های کوچک عضلانی خون را به درون بافت ها می برد.
c. شریانچه ها (arterioles) ساختمان هایی هستند که فقط با میکروسکوپ دیده میشوند (با چشم دیده نمیشوند) و کوچک ترین انشعاب شریان های عضلانی می باشند.

## مویرگ ها:

کوچک ترین و فراوان ترین عروق بدن هستند که آرتریول ها به آن ها ختم میشوند. عملکرد اصلی سیستم گردش خون، یعنی تبادل، در آن ها صورت میگیرد، بنابراین به آن ها exchange vessels یا عروق مبادله ای گفته میشود.

## ورید ها:

بعد از انجام عمل تبادل، خون باید به قلب بازگردد، که از طریق وریدها صورت میگیرد. وریدها به سه دسته: post capillary venules (اولین وریدهای کوچک که از موئینه شروع میشوند)، Medium- sized و Large veins تقسیم میشوند



Telegram: @medical_k

www.konkur.in



Note: مولکول های درشت (مخصوصا ذره های چربی) که نتوانسته اند وارد جریان خون شوند، وارد مویرگ های بسته ای به نام موئینه های لنفی میشوند و از آن طریق وارد سیستم عروق لنفاوی میگردند.

رگ لنفی دارای ساختمان مشابه وریدها میباشد و حتی میتواند دارای دریچه های لانه کبوتری باشد (چین های لایه intima که از بازگشت خون یا لنف جلوگیری میکنند). این رگ دارای دارای دیواره نازکتر نسبت به وریدها میباشد. در این عروق سه لایه جدار عروقی به خوبی قابل تفکیک نیستند. محتویات این عروق شامل پلاسمای بدون گلبول های قرمز می باشد که نهایتا این محتویات وارد جریان عمومی خون میشوند.

هر رگ لنفی که در بدن تشکیل میشود، باید در مسیر خود حداقل از یک گره لنفاوی عبور کند. عبور لنف از این گره ها باعث تصفیه میشود. شناسایی و تشخیص نرمی و سفتی و قوام این گره ها به لحاظ بالینی اهمیت بسیاری دارد.

تورم و قابل لمس شدن گره های لنفی در بدن lymphadenopathy نام دارد که میتواند نشان دهنده سرطان های خوش خیم یا بدخیم، عفونت ها، انگل ها، toxoplasmosis، lymphoma (سرطان عقده لنفاوی)، سرخجه و... باشد.

Should Know: عروق را میتوان به شکل دیگری تقسیم بندی نمود؛

۱. Macro vasculature: عروقی که بیش از ۰/۱ میلیمتر قطر دارند.

۲. Microvasculature: عروقی که فقط با میکروسکوپ الکترونی دیده میشوند؛ شامل آرتریول ها، موئینه ها و وریدچه های پس مویرگی. در این عروق تبادل امکان پذیر است (فاقد ادوانتیس).

## ساختمان عروق (vessels' structure)

در عروق به طور کلی، یک الگوی ساختمانی تکرارشونده وجود دارد که برحسب عملکرد رگ دارای یک سری تفاوتها می باشد. این ساختمان در مویرگها به طور وسیعی ساده (simplified) شده است. در عروق از داخل به خارج، ۳ لایه کلی را میتوان مشاهده نمود:

a. Tunica Intima or Interna

داخلی ترین و نازک ترین لایه جدار رگ در تمام انواع عروق میباشد. دارای دو لایه است:

۱. Endothelium بافت پوششی سنگفرشی همراه با غشا پایه که با لومن( محوطه حفره) داخل رگ در تماس میباشد.

۲. Sub Endothelial layer یک بافت همبند است که در زیر اندوتلیوم قرار میگیرد و وظیفه حفاظت، پشتیبانی و تغذیه اندوتلیوم را برعهده دارد (چون بافت پوششی avascular است).



Telegram: @medical_k

www.konkur.in



### b. Tunica Media

لایه میانی است که در شریان های ضخیم ترین لایه جدار رگ میباشد. این لایه دارای یک استروما (داربست) از جنس رشته های رتیکولر (کلاژن نوع III؛ دارای کربوهیدرات بیشتر و نازک تر نسبت به کلاژن معمولی- تشکیل bundle نمیدهد و به صورت فیبر است)، پروتئوگلیکان و گلیکوپروتئین ها، در همه نوع عروق، است.

*برحسب فاصله از قلب، رشته های عضله صاف و رشته های الاستیک به تناوب قرار گرفته اند که دوایر متحدالمرکزی را دور رگ تشکیل میدهند. هرچه از قلب دورتر میشویم تعداد لایه های الاستیک کاهش می یابد.

Note: دیواره آئورت (که بزرگترین رگ ارتجاعی بدن است) media تماما از رشته های ارتجاعی تشکیل شده است. در لایه مدیای شریان های الاستیک تیغه های الاستیک فراوان است اما در شریان های عضلانی به جای رشته های الاستیک، عضله صاف جایگزین میشود و درلابه لای آن اندکی رشته الاستیک وجود دارد.

### c. Tunica Externa or Adventitia

خارجی ترین لایه است که در وریدها تکامل یافته ترین و ضخیم ترین لایه میباشد. بافت همبند استروما دارای باندل های کلاژن تیپ I است (مشابه تاندون، قرنیه، پوست، عاج دندان و...). در بین آنها سلولهای عضله صاف به ندرت، و رشته های ارتجاعی وجود دارد. این لایه دارای دو جز مهم میباشد:

۱.رشته های عصبی میلینه نشده

۲.Vasa Vasorum یا رگ رگ؛ تغذیه جدار رگ، از همان مواد موجود در خون که جریان دارد، صورت میگیرد. اما در عروقی که دیواره آنها خیلی ضخیم است، تمام رگ نمیتواند از این راه تغذیه شود، بنابراین رگهای رگ ایجاد میشوند که عروق کوچکی اند که تغذیه جدار عروق را برعهده دارند.

Note: گرچه vasa vasorum را جز لایه adventitia طبقه بندی میکنند، در وریدهای بزرگ، به دلیل اینکه خون تیره و فاقد مواد غذایی می باشد، ممکن است در لایه مدیا هم گسترش یابد.

*در شریان های متوسط (عضلانی)، تیغه ارتجاعی داخلی و خارجی دیده میشود.

تیغه الاستیک داخلی (internal elastic lamina) تیغه ای از جنس رشته های ارتجاعی است که جزئی از لایه intima می باشد و به خوبی intima و media را از یکدیگر جدا میکند و نیز نقش حفاظتی دارد.

تیغه الاستیک خارجی (external elastic lamina) تیغه ای از جنس رشته های ارتجاعی است که جزئی از لایه media به حساب می آید و media را از externa جدا میکند. ضخامت این لایه از تیغه داخلی کمتر است.

Hint: اگر در بررسی ساختمان رگ، لایه ها به خوبی قابل تشخیص بودند، آن رگ، شریان متوسط (عضلانی) است.



Telegram: @medical_k

www.konkur.in



*رگ ارتجاعی بزرگ فاقد سلول عضلانی صاف است. در رگ عضلانی ۴۰ لایه عضلانی صاف وجود دارد.

*در مویرگ ها، سه لایه جداره رگی به طور وسیعی ساده شده اند. اندوتلیوم یک لایه است و قطر مویرگ ۴ تا ۱۰ میکرومتر میباشد. در این نوع عروق تبادل آب، اکسیژن، مواد غذایی و مواد دفعی صورت میگیرد. مویرگ فاقد ادوانتیس و مدیا است. در مویرگ ها و وریدچه ها، به جای عضله صاف نوعی سلول وجود دارد که جدار رگ را احاطه میکند. این سلول دارای فیلامان های اکتین در سیتوپلاسم خود است و نقش انقباضی دارد. این سلول را پری سیت می نامند. این سلول ها همچنین فاکتورهای رشد را نیز ترشح میکنند.

* انواعی از ونول وجود دارد. ونول پس مویرگی (post capillary venule) دارای اپیتلیومی شامل لایه ناقصی از pericyte میباشد. سلول های اندوتلیال در این نوع ونول دارای سست ترین اتصالات بین سلولی و مناسب برای عبور سلول های خونی و دیاپدز لنفوسیت ها است.

*لومن وریدها برخلاف شریان ها نامنظم است. Intima وریدها تکامل یافته تر از شریان ها است. لایه media تقریبا عضلانی و نازک است. Adventitia ضخیم ترین و تکامل یافته ترین لایه جدار رگی در این عروق است.

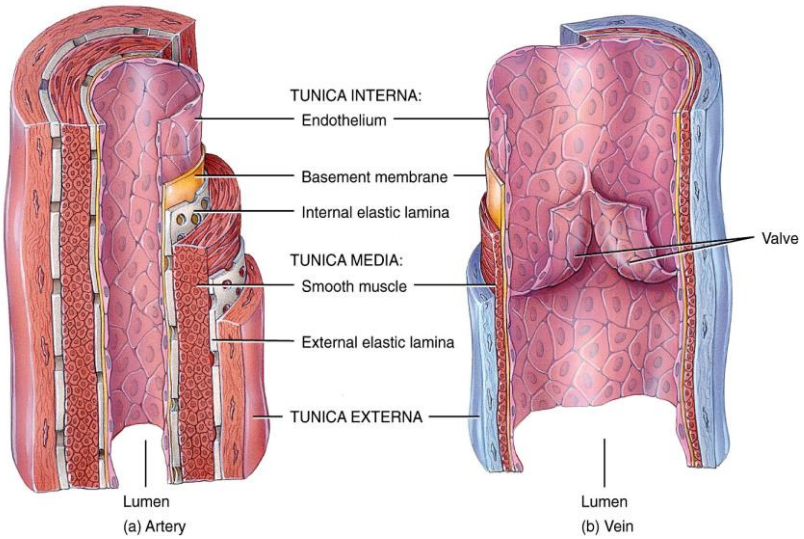


Wrap-up: Histology of Blood Vessels

a. اپیتلیوم سنگفرشی= اندوتلیوم؛ بسیار فعال است و در ۱. انتقال برخی مولکول ها، ۲. ترشح مواد تنگ کننده رگی (vasocontractile) و گشاد کننده رگی (نیتریک اکسید؛ NO)، ۳. ترشح موادی که در انعقاد نقش دارند و ۴. ترشح فاکتورهای رشد (VEGFs) که در ترمیم اندوتلیوم آسیب دیده و پیشگیری از خون ریزی نقش دارند، دارای نقش میباشد.
b. بافت عضلانی= سلول های عضله صاف
c. بافت همبند (رتیکولر، الاستیک و ECM)



Telegram: @medical_k

www.konkur.in



## تفاوت شریان و ورید

۱. معمولا لومن شریان ها منظم، و لومن وریدها نامنظم می باشد
۲. ضخامت جداره در شریان، نسبت به ورید هم قطرش بیشتر است
۳. رگی که media ضخیم و adventitia نازک دارد، شریان و رگی که media نازک و adventitia ضخیم دارد، ورید است
۴. معمولا رگی که در بررسی با میکروسکوپ خون در آن دیده میشود ورید است و رگی که خون در آن دیده نمیشود، معمولا شریان است. دلیل آن این است که خونی که میخواهد به قلب برگردد، دارای سرعت کمی است و در ورید انبار میشود (به این خاطر به وریدها، رگ های ظرفیتی یا capacitation vessels هم گفته میشود).
۵. در وریدها دریچه های لانه کبوتری دیده میشوند. در وریدها فشار خون اندک است و کمک چندانی به بازگشت خون به قلب نمیکند (خصوصا در اندام های پایین تر از قلب)؛ دریچه های لانه کبوتری از backflow خون جلوگیری میکنند.

## بیماری های عروقی

### شریان:

عروق تغذیه کننده قلب (عروق کرونری) زود پیر میشوند. پیری عروق یکی از عوامل سختی است.

- Atherosclerosis (تصلب الشرایین؛ سختی شریان): منجر به ایسکمی (کاهش اکسیژن رسانی به بافت) میشود، که در نتیجه آن نکروز بافتی رخ میدهد و به دنبال آن آنفارکتوس میوکارد، سلول های مغزی یا... اتفاق می افتد.

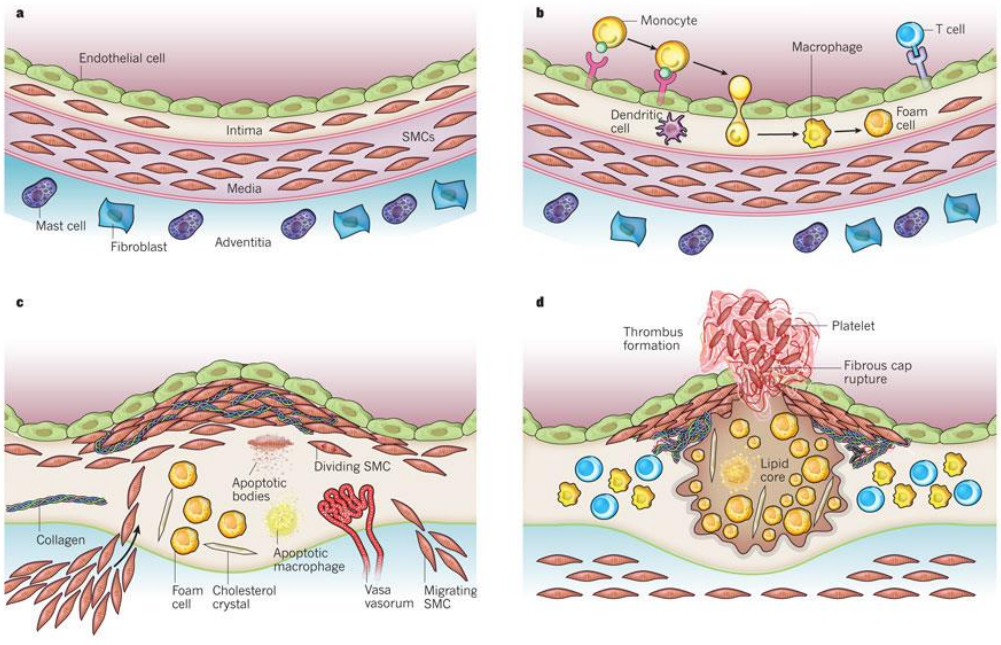


با افزایش سطح LDL در خون، چربی روی اندوتلیوم رگ رسوب میکند و به سلول های اپیتلیال آسیب می رساند. تیغه الاستیک داخلی که نقش حفاظتی دارد پاره میشود و ماکروفاژهایی که در بافت همبند مدیا هستند مهاجرت کرده، لیپیدها را می بلعند، و تبدیل به سلول های کف آلود بزرگی به نام foam cells میشوند. این سلول ها چربی را به جدار رگ ترشح میکنند و ابتدا ایجاد حاشیه چربی و سپس پلاک چربی میکنند. این پلاک ها باعث سخت شدن و بسته شدن جدار رگ میشوند.



Telegram: @medical_k

www.konkur.in



- Aneurysm: در دیواره عروق، رشته های رتیکولر در لایه مدیا درست ساخته نشده اند و رگ مقاومت لازم را ندارد (البته بعضی رگ ها به صورت طبیعی اینطور هستند). بنابراین هنگامی که خون از رگ عبور میکند، بخشی از آن وارد جداره میشود (مشابه حالتی که یک بادکنک باد میشود) و درنهایت حادثه یا استرس میتواند باعث ترکیدن آن و مرگ ناگهانی شود.

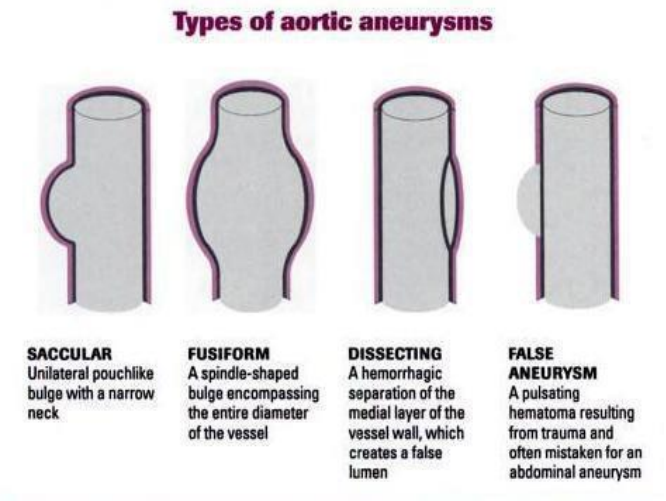


**ورید:**

- **واریس:** انباشت خون در وریدهای اندام تحتانی، باعث گشاد شدن آن ها و ایجاد حالتی به نام واریس میشود. واریس به خودی خود خطرناک نیست، چون در حالت طبیعی خون جاری است، اما ممکن است لخته تشکیل شود (Thrombus؛ لخته ای که در جای خود مانده است) که باعث تورم، درد و قرمزی میشود. اگر این لخته حرکت کنند و وارد عروق حیاتی بدن شود، میتواند باعث آمبولی و مرگ ناگهانی شود.

Note: آناستوموز شریانی-وریدی (arteriovenous anastomosis) ؛ گاهی به جای آنکه شریانچه به موئینه، و موئینه به ونول ختم شود، شریانچه مستقیما به ونول ملحق میشود. این آناستوموز در نواحی که تنظیم موضعی جریان خون اهمیت دارد، یافت میشوند (مثل penis یا در دوره قائدگی در خانم ها)

## انواع موئینه ها

a. Continuous (پیوسته): در بیشتر نقاط بدن- مخصوصا در جاهایی که سدهای خونی وجود دارند (مثل سدخونی- مغزی، سدخونی- هوایی، سدخونی- تیموسی)- بین سلول های اندوتلیال اتصالات محکم بین سلولی وجود دارد و اندوتلیوم فاقد هرگونه سوراخ و منفذ است.



Telegram: @medical_k

www.konkur.in



b. Fenestrated (منفذ دار): کپسول بومن، روده، غده های اندوکرین- وجود منفذ در بین سلول های اندوتلیال- میتواند روی این منفذ ها توسط لایه ای به نام دیافراگم پوشیده شده باشد (with Diaphragm) یا نشده باشد ( without Diaphragm). دیافراگم ساختمان غشای سلولی ندارد (فاقد چربی) اما دارای پروتئوگلیکان (مانند هپاران سولفات) می باشد.

c. Sinusoid: کبد، طحال، مغز استخوان، عقده های لنفاوی- جاهایی که تبادل سریع مورد نیاز است- بزرگتر از موئینه های معمولی- غشا پایه در زیر اندوتلیوم وجود ندارد یا نازک و ناپیوسته (دارای سوراخ های بزرگ است)- شبیه مویرگ های منفد دار هستند اما نامنظم و دارای منافذ بزرگتر

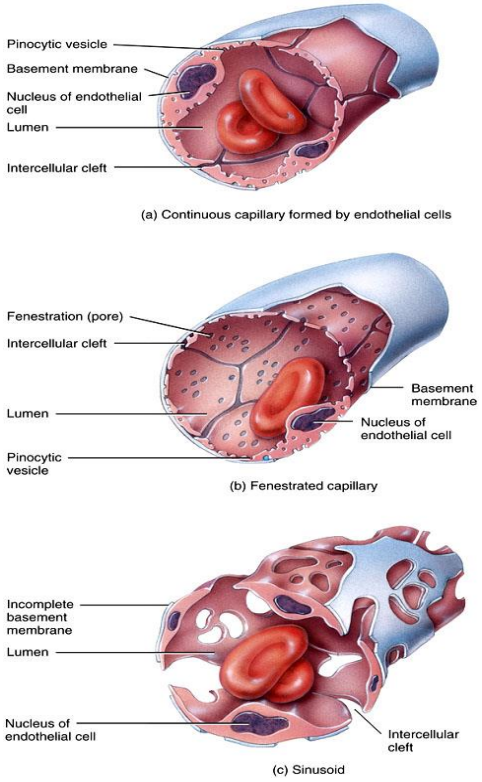


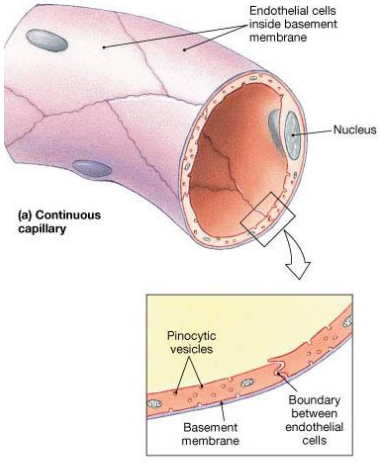


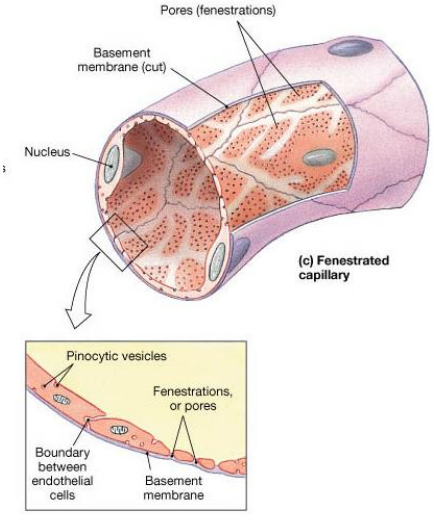


Note: تعداد موئینه ها در یک بافت بستگی به میزان فعالیت متابولیک آن بافت دارد. هرچه بافت فعال تر باشد، تعداد موئینه ها بیشتر است. تاندون ها دارای مویرگ های کم و ریه و کلیه دارای مویرگ های بسیار می باشند.

Hyper vascularity و hypo vascularity به لحاظ بالینی بسیار اهمیت دارند. هایپر واسکولاریتی میتواند نشاندهنده وجود تومور باشد (چون تومور بسیار فعال و دائما درحال تقسیم است)

Should Know: دو ساختمان ویژه در شریان ها وجود دارد: اجسام کاروتید (در شریان کاروتید) و اجسام آئورتیک (در قوس آئورت) ؛ این دو، رسپتورهای شیمیایی (chemoreceptor) هستند و حساس به میزان اکسیژن، کربن دی اکسید و یون هیدروژن میباشند. تنگ و گشاد شدن عروق میتواند میزان جریان خون را تنظیم کند.
سلول های گلوموس در اجسام کاروتید و آئورتیک محتوی وزیکول های حاوی ناقل عصبی برای پاسخ به تغییرات شیمیایی می باشند. در سینوس های کاروتید گیرنده های فشار (baroreceptors) یافت میشوند.



Telegram: @medical_k

www.konkur.in



## قلب

همانطور که گفته شد، قلب پمپی مکانیکی است که بیشترین جز آن را عضله تشکیل میدهد. این پمپ دارای ۴ حفره (اتاقک یا chamber) میباشد (دو دهلیز و دو بطن)، و دارای دریچه هایی نیز هست.

لایه های تشکیل دهنده جدار قلب از داخل به خارج:

a. Endocardium: لایه داخلی جدار قلب که دارای اندوتلیوم (یک ردیف سلول سنگفرشی ساده) و sub endothelial layer میباشد.

b. Myocardium: لایه میانی که ضخیم ترین لایه نیز می باشد. در این لایه، سلول های عضلانی قلبی که نقش انقباضی دارند و گروهی از سلول های عضله قلبی تغییر یافته که برای هدایت جریان الکتریکی تخصص یافته اند، به نام فیبر های پورکنژ (Purkinge cells) وجود دارند.

*سلول های پورکنژ، از گره SA آغاز میشوند و به گره AV می رسند و بعد در دیواره بطن ها منتشر می گردند. این سلول ها نسبت به سلول های قلبی انقباضی، درشت تر و دارای سیتوپلاسم روشن تر هستند. در این سلول ها، هسته گرد است و فیلامان های انقباضی فقط در حاشیه سلول وجود دارند. این سلول ها دارای هستک واضح هستند.

*ضخامت این لایه در بطن ها بیشتر از دهلیزها و در بطن چپ دارای بیشترین ضخامت می باشد.

c. Epicardium: لایه خارجی جدار قلب که از بافت همبندی به همراه یک ردیف سلول سنگفرشی پوشاننده آن به نام مزوتلیوم تشکیل شده است. مزوتلیوم ها دو نوع احشایی و جداری دارند که بین این دو مزوتلیوم فضایی به نام حفره پریکارد، حاوی مایع لغزنده اندکی که اصطکاک را کاهش میدهد، وجود دارد. این مایع توسط سلول های مزوتلیوم احشایی و جداری ترشح میشود.

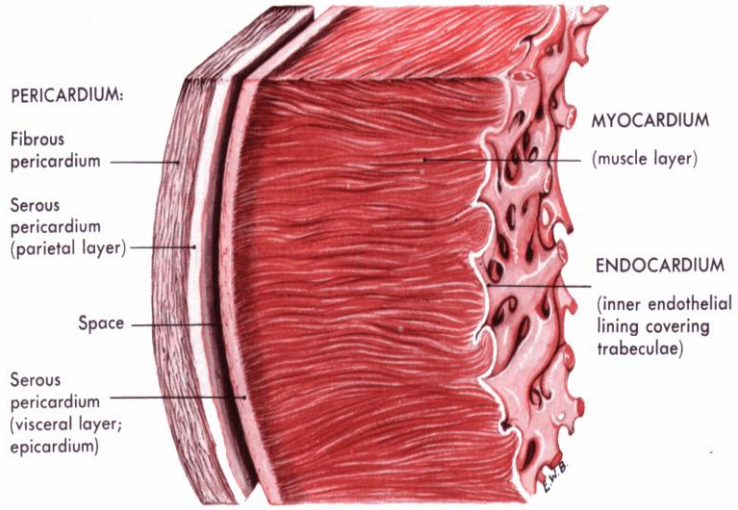


Section of the heart wall showing the components of the outer pericardium (heart sac), muscle layer (myocardium), and inner lining (endocardium).



Telegram: @medical_k

www.konkur.in

2VH2

وَمَنْ أَحْيَاهَا فَكَأَنَّمَا أَحْيَا النَّاسَ جَمِيعًا ۚ آية

[سورة المائدة : 32]

نام درس: بافت شناسی

نام استاد: دکتر ملک

تاریخ: ۱۳۹۹/۰۱/۲۷

TEHRAN UNIVERSITY OF MEDICAL SCIENCES

# موضوع جزوه:

## سیستم ایمنی و ارگان‌های لنفاوی

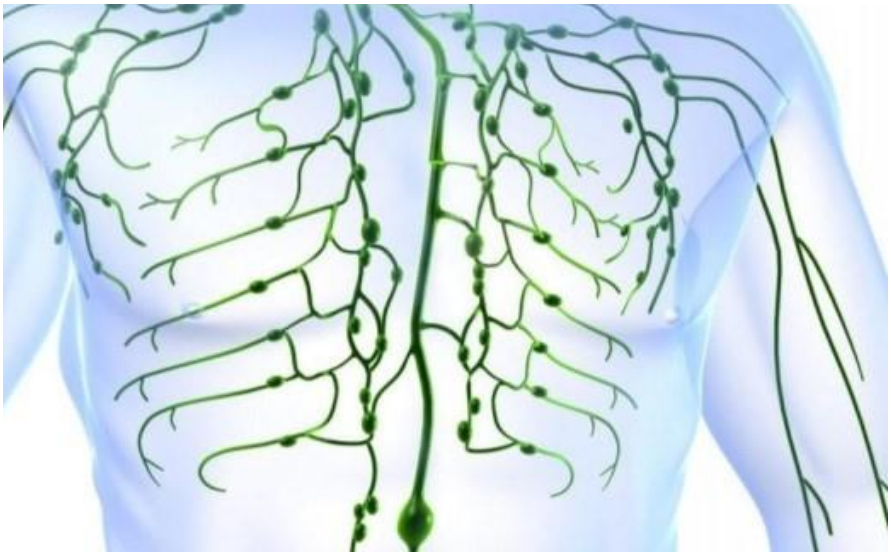

بیتا سمن آبادی

سحر افصحی

نادیا رجبلو

@Dr_jozveh

گروه جزوه‌نویسی

۹۸ الف

Telegram: @medical_k

www.konkur.in



## -سیستم ایمنی:

دفاع از بدن در برابر میکروارگانیسم‌ها و عوامل عفونت‌زا از قبیل ویروس‌ها، باکتری‌ها، انگل‌ها و سلول‌های تومورالی که در داخل بدن ایجاد می‌شوند را بر عهده‌دارند.

برخلاف بسیاری از دستگاه‌های بدن ما که جایگاه مشخصی دارند، سیستم ایمنی جایگاه متمرکزی ندارد و از بافت‌ها و سلول‌هایی تشکیل‌شده که در تمام بدن پراکنده هستند، بنابراین در هرجایی از بدن که عوامل عفونت‌زا وارد می‌شوند، بدن فعالیت ایمنی خود را انجام می‌دهد.

## -آنتی‌ژن:

مولکولی که می‌تواند توسط سلول‌های دستگاه ایمنی  مورد شناسایی قرار بگیرد و سبب ایجاد پاسخ ایمنی اکتسابی شود. آنتی‌ژن‌ها می‌توانند ماکرومولکول‌هایی مانند پروتئین‌ها و پلی‌ساکاریدها و یا اجزای سلولی مانند باکتری‌ها، تک‌یاخته‌ها، سلول-های توموری و ویروس‌ها باشند.

ایجاد آنتی‌بادی پاسخ بدن در برابر آنتی‌ژن هست.

کادرهای آبی و نوشته‌های آبی‌رنگ نکات اضافه شده از رفرنس می‌باشد:

سلول های ایمنی فقط به جزء کوچکی از یک آنتی‌ژن به نام اپی‌توپ‌ها (epitopes) یا شاخص‌های آنتی‌ژنیک واکنش نشان می‌دهند.

## -آنتی‌بادی:

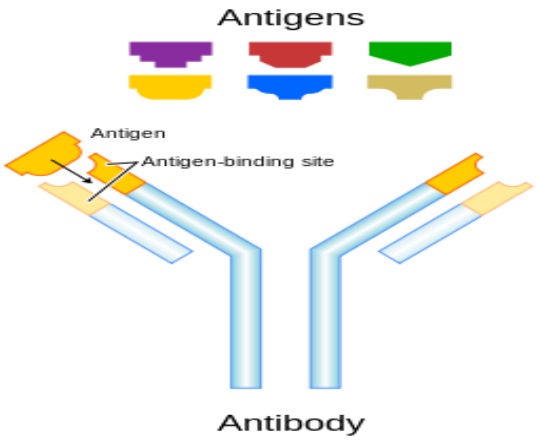


تمام انواع آنتی‌بادی‌ها که ما آن‌ها را تحت عنوان ایمونوگلوبین‌ها هم می-شناسیم، گلیکوپروتئین‌هایی هستند که دارای یک ساختمان مشترک‌اند. این ساختمان مشترک شامل دوزنجیره سبکِ مشابه و دوزنجیره سنگینِ مشابه است که توسط پیوندهای دی سولفیدی به هم متصل می‌شوند. به انتهای کربوکسیل آنتی‌بادی‌ها Fc region گفته می‌شود. این ناحیه توسط گیرنده-های روی سطح سلول ایمنی شناسایی می‌شود و از این طریق به آن متصل می‌شود. Fc region منطقه ثابت مولکول است. بخش های متغیر(Fab) نزدیک انتهای آمین زنجیره های سبک و سنگین به آنتی‌ژن متصل می‌شود که به آن Antigen binding site می‌گویند.



Telegram: @medical_k

www.konkur.in



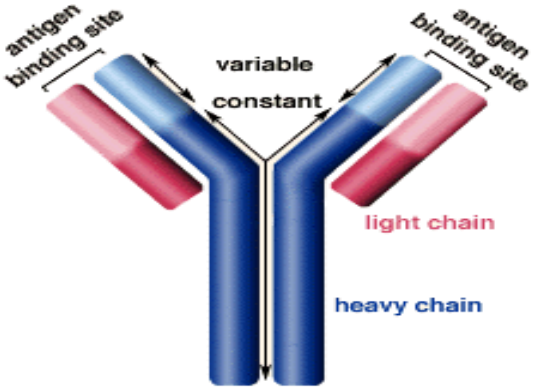


## -انواع ایمونوگلوبولین ها

- ✓ IgG: **فراوان‌ترین ایمونوگلوبولین** موجود در خون است که به‌صورت مونومر وجود دارد و طی پاسخ‌های ایمنی و به دنبال التهاب و عفونت افزایش پیدا می‌کند. برخلاف بقیه آنتی‌بادی‌ها، این نوع ایمونوگلوبین دارای حلالیت زیاد است. تنها ایمونوگلوبینی است که از سد جفتی می‌گذرد و وارد جریان خون جنین می‌شود؛ بنابراین برای نوزادان ایمنی در برابر عفونت‌ها ایجاد می‌کند. به همین دلیل نوزادان در ماه‌های اول پس از تولد به بسیاری از بیماری‌های عفونی مبتلا نمی‌شوند.
- ✓ IgA: ایمونوگلوبین **ترشحات بدن** است مثل بزاق، اشک چشم، ترشحات روده باریک، ترشحات واژن، ترشحات پروستات و شیری که در اولین ساعات بعد از تولد از سینه مادر ترشح می‌شود (آغوز یا کُلستروم). ساختمان این ایمونوگلوبین به‌صورت دایمر می‌باشد. یعنی به‌صورت دو Y است که توسط پروتئینی به نام زنجیره J (J-chain) به هم متصل می‌شوند.
- ✓ IgM: ایمونوگلوبینی است که به‌صورت پنتامر می‌باشد که با زنجیره J (J-chain) به هم متصل می‌شوند. حدود ۵ تا ۱۰ درصد ایمونوگلوبولین‌های خون را تشکیل می‌دهد. بر روی سطح لنفوسیت‌ها وجود دارد و باعث عمل Agglutination یا چسبیدن آنتی‌ژن‌ها به هم می‌شود.
- ✓ IgE: به‌صورت مونومر وجود دارد و فراوانی کمتری در خون نسبت به انواع دیگر دارد. ناحیه‌ی Fc این آنتی‌بادی تمایل زیادی به اتصال به گیرنده‌های روی ماست سل‌ها و بازوفیل‌های خون دارد. پس از اتصال به این سلول‌ها، سبب رها شدن مواد فعال حیاتی مثل هیستامین، هپارین و لوکوترین از سطح آن‌ها می‌شود؛ بنابراین سبب ایجاد **واکنش‌های آلرژیک** در بدن می‌شود.
- ✓ IgD: کمترین میزان ایمونوگلوبین در پلاسمای خون را تشکیل می‌دهد. ساختمان آن به‌صورت مونومر است. هنوز خواص و عملکردش به‌خوبی مشخص نشده است.

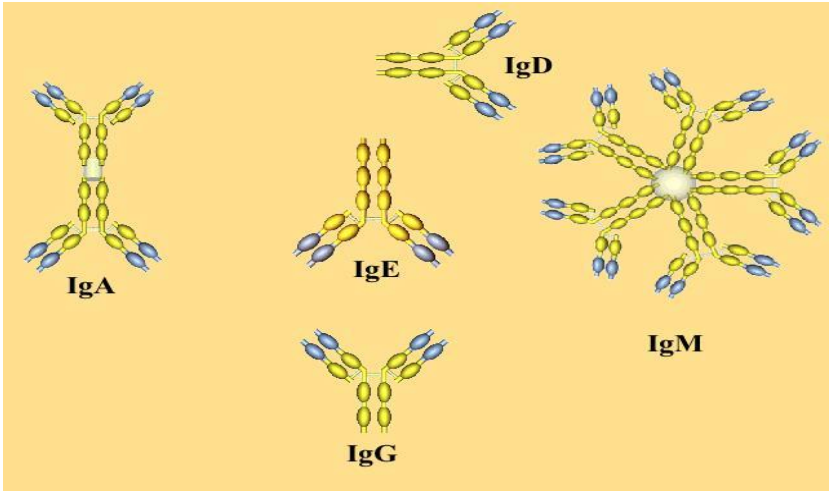


***نکته: IgD به همراه IgM به سطح لنفوسیت‌های B اتصال پیدا می‌کند و به عنوان گیرنده آنتی‌ژن عمل می‌کند.**



Telegram: @medical_k

www.konkur.in



| Type | Number of ag binding sites | Site of action | Functions |
|---|---|---|---|
| IgG %75 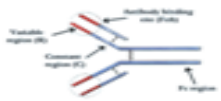 | 2 | •Blood<br>•Tissue fluid<br>•CAN CROSS PLACENTA | •Increase macrophage activity<br>•Antitoxins<br>•Agglutination |
| IgA 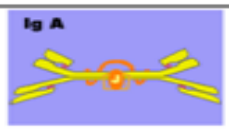 | 2 or 4 | •Secretions (saliva, tears, small intestine, vaginal, prostate, nasal, breast milk) | •Stop bacteria adhering to host cells<br>•Prevents bacteria forming colonies on mucous membranes |
| IgM %10  | 10 | •Blood<br>•Tissue fluid | Agglutination |
| IgE 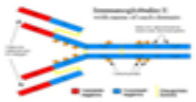 | 2 | Tissues | •Activate mast cells → HISTAMINE<br>•Worm response |
| IgD %0.001 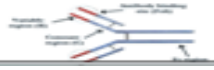 | 2 | Tissues | |

۳ عملکرد مهم ناحیه Fc در ایمنی ذاتی:

- فعال نمودن سیستم کمپلمان (complement activation): مجموعه آنتی‌ژن-آنتی‌بادی (IgG و IgM) به پلی‌پپتید سیستم کمپلمان (مکمل) وصل می‌شود. بعد از فعال شدن، اجزای خاصی از پروتئین‌های کمپلمان به غشای سلول های مهاجم می‌چسبد و آن را از بین می‌برد.
- اپسونیزاسیون (Opsonization): باکتری‌های کپسول‌دار مانند هموفیلوس آنفلوانزا یا استپتوکوکوس نومونیا فاگوسیت نمی‌شوند چون این پوشش مانع شناسایی آن‌ها توسط گیرنده‌های فاگوسیتی می‌شود. بلکه آن‌ها به‌وسیله مکانیسمی با واسطه آنتی‌بادی اپسونیزاسیون شده و فاگوسیت می‌شوند. ایمنی اکتسابی ضعیف احتمال آلودگی به این باکتری‌ها را بالا می‌برد.
- فعال کردن سلول های کشنده طبیعی (NK cell activation): القا آپوپتوز با موادی مثل granzyme و perforin

## -لنفوسیت‌ها

کلیه واکنش‌ها ایمنی اکتسابی در بدن توسط لنفوسیت‌ها هدایت می‌شوند. دو نوع لنفوسیت وجود دارد:

۱- لنفوسیت B با **عمر کوتاه** که در مغز استخوان متمایز می‌شود.

۲- لنفوسیتی با **عمر طولانی** یا T cell که در غده تیموس متمایز می‌شود.



Telegram: @medical_k

www.konkur.in



سلول‌های اجدادی لنفوسیت‌ها در مغز استخوان متمرکز هستند ولی تعدادی در همان مغز استخوان متمایز می‌شوند و لنفوسیت‌های B را به وجود می‌آورند و تعدادی به تیموس مهاجرت می‌کنند و لنفوسیت‌های T را به وجود می‌آورند.




بنابراین چون لنفوسیت‌های B مسئول واکنش‌های ایمنی هومورال (تولید آنتی‌بادی‌ها) هستند و لنفوسیت‌های T مسئول واکنش‌های ایمنی سلولار (ترشح لنفوکین ها و سیتوکین ها) هستند؛ به مغز استخوان و تیموس اعضای لنفاوی اولیه یا مرکزی (Central or primary lymphatic organs) می‌گوییم و بقیه‌ی اعضای لنفاوی مانند طحال، عقده‌های لنفاوی، پلاک‌های پی‌یر و آپاندیس اعضای لنفاوی ثانویه یا محیطی (Peripheral or secondary lymphatic organs) را تشکیل می‌دهند.

سیتوکین‌ها (Cytokines): گروه‌های متنوعی از پپتیدها و گلیکوپروتئین‌هایی که توسط عوامل دفاعی در طی التهابات به روش پاراکرین ترشح می‌شود. در هر دو ایمنی ذاتی و اکتسابی فعالیت می‌کنند.

پاسخ‌هایی که القا می‌کنند:

- القای حرکت مستقیم سلول‌های دفاعی به سمت موضع التهاب (کموتاکسی) که به آن‌ها کموکین گفته می‌شود.
- افزایش فعالیت میتوزی در لکوسیت‌ها
- اینترلوکین‌ها توسط لنفوسیت‌ها تولید می‌شوند و روی دیگر لنفوسیت‌ها اثر تحریکی یا مهاری دارند.
- تحریک فعالیت فاگوسیتوزی توسط سلول های ایمنی ذاتی

**TABLE 14–1** Examples of cytokines, grouped by their main function.

| Cytokine[a] | Main Functions |
|---|---|
| GM-CSF, M-CSF | Growth and differentiation factors for leukocyte progenitor cells in bone marrow |
| TNF-α, TGF-β, IL-1 | Stimulation of inflammation and fever |
| IL-12 | Stimulation of growth in T lymphocytes and NK cells |
| IL-2, IL-4 | Growth factors for T helper cells and B lymphocytes |
| IL-5 | Eosinophil proliferation, differentiation, and activation |
| Interferon-γ, IL-4 | Activation of macrophages |
| IL-10 | Inhibition of macrophages and specific adaptive immune responses |
| Interferon-α, interferon-β | Antiviral activity |
| IL-8 | Chemokine for neutrophils and T lymphocytes |

[a]GM-CSF, granulocyte-macrophage colony-stimulating factor; IL, interleukin; M-CSF, macrophage colony-stimulating factor; TGF, transforming growth factor; TNF, tumor necrosis factor.



Telegram: @medical_k

www.konkur.in



*نکته: بااینکه لنفوسیت‌های B وT در خون وجود دارند اما امکان تشخیص آن‌ها از هم در لام خون زیر میکروسکوپ نوری وجود ندارد. حتی با میکروسکوپ‌های قوی‌تر مثل الکترونی نیز قابل‌تشخیص نمی‌باشند. بلکه تنها از طریق مطالعات ایمونوسیتوشیمیایی که مارکر های روی سلول را مشخص می‌کند، از هم قابل افتراق هستند.

گیرنده سطحی لنفوسیت‌های B، ایمونوگلوبین‌هایی هستند که به‌صورت مستقیم به آنتی‌ژن‌هایی متصل می‌شوند. اما گیرنده های مربوط به لنفوسیت‌های T فقط هنگامی فعال می‌شوند که آنتی‌ژن به MHC متصل شود. همچنین لنفوسیت های T نیاز به پروتئین‌های سطحی اضافه به نام‌های CD4 و CD8 برروی خود هستند.

به سلول‌هایی که مسئول معرفی کردن آنتی‌ژن‌ها به لنفوسیت‌های B هستند، سلول‌های اختصاصی ارائه‌کننده آنتی‌ژن ( Antigen presenting cell (APC)) می‌گویند. سلول‌های ماکروفاژ و علاوه بر آن سلول‌های دندریتیک، سلول‌های لانگرهانس در پوست و سلول‌های اپیتلیال رتیکولر در تیموس از نمونه‌های آن می‌باشند.

پروتئین های ارائه کننده آنتی‌ژن قسمتی از کمپلکس اصلی سازگاری بافتی (MHC) هستند. MHC از دو کلاس I و II تشکیل شده‌است. پروتئین های هر دو کلاس بر سطح لکوسیت های انسانی human leukocyte antigen (HLA) نامیده می‌شوند. همه سلول های هسته‌دار مولکول‌های MHCI را سنتز و در سطح خود قرار می‌دهند که نشان دهنده سلول های خودی از دیگر سلول هاست. اما پروتئین‌های MHCII فقط در سطح سلول‌های APCs هستند و پپتیدی از سلول‌های پاتولوژیک را به نمایش می‌گذارند که لنفوسیت‌های T را علیه منبع این آنتی‌ژن فعال می‌کنند.

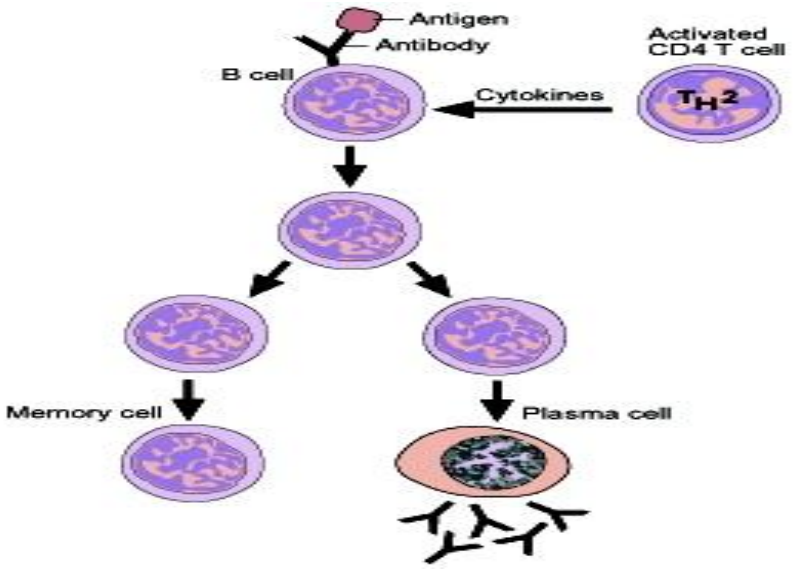


هنگامی‌که لنفوسیت‌های B از خون وارد بافت هم بند می‌شوند، تبدیل به سلول‌های غیر متحرک بالغی می‌شوند که پلاسما سل نام دارند. پلاسما سل از لنفوسیت بزرگ‌تر است (حدود ۹ میکرومتر است). هسته در مرکز سلول واقع نشده و در گوشه سلول قرارگرفته که کروماتین در آن منظره‌ای شبیه صفحه ساعت یا چرخ ارابه ایجاد می‌نماید. این سلول‌های پلاسما سل هستند که مسئول واکنش‌های ایمنی هومورال یا تولید آنتی‌بادی‌ها هستند. مقدار زیادی آنتی‌بادی تولید می‌کنند که به خون و لنف وارد می‌شوند. تعداد پلاسما سل‌ها بعد از مدتی کاهش پیدا می‌کند ولی معمولاً آنتی‌بادی‌ها در خون، مدت بیشتری باقی می‌مانند؛ بنابراین اساس ایمنی هومورال توسط پلاسما سل در بافت همبند ایجاد می‌شود.



Telegram: @medical_k

www.konkur.in



لنفوسیت‌های T حدود ۷۵ درصد از لنفوسیت‌های خون را تشکیل می‌دهند و دارای پروتئین‌های روی سطح غشای خود هستند که به آن‌ها مارکر های CD گفته می‌شود. حضور لنفوسیت‌های T با عمر طولانی برای تمایز لنفوسیت‌های B و تبدیل به پلاسما سل ضروری است. به این سلول که با ترشح **سیتوکین‌ها** باعث فعال شدن لنفوسیت B می‌شود، سلول Tیاور (Helper) می‌گوییم که دارای CD4 در سطح غشا می‌باشد. واکنش ایمنی که توسط T یاور ایجاد می‌شود، واکنش ایمنی سلولار است.

در سندرم اکتسابی نقص سیستم ایمنی (AIDS) ویروس به سلول T helper حمله می‌کند و باعث مختل شدن فعالیتش می‌شود درنتیجه سلول‌های B هم فعال نمی‌شوند و شخص دچار عفونت‌های فرصت‌طلب و درنهایت مرگ می‌شود. بعضی از سلول‌های B فعال، سلول‌های یادگار (Memory cell) را ایجاد می‌کنند. هنگامی‌که دوباره وارد بدن می‌شود قبل از اینکه هیچ‌گونه علامتی در بدن ایجاد کند، توسط سلول‌های یادگار از بین می‌رود. اساس واکسیناسیون ایجاد سلول‌های یادگار (Memory) است.

بر روی سلول‌های T بالغ نیز رسپتور هایی وجود دارد که ساختمانی شبیه ساختمان آنتی‌بادی‌ها دارند و وقتی این رسپتور ها در تماس با آنتی‌ژن قرار می‌گیرند فعال می‌شوند. همان‌طور که گفته شد ماکروفاژها و سلول‌های ارائه‌کننده‌ی آنتی‌ژن نیز می‌توانند باعث فعال شدن این سلول‌ها شوند.

**انواع سلول‌های T:**

- لنفوسیت یاور (Helper): دارای CD4 است که به MHCII متصل است، تحریک ماکروفاژ، کمک به تقسیم B cells
- لنفوسیت T سیتوتوکسیک (cytotoxic): +CD8 به آن‌ها سلول‌های T کشنده نیز گفته می‌شود. دارای مارکر های CD8 هستند که به MHCI متصل است. بااتصال به آنتی‌ژن‌ها سبب از بین رفتن آن‌ها می‌شوند و این کار را توسط تولید موادی به نام پرفورین انجام می‌دهند. پرفورین توسط این لنفوسیت‌ها ترشح می‌شود و موجب آپوپتوز سلول‌های بیگانه می‌شود.
- لنفوسیت T یادگار (Memory): در بدن انسان باقی می‌مانند.
- سلول‌های T کشنده طبیعی (Natural killer cell): در ایمنی ذاتی (innate) شرکت می‌کنند. در کشتن ویروس‌ها و سلول‌های سرطانی نقش مهمی را ایفا می‌کنند.

- سلول های T تنظیم کننده (Suppressor T-cell): دارای +CD25و+CD4 هستند. سبب عدم پاسخ به آنتی-ژن‌های خودی می‌شوند و پاسخ ایمنی بیش از حد معمول را مهار می‌کند.
- لنفوسیت‌های T گاما دلتا: برروی سطح آن‌ها گیرنده‌هایی وجود دارد که دارای زنجیره گاما و دلتا به جای آلفا و بتا می‌باشند.



Telegram: @medical_k

www.konkur.in



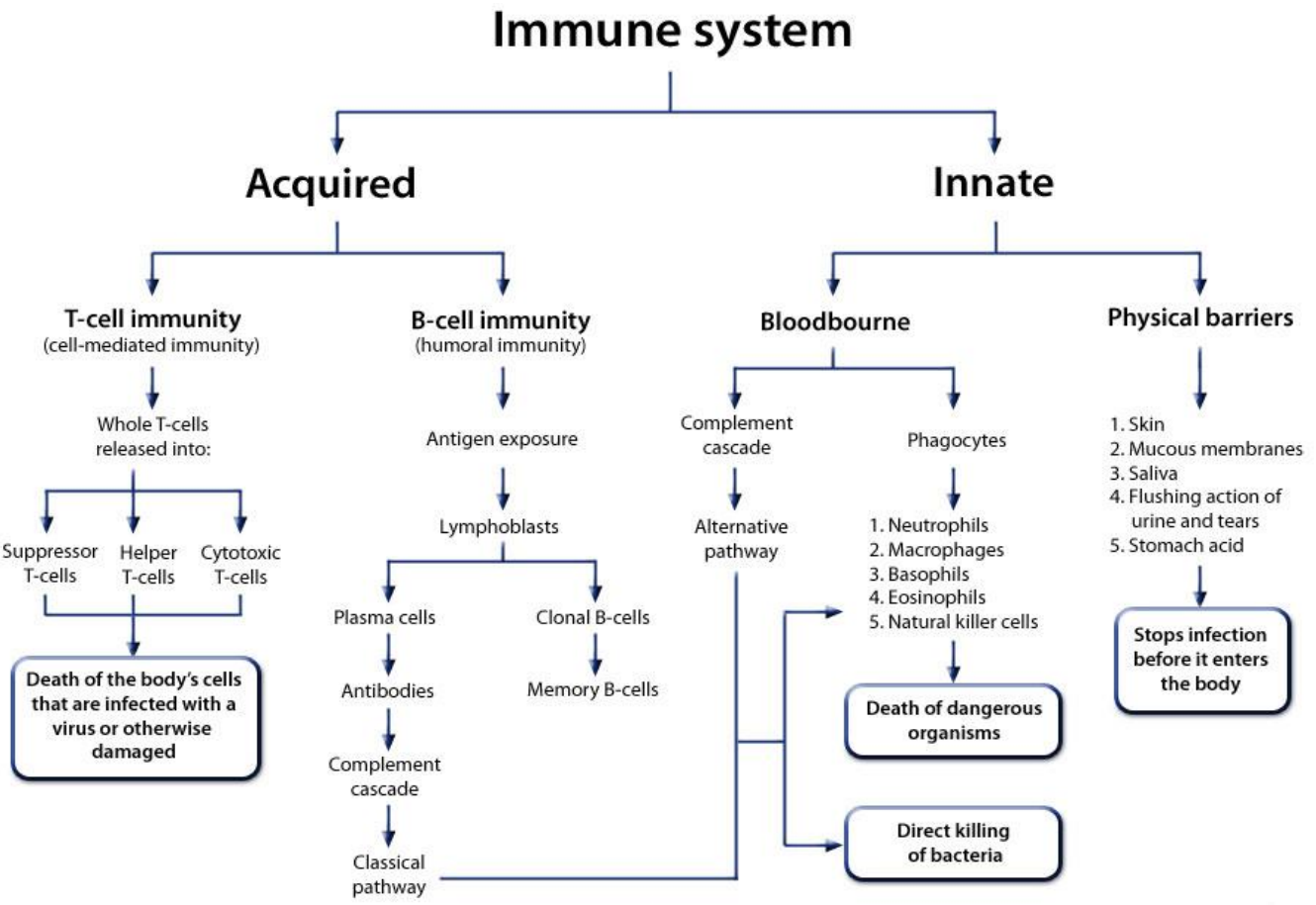


روش‌های پیوند بافتی: ۱)اتوگرافت: اهداکننده و میزبان در یک فرد، مشابه باشد. ۲)ایزوگرافت: در دوقلوهای همسان است.
۳)هموگرافت یا آلوگرافت: اندام پیوندی از فرد دیگر ۴)زنوگرافت: پیوند از گونه‌ی دیگر

موارد ۳ و ۴ به دلیل عدم تطابق مولکول‌های MHC رد پیوند صورت می‌گیرد که با داروهای سرکوب‌کننده سیستم ایمنی مانند سیکلوسپورین از فعالیت سلول های T سیتوتوکسیک جلوگیری می‌شود.

-ایمنی ذاتی (innate): یک سیستم دفاعی سریع ولی غیراختصاصی است که در سدهای فیزیکی بدن، ارگان‌های مختلف بدن مثل پوست، غشاهای موکوسی دستگاه گوارش، تنفسی، ادراری-تناسلی وجود دارد و مانع از ورود عوامل بیماری‌زا به داخل بدن میزبان می‌شود. یکی دیگر از سلول‌های مهمی که در این ایمنی شرکت می‌کنند، نوتروفیل ها هستند.

در ایمنی ذاتی لکوسیت‌ها دارای دارای گیرنده‌های Toll like (TLRs) هستند که عوامل بیماری‌زا را تشخیص داده و به آن‌ها اتصال می‌یابند.

مواد شیمیایی مرتبط با ایمنی ذاتی: HCL و اسیدهای آلی، دفنسین‌ها (پلی پپتید کاتیونی کوچک)، لیزوزیم، کمپلمان، اینترفرون‌ها هستند (توضیحات مختصر هر کدام در کتاب هست.)



Telegram: @medical_k

www.konkur.in



*نکته: سلول‌های سیستم ایمنی به‌ویژه لنفوسیت‌ها روی داربستی از رشته‌های رتیکولر قرار می‌گیرند. داربست اعضای لنفاوی، از رشته‌های رتیکولر تشکیل‌شده که رشته‌های کلاژن نوعIII هستند که برخلاف نوع I باندل تشکیل نمی‌دهند. رنگ‌آمیزی اختصاصی این رشته‌ها، رنگ‌آمیزی نقره است. به همین دلیل به این رشته‌ها، رشته‌های نقره دوست نیز گفته می‌شود. رشته‌های این داربست توسط سلول‌های رتیکولار فیبروبلاستی تولید می‌شودکه این سلول‌ها حاوی زوائد زیادی هستند.

## –بافت‌های لنفاوی

- بافت‌های لنفاوی منتشر: دارای کپسول نیستند و در بافت‌های همبند تمام ارگان‌ها یافت می‌شوند.

ندول های لنفاوی: کپسول ندارند. شکل بیضی دارند که هم می‌توانند به‌صورت تک‌تک و هم خوشه‌ای در بافت‌های همبند ارگان‌ها وجود داشته باشند. شکل خوشه‌ای در آستر مخاط بخش انتهایی روده‌ی باریک (Ileum) دیده می‌شود که به آن پلاک‌های پی‌یر (Peyer's patches) گفته می‌شود. در آپاندیس هم ندول ها به‌صورت دسته‌ای دیده می‌شوند.

- ارگان‌های لنفاوی: دارای کپسولی از بافت همبند هستند که در اکثرشان کپسول کامل است و شامل عقده‌های لنفاوی هستند که در تمام بدن پراکنده است. عقده‌های لنفاوی، توده‌های لوبیایی شکلی هستند که کاملاً توسط کپسول همبندی احاطه‌شده‌اند. مثال: گره لنفاوی، طحال، تیموس.

هر لنفی که در بدن تشکیل می‌شود، مثلاً در ناحیه‌ی گردن، زیر بغل، اینگوینال، در کنار تمام اندام‌ها حداقل از یک عقده لنفاوی عبور می‌کند. وظیفه‌ی این عقده‌های لنفاوی، تصفیه لنف است. عقده‌های لنفاوی اولین معبر سلول‌های تومورال از یک اندام هستند؛ بنابراین می‌توانند باعث انتشار سرطان به ارگان‌های دوردست شوند. به همین دلیل هنگامی‌که خانمی توموری در پستان دارد، قبل از جراحی، عقده‌های لنفی زیر بغل اش را ازلحاظ وجود سلول‌های سرطانی بررسی می‌کنند و آن را تخلیه می‌کنند.

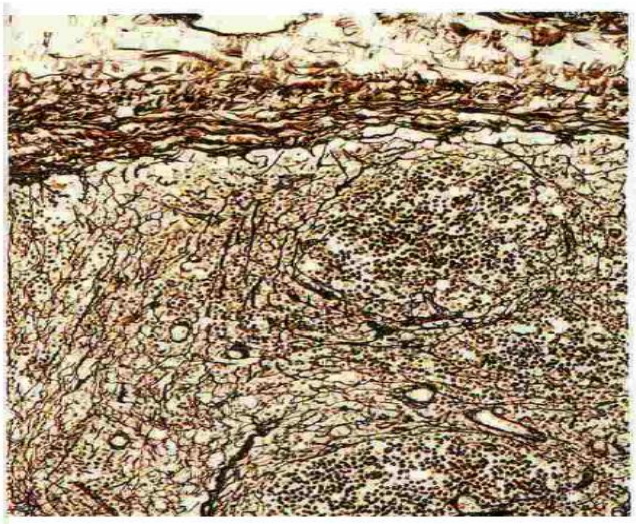

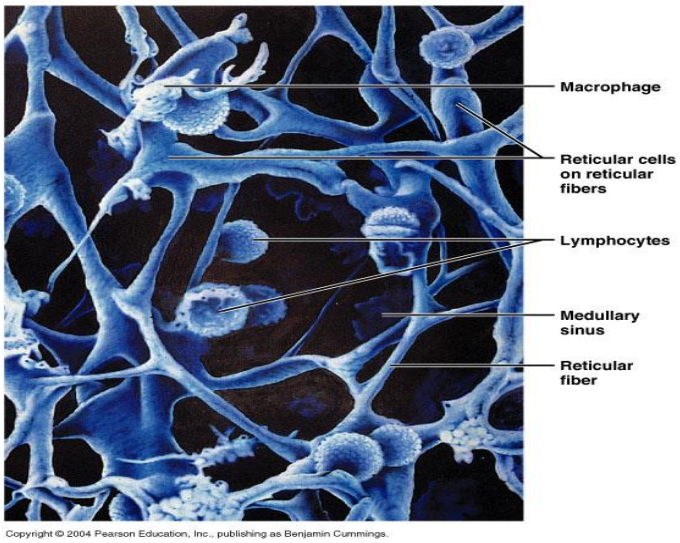

Copyright © 2004 Pearson Education, Inc., publishing as Benjamin Cummings.



Telegram: @medical_k

www.konkur.in



بزرگ شدن عقده‌های لنفاوی (Adenopathy) همیشه بدخیم نیست. به‌طور مثال عامل انگلی toxoplasmosis که از طریق گربه منتقل می‌شود، باعث تورم عقده‌های لنفاوی می‌شود. یا اینکه وجود یک دندان خراب می‌تواند باعث تورم عقده‌های لنفاوی ناحیه گردن شود.

سرطان عقده لنفاوی که در خود عقده لنفاوی ایجاد می‌شود، لنفوم نام دارد که این لنفوم می‌تواند در همه جای بدن ایجاد شود. به‌طور مثال، لنفوم ناحیه‌ی گردن می‌تواند به‌صورت Hodgkin's Lymphoma باشد که پیش‌آگاهی بهتری دارد و یا می‌تواند Non-Hodgkin's Lymphoma باشد که لنفوم معمولی است و پیش‌آگاهی آن به‌خوبی Hodgkin's Lymphoma نیست.

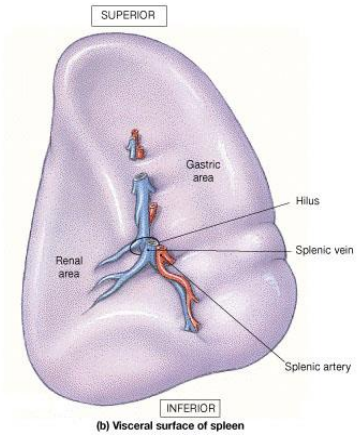

(b) Visceral surface of spleen

–طحال (spleen) :

بزرگ‌ترین ارگان لنفاوی است و وظیفه‌ی تصفیه خون را بر عهده دارد.

–تیموس:

عضو لنفاوی اولیه یا مرکزی ای است که محل تمایز لنفوسیت T می باشد.

اعضای لنفاوی
- اولیه
  - مغز استخوان
  - تیموس
- ثانویه
  - عقده‌های لنفاوی
  - طحال
  - MALT (mucosal associated lymphoid tissue):

بافت‌های لنفاوی که در ارتباط با مخاط‌ها هستند و می‌توانند در روده (gut associated lymphoid tissues: GALT) و در دستگاه تنفس (BALT: bronchial associated lymphoid tissues) باشند.

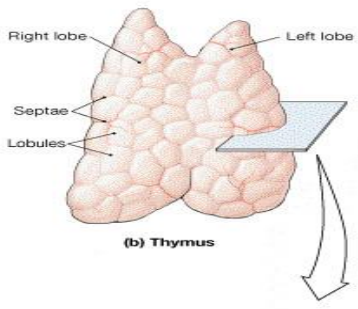

(b) Thymus

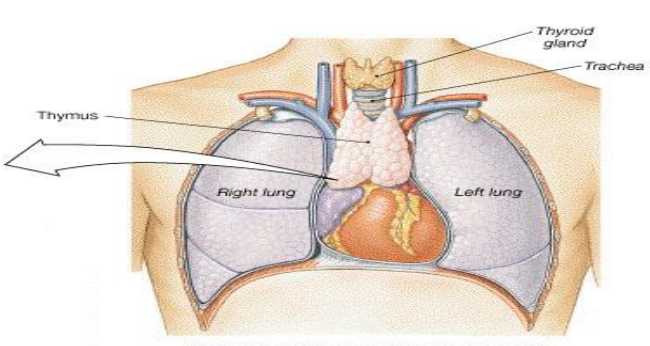

(a) Location of thymus within thoracic cavity



Telegram: @medical_k

www.konkur.in



-تیموس: یک ساختار دارای دو لوب که در مدیاستینوم (میان سینه) واقع شده است. این ارگان از سومین جفت بن‌بست‌های حلقی دوران جنینی منشا می‌گیرد بنابراین منشا مشترکی با پاراتیروئیدها دارد. (غددی که در پشت تیروئید واقع هستند و تنظیم کلسیم خون را انجام می‌دهند.) تیموس در بین ارگان‌های لنفاوی یک استثناء است چون منشا جنینی دوگانه دارد. یک بخش از آن از اندودرم جنینی (سومین بن‌بست‌های حلقی) و بخش دیگر آن از مزودرم مشتق می‌شود. درصورتی‌که بقیه‌ی ارگان‌های لنفاوی از مزودرم رویانی مشتق می‌شوند. تیموس تا زمان بلوغ به‌تدریج بزرگ می‌شود و پس از این زمان رو به کوچک شدن می‌رود. علاوه بر این به دلیل حساس بودن این ارگان در کمبودهای غذایی، در استرس‌ها و در کسی که اشعه دریافت می‌کند تیموس می‌تواند به‌سرعت کوچک می‌شود. یکی از اعمال مهم تیموس ایجاد تحمل اولیه است که مانع واکنش‌های خودایمنی علیه بدن می‌شود. اگر در فردی در زمان بعد از بلوغ یا میان‌سالی بنابه دلایلی تیموس را خارج کنند (به‌طور مثال فرد دچار تیمومام شود و یا در بیماری میاستنی گراو که هورمون‌های تیموس گیرنده‌های استیل کولین را اشغال می‌کنند) فرد در پاسخ‌های ایمنی دچار مشکل می‌شود ولی اختلال آن‌قدر شدید نیست که به مرگ منجر شود. ولی اگر نوزادی بدون تیموس متولد شود، آپلازی تیموس داشته باشد (مثلاً سندروم DiGeorge که نقص در تشکیل سومین و چهارمین بن بست حلقی دارد) مطمئناً در چند روز اول پس از تولد به دلیل عفونت می‌میرد. دلیل این تفاوت این است که سلول‌های T سلول‌هایی با عمر طولانی هستند که در تیموس متمایز می‌شوند اما بسیاری از این سلول‌های T از تیموس به سایر ارگان‌های لنفاوی در محل‌های وابسته به تیموس (Thymus dependent area) مهاجرت می‌کنند.

کپسولی از جنس بافت همبند تیموس را احاطه و به پارانشیم آن نفوذ می‌کند و آن را به لبول های ناقصی تقسیم می‌کند که این لبولاسیون کلید تشخیص تیموس در زیر میکروسکوپ است. هر لبول تیموس یک ناحیه‌ی قشری تیره و بازوفیل به نام cortex و یک ناحیه‌ی مرکزی روشن‌تر به نام medulla دارد. ناحیه‌ی قشری به این دلیل تیره‌تر است که تعداد زیادی لنفوسیت در آن وجود دارد و اکثر این لنفوسیت‌های نابالغ متحمل آپوپتوزیس می‌شوند و تعدادشان در ناحیه مرکزی لبول تیموس کمتر است. یکی از ویژگی‌های تیموس وجود اجسام ناشی از دژنره شدن سلول‌های داربست تیموس است که به آن‌ها سلول‌های اپیتلیورتیکولر می‌گویند (چون منشا اندودرم جنینی دارند) و در ناحیه‌ی مرکزی لبول تیموس به‌صورت توده‌های قرمزرنگی وجود دارند و جسمک های هاسال (Hassall's corpuscles) را به وجود می‌آورند. (که این جسمک ها سلول‌های اپیتلیورتیکولر در حال دژنرسانس هستند) و کلید تشخیص تیموس هستند.

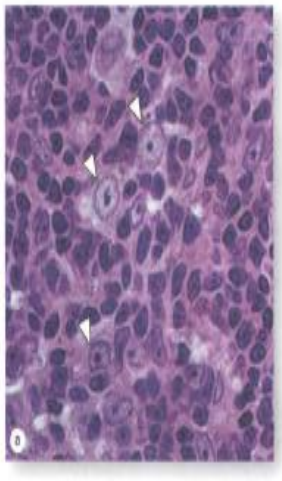

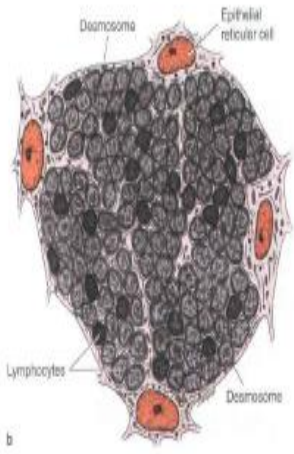


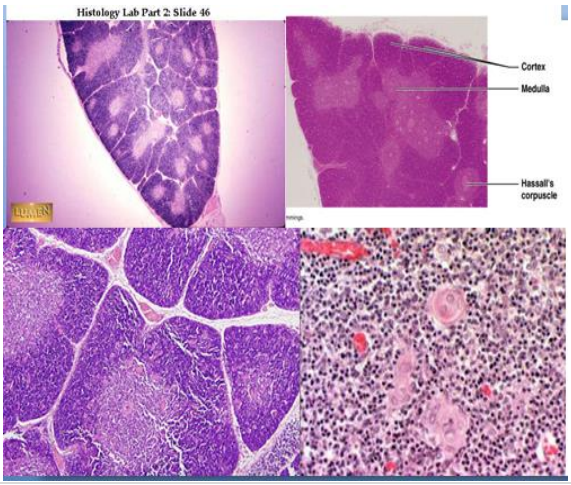




Telegram: @medical_k

www.konkur.in



در ناحیه‌ی قشری (cortex) موئینه‌هایی وجود دارد که به آن‌ها موئینه‌های پیوسته می‌گویند. اطراف این مویرگ‌های کوچک را سلول‌های اپیتلیورتیکولر می‌پوشاند. مجموعه‌ای به نام سد خونی-تیموسی ایجاد می‌کند. اما مویرگ های کوچکی در بخش مدولا وجود دارد که توسط سلول های اپیتلیال تیموس احاطه نشده‌اند. سلول های T تمایزنیافته از همین بخش خارج می‌شوند.

سد خونی تیموسی و سلول‌های اپیتلیورتیکولر که موئینه‌ها را احاطه کردند در ناحیه قشری دیده می‌شوند اما جسمک های هاسال و اپیتلیورتیکولر های در حال دژنرسانس (که ماده حاصل از آن کراتین است) در بخش مرکزی دیده می‌شوند.

* نکته: اگر عاملی که باعث کوچک شدن تیموس شده است از روی آن برداشته شود، تیموس مجدداً می‌تواند رشد کند و به‌اندازه‌ی قبلی خود برگردد.

* نکته: با افزایش سن تعداد و اندازه‌ی جسمک های هاسال افزایش می‌یابد.

۳ نوع سلول اپیتلیال تیموسی (TECs) در قشر وجود دارد:

- ایجاد کننده سد خونی-تیموسی که یک لایه سلول سنگفرشی با اتصالات دسموزومی فراوان هستند.
- سلول های سیتورتیکولوم: ستاره‌ای شکل اند و ارائه کننده آنتی‌ژن می‌باشند. سیتوکین ترشح می کنند و به همین دلیل تیموس غده اندوکرین به حساب می‌آید.
- اپیتلیال سنگفرشی سازنده سد قشری-مرکزی که بین قشر و مرکز قرار می‌گیرد.

۳ نوع سلول اپیتلیال تیموسی (TECs) در مرکز وجود دارد:

- لایه ای بین قشر و مرکز
- سلول های سیتورتیکولوم: تراکم کمتری نسبت به کورتکس دارند و وظیفه پشتیبانی از سلول‌ها را دارد.
- ایجاد کننده های جسمک های هاسال

روند انتخاب دو مرحله‌ای تیموس:

- گزینش مثبت: در کورتکس رخ می‌دهد و با سنتز پروتئین‌های MHC کلاس I و II و تولید مارکرهای CD8+ و CD4+ روی سطح لنفوسیت های T باعث تمایز آن‌ها می‌شود. حدود ۸۰ درصد آن‌ها دچار آپوپتوز می‌شوند.
- گزینش منفی: در مدولا رخ می‌دهد. شرط بقا در این مرحله عدم واکنش به سلول های خودی است. در نهایت حدود ۲ درصد آن‌ها باقی می‌مانند.



Telegram: @medical_k

www.konkur.in



## – بافت‌های لنفاوی وابسته به مخاط (MALT)

در بافت‌های همبند زیر بافت پوششی قرار می‌گیرد. توسط کپسول همبندی احاطه نشده است، آنتی‌بادی IgA بیشترین نوع آنتی‌بادی است که توسط این ندول های لنفاوی تولید می‌شود.

لوزه‌ها (Tonsils): به دلیل آنکه فقط در یک‌طرفشان دارای کپسول همبندی‌اند و طرفی که در حفره‌ی دهان قرار می‌گیرد توسط اپیتلیوم (بافت پوششی مطبق سنگفرشی دهان یا مطبق کاذب تنفسی) پوشیده می‌شوند، جزو بافت‌های لنفاوی وابسته به مخاط هستند.

به‌طورکلی MALT یکی از بزرگ‌ترین اعضای لنفاوی بدن محسوب می‌شوند به‌طوری‌که ۷۰ درصد سلول‌های ایمنی بدن را دارا هستند و بیشتر لنفوسیت‌ها درMALT از نوع B هستند. البته در بین آن‌ها سلول‌های T helper هم دیده می‌شوند. بر روی پلاک‌های پی‌یری که در قسمت انتهایی روده‌ی باریک (Ileum) یافت می‌شوند، سلول‌های اختصاصی به نام میکروفولد (M cell) وجود دارند که در لابه‌لای سلول‌های اپیتلیال هستند که این مورد از کلیدهای تشخیص این قسمت از روده‌ی باریک از سایر بخش‌های آن می‌باشد. لنفوسیت‌ها و سلول‌های دندریکی از طریق منافذ موجود در غشای پایه سلول‌های M را ترک نموده و سبب ایجاد پاسخ ایمنی اکتسابی می‌شوند.

نکته: برای تشخیص دوازدهه (duodenum) از غدد برونر استفاده می‌شود.

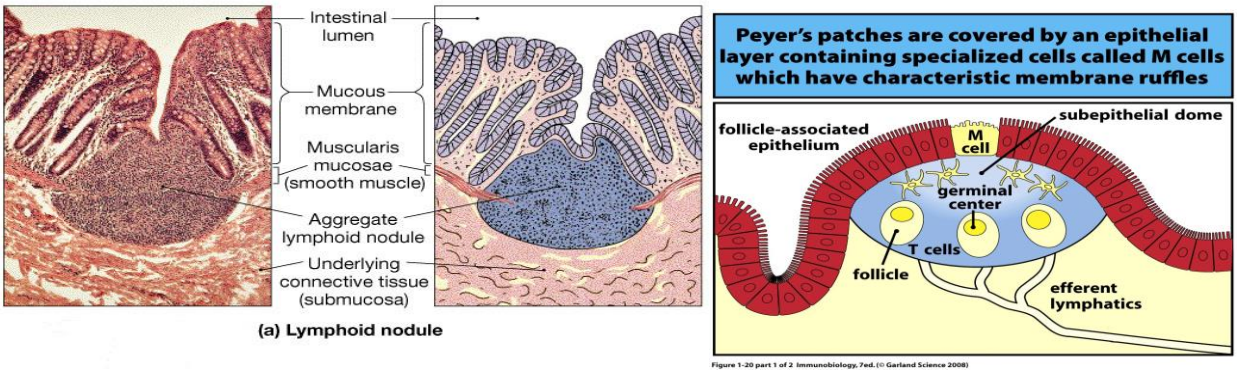


### ❋ لوزه‌ها (Tonsils)

توده‌های بزرگ و نامنظمی از بافت‌های لنفاوی هستند که در مخاط قسمت خلفی حفره‌ی دهان و حلق بینی واقع‌شده‌اند و با آنتی‌ژن‌هایی که وارد دهان یا بینی می‌شوند مواجه می‌شوند. لوزه‌ها بر اساس محل قرارگیری به سه دسته تقسیم می‌شوند. در همه‌ی انواع لوزه‌ها بافت لنفاوی در ارتباط بسیار نزدیکی با اپیتلیوم است.



Telegram: @medical_k

www.konkur.in



– لوزه حلقی (Pharyngeal tonsils): به نام Adenoid شناخته‌شده است. به‌صورت یک لوزه منفرد در دیواره خلفی حلق بینی قرارگرفته است. برخلاف بقیه لوزه‌ها با اپیتلیوم مطبق کاذب مژه‌دار (اپیتلیوم تنفسی) پوشیده شده است و فاقد کریپت می‌باشد.

- لوزه‌های کامی (Palatine tonsils): دو عدد که در بخش خلفی کام نرم قرار دارد و با اپیتلیوم سنگفرشی مطبق حفره دهان پوشیده شده‌اند. سطح هر لوزه کامی دارای ۱۰ تا ۲۰ فرورفتگی‌های اپیتلیال به نام کریپت لوزه‌ای هست که مورد نفوذ لنفوسیت‌ها و لکوسیت‌ها قرار می‌گیرند.

– لوزه‌های زبانی (Lingual tonsils): در قاعده‌ی زبان وجود دارند و توسط اپیتلیوم مطبق سنگفرشی پوشیده شده و دارای یک کریپت می‌باشند.

التهاب لوزه تحت عنوان Tonsillitis نامیده‌می‌شود که در کودکان شایع تر است. التهاب مزمن لوزه‌ها و بافت های لنفاوی ناحیه حلق در کودکان، اغلب سبب بزرگ شدن لوزه، می‌شود که آدنوئید (adenoids) نامیده‌می‌شود و سبب انسداد لوله استاش و عفونت گوش میانی می‌شود

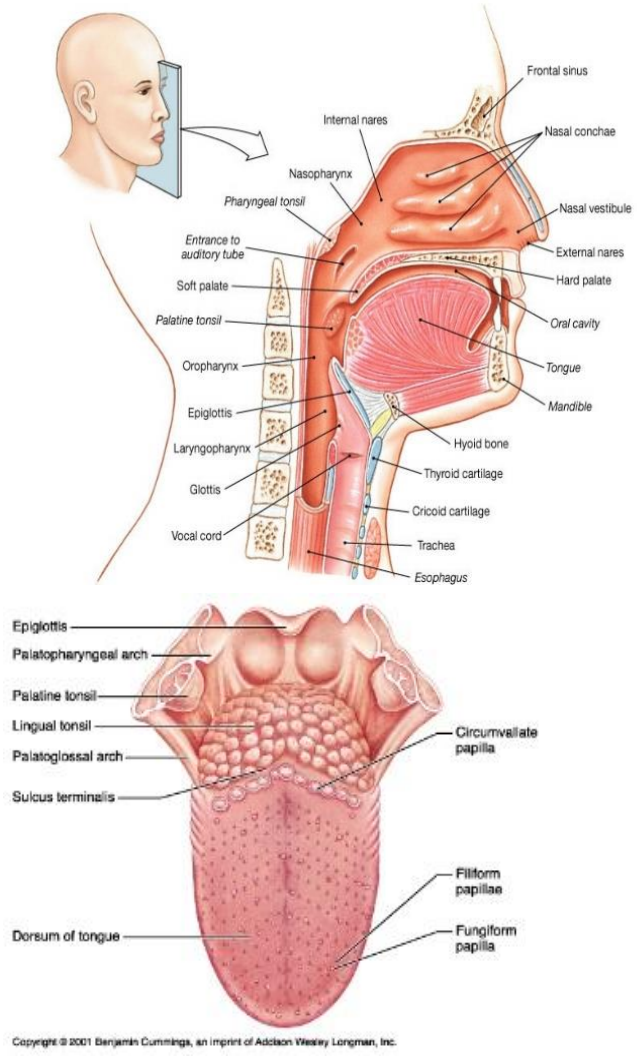


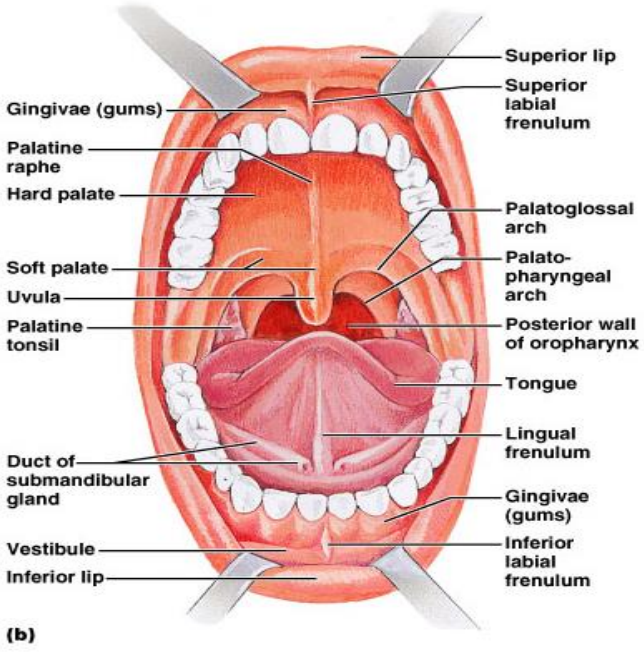




Telegram: @medical_k

www.konkur.in



## ❋ عقده‌های لنفاوی

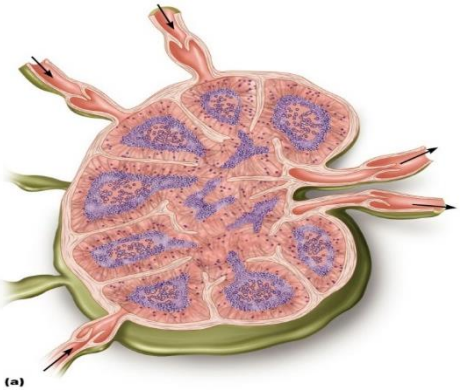

توده‌های لوبیایی شکل‌اند و به‌طور کامل توسط کپسول فیبروزی احاطه می‌شوند و اندازه‌شان بین ۱۰ mm تا ۲,۵ cm هست. در سرتاسر بدن انسان در طول مسیر عروق لنفاوی وجود دارند. حدود ۴۰۰ تا ۴۵۰ عقده لنفاوی در بدن وجود دارد. وظیفه‌ی آن‌ها تصفیه‌ی لنف و دفاع از بدن است و در انتشار سلول‌های توموری نقش دارند و محیط بسته‌ای را برای تولید پلاسما سل‌های ترشح کننده Ig های غیر از نوع A ایجاد می‌کنند. هر عقده لنفاوی یک ناحیه محدب دارد و یک ناحیه‌ی مقعر به نام ناف (Hilum ) در ناحیه‌ی محدب چندین رگ لنفاوی آوران (Afferent) وارد می‌شود و رگ لنفی وابران (Efferent) از ناحیه‌ی مقعر خارج می‌شود. یک سری نوارهایی از کپسول همبندی وارد بافت عقده لنفاوی می‌شوند که به این نوارها ترابکولاهای همبندی (Trabeculae) گفته می‌شود. در ساختمان عقده لنفاوی دو بخش قابل‌تشخیص است. ناحیه قشری که در آن، سلول‌های لنفاوی به‌صورت توده‌های گرد قرارگرفته‌اند و به آن cortex می‌گوییم. ناحیه دیگر، ناحیه مرکزی است که در آن، سلول‌های لنفاوی به‌صورت طناب‌هایی دنبال هم قرارگرفته‌اند و به آن medulla می‌گوییم.

یک کپسول از جنس بافت همبند متراکم، عقده لنفاوی را احاطه می‌کند و استطاله‌های ترابکولا را داخل عقده می‌فرستد که از طریق این استطاله‌ها رگ‌های خونی واردشده و منشعب می‌شوند. در داخل رگ‌های لنفی، دریچه‌هایی وجود دارد که سبب انتقال یک‌طرفه لنف می‌شود.

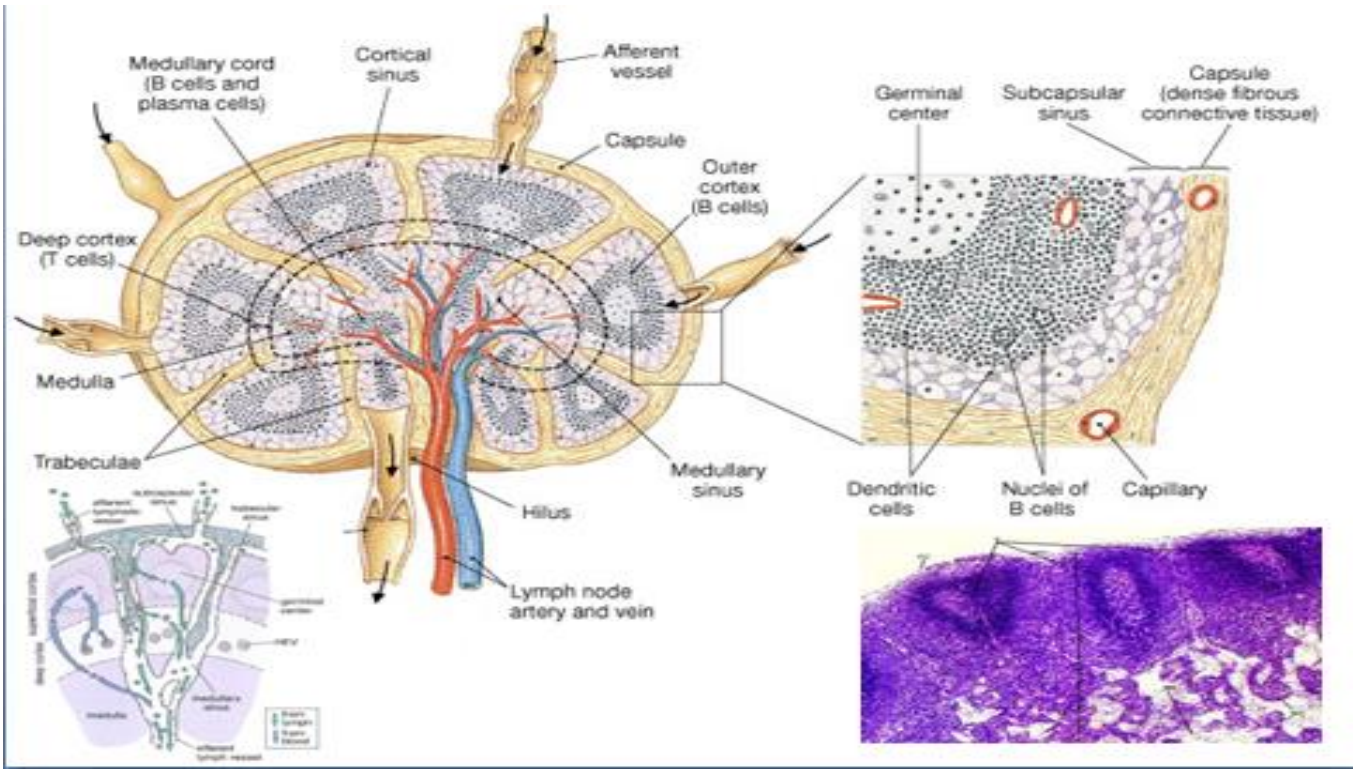




Telegram: @medical_k

www.konkur.in



آرایش گوناگون سلول‌ها و داربست رتیکولر ۳ ناحیه مشخص را زیر عقده لنفاوی ایجاد می کند:

- ناحیه خارجی یا کورتکس: حاوی ندول می‌باشد. شامل قسمت‌های زیر می‌باشد:
  - سینوس زیرکپسول: فضایی است که بلافاصله در زیر کپسول قرار گرفته و حاوی لنف عروق آوران می‌باشد. از این سینوس فضاهایی به نام سینوس های قشری یا سینوس های ترابکولار منشا می‌گیرد که در طول ترابکولاها و در بین ندول‌های لنفاوی منتشر شده‌اند.
  - ندول‌های لنفاوی، با یا بدون مرکز زایا
- لایه عمقی تر یا پاراکورتکس: فاقد ندول است. برخلاف کورتکس این ناحیه غنی از سلول های T است که با روش ایمونوهیستوشیمی قابل تشخیص می‌باشد. حاوی وریدچه‌های با اندوتلیال بلند می‌باشد.
- مدولا: حاوی مسیر برجسته سینوسی در همسایگی با ناف می‌باشد. شامل قسمت‌های زیر می‌باشد:
  - طناب‌های مرکزی: توده‌های طناب‌مانند انشعاب داری هستند که شامل لنفوسیت‌های T و B و پلاسما سل‌ها می‌باشند که از ناحیه پاراکورتکس وارد مدولا شده اند.
  - سینوس‌های مرکزی: فضاهای وسیعی هستند که توسط اندوتلیوم ناپیوسته پوشیده شده‌اند و طناب‌های مرکزی را از هم جدا می‌کند.

این نواحی برخلاف تیموس به طور فیزیکی از هم جدا نشده‌اند.

– **سینوس زیر کپسول (subcapsular sinus)**: به آن سینوس حاشیه‌ای یا marginal sinus هم گفته می‌شود. فضایی است که در زیر کپسول واقع‌شده و سینوس‌های ترابکولار از آن منشاء می‌گیرند.

**گردش لنف در عقده لنفاوی:** لنف از طریق رگ‌های لنفی آوران وارد ناحیه subcapsular می‌شود. در این ناحیه ماکروفاژها و سلول‌های رتیکولر وجود دارند. لنف از طریق سینوس‌های بینابینی که در فواصل ندول هایی که در ناحیه‌ی cortex هستند وارد سینوس‌های مغزی ناحیه medulla عقده لنفاوی می‌شود. چون تعداد رگ‌های لنفی وابران کمتر از آوران است و لنف کمی راکد می‌ماند، لنفوسیت‌ها و ماکروفاژ ها زمان بیشتری برای انجام اعمال خود به دست می‌آورند. آخرین بخشی که لنف تصفیه می‌شود، سینوس‌های مغزی هستند که فضاهای وسیعی‌اند که توسط اندوتلیوم ناپیوسته‌ای پوشیده می‌شوند و این فضاها طناب‌های مغزی را از هم جدا می‌کنند و فضاهای این سینوس‌ها توسط شبکه‌ای از زوائد سلول‌های رتیکولر پوشیده می‌شود که این‌ها در حقیقت به‌عنوان یک صافی نهایی برای لنف عمل می‌کنند. سینوس‌های مغزی حاوی تعداد زیادی ماکروفاژ هستند. معمولاً عقده‌های لنفاوی در بدن قابل‌لمس نیستند. به بزرگ شدن عقده‌ی لنفاوی Adenopathy می‌گویند.

سلول های سرطانی متاستاتیک از تومور اولیه کنده شده وارد عروق لنفاوی می‌شوند و سپس به اولین عقده لنفاوی مخصوصا عقده‌های لنفاوی دیدبان، که نزدیک‌ترین به تومور هستند، می‌روند. این اتفاق کلید تعیین سیستم مرحله‌بندی در تومور است و یک معیار مهم برای پیش‌آگهی به حساب می‌آید.



Telegram: @medical_k

www.konkur.in



**- طحال (spleen):**

بزرگ‌ترین بافت لنفاوی در بدن است. حجم طحال بسته به میزان خونی که دارد متغیر می باشد. اما بعد از بلوغ به تدریج از میزان حجم ان کاسته می شود. تنها عضو لنفاوی که وظیفه تصفیه خون را بر عهده دارد. مهم‌ترین عمل طحال عمل تخریب گویچه‌های قرمز پیر و فرسوده و بقیه‌ی اجزای خونی است. طحال این کار را با فاگوسیتوز انجام می‌دهد. بیشترین تعداد و فعال‌ترین ماکروفاژ های بدن در طحال وجود دارد. طحال نقش بسیار مهمی در شروع کردن واکنش‌های ایمنی هم دارد و به‌عنوان انبار و محل ذخیره‌ی خون هم عمل می‌کند. اولین عضوی که درخطر پارگی در اثر ضربه وارده به شکم قرار دارد، طحال است. با پارگی آن مقدار زیادی خون از دست می‌رود که می‌تواند باعث شوک هموروژیک شود. در طحال دو بخش پالپ سفید و قرمز تشخیص داده می‌شوند. طحال توسط کپسولی از بافت همبند پوشیده می‌شود که داربستی از بافت همبند رتیکولر است.

**- پالپ سفید:**

توده‌های متشکل از ندول های لنفاوی که در داخل این ندول ها، شریانچه‌هایی وجود دارد که به آن‌ها شریانچه مرکز پالپی گفته می‌شود. ۲۰ درصد از حجم طحال را تشکیل می دهد.

**- پالپ قرمز:**

از طناب‌های طحالی (بیلروت) و سینوزید های طحالی تشکیل‌شده است و حاوی تعداد زیادی گلبول قرمز است.

- برخلاف عقده لنفاوی که cortex و medulla مشخص دارد، پالپ قرمز و سفید در تمام طحال منتشر هستند.

معمولاً در مرکز پالپ های سفید، شریانچه مرکز پالپی وجود دارد. در آدوانتیس این شریانچه‌ها مقادیر زیادی رشته‌ی رتیکولر وجود دارد و به این دلیل به آن، غلاف‌های لنفاوی دور شریانچه‌ای( Periarteriolar lymphoid sheath یا PALS ) گفته می‌شود که محل استقرار لنفوسیت‌های T در طحال هستند. علاوه بر آن می‌توانند دارای ماکروفاژ،سلول دندریتیکی، پلاسما سل‌ها هم باشند. این غلاف هم جزء نواحی Thymus dependent می‌باشند. پالپ های سفید در زیر میکروسکوپ، تیره‌رنگ دیده می‌شوند (به دلیل استقرار لنفوسیت‌ها). پالپ های قرمز به دلیل وجود گلبول‌های قرمز کاملاً قرمزرنگ دیده می‌شوند.

شریان طحالی ⟵ شریان‌های ترابکولا ⟵ شریانچه‌های مرکزی ⟵ شریانچه‌های قلم‌مویی ⟵ مویرگ‌ها

⟵ وریدچه‌ها ⟵ وریدهای ترابکولار ⟵ وریدهای طحالی

وریدهای ترابکولا در دیواره‌خود فاقد عضله صاف می‌باشند و شبیه کانال‌های توخالی پوشیده شده از اندوتلیوم در بافت همبند ترابکولار قرار دارند.

طناب‌های طحالی شامل شبکه‌ای از رشته‌ها و سلول‌های رتیکولر است که به وسیله لنفوسیت‌های B و T ، ماکروفاژها، دیگر لکوسیت‌ها و سلول‌های قرمز خون اشغال شده‌اند. طناب‌های طحالی توسط سینوزوئدها از هم جدا می‌شوند.



Telegram: @medical_k

www.konkur.in



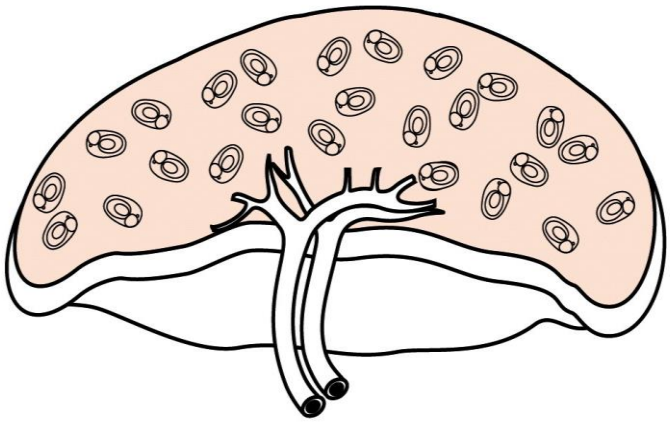

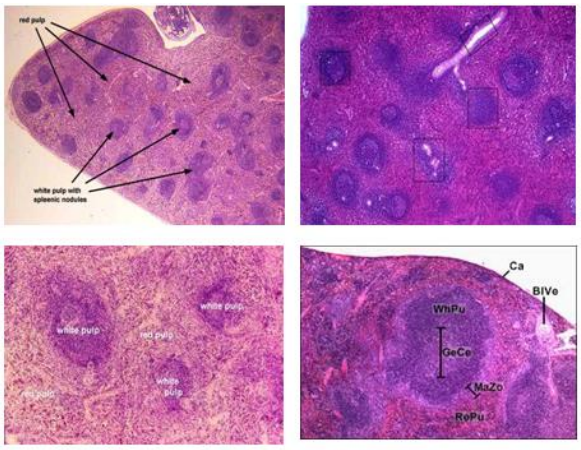


"پالپ های سفید و قرمز زیرمیکروسکوپ"

بخش‌های تیره‌تر پالپ های سفید هستند.

گردش خون در تمام بدن به‌صورت closed circulation است. یعنی خون هیچ‌گاه رگ‌های خونی را ترک نمی‌کند. طحال از این قاعده مستثنا است. یعنی وقتی خون از شریانچه‌های مرکز پالپی خارج می‌شود، وارد شریانچه‌های Penicillar arterioles (قلم‌مویی) می‌شود و به‌جای اینکه از این شریانچه‌ها وارد مویرگ بشود رگ را ترک می‌کند و گردش خون باز را به وجود می‌آورد. خون از لابه‌لای طناب‌های طحالی عبور می‌کند تا گلبول‌های قرمز پیرش شناسایی شود و توسط ماکروفاژهای طحالی از گردش خون برداشته شود. آهن آن‌ها به مغز استخوان برمی‌گردد تا گلبول‌های قرمز جدید ساخته شوند و رنگ‌دانه‌هایشان نیز دفع می‌شود. آهن به وسیله ترکیب با پروتئین فریتین یا ترانسفرین به داخل جریان خون بازگردانده می‌شود. هِم فاقد آهن نیز توسط پروتئین‌های ناقل دیگری به نام hemopexin حمل می‌شود یا به وسیله بیلی‌روبین متابولیزه می‌شود و توسط سلول های کبدی وارد صفرا می‌شود. بنابراین طحال گورستان سلول‌های خونی است. به همین دلیل است که در بیماری‌های خونی مثل Idiopathic thrombocytopenia که پلاکت‌ها تخریب می‌شوند و فرد در معرض خون‌ریزی‌های خود به خودی قرار می‌گیرد، یکی از درمان‌ها خارج کردن طحال (splenectomy) است. در بسیاری از تروماهای شکم هم طحال را خارج می‌کنند. طحال عضو ضروری برای ادامه حیات نیست. اگر طحال برداشته شود تعداد گلبول‌های قرمز غیر طبیعی در جریان خون افزایش می‌یابد. گرچه بیش‌تر این سلول‌ها توسط ماکروفاژهای کبد و استخوان فاگوسیته می‌شوند.

گردش خون بسته طحال: در این نوع گردش خون، شریان‌چه‌های قلم‌مویی انشعاب یافته و مستقیما به سینوزوئیدها متصل می‌شوند به طوری که خون در ارتباط مستقیم با اندوتلیوم سینوزوئیدها قرار می‌گیرد.

گردش خون باز طحال: حدود نیمی از انشعابات انتهایی شریانچه‌های قلم‌مویی، مویرگ هایی را ایجاد می‌کنند که وارد سینوزوئیدها نشده بلکه خون را به داربست طناب های طحالی می‌فرستند.



Telegram: @medical_k

www.konkur.in



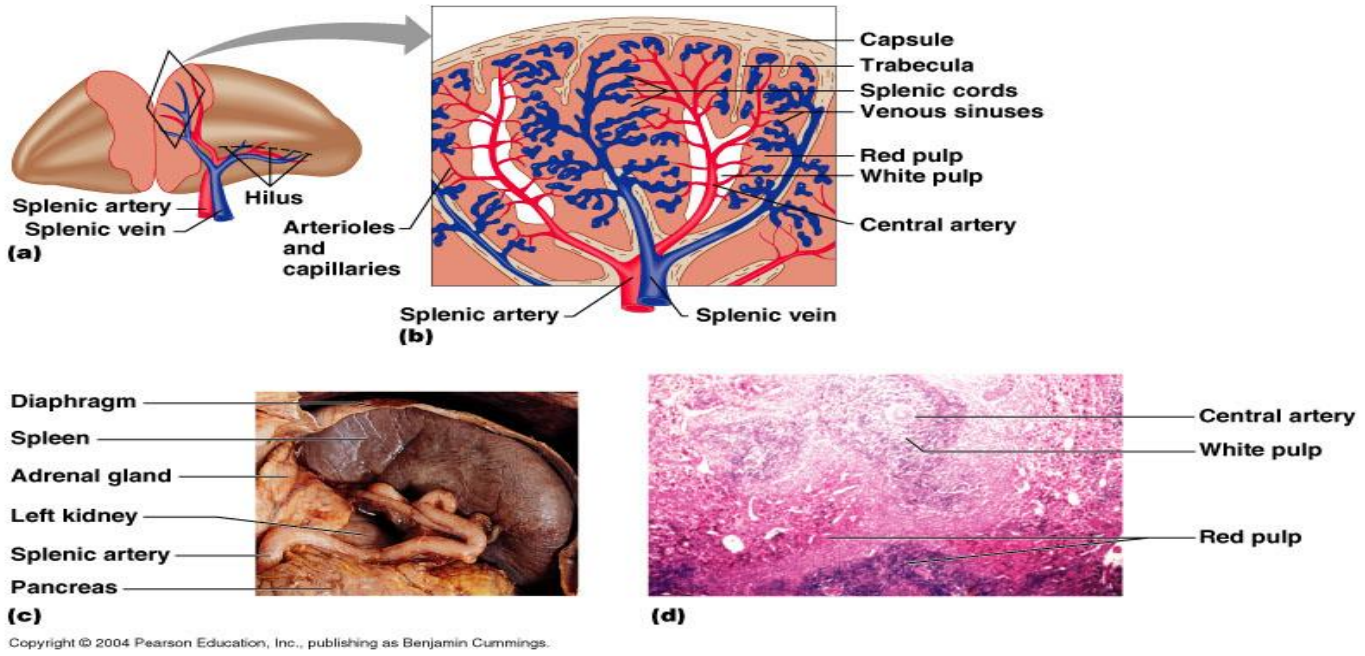


در جدار سینوزوئیدهای طحالی، سلول‌های اندوتلیال بلند و غیرمعمولی (stave cells) وجود دارند که مانند سلول‌های کوپفر جدار سینوزوئیدهای کبد وظیفه ماکروفاژی دارند. محور طولی این سلول‌ها به‌موازات جریان خون در سینوزوئیدها است و این سلول‌ها دارای غشای پایه‌ی غیرممتد هستند و عملکرد فاگوسیتوزی انجام می‌دهند.

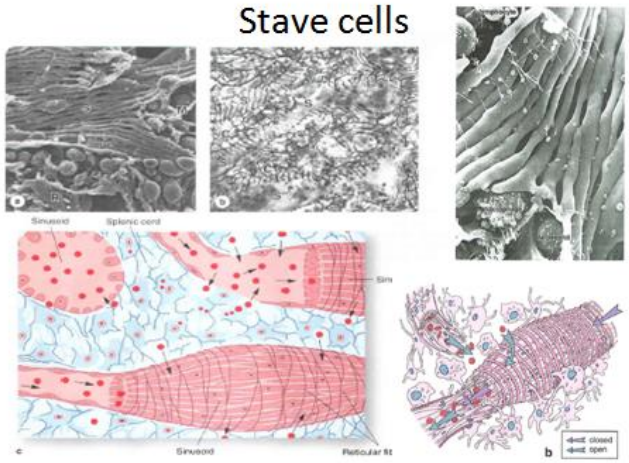


بزرگ شدن طحال یا اسپلنومگالی (splenomegaly) در اثر عوامل مختلفی مثل لنفوما، انواع بدخیمی‌ها، عفونت (مونونوکلئوسیس)، بیماری کم‌خونی داسی‌شکل و سایر انواع کم‌خونی‌ها می‌توتند به‌وجود آید. در این موارد طحال مستعد پارگی در اثر ضربه می‌شود. که معمولا ممکن است موجب برداشت طحال شود.



Telegram: @medical_k

www.konkur.in

# بافت‌شناسی بلوک تنفس

## جلسه ۱

2TB1S
2TB1V



استاد: دکتر تک‌زارع

نویسنده: امیرحسین عزیزان



تایپیست: محمدرسول یزدیان

ویراستار: سپهر صالحی عمران

Telegram: @medical_k

www.konkur.in



از نظر آناتومی دستگاه تنفسی به دستگاه تنفسی فوقانی و تحتانی تقسیم می‌شود.

از نظر بافت شناسی دستگاه تنفسی به دو بخش تقسیم می شود:

**۱- بخش هدایتی (Conducting portion)**

حفره (حفرات) بینی (Nasal Cavity) ← حلق (Pharynx) ← حنجره (Larynx) ← نای (Trachea) ← برونش (Bronchus)← برونشیول‌ها (Bronchioles) ← برونشیول‌های انتهایی (Terminal Bronchioles)

**۲- بخش تنفسی (Respiratory portion)**

برونشیول‌های تنفسی (Respiratory Bronchioles) ← مجاری آلوئولی (Alveolar ducts) ← اتاقک های هوایی (آلوئول‌ها: Alveolar sacs)

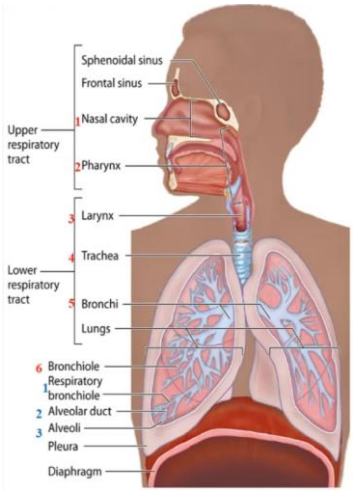


**بخش هدایتی وظیفه تنظیم حرارت، تمیز کردن و گاهی مرطوب کردن هوای تنفسی را بر عهده دارد.**

در کل لوله های تنفسی دو نوع اپی‌تلیوم داریم:

**۱. اپی‌تلیوم تنفسی (از نوع مطبّق کاذب منشوری مژه دار):** که یک لایه سلول روی غشای پایه قرار گرفته است، ولی چون هسته‌ها در سطوح مختلف قرار گرفته‌اند به نظر می‌آید که چند لایه است.

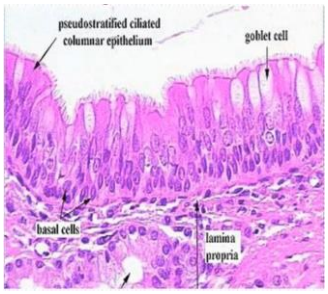


**شکل پراتیک (!) با رنگ‌آمیزی H & E**

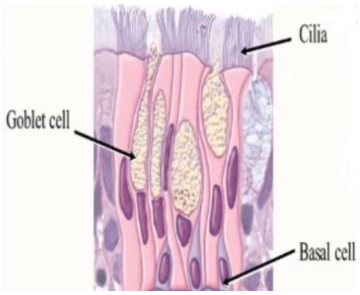


**شکل شماتیک**



Telegram: @medical_k

۵ نوع سلول به وجود آورنده این اپی‌تلیوم است:

۱- **سلول‌های منشوری مژه دار** (Ciliated columnar cells): کشیده، بلند و استوانه‌ای هستند و در سطح آنها مژه‌هایی وجود دارند. مژه‌ها زوائدی کوتاه و متعدد هستند.

۲- **سلول‌های جامی** (Goblet cells) : هسته در قاعده قرار دارد و در ناحیه راسی مواد لزج موکوزی در حال تشکیل است. ترشح مواد موکوزی بر عهده این سلول هاست که در روی مژه ها پتوی موکوزی را به وجود می آورد که محیطی مرطوب و لزج است و در مرطوب کردن و متعادل کردن دمای هوای تنفسی نقش دارد.

۳- **سلول‌های برس‌مانند** (Brush cells): (مشابه سلول‌های جدار روده در دستگاه گوارش) در ناحیه سطحی‌شان از جنس خود غشاء برجستگی های انگشتی شکلی موجود است. تعداد این سلول‌ها محدود است.

۴- **سلول‌های دانه دار کوچک** (Small granular cells (DNES)): یک نوع سلول نوروآندوکرین است (مشابه دستگاه گوارش). تعداد این سلول‌ها نیز در اپی‌تلیوم تنفسی محدود است.

۵- **سلول‌های پایه‌ای** (Basal cells): بر روی غشای پایه قرار گرفته‌اند. سلول های کوچک، بنیادی و فعالی هستند که با فعالیت خودشان سلول های ریزش‌یافتهٔ بافت پوششی را جایگزین می کنند.

در زیر غشای پایه نیز همواره بافت همبندی تحت عنوان Lamina Propria یا کوریون یا **آستر مخاط** می شناسیم که وظیفه پشتیبانی از اپی‌تلیوم را بر عهده دارد، عروق خونی ندارد و تغذیه را از راه انتشار انجام می‌دهد.

۲. **اپی‌تلیوم بویایی**: در حفره بینی ۳ تیغه وجود دارد تحت عنوان Conchae تحتانی میانی و فوقانی که بخش محدودی از قسمت فوقانی آن توسط اپی‌تلیوم بویایی پوشیده شده است، و به دلیل عمل بوییدن باید تفاوت‌هایی با اپی‌تلیوم تنفسی داشته باشد.

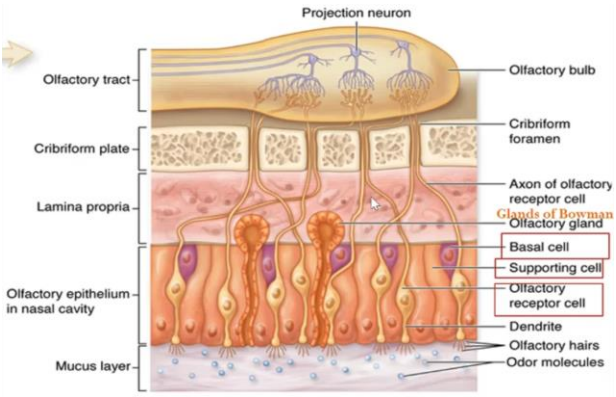


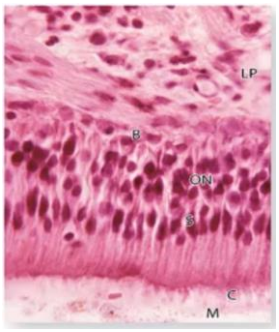


در این بافت سه نوع سلول موجود است:

۱- **سلول‌های پایه‌ای** (Basal cells): بنیادی اند، قدرت تقسیم بالایی دارند و با تقسیمات خود سلول های اپی‌تلیوم ریزش‌یافته را جایگزین می کنند.

۲- **سلول‌های پشتیبان** (Supporting cells): تعداد خیلی زیادی دارند. استوانه‌ای و کشیده هستند و هسته آنها نزدیک به سطح حفره بینی قرار دارد و عمل پشتیبانی از پوشش و اپی‌تلیوم را انجام می‌دهند.

۳- **نورون‌های بویایی** (Olfactory neurons): یک سلول نوراپی‌تلیال و دوقطبی است که هم نقش پوششی و هم نقش عصبی دارد. در انتهای خود موهای بویایی دارد که در مجاورت با ذرات بویایی است و نقش دندریتی دارد که پیام عصبی بویایی

را به جسم سلولی می‌برد و این پیام در نهایت توسط رشته عصبی از ناحیه Cribriform که یک صفحه استخوانی غربالی است به مغز می رود.

در زیر غشای پایه این اپی‌تلیوم هم بافت همبند برای تغذیه و عصب دهی وجود دارد.

آستر مخاط در اپی‌تلیوم بویایی، همانند هر بافت همبند دیگری سلول‌ها و رشته‌های همبندی دارد، اما نکته مهم در آن، وجود آسینی‌ها یا غدد سروزی به نام غدد بومن (Bowman) است که ترشحات مرطوب را از طریق مجرایی به محیط می ریزد که محیط را مرطوب نگه دارد.

* از نظر فیزیولوژیک، مرطوب بودن محیط بینی برای صحت عمل بوییدن ضروری است.

## بینی:

شامل دو بخش است:

۱- **دهلیز** (Anterior portion: Vestibule): مشابه یک پوست نازک، حاوی غدد چربی، غدد عرق و موهای ضخیم کوتاه است.

موهای ضخیم کوتاه می‌تواند یک عامل دفاعی اولیه به شمار رود که ذرات درشت هوا را گرفتار می‌کند.

غدد عرق نیز تا حدودی می‌تواند خنک‌کننده هوا باشد.

اپی‌تلیوم آن هم مطبّق سنگفرشی است.

۲- **حفره بینی** (Posterior aspect: Nasal Cavity): اپی‌تلیوم پوشاننده این قسمت بیشتر از نوع تنفسی است. همان طور که ذکر شد شامل سه برجستگی (شاخک یا Conchae) است. در هر حفره سه Conchae داریم (فوقانی، میانی و تحتانی) که فقط در Conchae فوقانی اپیتلیوم بویایی داریم.

* در برخی بیماری‌ها وقتی التهابی در نواحی حفره بینی ایجاد می‌شود، بویایی دچار اختلال و کندی می‌شود.

تیغه میانی بینی به اسم Nasal septum حفره بینی را به دو حفره چپ و راست تقسیم می‌کند.

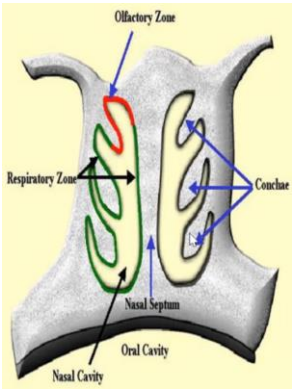


**قسمت اعظم حفره بینی از اپی‌تلیوم تنفسی (بخش سبزرنگ) و قسمت کوچکی از آن، از اپی‌تلیوم بویایی (بخش قرمزرنگ) پوشیده شده است.**

### سینوس‌های پارانازال (Paranasal sinuses):

سینوس‌ها اتاقک های توخالی در استخوان‌های صورت هستند. سطح داخلی سینوس‌ها توسط یک اپی‌تلیوم تنفسی پوشیده شده و قاعدتاً بافت پوششی بر روی لامینا پروپریا یا آستر مخاط قرار گرفته‌اند. سینوس‌ها توسط مجراهای ریزی به حفره بینی متصل هستند.

www.konkur.in



در ناحیه آستر مخاط سینوسها علاوه بر اجزای معمول، غدد سروموکوزی (مسئول ترشح) و بافت لنفاوی (برای دفاع) داریم. ترشحات غدد از طریق این مجراهای ریز وارد حفره بینی می شود. در بعضی مواقع این مجراها در اثر التهابی که در ناحیه آستر مخاط رخ می دهد ممکن است بسته شوند و ترشحات نتوانند خالی شوند و تجمع پیدا کنند. تجمع این ترشحات می‌تواند موجب عفونت و درد شود که در موارد شدید به آن سینوزیت می گویند. البته سینوزیت قابل درمان است.

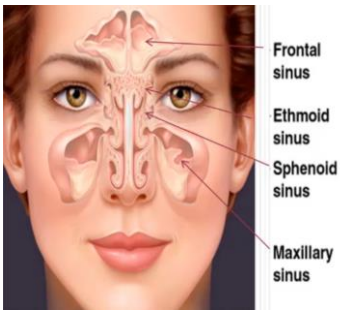


**سینوس‌ها در درون استخوان‌ها متفاوت هستند.**

## حلق (Pharynx):

انتقال‌دهنده مواد غذایی و هوا است. از ناحیه خلفی حفره بینی تا ابتدای حنجره است و دو بخش دارد:

Nasopharynx: ناحیه خلفی حفره بینی است، با هوا در ارتباط است و اپی‌تلیوم آن از نوع مطبّق کاذب مژه دار (تنفسی) است.

Oropharynx: ناحیه خلفی حفره دهان است و شبیه حفره دهان اپی‌تلیوم آن مطبّق سنگفرشی غیر شاخی است.

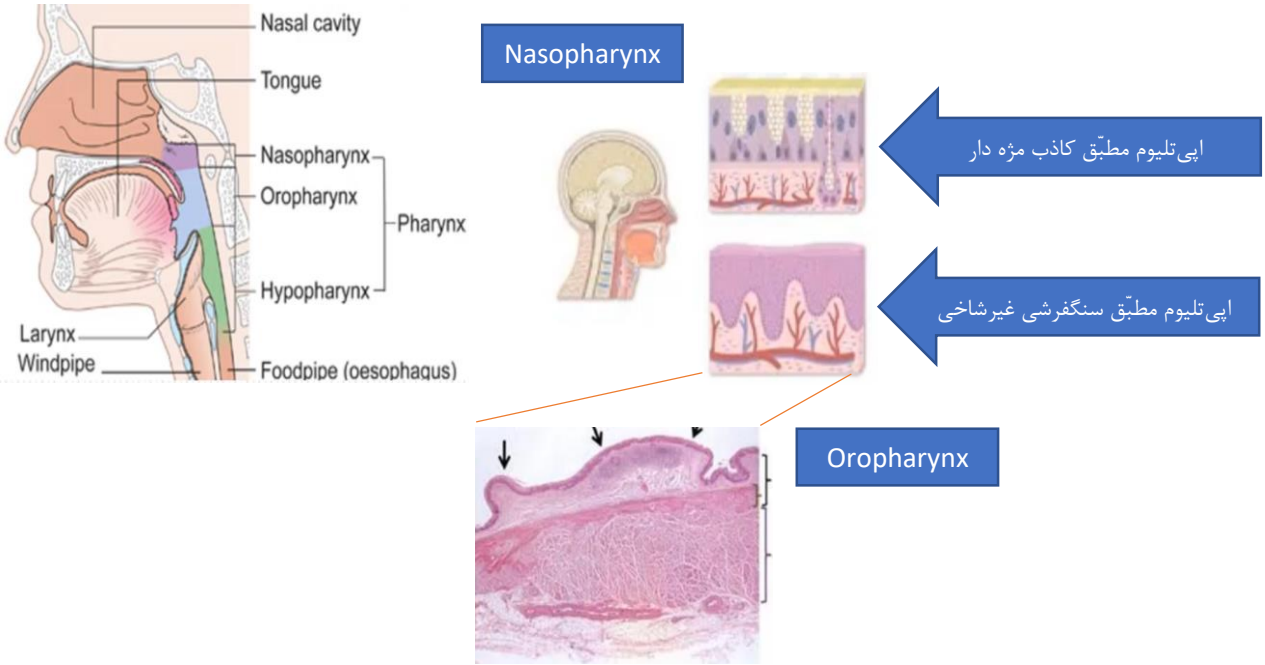


البته هر دو نوع اپی‌تلیوم در یک طبقه موکوزا قرار دارند که بر روی آستر مخاطی از جنس بافت همبندی نامنظم قرار گرفته است. این بافت همبندی شامل عروق فراوان، اعصاب و غدد سروموکوزی (به ویژه در nasopharynx) است که ترشحات سروزی (آبکی) و موکوزی (غلیظ) خود را به سطح می ریزد؛ به علاوه بافت لنفاوی نیز قابل مشاهده است.



Telegram: @medical_k

## حنجره (Larynx یا Voice box):

حلق را به نای وصل می‌کند.

در ابتدای حنجره، زائده‌ای پرده مانند به نام **اپی‌گلوت** داریم که در هنگام بلع ناحیه فوقانی نای را می‌پوشاند تا از ورود مواد غذایی به نای جلوگیری کند. این زائده، دو سطح دارد:

سطح زبانی (Lingual surface): اپی تلیوم سنگفرشی مطبّق غیر شاخی

سطح حنجره‌ای (Laryngeal Surface): اپی تلیوم تنفسی

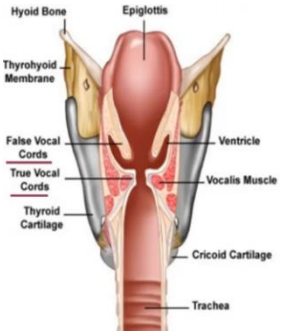




در محور میانی اپیگلوت غضروف ارتجاعی موجود است.

حنجره لوله ای است که به علت حضور غضروف‌ها باز می ماند و کلاپس نمی کند.

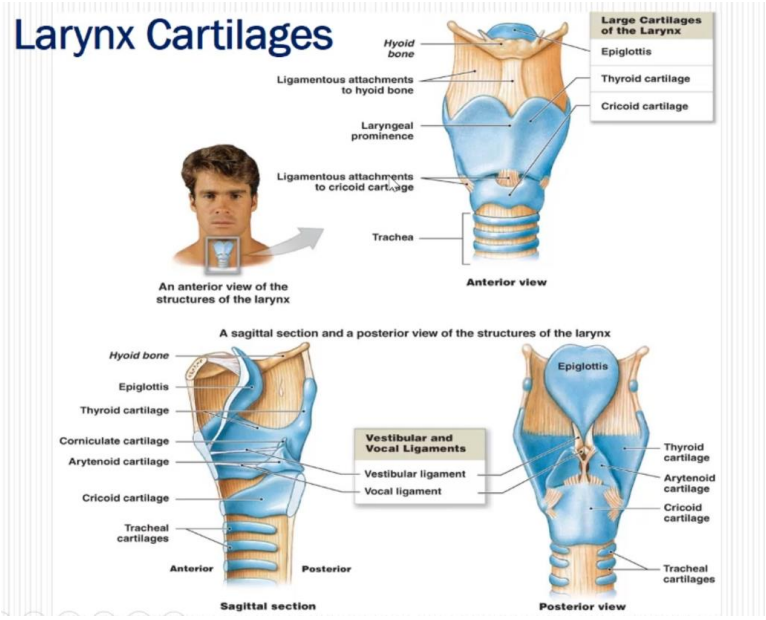


**یادآوری: آناتومی غضروف‌های حنجره!**

دو نوع غضروف **شفاف (هیالین)** و **ارتجاعی (الاستیک)** در حنجره وجود دارد. در کناره‌ها غضروف بیشتر از نوع هیالین است (سه نوع: Cricoid و Arytenoid و Thyroid).

حنجره به شکل یک جعبه یا اتاقک است که در آن دو چین کلی دیده می‌شود. همچنین شامل لیگامنت ها و عضلات اسکلتی مخطط (Vocalis muscle) نیز هست. حضور عضلات اسکلتی در تارهای صوتی باعث می شود که تارهای صوتی را به صورت ارادی به حرکت در بیاوریم.

**چین های صوتی (Vocal folds):**

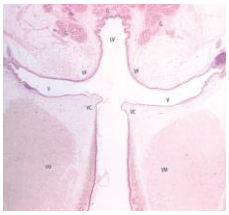

حنجره شامل دو چین تحتانی و فوقانی می باشد:

۱- **Superior vestibular fold**

۲- **Inferior vocal fold**

به چین فوقانی، چین دروغین نیز گفته می شود زیرا قدرت حرکت نداشته و تار صوتی محسوب نمی‌شود و توسط اپی‌تلیوم تنفسی (مطبّق کاذب) پوشانده شده است.

ولی چین تحتانی چین حقیقی و واقعی است و تار صوتی محسوب می‌شود و توسط اپی تلیوم مطبّق سنگفرشی غیر شاخی پوشانده می شود و قدرت حرکت دارد. در قسمت زیر بافت پوششی، آستر مخاطی داریم. بافت همبند آستر مخاط در چین حقیقی، رشته‌های ارتجاعی بیشتری دارد تا قدرت حرکت بیشتری ایجاد کند، و در قسمت میانی تار صوتی عضلات مخطط ارادی را می توانیم مشاهده کنیم

چرخش صدا در ناحیه دهلیزی مابین چین فوقانی و تحتانی، صدا را به وجود می آورد.

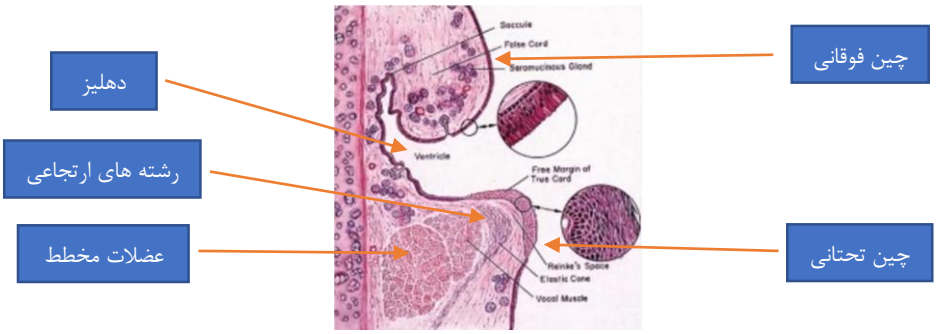


## نای:

حدود ۱۰ تا ۱۲ سانتیمتر طول دارد، غضروف‌های C شکلی جدار آن را تشکیل می‌دهد و در انتها به دو برونش تقسیم می شود.

از نظر بافتی شامل:

۱- Mucosa (**مخاط**): کل آن تشکیل شده از اپی تلیوم تنفسی (مطبّق کاذب مژه‌دار) است که در قسمت زیرینش کوریون (آستر مخاط) دیده می‌شود.

۲- Submucosa (**زیرمخاط**): در این قسمت بافت همبندی متراکم نامنظم وجود دارد و در آن غدد آسینی سروموکوزی مشاهده می‌شود. آن هایی که تیره‌ترند آسینی‌های سروزی و آن‌هایی که کم رنگ و کف‌آلودند، آسینی‌های موکوزی هستند (شکل بعد). همچنین دارای غضروف هیالین C شکل است که حدود ۱۲ حلقه از آن جدار نای را تشکیل می‌دهد.

۳- Adventitia (**ادوانتیس**): لایه نازکی از بافت همبند که به حالت فیبروالاستیک است و لایه خارجی نای را می‌پوشاند.

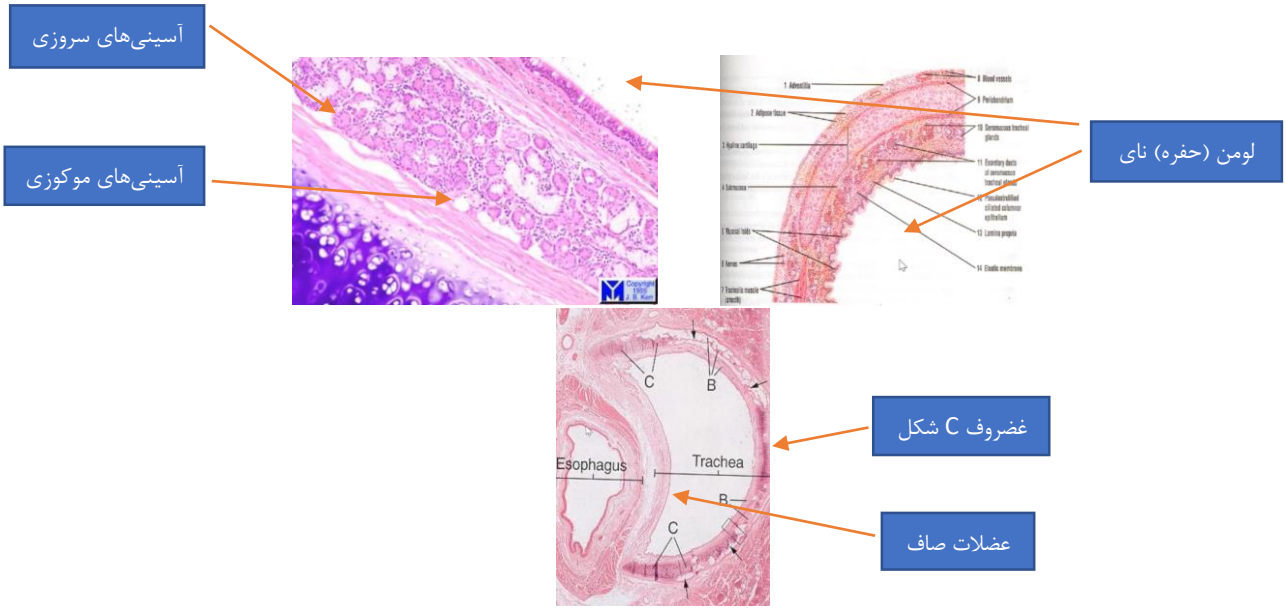


**حالت C شکل نای در جلوی مری را به وضوح می‌بینید.**

دسته ای از عضلات صاف، دو سر غضروف را به هم وصل می‌کند. نقش فیزیولوژیک این عضلات این است که عبور مواد غذایی درشت از مری را راحت‌تر می‌کند.

## ریه‌ها:

ریه‌ها اندام‌هایی مخروطی‌شکل هستند. ریه سمت چپ ۲ لوب (فوقانی و تحتانی) و ریه سمت راست ۳ لوب (فوقانی، میانی و تحتانی) دارد.

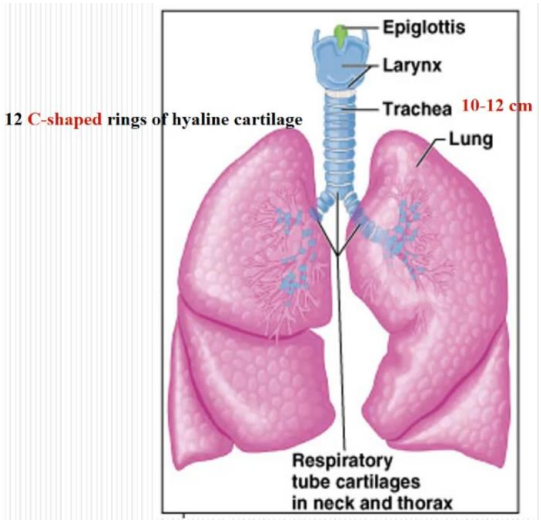


**لوب‌ها خود به قطعات کوچکتر (لوبول‌ها) تقسیم می‌شوند.**

## درخت برونشیال:

نای وقتی دو شاخه می‌شود، وارد بافت ریه شده و به برونش تبدیل می‌شود. برونش به شاخه‌های فرعی‌تر تحت عنوان برونشیول تقسیم می‌شود. (دو برونشیول برای لوب چپ ریه و سه برونشیول برای لوب راست ریه)

برونشیول نیز به برونشیول انتهایی و در نهایت برونشیول تنفسی تقسیم می‌شود.

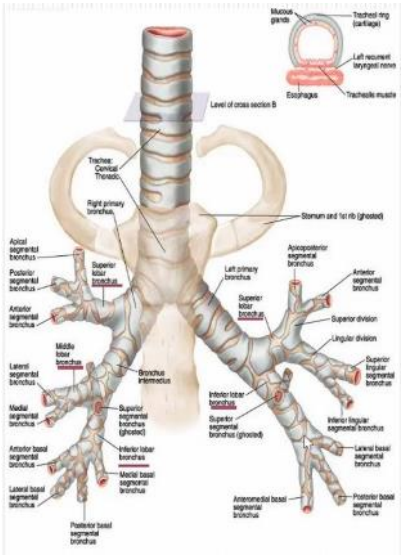

**two primary bronchi → bronchioles → terminal bronchioles → respiratory bronchioles**

## برونش:

مقطع برونش از نظر بافتی شباهت زیادی به مقطع نای دارد اما با این تفاوت که در نای غضروف یک تکه و C شکل است اما در برونش **غضروف** به صورت **قطعه قطعه** است. همین موضوع یک لندمارک مهم برای تشخیص برونش است.

لندمارک دیگر برونش این است که وقتی غضروف تکه تکه می شود و کم کم از بین می‌رود، سلول‌های **عضله صاف** جایگزین آن می‌شود.

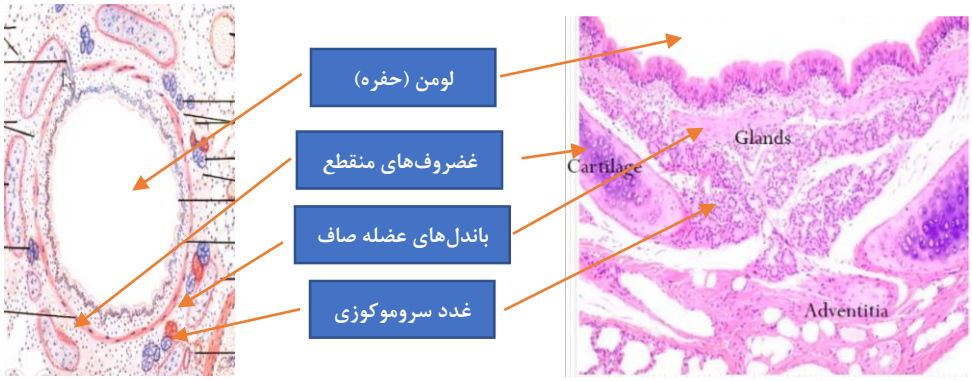


**موکوزا (اپی‌تلیوم مطبّق کاذب مژه دار) – بافت همبند آستر مخاط (دارای عضلات صاف و غدد آسینی سروموکوزی و غضروفهای منقطع) – ادونتیشیا**

www.konkur.in



## برونشیول:

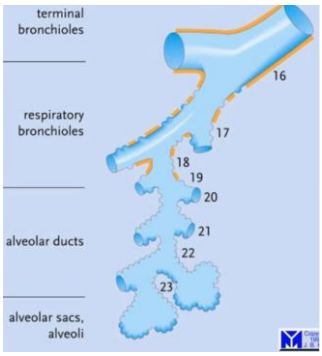


اپی‌تلیوم موکوزی (مخاط) آن تغییر کرده و دیگر مژه‌ها دیده نمی‌شوند. یک ردیف سلول های منظم‌تر، کشیده و منشوری هستند و عضلات صاف که به صورت یک حلقه کامل درآمده و جایگزین غضروف شده، پس دیگر غضروف دیده نمی‌شود (تفاوت لندمارکی مهم با برونش). غضروف و غدد سروموکوزی در برونشیول دیده نمی‌شود اما در عوض در لابه‌لای سلول‌های پوششی سلول‌هایی تحت عنوان Club cell یا Clara cell یا سلول‌های برونشیولی برون‌ریز مشاهده می‌شود. سلولی است که حالت گنبدی شکل دارد و کمی برجسته‌تر است و **سورفکتانت** ترشح می کند که در درون مجاری و اتاقک‌های هوایی لایه ای دفاعی را ایجاد می کند که آنتی باکتریال و سم زداست و اهمیت زیادی برای سلامت بافت ریه دارد.




**برونشیول انتهایی:** اپی‌تلیوم این بخش، سلول مکعبی ساده می باشد. غضروف و غدد آسینی ندارد و یک لایه عضلانی به طور کامل دور لومن را پوشانده است. در لابه‌لای سلول های مکعبی سلول‌های Clara و Brush cell قرار گرفته است.

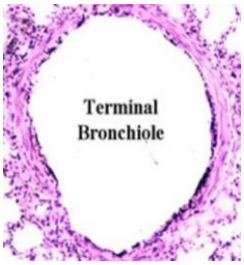


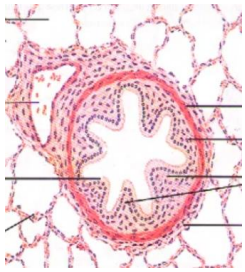

**برونشیول تنفسی:**

ضخامت کمتری نسبت به برونشیول انتهایی دارد. اپی‌تلیوم شامل سلول‌های مکعبی ساده به همراه تعدادی سلول مژه‌دار است. تعداد Clara cell به دلیل عدم وجود غدد آسینی، بیشتر شده است تا سورفکتانت و رطوبت ترشح کند.

لایه حفاظتی سورفکتانت درون بخش‌های برونشیول تنفسی، مجرای آلوئولار و خصوصا اتاقک‌های هوایی را پوشش می دهد و اهمیت زیادی برای سلامتی بافت ریه دارد. همچنین در برونشیول تنفسی حلقه عضلانی یکپارچه نیست. فیبرهای الاستیک نیز در این بخش وجود دارد که پوشاننده اطراف لومن است.



Telegram: @medical_k

www.konkur.in



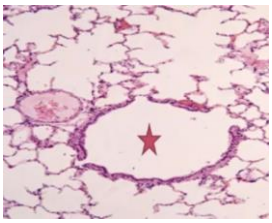

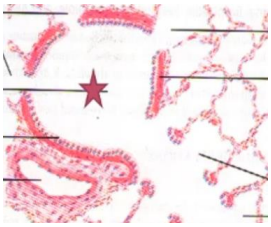

**مجرای آلوئولار:**

مجرایی است که اتاقک های هوایی در اطرافش قرار گرفته است.

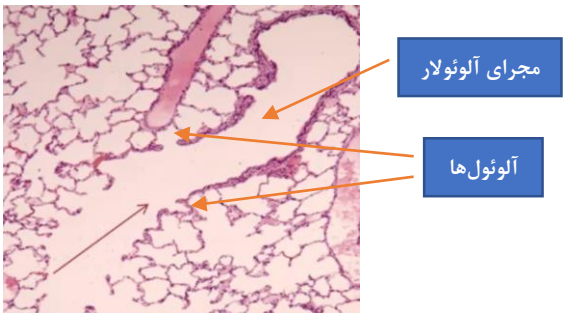


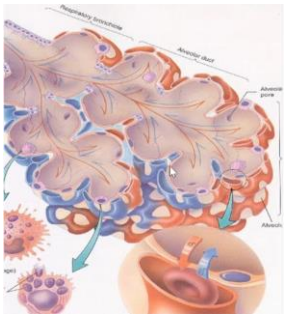

**آلوئول:**

آلوئول‌ها، واحدهای ساختمانی و عملی دستگاه تنفسی هستند. یک ردیف سلول‌های سنگفرشی جدار اتاقک‌ها را پوشانده است (به دلیل سرعت زیاد در تبادلات)

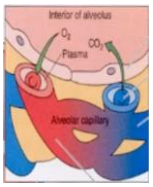


۳ نوع سلول در جدار آلوئول دیده می شود:

۱- نوع ۱ (**نوموسیت سنگفرشی**: Squamous pneumocytes): به تعداد زیاد و به صورت پهن و کشیده وجود دارند و هسته باریک در وسط سیتوپلاسم قرار گرفته است. سیتوپلاسم نازکی دارند و هوا از آن‌ها به راحتی عبور می‌کند.

۲- نوع ۲ (**نوموسیت دانه دار**: Granular pneumocytes): سلول های برجسته‌ای هستند که هسته درشت و مدوری در وسط آن قرار گرفته است و در رنگ آمیزی H & E به صورت توده گرد و درشت صورتی‌رنگ :))) دیده می شود. تعدادش نسبت به نوع ۱ کمتر است، اما به دلیل تولید سورفکتانت اهمیت زیادی دارد. به دلیل فعالیت ترشحی زیاد، اجزای سلولی زیاد و فعالی دارد. Lamellar body نیز از اجزای تیغه ای در درون سیتوپلاسم این سلول است.

**یادآوری**: سورفکتانت ماده‌ای است که به صورت یک پتو داخل اتاقک را می‌پوشاند و باعث باز ماندن اتاقک‌های هوایی می‌شود و از کلاپس کردن اتاقک‌های هوایی جلوگیری می‌کند. سورفکتانت نقش دفاعی نیز دارد.

۳- نوع ۳ (**ماکروفاژ ریوی یا آلوئولار**: Dust cell): بیگانه خوار هستند. می‌توانند به صورت آزاد در فضای اتاقک‌ها یا در جدارهای اتاقک‌ها وجود داشته باشند. اهمیت بسیار زیادی در سلامت ریه دارند.



Telegram: @medical_k

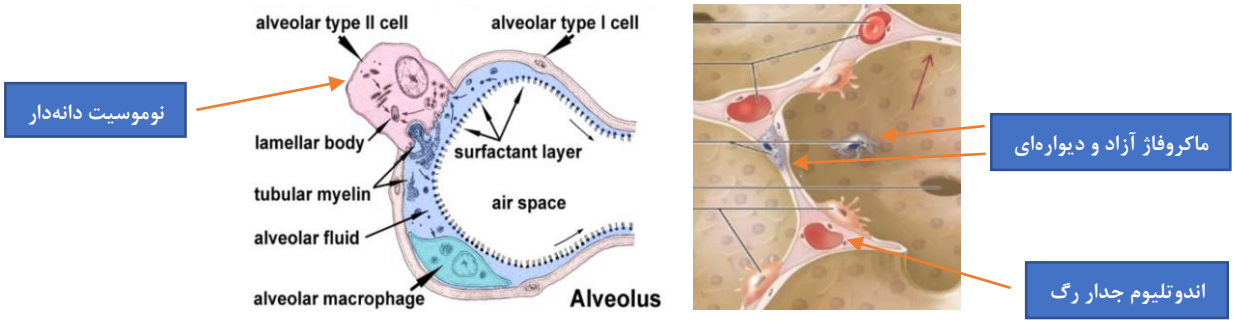


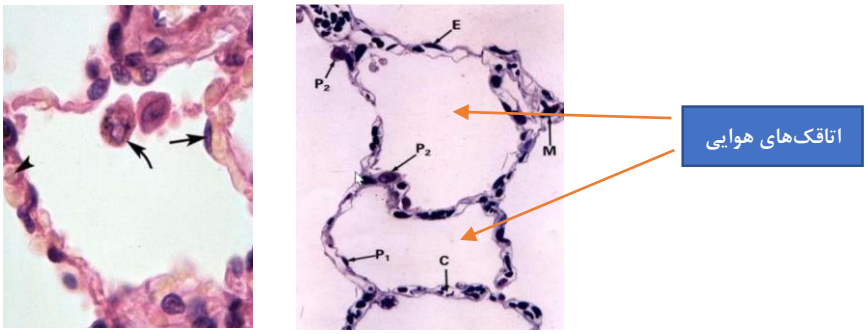


(سد خونی- هوایی در فیزیولوژی بررسی خواهد شد.)

**پرده جنب (The Pleura):**

ریه ها توسط پرده دوجداره‌ای پوشیده می شود که شامل بخش Parietal (بیرونی) و Visceral (درونی) است. این پرده نقش حفاظتی برای بافت حساس ریه دارد.




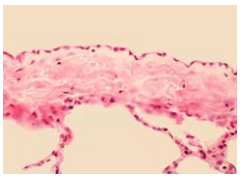

سلول‌های **مزوتلیال** اطراف پرده را می پوشاند و یک بافت همبندی که در وسط قرار گرفته است.

**بیماری های مربوط به پرده جنب:** جمع شدن مایع، خون، هوا یا عفونت در بین دو جداره، که ممکن است خود بافت ریه را هم درگیر کند:

**Pleural effusion – fluid**
**Haemothorax – blood**
**Pneumothorax – air**
**Pleuritic – infection**

# The End!



Telegram: @medical_k

www.konkur.in

3DH1

وَمَنْ أَحْيَاهَا فَكَأَنَّمَا أَحْيَا النَّاسَ جَمِيعًا ﴿آية﴾

[سورة المائدة : 32]

نام درس:بافت شناسی

نام استاد:دکترتک زارع

تاریخ:99/6/16

TEHRAN UNIVERSITY OF MEDICAL SCIENCES

# بافت شناسی
# حفره دهان

سعیده حسن پور

محدثه درودی

کیمیا درمیانی

@Dr_jozveh

گروه جزوه نویسی

98 الف

برگرفته از جزوه 97ب

Telegram: @medical_k

www.konkur.in



# شناخت ساختار میکروسکوپی دستگاه گوارش(digestive tract )

مباحث مورد بررسی

ساختمان عمومی لوله گوارش از نظر بافت شناسی در مقطع عرضی

حفره دهان (oral cavity)

لب ها یا lips (ورودی حفره دهان )

زبان یا tongue (کف حفره دهان )

دندان ها یا teeth (روی فک بالا و فک پایین)

لوله گوارش

***

دستگاه گوارش ← لوله گوارش یا digestive tract

دستگاه گوارش ← غدد ضمیمه یا digestive glands

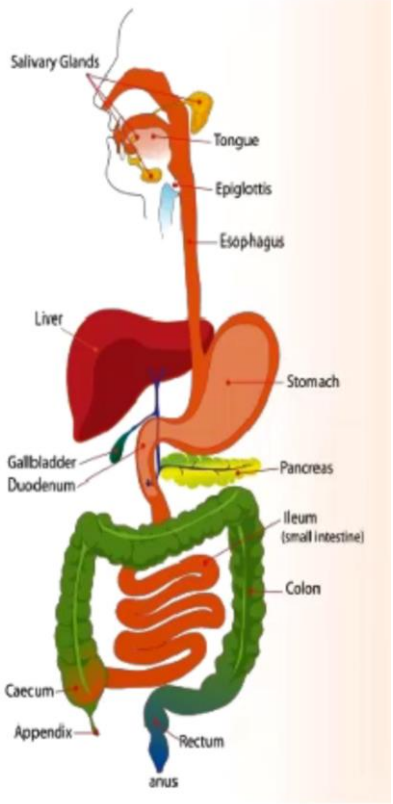


لوله گوارش با حفره دهان شروع شده و در ادامه آن مری وجود دارد . بخشی از لوله گوارش متسع می شود و معده را به وجود می آورد و در ادامه آن روده باریک (دارای 3 قسمت دوئودنوم ، ژژنوم و ایلئوم )، روده بزرگ ، راست روده و مقعد وجود دارد.

همراه با لوله گوارش ، غدد ضمیمه وجود دارد که شامل غدد بزاقی در اطراف حفره دهان ،کبد ، پانکراس و کیسه صفرا می باشد وظیفه آنها وارد کردن ترشحات دستگاه گوارش است که به عمل هضم کمک می کنند.

اعمال دستگاه گوارش:
- انتقال و هضم موارد غذایی
- ترشح آنزیم های موثر در گوارش مواد غذایی
- جذب مواد غذایی مفید
- تولید و ترشح بعضی هورمون ها



Telegram: @medical_k

www.konkur.in



## ساختمان کلی لوله گوارش (common structure of digestive tract )

اگر قسمتی از روده را مقطع عرضی بزنیم . خواهیم دید که از 4 لایه تشکیل شده که از سمت لومن (حفره میانی)به بیرون عبارتند از :

**Mucosa-1** (مخاط)

- Epithelium : در دستگاه گوارش قسمت عمده بافت پوششی ، منشوری ساده است. در مری و دهان مطبق سنگفرشی می باشد.
- Lamina propria (کوریون ، آستر مخاط) : بافت همبندی که زیر اپیتلیوم قرار دارد و از آن پشتیبانی می کند. حاوی عروق و انتهای آزاد اعصاب است.
- Muscularis mucosa ( عضله مخاطی) : مخاط را از زیرمخاط جدا می کند و حاوی عضلات صاف غیر ارادی است.

**Submucosa-2** (زیرمخاط) : ضخامتی از بافت همبند است که در فاصله عضله مخاطی و لایه عضلانی قرار گرفته . همراه با این بافت همبند ، عروق خونی فراوان ، رشته های عصبی و گاها شبکه های عصبی مایسنر ( plexus of Meissner ) وجود دارد.

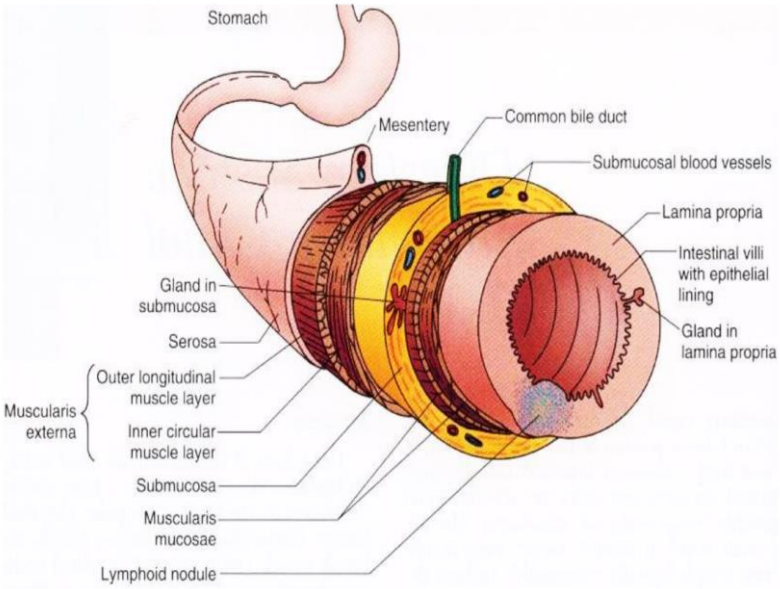


**Muscularis-3** (عضلانی ) :مسئول حرکات لوله گوارش و هضم مواد غذایی است و دو لایه دارد که لایه حلقوی در داخل و لایه طولی در خارج قرار دارد . در فواصل آنها شبکه های عصبی از جمله Auerbach (اورباخ) حضور دارد.

رفرنس: شبکه auerbach و شبکه زیرمخاطی( مایسنر)، با یکدیگر سیستم عصبی روده ای را تشکیل میدهند.



Telegram: @medical_k

www.konkur.in



4- Serosa or Adventitia : ضخامتی از بافت همبند نازکی است که بخش خارجی لوله گوارش را تشکیل می دهد. اگر یک لایه سلول مزوتلیوم روی آن قرار داشته باشد ،آنرا serosa می نامند ولی اگر فاقد مزوتلیم و صرفا داری بافت همبند باشد ، Adventitia است. در همه قسمت های لوله گوارش به جز مری لایه چهارم از نوع سروز است و در مری Adventitia می باشد.

❖ نکته : طبقه مخاط در قسمت های مختلف دستگاه گوارش می تواند چین خوردگی هایی پیدا کند ، یا ایجاد کرک کند و نیز می تواند در برخی جاها مانند روده بزرگ کاملا صاف باشد.

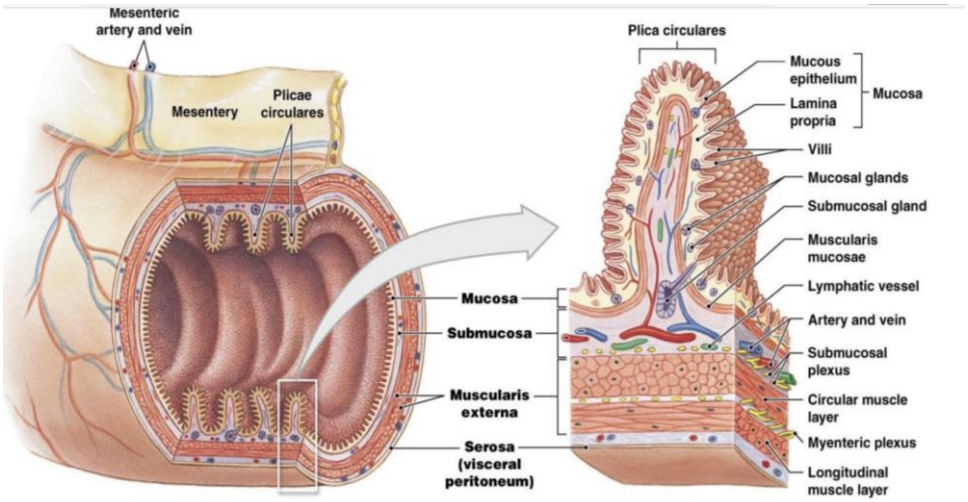


## ساختار حفره دهان (oral cavity structure )

در ورودی حفره دهان لب ها را داریم که در پشت آن دهلیز دهان قرار دارد. در کف حفره دهان زبان را داریم که یک قسمت آن چسبیده به کف حفره دهان و قسمت body آن آزاد است. سقف حفره دهان در قدام کام سخت و در خلف کام نرم می باشد. فک بالا و پایین 2 نیم هلال (arch ) هستند که محل قرارگیری دندان ها می باشند و لثه اطراف آنها را می پوشاند.

عضلات زبان به تکلم ، حرکت لقمه های غذایی و بزاق و جویدن غذا کمک می کنند.

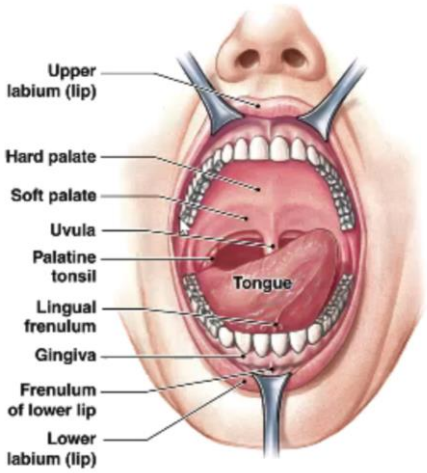


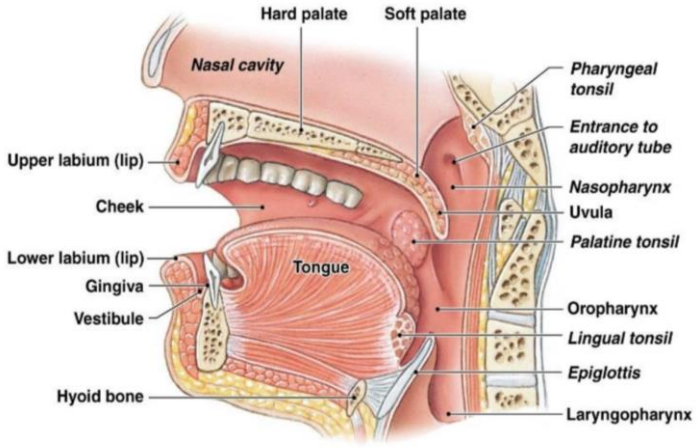




Telegram: @medical_k

www.konkur.in



الف)لب ها(Lips ) :

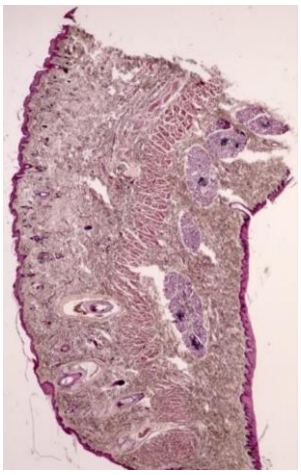

در مقطع ساژیتال لب 3 قسمت قابل مشاهده است :

1- External Zone : به واسطه فولیکول های مو قابل تشخیص است( landmark ) و از اپیتلیوم مطبق سنگفرشی شاخی نازک تشکیل شده است.
2- Vermilion border : قرمزی لب ، ناحیه vermilion می باشد . این قرمزی به خاطر رنگدانه های قرمز نیست . بلکه به واسطه عروق خونی فراوان در ناحیه آستر مخاط زیرین است که تا عمق ناحیه پاپیلا گسترش پیدا کرده اند.
3- Internal aspect(mucosa) : اپی تلیم مطبق سنگفرشی غیر شاخی (مخاط)است که توسط بزاق دهان همیشه مرطوب می باشد و زیر آن بافت آستری مخاط وجود دارد.

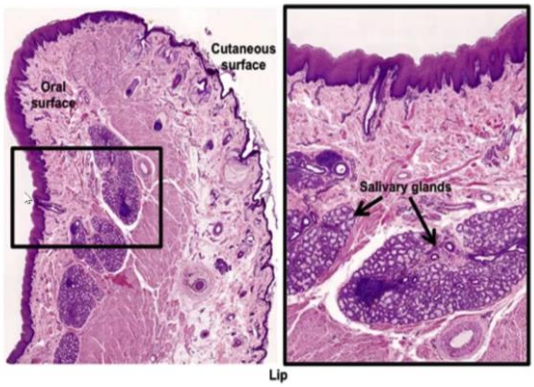


در محور میانی لب ، عضلات مخطط ارادی قرار دارند که در لابه لای آنها بافت همبند، عروق خونی و رشته عصبی وجود دارد.

در سمت داخل لب ، غدد بزاقی فرعی وجود دارد که ترشحات آنها توسط مجرایی به حفره دهان می ریزد و این ترشحات می تواند تشکیل دهنده بخشی از بزاق حفره دهان باشد.

ب) کام سخت (Hard Palate) : دارای اپی تلیوم مطبق سنگفرشی شاخی است که در زیر بافت همبند آن ، استخوان قرار دارد.

ج) کام نرم (Soft Palate) : دارای اپی تلیوم مطبق سنگفرشی غیر شاخی است که در قسمت زیرینش بافت همبند آستر مخاط و لوبول هایی از آسینی های غدد بزاقی ( که بیشتر از نوع موکوزی است و جزو غدد بزاقی فرعی حفره دهان محسوب می شود) وجود دارد.

Hard Palate

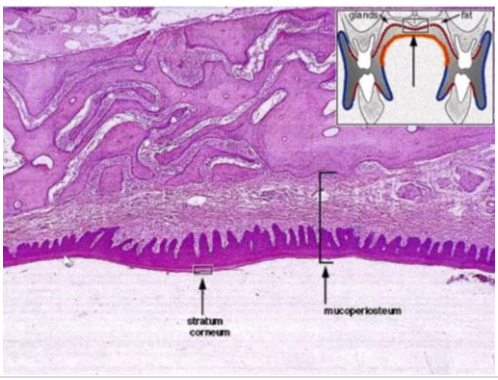


Soft Palate

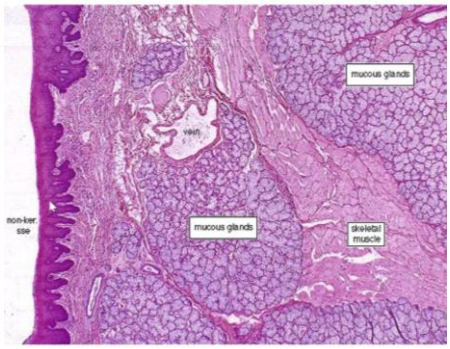




Telegram: @medical_k

www.konkur.in



د)زبان (Tongue) :در حفره دهان به بالا برجستگی پیدا کرده و محور میانی آن پر از عضله و غدد بزاقی است ، اپی تلیم سنگفرشی ، بافت همبند و عضلات مخطط ارادی از سطح به وسط وجود دارد و در فواصل عضلات ، غدد بزاقی سروزی و موکوزی وجود دارد.

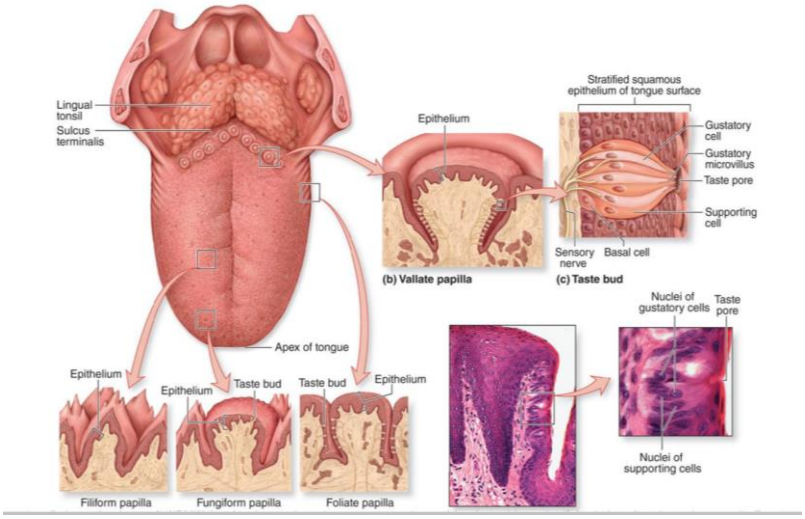


شامل ناحیه body یا بدنه و root یا ریشه است. در سطح زبان پرزها دیده می شوند و حالت عرضی دارند. در قسمت فوقانی زبان پرزهای نخی یا filiform و پرزهای قارچی یا fungiform وجود دارند . پرزهای foliate در کناره های زبان قرار گرفته اند و پرز های vallate یا جامی روی خط Vشکل می باشند

**1–پرزهای نخی یا filiform** : پرزهایی هستند که به تعداد فراوان به ویژه در سطح فوقانی زبان و قدام آن دیده می شوند. راس آنها ، نوک تیز است و حالت مخملی زبان را ایجاد می کند و اپی تلیم آن مطبق سنگفرشی غیر شاخی است و در قسمت زیرین آن ، آستر مخاطی حضور دارد . تنها قسمتی از زبان که حالت شاخی دارد ، راس پرزهای نخی است . پرزهای دیگر در حالت طبیعی شاخی نیستند .

رفرنس: پرزهای نخی فاقد جوانه های چشایی هستند و عمل آن ها حفاظت در برابر سایش فیزیکی و راندن غذا به سمت عقب است.

**2–پرز های قارچی شکل یا fungiform** : به تعداد کمتر در فواصل پرزهای نخی وجود دارد که سر برجسته و پایه باریک تر دارد و اپی تلیوم آن مطبق سنگفرشی غیر شاخی است. در محور میانی پرز و قسمت زیرین آن ، بافت همبند آستر مخاط وجود دارد.

**3–پرز های برگی شکل یا foliate papillae** : در کناره های زبان به تعداد خیلی کم وجود دارند ( بیشتر در حیوانات آزمایشگاهی ) و نسبت به پرزهای قبلی ، کشیده و بلند تر می باشند.

**4–پرزهای جامی یا vallate papillae** (**circumvallate**): این پرزها بزرگند . در خط V شکل خلف زبان و به تعداد محدود دیده می شود .

رفرنس: این خط V شکل شیار انتهایی یا Terminal sulcus نامیده میشود.



Telegram: @medical_k

www.konkur.in



این پرزها در عمق و به سمت پایین هستند . ( برخلاف سه تای دیگر که رو به بالا برجسته می شدند این نوع به سمت پایین فرو رفته است.) و در کناره های آن crypt (چاله) وجود دارد . دارای اپی تلیوم مطبق سنگفرشی شاخی در اطراف است و محور میانی آن از جنس بافت همبند کوریون یا آستر مخاط است که بعد از آن ، عضلات قرار دارند . این پرزها دارای تعداد زیادی جوانه چشایی در کناره های crypt ها هستند . در قسمت زیرین آن ، آسینی های بزاقی فراوانی وجود دارد که ترشحات خود را با مجرا به داخل crypt می ریزند تا اگر خرده های غذا و سلول های مرده در اینجا گیر کرده باشند به بیرون روند و جوانه های چشایی فراوان بتوانند اعمال بیوشیمیایی لازم جهت چشیدن را انجام دهند.

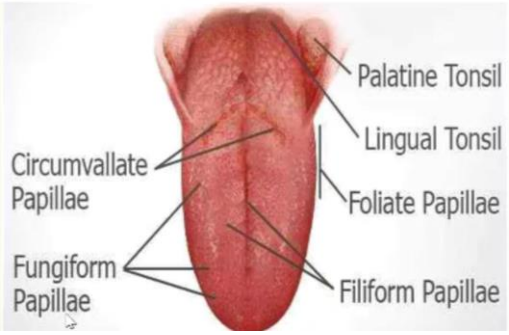


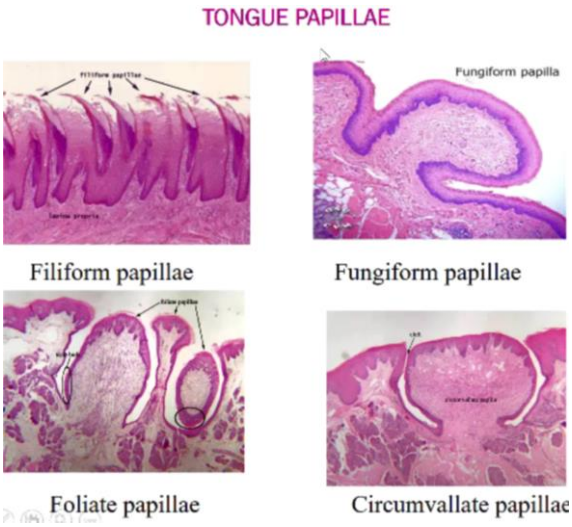


جوانه های چشایی یا taste bud : از تعدادی از سلول های basal ( پایه ای ) ، سلول های تیره رنگ ، سلول های روشن و سلول هایی که نقش عصبی دارند ( انتهای آنها به رشته عصبی متصل است تا بتوانند در عمل چشایی شرکت کنند ) تشکیل می شود.سلول های basal قابلیت جایگزینی سلول های ریزش کرده را دارند.

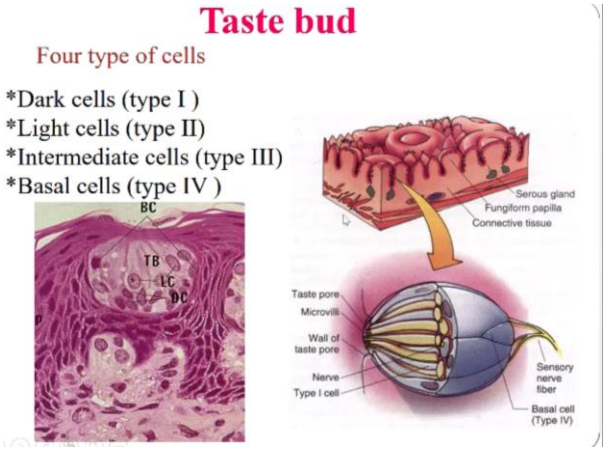


ه) دندان یا teeth: روی فک بالا (maxilla ) و فک پایین (mandible ) قرار گرفته اند. تعداد دندان های شیری (deciduous ) 20 عدد است و دندان های دائمی 32 عدد است .



Telegram: @medical_k

www.konkur.in



در یک فرد بالغ و نرمال در هر فک 16 عدد دندان وجود دارد و در برخی افراد با فک کوچک ، دندان های عقل (molar ) به حالت نهفته باقی می ماند و رویش نمی یابد.

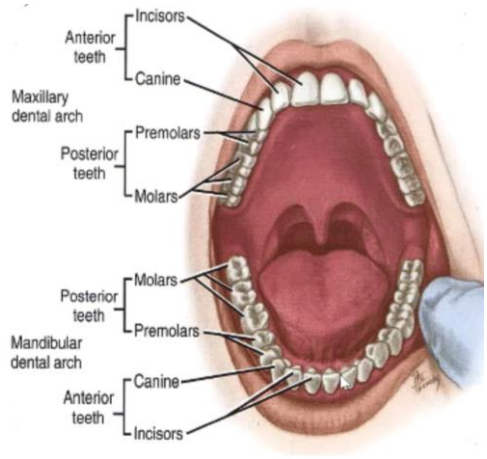


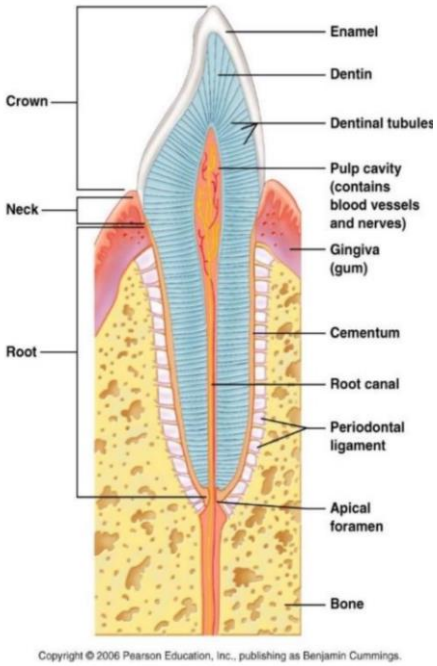


## قسمت های مختلف دندان

**تاج یا crown** : متشکل از مینا یا Enamel ( که سطح دندان را می پوشاند ) ، عاج یا Dentin ( زیر مینا قرار دارد) و حفره پالپ یا Pulp cavity ( بافت همبندی زنده که همراه با عروق و اعصاب است و در قسمت میانی دندان قرار دارد)، تشکیل می شود.دو تعریف از تاج داریم :

Clinical crown در افراد نرمال جایی از دندان است که توسط دندان پزشک قابل معاینه است و فقط شامل crown است .

Anatomical crown جایی از دندان است که مینا شروع شده اما توسط لثه پوشانده شده است، شامل سر و گردن می باشد و تنها در افراد معتاد و دچار التهاب لثه دیده می شود.

**ریشه یا Root** :در درون استخوان فک قرار گرفته اند. قسمت عمده ریشه توسط عاج پوشیده شده است و ضخامت نازکی از بافت سخت به نام Cementum یا سمان ، سطح ریشه دندان را می پوشاند . بافت سخت دندان در استخوان فک توسط Periodental ligament (perio) نگه داشته می شود که بافت همبند زنده ای است حاوی سلول ها ، رشته همبندی به ویژه کلاژن ( که از یک طرف به درون استخوان و از طرف دیگر به درون سمان فرو می رود.) و ماده زمینه ای است. در محور میانی ریشه دندان اتاقک پالپی نیز وجود دارد.



Telegram: @medical_k

www.konkur.in



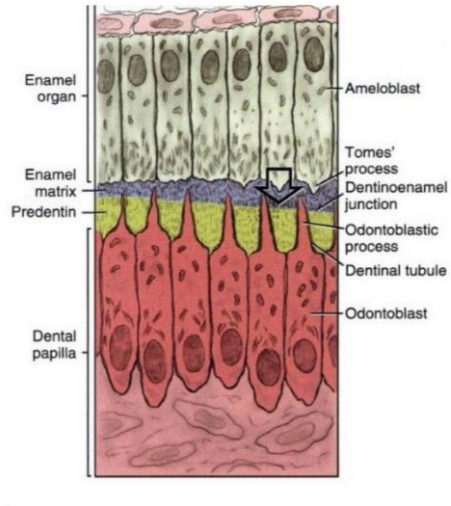


**مینا یا Enamel :** یکی از مهم ترین اجزای بدن ماست که از استخوان سخت تر می باشد و شامل 96٪ مواد معدنی ( بلور های هیدروکسی آپاتیت کلسیم با فرمول $Ca_{10}(PO_4)_6(OH)_2$ و 4٪ آب و مواد آلی (اناملین و آملوژنین) است که در استحکام نقش دارند.

مینا به صورت دوره ای ترشح می شود که باعث می شود در برش مینا خطوط Retzius دیده می شود که نشان دهنده دوره های رشدی میناست. واحدهای ساختمانی مینا، منشورهای مینایی یا Enamel rods(prists) نامیده می شوند.

نحوه ساخت مینا : زمانی که جوانه دندان تشکیل می شودکه قسمت های مختلف دندان را ترشح می کند ، سلول های استوانه ای منظمی کنار هم قرار می گیرند که Ameloblast نام دارند و ترشح کننده مینا هستند . این سلول ها مینا را به سمت لایه های زیرین(جهت نشان داده شده با فلش در شکل) ترشح می کنند . اولین ترشحات مینا تحت عنوان Pre-Enamel در قسمت تاج جوانه دندانی ترشح می شوند که سپس به Enamel تبدیل می شود.

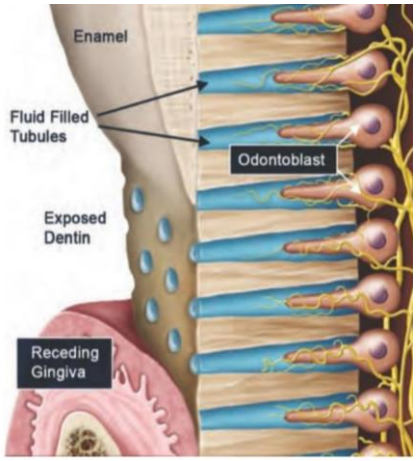


**عاج یا Dentin :** هم در ناحیه تاج و هم در ناحیه ریشه ، حجم عمده دندان توسط عاج تشکیل می شود. کمی زردرنگ است ( برخلاف مینا که سفید مایل به خاکستری است.) و استحکام آن کمی کمتر از مینا است چون دارای 70% مواد معدنی است که به صورت بلور های هیدروکسی آپاتیت کلسیم است.( شکل بلورها در مینا ، عاج ، سیمان ، استخوان و ... با هم تفاوت دارد)

و ماده آلی آن بیشتر شامل رشته های کلاژن ( بیشتر نوع I ) می باشد.

نحوه ساخت عاج : سلول های Odantoblast در جوانه دندان عاج را ترشح می کنند . این سلول ها ، سلول های کشیده و بلندی هستند که دارای یک زائده اودنتوبلاستی یا Odantoblastic Process می باشند که به لوله های عاجی یا Dentinal tubules وارد می شوند.این لوله ها قسمت عمده عاج را تشکیل می دهند که ماده عاج در فواصل بین آنها جا میگیرد. عاج نیز مانند مینا به صورت دوره ای ترشح می شود و خطوط رشدی تخت عنوان Owen به وجود می آورد که نشان دهنده رشد دوره ای آن است. سلول های Odantoblast در جوانه دندانی به سمت بالا Predentin را ترشح می کنند که پس از کلسیفیه شدن به dentin تبدیل می شود.



Telegram: @medical_k

www.konkur.in



**سمان یا Cementum** : سطح خارجی ریشه را ضخامت نازکی از بافت کلسیفیه، تحت عنوان سمان می پوشاند . استحکام آن از مینا و عاج کمتر است چون 50٪ آن از مواد هیدروکسی آپاتیت و مواد معدنی تشکیل شده . در کنار آن مواد آلی نیز حضور دارند که کلاژن آن از نوع I می باشد.

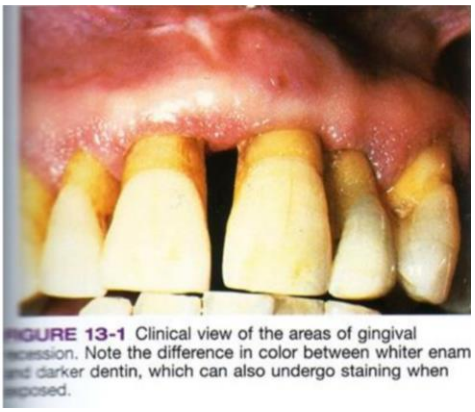

FIGURE 13-1 Clinical view of the areas of gingival recession. Note the difference in color between whiter enamel and darker dentin, which can also undergo staining when exposed.

در معاینه حفره دهانی ، معمولا نباید سمان دیده شود زیرا لثه سالم روی سمان و حدود 2 میلی متر از مینا را می پوشاند.

**Periodontal Ligament(Perio)** :

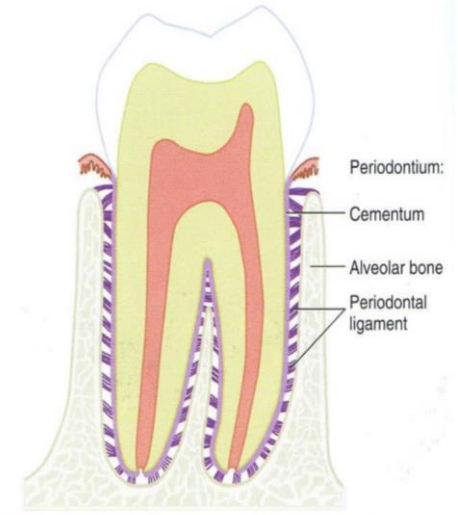


FIGURE 14-1 Periodontium of the tooth, with its components identified.

در ناحیه اطراف ریشه ، ضخامت نازکی از بافت همبند نازک به نام Perio حضور دارد که حاوی سلول های همبندی ، رشته های همبندی ، عروق فراوان و عصب است.

بیشتر رشته های آن از نوع کلاژن نوع I است که از یک طرف در سمان و از طرف دیگر در درون استخوان فک فرو می رود و این فرورفتگی باعث استحکام و نگهداری دندان درون حفره می شود و بافت همبند لابه لای آن به عنوان یک بالشتک لغزنده عمل می کند که جلوی ضربات را می گیرد تا از ضربه و شکستگی استخوان فک جلوگیری کند.

اصطلاحا به رشته های کلاژن عهده دار این عمل ، الیاف شارپی

(sharpey) می گویند.

**Alveolar bone** :

یک محفظه استخوانی است که دندان در آن قرار دارد و ریشه دندان را در بر می گیرد . اگر دندان تک ریشه باشد ، یک حفره وجود دارد ولی اگر 2 ریشه یا چند ریشه باشد به همان تعداد حفره داریم ، به این حفره های درون استخوان فک Alveolar socket گفته می شود. در استخوان آلوئولار(فک)، هم شاهد استخوان متراکم (در سطح) و هم اسفنجی ( در بخش های



Telegram: @medical_k

www.konkur.in



زیرین) هستیم ، که از این حفرات ، عروق و اعصاب به Perio وارد شده و از آن عبور می کنند و به پالپ دندان جهت پشتیبانی وارد می شوند.

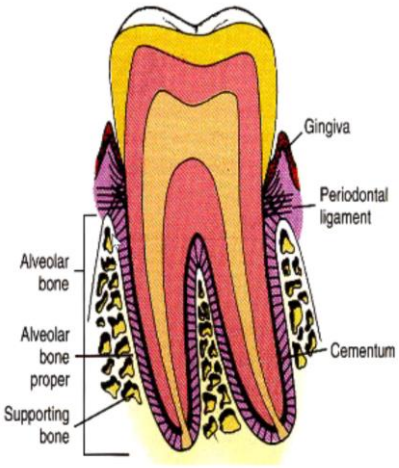


استخوان Alveolar شامل 3 قسمت است:

Alveolar bone proper , spongiosa ,cortical plate

(مربوط به جزوه 97ب)

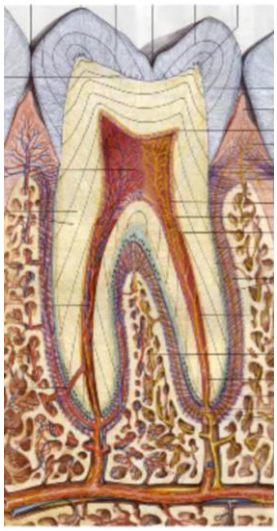

Tooth pulp : در قسمت میانی دندان ، اتاقکی وجود دارد که پر از بافت همبند است و پالپ نامیده می شود. بافت همبند حاوی سلول های همبندی ، رشته های همبندی ، ماده زمینه ای و عروق و اعصاب فراوان است.

اگر پوسیدگی به این ناحیه برسد ( با عبور از مینا و عاج) ، درد دندان بسیار شدید خواهد بود و نیاز به درمان دندان پزشکی خواهد داشت.

و) لثه یا Gingiva : در ناحیه گردن دندان قرار دارد که هم در سمت لبی و هم درسمت زبانی قرار دارد. گردن دندان را می پوشاند و اتصال آن اجازه نمی دهد ترکیبات موجود در دهان به ناحیه Perio نفوذ کند . ضمن اینکه باعث نگهداری دندان در جای خاص خود می شود.

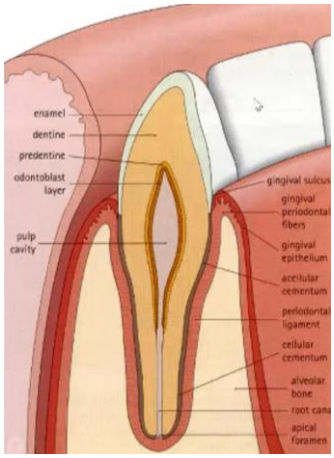




Telegram: @medical_k

www.konkur.in

3DH2

وَمَنْ أَحْيَاهَا فَكَأَنَّمَا أَحْيَا النَّاسَ جَمِيعًا ﴿آية﴾

[سورة المائدة : 32]

نام درس:

بافت شناسی

نام استاد:

دکتر تک زارع

تاریخ:

99/6/17

TEHRAN UNIVERSITY OF MEDICAL SCIENCES

# ساختار میکروسکوپی انواع غدد بزاقی

هانیه سهیلی

مهدی دنکوب

امیرحسام سپاهی

@Dr_jozveh

گروه جزوه نویسی

98 الف

برگرفته از جزوه 97 ب

Telegram: @medical_k

www.konkur.in



روزانه 0.75 تا 1.5 لیتر بزاق در نتیجه فعالیت سه جفت غده بزاقی اصلی(90%) و تعدادی غدد فرعی(10%) ترشح می شود.

## سه جفت غده بزاقی اصلی:

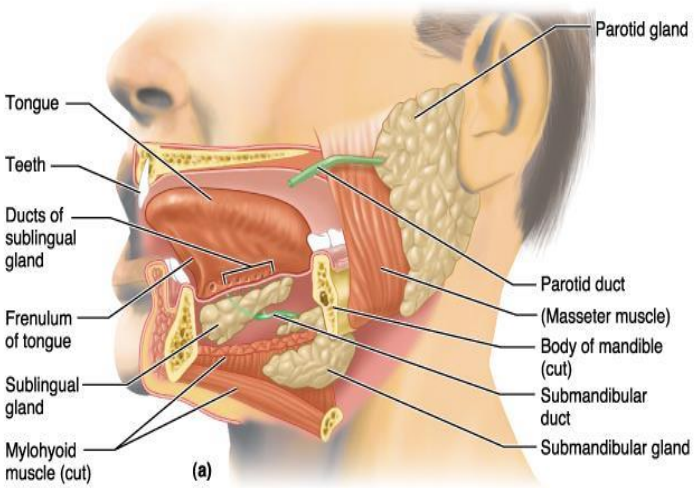


- **غدد تحت فکی (submandibular glands):** در کف حفره دهان ، ترشحاتشان به کف حفره دهان می ریزد، در طرفین راست و چپ.
- **غدد زیرزبانی (sublingual glands):** در کف حفره دهان، در طرفین خط میانی زبان، ترشحات توسط مجاری و سوراخ های متعدد به کف حفره دهان می ریزد.
- **غدد بناگوشی (parotid glands):** اندازه نسبتا بزرگ، در طرفین راست و چپ، در قسمت قدامی گوش، ترشحات هر کدام توسط یک مجرا به ناحیه فوقانی oral cavity می ریزد.

## انواع غدد بزاقی فرعی:

- **غدد لبی(labial):** در سطح داخلی، سمت دهلیز لبی
- **غدد گونه ای(buccal):** در جدار گونه
- **غدد کامی(palatine):** در ناحیه سقف دهان در کام نرم، بیشتر از نوع غدد بزاقی موکوسی و روشن
- **غدد زبانی(lingual):** در فواصل عضلات زبانی، دارای آسینی های سروزی و موکوسی

## ساختمان غدد بزاقی:

- **سیستم ترشحی:** سروزی، سلول موکوسی، سلول میواپیتلیالی
- **سیستم مجاری:** مجاری رابط، مجاری مترشحه، مجاری داخل لوبولی و بین لوبولی
- **بافت همبند:** اطراف آسینی ها و مجاری

### سیستم ترشحی

سیستم ترشحی به صورت آسینی ها یا توده های کروی شکلی است که در جدار آن ها سلول های سروزی و یا موکوسی قرار دارند که ترشح کننده بزاق هستند. نوع بزاق ترشح شده در آسینی های سروزی، موکوزی و مختلط متفاوت است.

## انواع آسینی های (آلوئول) ترشحی:

- **آسینی های سروزی:** توده های مدور تشکیل شده از سلول های سروزی



Telegram: @medical_k

www.konkur.in



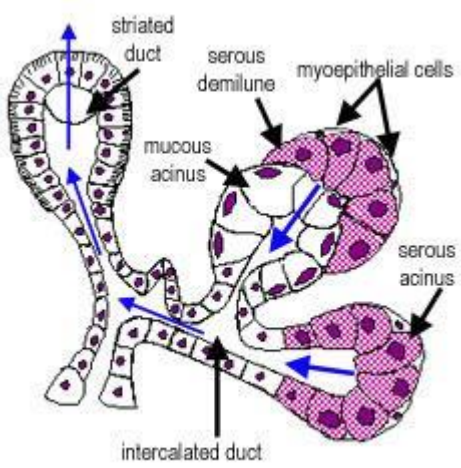


**مشخصه سلول های سروزی:** هرمی شکل ، هسته کروی و بنفش تقریبا در ناحیه نزدیک به قاعده، سیتوپلاسم تیره، چون دارای ترشحات پلی ساکاریدی و پروتئینی و آنزیمی است سلولی فعال است (دارای ارگانل های فعال ER، گلژی، میتوکندری و گرانول های ترشحی). بازوفیلی و بنفش است. گرانول های ترشحی زیموژنی درون سیتوپلاسم فراوان است.

در سطح *قاعده ای*: غشای پلاسمایی دارای چین خوردگی های فراوان

در سطح *طرفی*: دارای کانالیکول ها، دارای کمپلکس های اتصالی فراوان

در سطح *لومنی*: دارای میکروویلی های فراوان

- **آسینی های موکوسی:** تشکیل شده از سلول های موکوسی

**مشخصه سلول های موکوسی:** هرمی شکل، هسته نخی شکل در قاعده سلول، دارای ارگانل های فعال که ترشحات شبه پروتئینی (موسیژنی) را تولید و ذخیره و ترشح می کنند. سیتوپلاسم روشن و کف آلود با H&E به خاطر ترشحات موسیژنی، کمپلکس گلژی بیشتر، تعداد ارگانل ها و اتصالات کمتر

✓ موسیژن پیش ساز موکوسی است که منجر به غلظت بزاق می شود، و در طول لوله گوارش هم ترشح می شود و موکوس لوله گوارش را می سازد.

- **آسینی مختلط:** تشکیل شده از دو قسمت:

I. یک آسینی کامل موکوسی ( با هسته نخی شکل و سیتوپلاسم کف آلود درون سلول هرمی شکل و ترشحات غلظت دار)
II. هلال ژیانوزی: کلاهکی از سلول های سروزی که روی سلول های موکوسی قرار می گیرند.

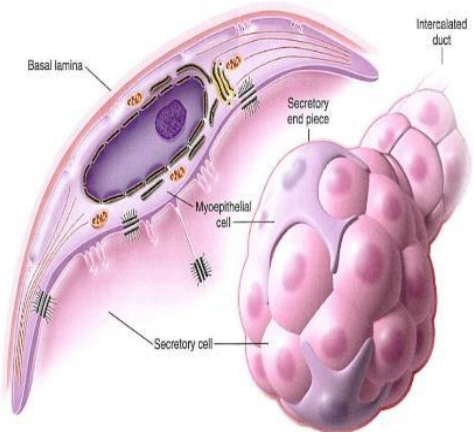


**سلول های میواپیتلیال (میوئیدی):** در قاعده آسینی های موکوسی، سلول هایی از نوع پوششی یافت می شوند که نقش انقباضی دارند. این سلول ها میواپیتلیال نامیده می شوند که ستاره ای شکل با زوائد سیتوپلاسمی فراوان هستند. در فضای بین غشای پایه و غشای پلاسمایی سلول قرار گرفته اند و:

I. به تخلیه ترشحات کمک می کنند.
II. از انبساط بیش از حد جلوگیری می کنند.

دارای هسته های بسیار باریک و نخی شکل هستند، که در رنگ آمیزی فقط هسته آن ها قابل مشاهده است. دارای دسموزوم و 8-4 زائده حاوی میوفیلامان هستند. این سلول ها گاهی در مجاری رابط یافت می شوند.

✓ همه هسته های نخی شکل متعلق به آسینی موکوسی نیست.اگر این هسته ها بیشتر در سمت قاعده باشد ممکن است برای سلول های میوئیدی باشد.



Telegram: @medical_k

www.konkur.in



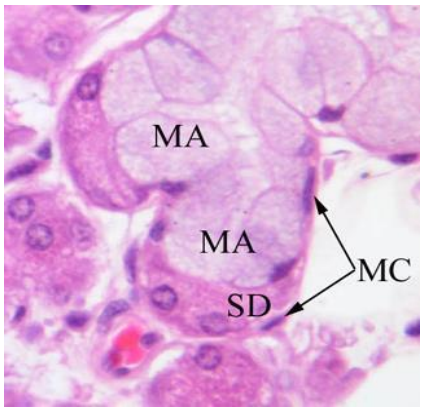


سلول میواپیتلیال(MC)

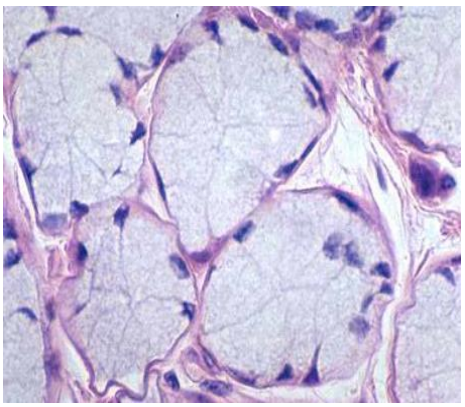

آسینی موکوزی

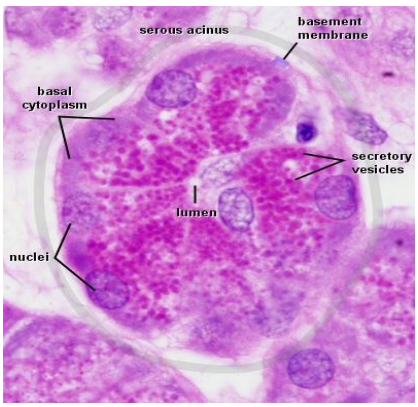


آسینی سروزی

## سیستم مجاری

### Intralobular ducts (مجاری داخل لوبولی):

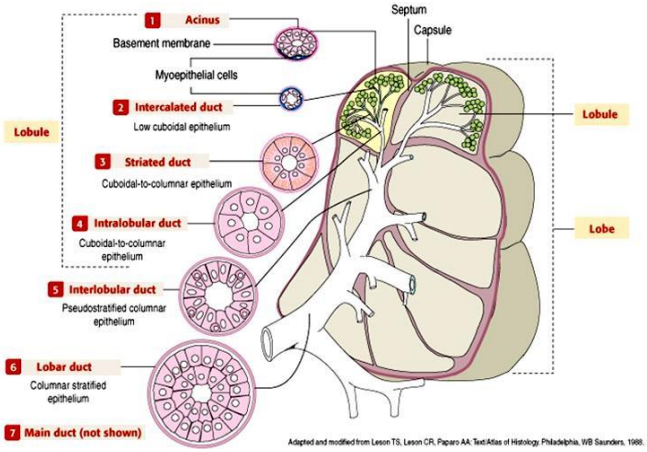


I. **مجاری رابط (intercalated ducts):** اولین مجرایی که ترشحات را از آسینی ها می گیرد. قطر کمی دارد و در جدار آن یک ردیف سلول مکعبی کوتاه قرار گرفته است.این مجاری بر خلاف آسینی ها لومن بازی دارند( راه تشخیص مجرا از آسینی). هسته مرکزی و مدور درشتی دارند و فعال هستند. لیزوزیم و لاکتوفرین توسط این مجاری به ترشحات بزاقی اضافه می شود.سلول های میواپیتلیال بین قاعده آن ها و غشای پایه می توانند حضور داشته باشند.

II. **مجاری مخطط یا مترشحه (striated ducts):** لومن بزرگ، سلول های استوانه ای کشیده بلند با هسته مرکزی، چین خوردگی ها و خطوط زیادی در قاعده سلول دیده می شود (دندانه های عمیق و زوائد طرفی)، اتصال دسموزوم، سیتوپلاسم ائوزینوفیلیک، سلول روشن، تشکیل مایع هیپوتونیک به عهده این مجاری است.

### Interlobular ducts (مجاری بین لوبولی):

**مجاری ترشحی انتهایی Terminal excretory ducts:**

جدار این سلول ها به صورت اپیتلیوم مطبق کاذب( سلول گابلت، سلول استوانه ای بلند، سلول بازال) و در مجاری بزرگتر، در جدار آن می توان اپیتلیوم مطبق سنگفرشی را مشاهده کنیم. افزودن اجزای موکوئیدی به عهده این مجاری است.



Telegram: @medical_k

www.konkur.in



✓ تفاوت مجرا با آسینی ها در لومن آن هاست.لومن آسینی ها یا روی همدیگر افتاده ( کلاپس شده ) یا ستاره ای شکل است ولی مجرا دارای لومن منظم و باز است.

## لام مجاری مختلف:

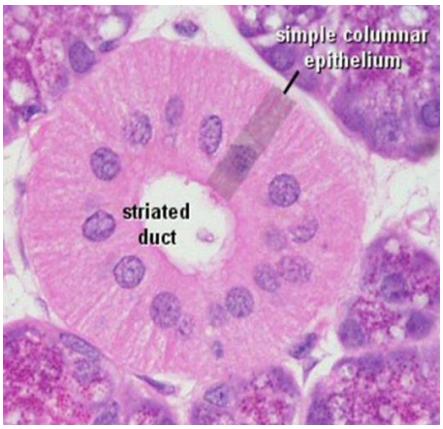


مجرای مخطط

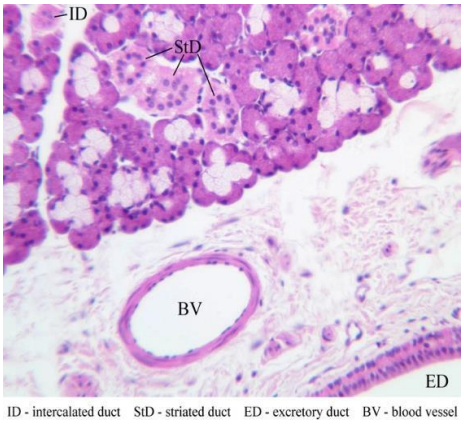


مجرای ترشحی انتهایی(ED)

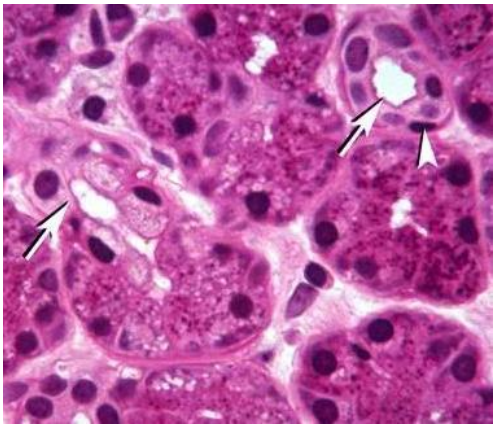

مجاری رابط

**بافت همبند(connective tissue):** فواصل بین لوبول ها را پر می کند. این بافت دارای موارد زیر است:

- Extracellular matrix
- Mast cells
- Adipose cells
- Collagen and oxytalan fibers (رشته های بافت همبند)
- Plasma cell (IgA ترشح می کند که نقش دفاعی اولیه را دربزاق دارد)
- Fibroblasts
- Inflammatory cells
- عروق خونی و اعصاب

## غده های بزاقی (salivary glands):

- **زیر زبانی:** دارای آسینی های سروزی و موکوسی ولی بیشتر آنها از نوع موکوسی است: ترشحات غلیظ و موکوسی دارد.
- **بناگوشی:** فقط آسینی های سروزی دارد.( نکته: در غدد بزاقی مسن گاهی چربی سفید پیدا می شود که نباید با آسینی های موکوسی اشتباه گرفته شود).

**تحت فکی:** دارای آسینی های سروزی و موکوسی ولی بیشتر آنها از نوع سروزی هستند. آسینی مختلط در این نوع غده دیده می شود.

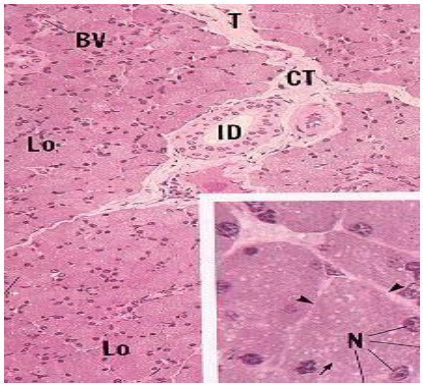


غده بناگوشی

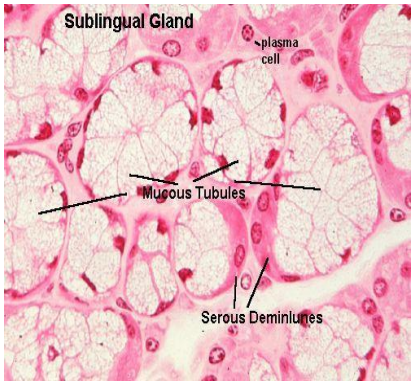


غده زیرزبانی

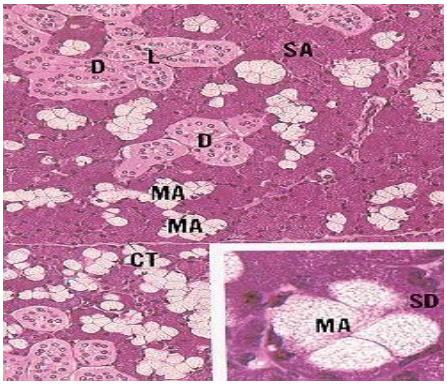


غده تحت فکی



Telegram: @medical_k

www.konkur.in



## اعمال بزاق:

- **حفاظت Protection (IgA/IgG/IgM)**
- **خاصیت بافری Buffering (تنظیم PH)**
- **هضم Digestion (آمیلاز ، لیپاز)**
- **چشایی Taste (حل کردن مواد):** به واسطه واکنش های بیوشیمیایی که در محیط دهان ایجاد می کند.
- **فعالیت ضدمیکروبی Anti-microbial action :** به واسطه آنزیم های ترشحی
- **حفظ سلامتی دندان و مخاط دهان**
- **ترمیم بافتی Tissue repair :** به واسطه آنزیم ها (گاهی حیوانات مثل گربه، زخمی که روی بدن خود دارند را می لیسند و عملا با این کار، مقداری بزاق را بر روی زخم رها می کنند که باعث دفاع و ایمنی و در نهایت ترمیم بافتی می شود).

## نمونه سوالات این جزوه:

* کدام یک از موارد زیر در مورد غدد بزاقی بناگوشی صحیح است؟ (شهریور 97 علوم پایه دندان پزشکی)

الف) از سلول های ترشحی سروزی تشکیل شده است.

ب) از سلول های ترشحی موکوسی تشکیل شده است.

ج) دارای هلال ژیانوزی است.

د) از نوع غدد لوله ای مرکب است.

* کدام یک از مجاری غدد بزاقی موجب تغییر عمده ترکیب بزاق می گردد؟ (شهریور 96 علوم پایه دندان پزشکی)

الف) مخطط ب) رابط ج) بین لوبولی د) خروجی

* کدام یک از غدد بزاقی فقط از آسینی های سروزی تشکیل شده است؟ (آذر 98 علوم پایه دندان پزشکی)

الف) زیرزبانی ب) بناگوشی ج) تحت فکی د) فرعی

| سوال | 1 | 2 | 3 |
|---|---|---|---|
| کلید | الف | الف | ب |



Telegram: @medical_k

www.konkur.in

3DH3

وَمَنْ أَحْيَاهَا فَكَأَنَّمَا أَحْيَا النَّاسَ جَمِيعًا ۚ آية

[سورة المائدة : 32]

نام درس: بافت شناسی

نام استاد: استاد ملک

تاریخ: 1399/6/22

TEHRAN UNIVERSITY OF MEDICAL SCIENCES

# موضوع جزوه:

# بافت شناسی دستگاه گوارش



@dr.jozveh

هوتن دهقانی پیشه

هوتن دهقانی پیشه– رضارهبر رهبری

احمد اسلامی

گروه جزوه نویسی

98 الف

Telegram: @medical_k

www.konkur.in



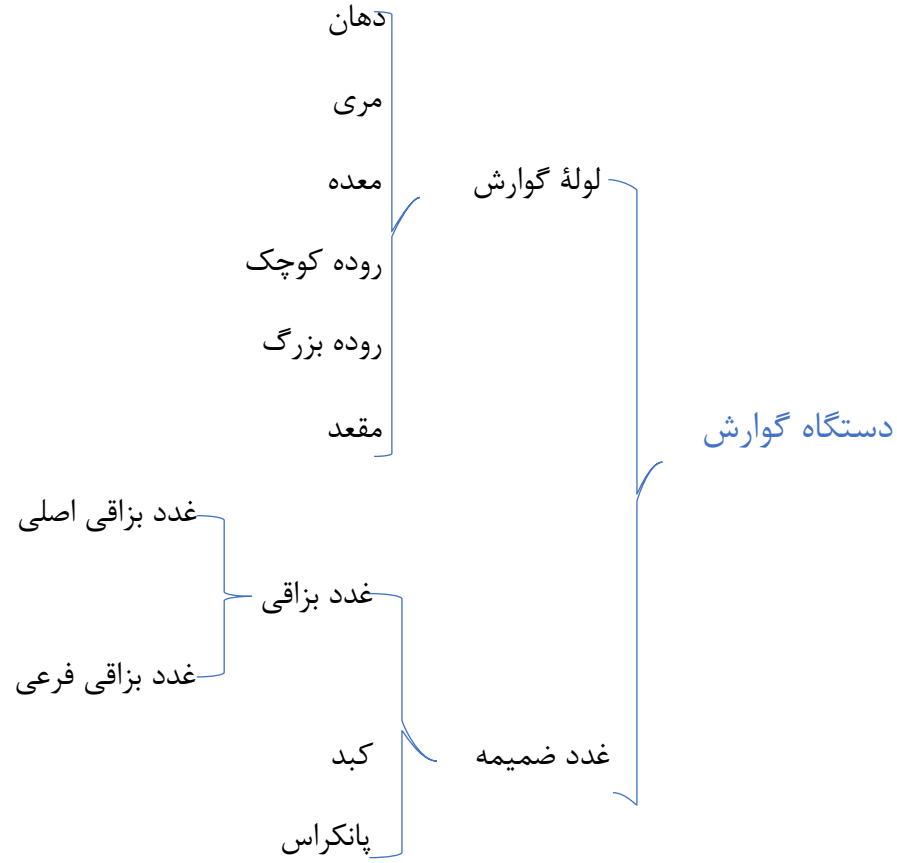


## عملکردهای دستگاه گوارش

1. فروبردن غذا یا بلع(Ingestion): ورود مواد و مایعات از طریق حفره دهانی.
2. فرایندهای مکانیکی(Mechanical processing): له کردن غذا و تقسیم مواد غذایی به قطعات قابل گوارش و در نتیجه کمک به حرکت مواد در طول لوله گوارش.
3. هضم غذا(Digestion): هضم و تجزیهٔ شیمیایی مواد غذایی به منظور جذب توسط اپی‌تلیوم گوارشی.
4. ترشح(Secretion): آزاد کردن آب، اسیدها، آنزیم‌ها، بافرها و نمک‌ها بوسیلهٔ اپی‌تلیوم گوارشی و غدد ضمیمه.
5. جذب(Absorption): حرکت مواد شیمیایی، الکترولیت‌ها، ویتامین‌ها و آب از طریق اپی‌تلیوم گوارشی به درون محیط داخلی .
6. دفع(Excretion): حذف ترکیبات غیرقابل هضم و غیرقابل جذب غذایی.



Telegram: @medical_k

www.konkur.in



## بافت‌شناسی دستگاه گوارش

از سمت لومن به سمت خارج 4 لایه داریم:

### لایه‌های دستگاه گوارش

- مخاط(**Mucosa**)
  - اپی‌تلیوم
  - لامینا پروپریا
  - ماهیچهٔ مخاطی
- زیرمخاط(**Submucosa**)
  - بافت همبند متراکم
  - شبکهٔ عصبی مایسنر(Meissner) ← در تمام طول
  - لولهٔ گوارش
- ماهیچه‌ای(**Muscular**)
  - ماهیچه‌های حلقوی
  - شبکهٔ عصبی اورباخ (Auerbach) یا
  - میانتریک(Myenteric)
  - ماهیچه‌های طولی
- **Serosa or Advantitia**

- عضلات لولهٔ گوارش عمدتاً از نوع صاف میباشند، اما استثنائاتی هم وجود دارد؛ مثلاً یک سوم ابتدایی مری و اسفنکتر انتهایی لولهٔ گوارش هردو حاوی عضلات اسکلتی هستند.
- سیستم عصبی روده ای (انتریک) متشکل از شبکه‌های عصبی Meissner و میانتریک یا Auerbach است که به ترتیب در لایهٔ زیرمخاط و ماهیچه‌ای حضور دارند و الیاف آنها از نوع الیاف پاراسمپاتیک هستند. شبکه مینتریک به طور عمده حرکات گوارشی را کنترل می کند در حالیکه شبکه زیرمخاطی عمدتا کنترل کننده ترشحات گوارشی و جریان خون موضعی است.
- لایهٔ خارجی لولهٔ گوارش در تمام طول آن از نوع سروز است و تنها در قسمت‌هایی که لولهٔ گوارش در حفره آزاد نیست و به سایر اعضا یا ساختمان‌های مجاور متصل است (مانند مری)، ادوانتیس (Adventitia) نامیده می‌شود.
- اگر لایه خارجی لوله گوارش دارای مزوتلیوم باشد، به لایه خارجی سروز گفته می‌شود.



Telegram: @medical_k

www.konkur.in



## مری Esophagus:

مری عمدتاً نقش هدایت لقمهٔ غذایی را دارد و در نتیجه برای جلوگیری از ورود آسیب به دیوارهٔ لولهٔ گوارش، مخاط ضخیم تری نسبت به سایر قسمت ها دارد و اپی‌تلیوم آن از نوع مطبق سنگفرشی غیر شاخی است.

در لایهٔ زیرمخاط مری، غدد موکوسی وجود دارند که با ترشح موکوس، موجب تسهیل عبور وارد غذایی می‌شوند.

**نکته از رفرنس:**

علاوه بر غدد مری که در زیرمخاط قرار دارند، در نزدیکی معده، مخاط دارای گروه‌هایی از غدد به‌نام غدد کاردیاک مری می‌باشد که موکوس اضافی تولید می‌کنند.

لایهٔ عضلانی مری، در یک سوم فوقانی کاملاً از نوع مخطط است. یک سوم میانی آن ترکیبی از الیاف عضلانی صاف و مخطط و یک سوم انتهایی آن کاملاً از نوع عضلات صاف است.

لایهٔ خارجی مری فاقد مزوتلیوم است و درنتیجه Adventitia نامیده می‌شود.

**نکته از رفرنس:**

تنها 1 تا 2 سانتی‌متر انتهای مری که در حفرهٔ صفاق واقع شده است، توسط سروز پوشیده می‌شود.

محل اتصال معده به مری کاردیا نامیده می‌شود که در این ناحیه بافت پوششی لولهٔ گوارش، از مطبق سنگفرشی، به استوانه‌ای ساده تغییر می‌یابد. سرطان‌های بدخیم مری، عمدتاً از این لایه شروع می‌شوند.

**نکته:** اکثر سرطان‌های دستگاه گوارش، از بافت پوششی آن بوجود می‌آیند.

سرطان مری، سرطان نسبتاً شایعی است که پیش‌آگهی خوبی ندارد و بیماران به هنگام مراجعه معمولاً در مراحل بالای بیماری قرار دارند. سرطان مری معمولاً با اختلالات در عمل بلع بروز می‌کند؛ بیماران ابتدا در بلعیدن غذاهای جامد مشکل دارند اما با پیشرفت بیماری، در بلعیدن مایعات نیز اختلالات جدی بوجود می‌آید. درنتیجه یکی از نشانه‌های سرطان مری و سایر قسمت‌های دستگاه گوارش، کاهش وزن مفرط است.

## معده Stomach:

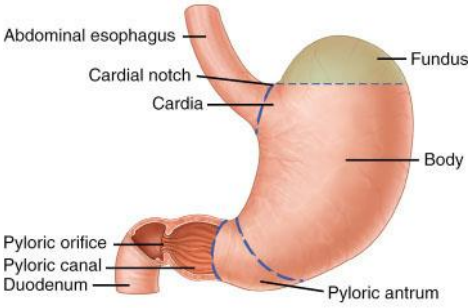


معده از نظر آناتومیک، از 4 قسمت کاردیا، فاندوس، تنه و پیلور تشکیل شده است.

از نظر بافت‌شناسی، سلول‌های غدد معدی در ناحیهٔ کاردیا و پیلور کاملاً مشابه اند. سلول‌های غدد معدی در فاندوس و تنه هم مشابه، و متفاوت از کاردیا و پیلور اند.



Telegram: @medical_k

www.konkur.in



مخاط معده دارای اپی‌تلیوم استوانه‌ی ساده است.

نکتهٔ جالب توجه در ساختمان معده، چین‌های طولی بزرگی به اسم روگا (Rogea) است که حاصل پیش‌روی زیرمخاط در مخاط است. این چین‌ها موقتی اند و با پر شدن معده از بین می‌روند. (برخلاف رودهٔ باریک که چین‌های آن از نوع دائمی اند).

زیرمخاط معده از نوع بافت همبند متراکم است و لایهٔ عضلانی آن، برخلاف سایر قسمت‌های لولهٔ گوارش از سه لایه عضلهٔ صاف که لایهٔ خارجی آن طولی، لایهٔ میانی حلقوی و لایهٔ داخلی آن مایل است، تشکیل شده است.

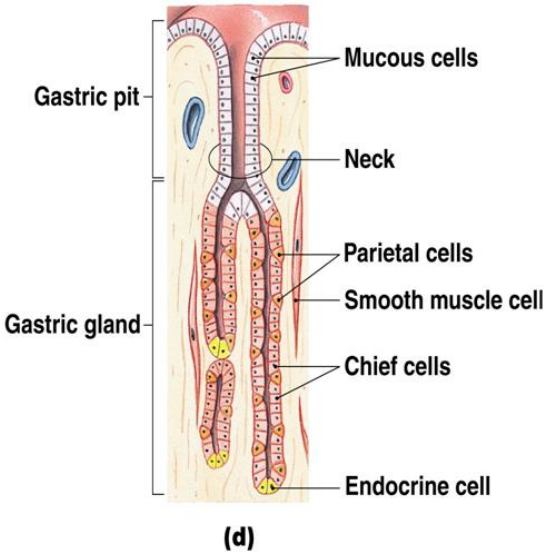


مخاط دیوارهٔ معده دارای فرورفتگی‌هایی به‌نام چاله‌های معدی می‌باشد که به غدد معدی ختم می‌شوند. از پیش‌روی اپی‌تلیوم استوانه‌ای ساده در لامینا پروپریا، چاله‌های معدی (Gastric Pits) بوجود می‌آیند که هرکدام دارای یک منفذ به داخل لومن معده می‌باشند و غدد معدی ترشحات خود را از طریق آنها به داخل لومن می‌ریزند. در ادامهٔ پیش‌روی اپی‌تلیوم به لامیناپروپریا، غدد معدی بوجود می‌آیند که تا درون ضخامت کامل لامینا پروپریا امتداد می‌یابند.

غدد معدی در قسمت‌های Gastric (احتمالاً منظور فاندوس و تنه است)، Cardiac و Pyloric مشاهده می‌شود و به سبب آنها سطح معده افزایش می‌یابد. سلول‌های تنگه، گردن و قاعدهٔ غدد، از نظر نوع سلول با یکدیگر متفاوت اند.

**نکته از رفرنس:**

دقت کنید علی‌رغم گفتهٔ استاد، رفرنس جان کوئیرا، غدد معدی را به ناحیهٔ فاندوس و تنه منحصر می‌داند و در واقع سلول‌هایی که در ادامه بررسی خواهیم کرد تنها در غدد این دو ناحیه دیده می‌شوند. هرچند در کاردیا و پیلور هم غدد ترشحی طویلی دیده می‌شوند که به ترتیب Cardial glands و Pyloric glands نامیده می‌شوند که صرفاً ترشح مقدار زیادی موکوس را بر عهده دارند؛ اما برخی منابع هم این دو نوع غده را زیر مجموعهٔ Gastric glands می‌دانند که تأیید کنندهٔ حرف استاد عزیز است.

غدد معدی فاندوس و تنه 4 نوع سلول اصلی دارند:

- **سلول‌های موکوسی گردن:** ترشح لایهٔ موکوسی محافظ در برابر کلریدریک اسید.
- **سلول‌های جداری:** ترشح اسید کلریدریک و فاکتور داخلی Intrinsic Factor.

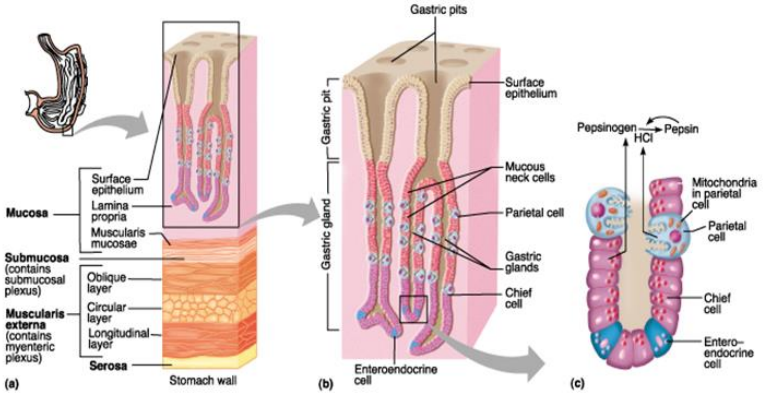




Telegram: @medical_k

www.konkur.in



این سلول‌ها سیتوپلاسم شدیداً ائوزینوفیل (قرمز رنگ) دارند که نشان‌دهندهٔ حضور تعداد زیادی میتوکندری است. به علاوه این سلول‌ها کانالیکول‌هایی دارند که هرکدام، تعداد زیادی میکرو ویلی دارند و در مجموع سطح بسیار وسیعی برای این سلول‌ها بوجود می‌آورند.

- **سلول‌های اصلی یا زیموژن (Chief Cells):** در قاعدهٔ غدد، دارای ویژگی‌های سلول فعال ترشح‌کنندهٔ پروتئین: RER و دستگاه گلژی فراوان + گرانول‌های سطحی به تعداد زیاد. این سلول‌ها، ترشح‌کنندهٔ پپسینوژن و لیپاز معدی هم هستند.
- **سلول‌های انتروآندوکرین:** سلول‌های ترشح‌کنندهٔ هورمون، پراکنده در مخاط معده، دارای اعمال اندوکرین و پاراکرین.

**نکته از رفرنس:**

سلول‌های انتروآندوکرین معدی، در ناحیهٔ فوندوس معده، سروتونین و در ناحیهٔ پیلور، گاسترین تولید می‌کنند. این سلول‌ها در نواحی مختلف لولهٔ گوارش، هورمون‌هایی نظیر هیستامین، اندروفین، سروتونین، کوله سیتوکینین، سوماتوستاتین، سکرتین و ... تولید می‌کنند که اهمیت زیادی در عملکرد لولهٔ گوارش دارند.

## روده باریک Small intestine:

روده باریک مهمترین بخش لولهٔ گوارش است که تکمیل‌کنندهٔ فرایند هضم غذا و جذب‌کنندهٔ مواد هضم شده است. از نظر آناتومیک از 3 قسمت تشکیل شده است؛ قسمت C شکل ابتدایی تحت عنوان دوازدهه (Duodenum)، قسمت میانی به‌نام ژژونوم (Jejunum) و قسمت انتهایی (طویل‌ترین قسمت) که ایلئوم :(Ileum) نام دارد . ایلئوم بوسیلهٔ دریچهٔ ایلئوسکال (Ileocecal valve) یا Cecum یا بخش ابتدایی رودهٔ بزرگ مرتبط می‌شود.

مخاط روده هم مانند معده، از سلول‌های پوششی استوانه‌ای ساده بوجود می‌آید که در اینجا انتروسیت (Entrocytes) یا سلول‌های جذبی نامیده می‌شوند و در میان آنها تعداد زیادی سلول‌های جامی (Goblet cells) حضور دارند.

سه ساختار تکامل یافته برای افزایش هرچه بیشتر سطح جذب در روده‌ها وجود دارد:

- چین‌های ثابت (برخلاف معده) و حلقوی، تحت عنوان چین‌های حلقوی (Plicae circulares) که توسط چشم هم دیده می‌شود و متشکل از مخاط و زیرمخاط است. این ساختار سطح جذب روده را تا 3 برابر افزایش می‌دهد.
- از پیش‌روی آستر مخاط به زیر اپی‌تلیوم، کرک یا Villi یا پرز بوجود می‌آید که برجستگی‌های میکروسکپی هستند و سطح جذب را تا 10 برابر افزایش می‌دهند.
- ساختار سوم، برجستگی‌های سیتوپلاسمی به اسم ریزپرز یا میکرو ویلی هستند که به تعداد حدود 3000 عدد در سطح سلول‌های انتروسیت وجود دارند و سطح جذب را تا 20 برابر افزایش می‌دهند.



Telegram: @medical_k

www.konkur.in



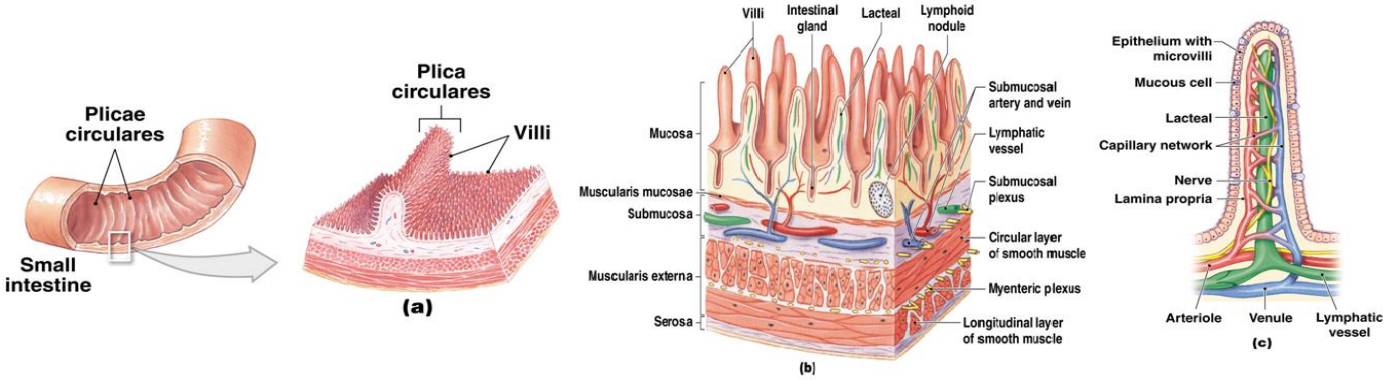


وجود این ساختارها مجموعاً تا 3×10×20=600 برابر، سطح جذب روده را افزایش می‌دهند.

وجود میکرو ویلی‌ها در سطح سلول‌های انتروسیت، منجر به بوجود آمدن حاشیهٔ مسواکی یا مخطط می‌شود.

## سلول‌های رودهٔ کوچک:

در نتیجهٔ فرو رفتن اپی‌تلیوم به آستر مخاط (برعکس پرز)، غدد روده‌ای یا کریپت های لیبرکون بوجود می‌آیند که شامل سلول‌های زیر اند:

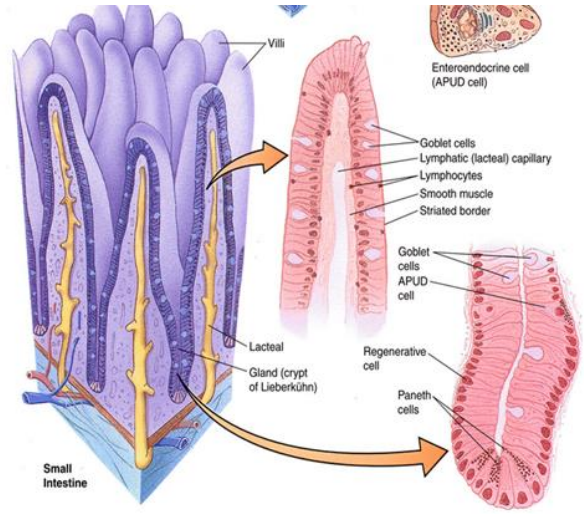


- **انتروسیت‌ها:** سلول‌های جذبی.
- **سلول‌های جامی (Goblet cells):** ترشح موکوس.
- **سلول‌های پانت (Paneth cells):** دارای سیتوپلاسم ائوزینوفیل، عملکردشان به طور واضح مشخص نیست.
- **M cells:** سلول‌های اپی‌تلیال تخصص یافته در بین سلول‌های انتروسیت، موجود در ایلئوم، بخشی از دستگاه ایمنی و ایمنی مخاطی: در واقع آنتی‌ژن‌ها را پردازش کرده، به سیستم ایمنی معرفی می‌کنند. این سلول‌ها عمدتا بر روی فولیکول‌های لنفاوی پلاک‌های پی‌یر قرار دارند.

## شناسایی بخش‌های مختلف رودهٔ کوچک زیر میکروسکوپ با استفاده از لندمارک ها :

- کیموس اسیدی معده مستقیماً وارد دئودنوم می‌شود؛ در نتیجه در لایهٔ زیرمخاط دئودنوم، غدد موکوسی وجود دارد که با ترشحات قلیایی خود از مخاط محافظت می‌کنند و Burner’s gland (Land mark) نامیده می‌شوند.



Telegram: @medical_k

www.konkur.in



- در ایلئوم، لامینا پروپریا و زیرمخاط حاوی تجمعات بسیار تکامل یافته‌ای از بافت لنفاوی مخاطی می‌باشند که شامل تجمعات ندول‌های لنفاوی است و پلاک های پی‌یر Peyer patches (Land mark) نامیده می‌شوند.
- اگر در دیوارۀ رودۀ کوچک هیچ‌یک از دو ساختار بالا مشاهده نشود، دیواره مربوط به ژژونوم است.

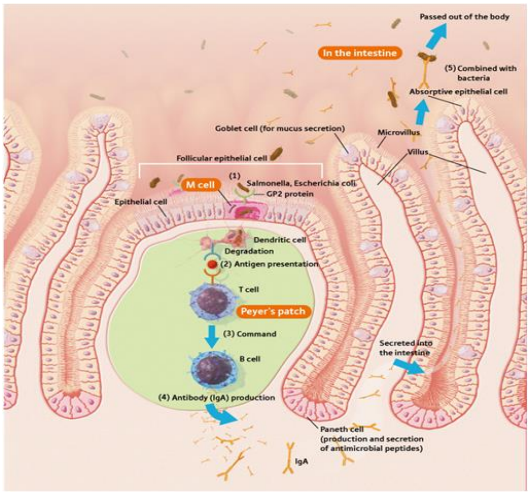


روده بزرگ:

سطح روده بزرگ صاف هست و فاقد چین خوردگی و پرز می باشد.پس عملکرد جذب روده بزرگ نسبت به روده کوچک خیلی کاهش یافته است.همچنین مانند روده کوچک ،دارای غده های لیبرکون طویل تر از حد معمول می باشد.دقت کنید در این غده ها فراوان ترین سلول ها،سلول های گابلت می باشند که وظیفه ترشح موکوس را بر عهده دارند.

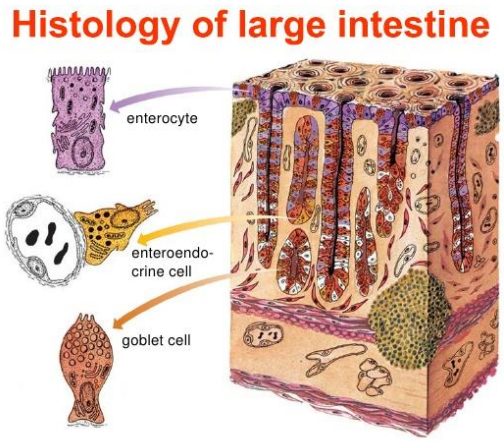


انواع سلول های روده بزرگ:

1.کونولوسیت

2.گابلت

3.سلول های انترواندوکرین

4.سلول های بازال

نکته قابل توجه دیگر در مورد روده بزرگ، در مورد بخش طولی لایه ماهیچه ای آن می باشد. شاید برایتان جالب باشد که بخش طولی ماهیچه ای دارای سه نوار طولی به نام کولی یا تن می باشد.



Telegram: @medical_k

www.konkur.in



مقایسه روده بزرگ و کوچک:

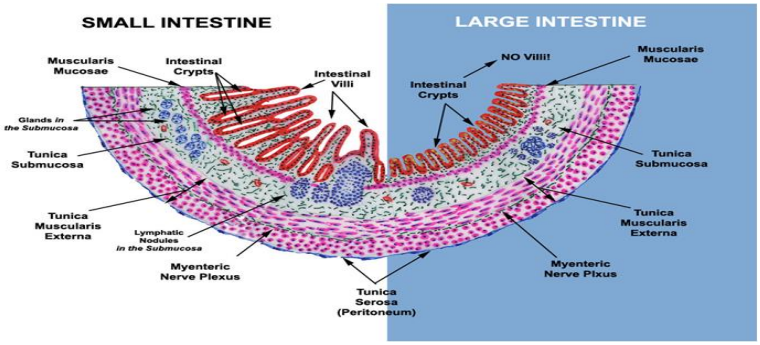


جداولی برای جمع بندی:

| Organ | Smooth muscle layers |
|---|---|
| Esophagus | 2, circular and longitudinal |
| Stomach | 3, oblique, circular, and longitudinal |
| Small Intestine | 2, circular and longitudinal |
| Large Intestine | 2, circular and longitudinal |

| **Organ** | **Serosa** |
|---|---|
| Esophagus | Adventitia due to the fact that the esophagus is not in a cavity |
| Stomach | Visceral Peritoneum |
| Small Intestine | Visceral Peritoneum |
| Large Intestine | Visceral Peritoneum |
| Anus | Adventitia |



Telegram: @medical_k

www.konkur.in



| Organ | Epithelium |
|---|---|
| Mouth | Nonkeratinized Stratified Squamous |
| Pharynx | Nonkeratinized Stratified Squamous |
| Esophagus | Nonkeratinized Stratified Squamous |
| Stomach | Simple Columnar |
| Small Intestine | Simple Columnar |
| Large Intestine | Simple Columnar |
| Anus | Nonkeratinized Stratified Squamous |

| **Organ** | **Specialized structures** |
|---|---|
| Esophagus | Submucosal mucous glands |
| Stomach | None |
| Duodenum | Brunner’s glands |
| Ileum | Peyer’s Patches |
| Large Intestine | None |



Telegram: @medical_k

www.konkur.in

وَمَنْ أَحْيَاهَا فَكَأَنَّمَا أَحْيَا النَّاسَ جَمِيعًا ۚ آية

[سورة المائدة : 32]

3DH4

نام درس: بافت‌شناسی

نام استاد: دکتر ملک

تاریخ: 1399/07/19

TEHRAN UNIVERSITY OF MEDICAL SCIENCES

# ساختار میکروسکوپی ضمائم دستگاه

## گوارش

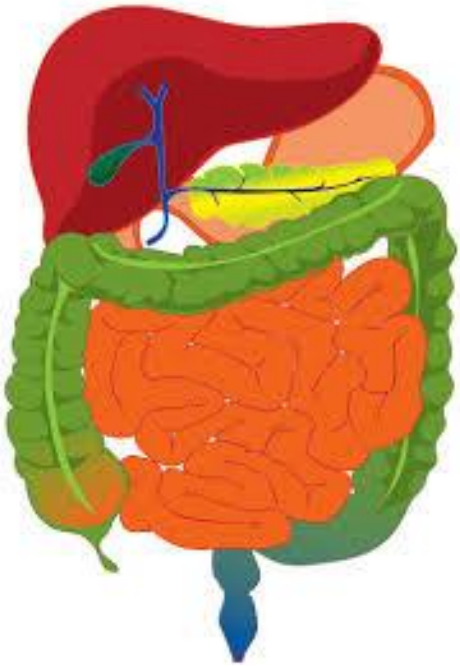

نگین سلطان‌زاده

آریا جلیلی

سبا ثابت

@Dr_jozveh

گروه جزوه نویسی

98 الف

Telegram: @medical_k

www.konkur.in



# پانکراس

پانکراس یا لوزالمعده نوعی **غدهٔ مختلط (mixed gland)** است؛ به این معنی که بخش برون‌ریز آن آنزیم‌های گوارشی را ترشح می‌کند و قسمت اعظم حجم پانکراس را شامل می‌شود. بخش درون‌ریز آن نیز حاوی یک سری جزایر به نام جزایر لانگرهانس است که هورمون‌های لازم جهت تنظیم متابولیسم کربوهیدرات‌ها را ترشح می‌کند. این عضو در پشت شکم و در خلف معده قرار دارد و عضوی انگشتی‌شکل و خلف صفاقی است.

از لحاظ آناتومیک، پانکراس شامل سه قسمت سر، تنهٔ باریک و دم کشیده شده به سمت چپ می‌باشد که سر آن در مجاورت دئودنوم قرار دارد.

سر پانکراس به طور کلی در بیماری‌های گوارشی اهمیت زیادی دارد؛ زیرا نوعی سرطان داریم که در این ناحیه ایجاد می‌شود (البته در همهٔ نقاط ممکن است سرطان ایجاد شود ولی سرطان سر پانکراس شایع‌تر است). دورهٔ کمون این سرطان (تا وقتی علائم نشان دهد) بسیار زیاد است و حتی قبل از ایجاد علائم متاستاز نیز می‌دهد که سبب می‌شود تشخیص زودهنگام این بیماری بسیار کم باشد. در نتیجه این بیماری در مراحل بسیار بالا تشخیص داده می‌شود؛ به همین دلیل میزان مرگ و میر آن زیاد است و به نوعی بدترین نوع سرطان دستگاه گوارش سرطان سر پانکراس است.

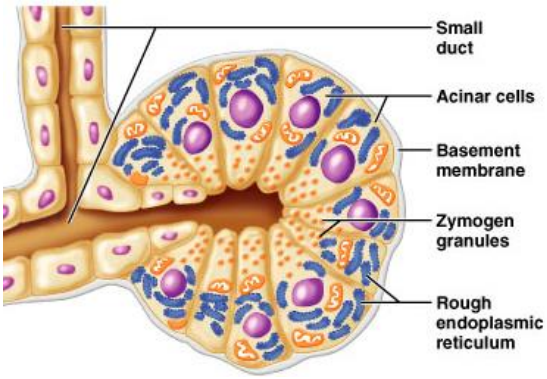

شکل 1: یک آسینوس برون‌ریز پانکراس

بخش برون‌ریز پانکراس دارای یک کپسول نازک از جنس بافت همبند است که استطاله هایی از آن به داخل پانکراس وارد می‌شود و آن را به لوبول‌هایی تقسیم می‌نماید که داخل این لوبول‌ها بخش برون‌ریز پانکراس قابل مشاهده است. اکثر فعالیت‌های پانکراس را می‌توان به همین بخش اگزوکرین مربوط دانست که آنزیم‌های گوارشی را تولید و ترشح می‌کند و به دوازدهه می‌ریزد. بخش اگزوکرین به آسینی‌های ترشحی سروزی غدد بزاقی، علی‌الخصوص غدد پاروتید شباهت دارد؛ یعنی به همان صورت یک سری آسینی‌های مدور وجود دارد و روی غشای پایهٔ آن‌ها سلول‌های هرمی‌شکلی داریم که در آن‌ها هستهٔ گرد سلول در قاعده قرار داشته و گرانول‌های ترشحی (ائوزینوفیلیک) دارای آنزیم‌هایی نظیر لیپازها هستند. این گرانول‌ها در قسمت رأسی (apical) سیتوپلاسم قرار می‌گیرند که به آن گرانول‌ها **زیموژن** می‌گوییم (چون محتوی آنزیم است). پس آسینی‌های پانکراس به مجاری بزرگی باز می‌شوند و در این مجاری حدود 22 نوع آنزیم را ترشح می‌کنند که ابتدا در گرانول‌های زیموژن که شبیه خوشه‌های انگور است ذخیره شده و سپس پس از ترشح به دوازدهه آزاد می‌شوند.

جهت تشخیص پانکراس از غدد بزاقی در نمای میکروسکوپی می‌توان به این چند مورد توجه نمود:

1. پانکراس مجاری مخطط (striated ducts) ندارد.

می‌دانیم که پس از مجاری رابط با اپیتلیوم مکعبی کوتاه در غدد بزاقی مجاری‌ای با اپیتلیوم استوانه‌ای (columnar) قرار دارند؛ این سلول‌ها دارای خطوطی در قاعدهٔ خود هستند که سبب مخطط شدن این مجاری می‌شود و به همین دلیل نیز به آن‌ها مجاری مخطط می‌گوییم.



Telegram: @medical_k

www.konkur.in



2. پانکراس سلول میواپیتلیال ندارد.

اولین مجرایی که ترشحات غدهٔ بزاقی را خارج می‌کند مجرای کوچکی به نام مجرای رابط است. دور این مجاری و آسینی‌های ترشحی سلول‌هایی به نام میواپیتلیال قرار دارند که دارای فیلامان اکتین در سلول‌هایش است؛ به همین دلیل این چنین نام گرفته‌است.

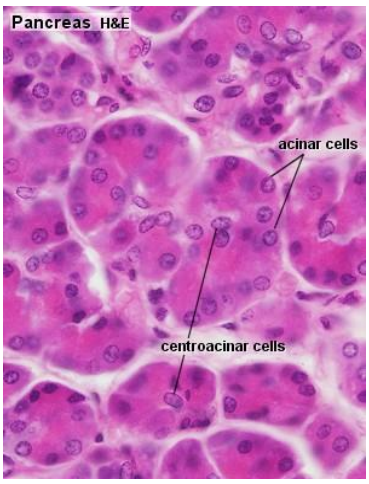

شکل 2: نمایی میکروسکوپی از پانکراس

3. در اولین بخش مجاری خارج‌کنندهٔ ترشحات (همان مجاری رابط) در آسینی‌های سروزی پانکراس، سلول‌های روشن رنگ‌پریده ای در مرکز آسینی‌ها داریم که به آن‌ها **سلول‌های مرکز آسینی (centroacinar cell)** می‌گویند.
4. پانکراس برخلاف غدد بزاقی جزایر لانگرهانس دارد که حاوی توده‌های سلولی روشن است. (دقت کنید که این مورد مربوط به تفاوت بخش برون‌ریز پانکراس از غدد بزاقی نیست!)

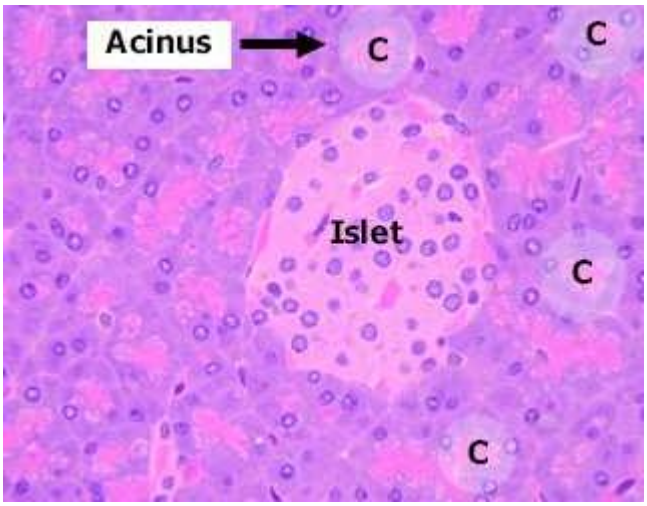

شکل 3: نمایی از جزیرهٔ لانگرهانس و آسینی برون‌ریز

مجاری رابط در بخش برون‌ریز پانکراس به هم می‌پیوندند و مجاری داخل لوبولی و بین لوبولی را تشکیل می‌دهند. مجموعاً بخش برون‌ریز پانکراس حدود 1.5 لیتر شیرهٔ قلیایی ترشح می‌کند که آن را مستقیماً به داخل دئودنوم می‌ریزد. در دئودنوم یون بیکربنات، pH اسیدی کیموس معده را خنثی می‌کند و pH مناسبی جهت فعالیت آنزیم‌های پانکراسی مانند نوکلئاز، لیپاز، پروتئاز، آلفا آمیلازها و آنزیم‌های دیگر فراهم می‌کند.

**نکته:** ترشحات بخش برون‌ریز پانکراس توسط دو هورمون که از سلول‌های انتروآندوکرین رودهٔ باریک ترشح می‌شود کنترل می‌شود:

1. کوله سیستوکینین (CCK)که ترشح آنزیم توسط سلول‌های آسینی را تحریک می‌کند.
2. سکرتین که ترشح آب و بی‌کربنات را از سلول‌های مجاری پانکراس سبب می‌شود.

عملکرد درون‌ریز پانکراس هم دارای اهمیت زیادی برای ما است که وظیفهٔ این عمل بر عهدهٔ جزایر لانگرهانس است. در نمای میکروسکوپی با بزرگنمایی کم این جزایر به صورت یک سری تودهٔ سلولی روشن در بین آسینی‌های سروزی بخش برون‌ریز دیده می‌شوند. همانطور که گفتیم این سلول‌ها هورمون‌های تنظیم‌کنندهٔ متابولیسم کربوهیدرات‌ها را ترشح می‌کنند که شامل انسولین (ترشحی از β-cell ها و کاهش‌دهندهٔ قند خون) و گلوکاگون (ترشحی از α-cell ها و افزایش‌دهندهٔ قند خون) است.



Telegram: @medical_k

www.konkur.in



**پانکراتیت (التهاب پانکراس):** در این بیماری پیش‌آنزیم‌هایی که در گرانول‌ها وجود دارند فعال می‌شوند و بافت پانکراسی را خود به خود هضم می‌کنند. از عوامل ایجاد کننده می‌توان به الکل اشاره کرد که احتمال زیادی دارد فردی که الکلی است دچار پانکراتیت شود. داروها و پرخوری نیز از دیگر ریسک‌فاکتورهای ابتلا به پانکراتیت هستند. به طور کلی پانکراتیت حاد ممکن است کشنده باشد و درد بسیار شدیدی دارد.

## کبد

به نوعی این اندام فرمانده غدد ضمیمهٔ دستگاه گوارش یا حتی فرمانده کل لولهٔ گوارش است (به دلیل اهمیت) و بزرگترین اندام داخلی بدن است و حدود 1.5 کیلوگرم وزن دارد (حدود 2٪ از وزن یک فرد بالغ را شامل می‌شود). این اندام در ربع راست فوقانی حفرهٔ شکم و بلافاصله زیر دیافراگم قرار دارد.

کبد دارای دو لوب اصلی راست و چپ و دو لوب تحتانی کوچک‌تر است که اغلب آن‌ها توسط کپسولی نازک از مزوتلیوم صفاق احشایی که به آن گلیسون می‌گویند پوشیده می‌شود. این غشا در محل ناف در بخش تحتانی ضخیم می‌شود که این ناحیه محل قرارگیری گردش خون دوگانهٔ کبدی است.گردش خون دوگانه شامل ورید کبدی پورت و شریان کبدی است که به داخل کبد وارد میشوند و نیز ورید کبدی و عروق لنفاوی و مجرای صفراوی مشترک از آن خارج میشوند .

تمام اندام‌ها خون خود را از شریان‌ها دریافت می‌کنند. در این مورد کبد استثناء است که حدود 75٪ خون خود را از ورید باب دریافت می‌کند که سرشار از مواد غذایی ولی دارای اکسیژن کم است. این ورید خون را از روده‌ها، طحال و معده به کبد می‌برد تا سم‌زدایی و دتوکسیفیه شود. این کار توسط رتیکولوم آندوپلاسمی صاف (SER) سلول‌های کبدی یا هپاتوسیت‌ها انجام می‌شود. به طور کلی سم‌زدایی تمام مواد غذایی، داروها، الکل و تمام موادی که می‌خوریم در هپاتوسیت‌ها انجام می‌شود.

این سلول‌ها متنوع‌ترین و بیش‌ترین وظایف را در کبد دارند.

ترشح اگزوکرین هپاتوسیت‌ها صفرا (bile ) نام دارد که در گوارش نقش اصلی را دارد و در کیسهٔ صفرا که در سطح تحتانی کبد قرار دارد ذخیره می‌شود. همچنین سنتز و ترشح اندوکرین هپاتوسیت‌ها شامل پروتئین‌های پلاسما مانند فیبرینوژن، آلبومین، لیپوپروتئین، ترانسفرین و ... است. هپاتوسیت‌ها همچنین قند را به صورت گلیکوژن در گرانول‌ها ذخیره می‌کنند و هنگام نیاز به آن گلوکونئوژنز را انجام می‌دهند. همچنین هپاتوسیت‌ها از AAها گلوکز تولید می‌کنند (طی گلوکونئوژنز) و همچنین AAرا به اوره تبدیل می‌کنند (طی دزامیناسیون) که اوره حاصل شده ،توسط کلیه از خون برداشت می‌شود. همچنین هپاتوسیت در دتوکسیفیه‌کردن مواد به همراه رتیکولوم آندوپلاسمی صاف که بسیار تکامل‌یافته است نقش دارد و عمل کونژوگاسیون و متیلاسیون را انجام می‌دهد.

کبد توانایی ترمیم زیادی دارد؛ به طوری که اگر فردی بخش عمدهٔ کبد خود را بردارد ولی سلول‌های آن سالم باشد کبد می‌تواند ترمیم شود. به طور کلی رد پیوند کبد بسیار کم رخ می‌دهد و در بچه‌ها یا افرادی که کبد ندارند و یا کبد نارسا است می‌توان بخشی از کبد یک نفر از افراد خانواده را با او پیوند زد و می‌بینیم که پس از مدتی هر دو نفر کبد کاملی دارند ⟸ این یعنی **کبد قابلیت ترمیم زیادی دارد.**



Telegram: @medical_k

www.konkur.in



در ساختمان کبد بین هپاتوسیت‌ها و سینوزوئیدها فضایی به نام فضای اطراف سینوزوئیدی داریم ( perisinusoidal space یا space of disse) که فقط با میکروسکوپ الکترونی آن را می‌توان دید و به بیماری کبد چرب ارتباط دارد. در این فضا سلول‌های بسیاری داریم که با میکروسکوپ‌های معمولی نمی‌توان آن‌ها را دید، منشأ شان مزانشیمی (از مزودرم رویانی) است و دارای قطرات چربی در خود است که می‌توانند ویتامین A (و نیز بقیه ویتامین های محلول در چربی)را در خود ذخیره کنند (بدانیم که یکی از وظایف سلول‌های کبدی ذخیرهٔ ویتامین‌های محلول در چربی است). این سلول‌ها Ito cells نام دارند که حالت ستاره‌ای شکل دارند. علاوه بر این، این سلول‌ها ماتریکس خارج سلولی را تولید می‌کنند و هم چنین زمانی که به کبد آسیبی وارد می‌شود این سلول‌ها به میوفیبروبلاست تبدیل می‌شوند که می‌تواند آسیب را ترمیم کند.

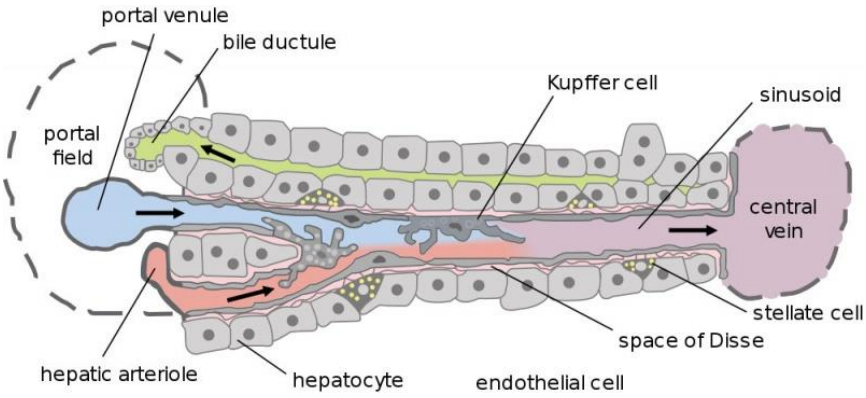


شکل 4: نمایی از یک سینوزوئید و فضای پری‌سینوزوئیدال

علاوه بر هپاتوسیت‌ها در کبد نوعی سلول دیگر به نام **سلول کوپفر (kupffer cells)** داریم که این سلول‌ها نیز ستاره‌ای شکل هستند و در جدار سینوزوئیدهای کبدی قرار دارند (علاوه بر سلول‌های اپی‌تلیال مجاری). در اصل این سلول‌ها ماکروفاژهای کبدی هستند که گلبول‌های قرمز پیر و فرسوده را از جریان خون حذف می‌کنند (البته باید دقت کنیم که بیش‌تر این کار در طحال انجام می‌شود و در کسی که طحال نداشته‌باشد، کبد به طور جبرانی این کار را انجام می‌دهد. برخلاف سلول‌های پوششی مجاری، هستهٔ سلول‌های کوپفر بر درون لومن برجسته است.

کبد 75٪ خونش را با ورید باب از روده یا معده می‌گیرد و 25٪ دیگر را از شریان کبدی دریافت می‌کند. دلیل آن نیز همانطور که ذکر شد، دتوکسیفیه کردن خون توسط متیله، کونژوگه و آلکیله‌کردن مواد و توسط سلول‌های هپاتوسیت است.

به طور کلی شناخت لوبول‌های کبدی کلاسیک برای ما کافی است. در فواصل بین لوبول‌ها فضاهای مثلثی‌شکلی به وجود می‌آید که portal space یا kiernan space نام دارند. در این فضا شاخه‌ای از شریان کبدی، شاخه‌ای از ورید باب و شاخه‌ای از مجرای صفراوی قرار دارد که اصطلاحاً به آن **تریاد کبدی** گفته می‌شود. ورید باب و شریان کبدی خون خود را در مویرگ‌های وسیعی می‌ریزند که مانند دریاچه هستند و بین هپاتوسیت‌ها قرار دارند (سینوزوئید). خون هر دو قسمت در این ناحیه مخلوط می‌شوند و پس از تصفیه به ورید مرکز لوبولی می‌ریزد. کلاً این ورید فقط یک لایه سلول اندوتلیالی دارد و خون آن نهایتاً به وریدهای بزرگ می‌ریزد که در انتها به IVC تخلیه می‌شود.

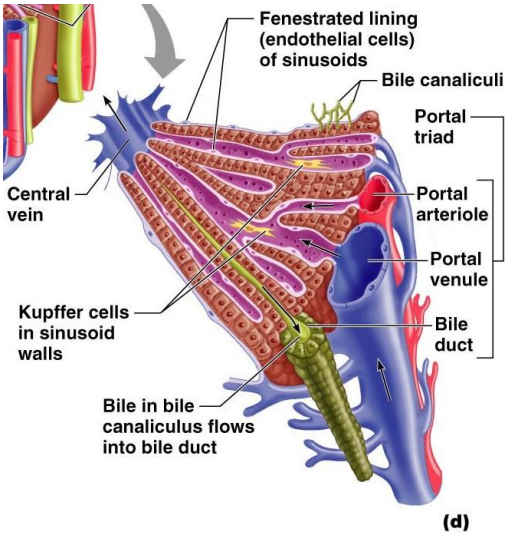


شکل 5: نمایی از تریاد کبدی

- سلول‌های هپاتوسیت سلول‌های اپیتلیال مکعبی بزرگ به همراه هستهٔ مدور بزرگی در مرکز خود هستند و همچنین سیتوپلاسم شان نیز در رنگ‌آمیزی E&H به شدت قرمز است (به دلیل وجود میتوکندری زیاد). البته ممکن است برخی دوهسته‌ای باشند.



Telegram: @medical_k

www.konkur.in



تقریبا 50درصد هپاتوسیت ها ،پلی‌پلوئید بوده و کروموزوم هایشان 2تا8 برابر تعداد کروموزوم های معمولی است .
پارانشیم کبدی شامل هزاران لوبول کوچک کبدی سازمان‌یافته است که هر کدام در وسط دارای یک ورید مرکز لوبولی است که ساختمان این ورید به سایر وریدها شباهتی ندارد. همانطور که گفتیم، دور آن از مدیا، ادوانتیس و عضلهٔ صاف خبری نیست و دیوارهٔ نازکی دارد. در اطراف آن هپاتوسیت‌ها به صورت شعاعی یا استطاله‌دار امتداد می‌یابند و در انتها به کانال‌های پورت می‌روند. این کانال‌ها فضاهایی هستند که در محیط هر لوبول به تعداد 3 تا 6 تا قرار دارند. در این کانال‌ها اجزای تریاد (سه‌گانه) پورت دیده می‌شود. همان‌طور که گفتیم تریاد شامل سه جزء است:

- ✓ شاخه‌ای منشعب از ورید باب که حاوی خون سرشار از مواد غذایی همراه با $O_2$ کم است. (عضو بزرگتر تریاد )
- ✓ شریانچه‌ای که شاخه‌ای از شریان کبدی است و حاوی خون سرشار از $O_2$ است. (عضو کوچکتر تریاد )
- ✓ یک یا دو مجرای صفراوی کوچک همراه با اپیتلیوم مکعبی

ورید و شریان خون خود را به سینوزوئیدهای کبدی که بین هپاتوسیت‌ها قرار دارد می‌ریزند و در نهایت پس از مخلوط شدن خون شریانی و وریدی در سینوزوئیدها خون در نهایت به ورید مرکز لوبولی می‌ریزد. پس به نوعی می‌توان گفت که در یک لوبول کلاسیک، جریان خون از خارج به مرکز لوبول است .

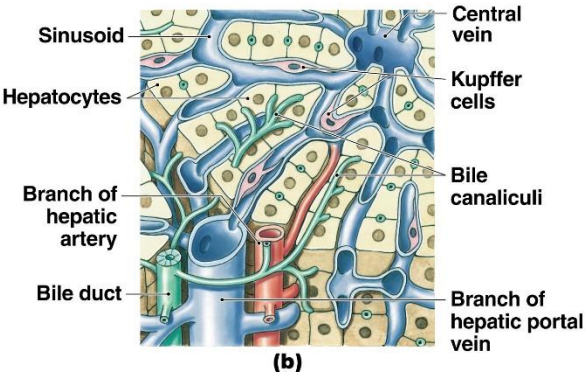


شکل 6: نمایی از کانالیکول صفراوی و مجرای هرینگ.

فضای بین دو هپاتوسیت که مجاور که در سمت سینوزوئیدها قرار ندارد دارای اپی‌تلیوم نیست و **کانالیکول صفراوی** نام دارد. در اصل این ناحیه اولین جایی است که صفرا به آن می‌ریزد. در قسمت‌های محیطی لوبول یک سری مجاری صفراوی قرار دارند که به آن **مجاری هرینگ** (hering) می‌گویند. سلول‌های اپیتلیوم این مجاری از نوع مکعبی هستند که کلانژیوسیت نامیده می‌شوند. در اصل کانالیکول‌ها محتوای خود را به مجاری هرینگ تخلیه می‌نمایند و آن مجاری نیز صفرا را به مجاری صفراوی فضای پورت که داری اپیتلیوم مکعبی است تخلیه می‌کنند.

**به طور خلاصه: کانالیکول صفراوی ⟸ مجرای هرینگ ⟸ مجرای صفراوی**

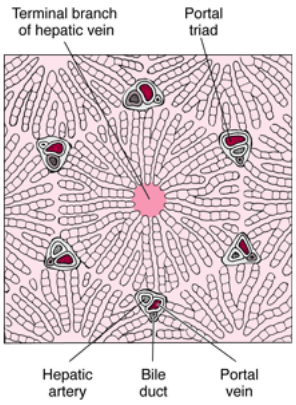


شکل 7: نمایی از لوبول کلاسیک

- ➢ کانالیکول‌های صفراوی یک شبکهٔ بسیار پیچیده در بین سلول‌های هپاتوسیت تشکیل می‌دهند و در نزدیکی ورید پورت پایان می‌یابند. ⟸ **جریان صفرا در خلاف جهت خون پیش می‌رود (از مرکز به محیط)**

## انواع لوبول‌های کبدی

1. لوبول کلاسیک (classic lobule): در این لوبول‌ها یک ورید مرکزی در وسط و تریادهای پورت در اطراف قرار می‌گیرند که ممکن است به شکل شش‌وجهی باشد یا نباشد.
2. لوبول پورتال (portal lobule): فضای پورت در وسط قرار دارد و 3 ورید مرکزی (در اصل ورید مرکز لوبولی با دیوارهٔ نازک) در گوشه‌ها قرار می‌گیرند و شکل مثلثی می‌گیرند.



Telegram: @medical_k

www.konkur.in



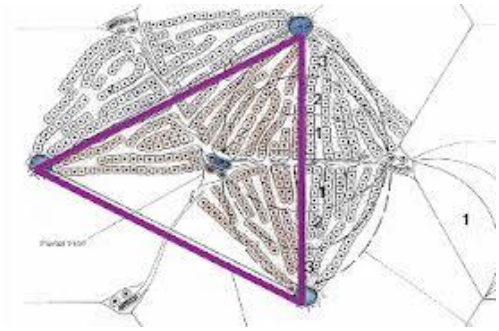

شکل 8: نمایی از لوبول پورتال

لوبول پورتال بیش‌تر زمانی مورد استفاده است که ترشح اگزوکرین یا صفرا مدنظر باشد. لوبول پورتال یک مجرای کوچک صفراوی در مرکز دارد که صفرا از همهٔ هپاتوسیت‌های اطراف در خلاف جهت خون به سمت مجرا حرکت می‌کند.

3. liver acinus of Rappaport: بیضی‌شکل است و دارای 2 عدد ورید مرکزی و 2 فضای پورت (تریاد) در رأس‌های آن قرار می‌گیرند. این لوبول بیشتر روی ماهیت خون‌رسانی و شیب $O_2$ از شریان کبدی به ورید مرکزی هپاتوسیت نقش دارد. هپاتوسیت‌هایی که به شریانچه‌های کبدی نزدیک‌ترند zone 1 را تشکیل می‌دهند که بیش‌ترین مقدار $O_2$ و مواد غذایی را دریافت می‌کنند. در این هپاتوسیت‌ها اعمال مربوط به سنتز و متابولیسم مانند سنتز پروتئین به راحتی انجام می‌شود. zone 3 سلول‌های نزدیک به ورید را شامل می‌شود که کمترین $O_2$ و مواد غذایی را دریافت می‌کنند و محل‌هایی برای گلیکولیز و تشکیل لیپید و تغییرات بیولوژیکی داروها دارد. همچنین این سلول‌ها اولین سلول‌هایی هستند که در معرض تجمع چربی و خطر نکروز ایسکمی هستند. در ناحیهٔ 2 سلول‌ها متوسطی از متابولیسم دو ناحیهٔ دیگر را انجام می‌دهند.

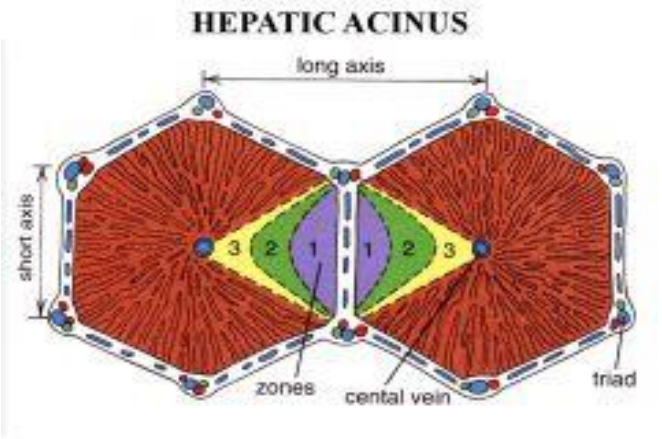


شکل 9: نمایی از liver acinus of Rappaport

در سیروز کبدی هپاتوسیت تخریب می‌شود و بافت همبند کبدی، کلاژن نوع 1 یا رشته‌های فیبروزه به جای آن تولید می‌کند و کبد فیبروزه ایجاد می‌کند و قابل برگشت نیست.

اگر هپاتوسیت در خودش چربی ذخیره کند و قطرات بزرگ TAG در سیتوپلاسم این سلول‌ها تجمع یابد، کبد چرب به وجود می‌آید که در صورت پیشرفت کم، قابل برگشت است و مهم‌ترین عامل ایجاد آن الکل است. افراد الکلی به جز کبد چرب خود را در برابر امراض مختلف دیگری به مانند سیروز کبدی، پانکراتیت، سرطان ریه، سرطان مثانه، سرطان کبد و ... نیز قرار می‌دهند. البته سرطان کبدی اولیه (هپاتوکارسینوما) نادر است ولی متاستاز کبدی بسیار شایع است.

در صورت پیشرفت کبد چرب ،التهاب سلول‌های کبدی (هپاتیت ) رخ میدهد که شامل سه نوع معروف A، B و C می‌باشد. نوع B و C آن خطرناک است و منجر به بیماری‌های پیش‌رونده کبدی مانند سیروز یا ضایعهٔ غیرقابل بازگشت می‌شود

یکی از اعمال SER سلول های هپاتوسیت، کونژوگه‌کردن بیلی‌روبین نامحلول در آب (یا بیلی‌روبین زرد) است که توسط گلوکونیل ترانسفرازها کونژوگه می‌گردد و به بیلی‌روبین غیرسمی و محلول در آب تبدیل می‌شود. اگر بیلی‌روبین به طور کامل تولید نشود و یا تخلیه نشود سبب ایجاد زردی می‌شود. این افزایش غیرمستقیم بیلی‌روبین می‌تواند بسیار خطرناک باشد؛ به خصوص در نوزادان نارس که SER آن‌ها هنوز به طور کامل تکامل نیافته‌است.

(نوزادی که قبل 37 هفتگی متواد شود؛ نارس تلقی میشود.)



Telegram: @medical_k

www.konkur.in



برای درمان این نوزادان را در برابر نور فلوئورسنت قرار می‌دهند که بیلی‌روبین غیرکونژوگه را به یک فتوایزومر محلول درآب تبدیل می‌کند که می‌تواند از طریق کلیه‌ها دفع شود. تا زمانی که میزان بیلی‌روبین سمی یا غیرمحلول در آب خیلی بالا نرفته خطرناک نیست؛ اما اگر این میزان بسیار بالا رود شاید ناچار به تعویض خون در نوزاد شویم؛ چرا که همین بیلی‌روبین می‌تواند در مغز رسوب کند و سبب اختلالات مهم شود. اگر انسداد مجاری صفراوی در اثر سنگ یا تومور داشته‌باشیم هم می‌توانیم زردی را مشاهده کنیم.

## کیسهٔ صفرا

به طور کلی مسیر عبور صفرا به طور خلاصه به این صورت است:

هپاتوسیت ← کانالیکول صفراوی ← مجرای هرینگ ← مجرای کوچک صفراوی ← مجاری صفراوی ← الحاق ← مجرای کبدی مشترک ← مجرای سیستیک ← مجرای صفراوی مشترک ← دوازدهه

کیسهٔ صفرا عضوی توخالی و گلابی‌شکل است که معمولاً جایگاه آن زیر لوب راست کبد می‌باشد و کار آن ذخیره و تغلیظ صفرا و آزادکردن آن به دئودنوم برای کمک به هضم چربی‌هاست و دارای سه بخش fundus، body و neck (infundibulum) است.

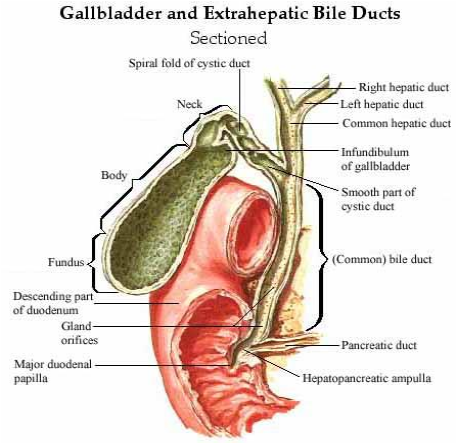


شکل 10: نمایی از کیسهٔ صفرا

دیوارهٔ کیسهٔ صفرا دارای 4 لایه است:

1. لایهٔ مخاطی که اپی‌تلیوم استوانه‌ای ساده دارد
2. لامینا پروپریا
3. لایهٔ عضلانی نازک
4. لایهٔ ادوانتیس خارجی

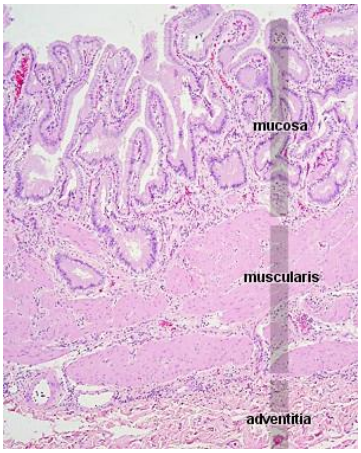


مخاط این کیسه از لحاظ ساختاری مانند بقیهٔ قسمت‌های دستگاه گوارش چین‌های متعددی دارد (که علی‌الخصوص در زمان خالی‌بودن کیسه کاملاً مشهود هستند.) اپیتلیوم مخاط به صورت بافت پوششی استوانه‌ای ساده بلند است که میتوکندری و میکروویلی زیادی در آن‌ها وجود دارد. زیر این اپیتلیوم لامینا پروپریا مانند بقیهٔ محل‌ها وجود دارد و البته submucosa ی مشخصی ندارد. همچنین فضای بین‌سلولی بزرگی دارند که شاخصهٔ سلول‌های انتقال‌دهندهٔ فعال آب است و جهت تغلیظ صفرا استفاده می‌شود. لایهٔ عضلانی نیز نازک است و سلول‌های آن در جهات مختلفی پراکنده شده‌اند. ادوانتیس نیز از بافت همبند متراکم تشکیل می‌شود که کیسهٔ صفرا را به کبد متصل می‌کندو همچنین ،کیسه صفرا زیرمخاط مشخصی ندارد.

شکل 11: نمایی از دیوارهٔ کیسهٔ صفرا

صفرا عضو ضروری ای نیست و قابلیت برداشته‌شدن را دارد؛ که در این حالت صفرا از قسمتی از کبد به دوازدهه تخلیه می‌شود و البته عوارض گوارشی محدودی هم ایجاد می‌کند.

از رایج‌ترین و مهم‌ترین بیماری‌های مربوط به کیسهٔ صفرا می‌توان سنگ صفرا (cholelithiasis) را نام برد. از ریسک‌فاکتورهای مهم آن می‌توان به جنسیت (شیوع بیش‌تر در خانم‌ها)، چاقی، کلسترول بالا و بیلی‌روبین بالا اشاره کرد. دلیل



Telegram: @medical_k

www.konkur.in



آن نیز رسوب املاح صفراوی است. البته دقت شود که تا زمانی که علامتی به دلیل سنگ صفرا در بدن ایجاد نشده‌است احتیاجی به درمان نیست. درمان دارویی خاصی برای سنگ صفرا نداریم و وقتی تبدیل به cholelithiasis حاد تبدیل شود با عمل لاپاروتومی کیسهٔ صفرای فرد را خارج می‌کنند. در افرادی که کیسهٔ صفرای شان خارج شده‌باشد، هضم چربی تا حدی با مشکل مواجه می‌شود و رژیم غذایی کم‌چربی یا بدون چربی برایشان توصیه می‌شود. البته سرطان کیسهٔ صفرا هم با وجود ندرت بیماری بسیار بدخیمی است و پیش‌آگهی بسیار بدی دارد.

## جمع‌بندی بافت‌شناسی لولهٔ گوارش

### Histology of the mucosa:

| organ | epithelium |
|---|---|
| Mouth | Nonkeratinized stratified squamous |
| Pharynx | Nonkeratinized stratified squamous |
| Esophagus | Nonkeratinized stratified squamous |
| Stomach | Simple columnar |
| Small intestine | Simple columnar |
| Large intestine | Simple columnar |
| Anus | Nonkeratinized stratified squamous |

### Histology of the mucosa:

| organ | Folds of the epithelium |
|---|---|
| Esophagus | None |
| Stomach | L: rugae S: gastric pits |
| Small intestine | L: plicae circulares, villi S: crypts of Lieberkuhn, microvilli |
| Large intestine | L: Haustra S: intestinal glands |

### Histology of the submucosa:

| organ | Specialized structure |
|---|---|
| Esophagus | Submucosal mucous glands |
| Stomach | None |
| Duodenum | Brunner’s glands |
| Ileum | Peyer’s glands |
| Large intestine | None |



Telegram: @medical_k

www.konkur.in



## Histology of the muscularis:

| organ | Smooth muscle layers |
|---|---|
| Esophagus | 2, circular and longitudinal |
| Stomach | 3, oblique, circular and longitudinal |
| Small intestine | 2, circular and longitudinal |
| Large intestine | 2, circular and longitudinal |

## Histology of the serosa:

| organ | Serosa |
|---|---|
| Esophagus | Adventitia due to the fact that the esophagus is not a cavity |
| Stomach | Visceral peritoneum |
| Small intestine | Visceral peritoneum |
| Large intestine | Visceral peritoneum |
| Anus | Adventitia |



Telegram: @medical_k

www.konkur.in

۳EH۱

وَمَنْ أَحْيَاهَا فَكَأَنَّمَا أَحْيَا النَّاسَ جَمِيعًا

[سورة المائدة : 32]

نام درس:بافت شناسی

نام استاد:دکتر رستگار

تاریخ:۹۹/۸/۶

TEHRAN UNIVERSITY OF MEDICAL SCIENCES

# ساختار میکروسکوپی و ماکروسکوپی و نحوه تکوین هیپوتالاموس و هیپوفیز

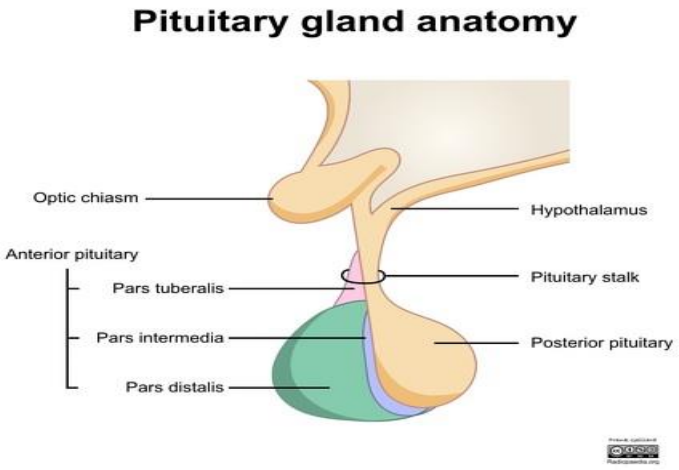


@Dr_jozveh

عمادحسین رئوفی

امیرعباس جلودار

شایان باقری

گروه جزوه نویسی

۹۸ الف

Telegram: @medical_k

www.konkur.in



دستگاه غدد درون ریز برخلاف سایر دستگاه های بدن مانند دستگاه تنفس، گردش خون و ... که از ارگانهای فیزیکی تشکیل شده‌اند و عملکرد مرتبط با یکدیگر دارند، شامل ارگان‌هایی است که در قسمت‌های مختلف بدن پراکنده هستند و ارتباط فیزیکی با یکدیگر ندارند. اما از نظر فیزیولوژیک با یکدیگر مرتبط هستند.

این سیستم شامل غدد درون ریز صرف (Purely endocrine organ )که به وسیله کپسولی پوشیده میشوند و کاملا ساختار یک غده را دارند و سلول‌های اندوکرین که از نظر عملکردی شبیه سلول‌های غدد درون ریز عمل میکنند، اما در سایر ارگانها پراکنده میشوند است. دسته‌ای از سلول‌های اندوکرین هم داریم که به صورت سلولهای منتشر در دستگاه های دیگر هستند.

- **غدد درون ریز صرف** شامل غده هیپوفیز و پینه‌آل در مغز، یک غده تیروئید و ۴ غده پاراتیروئید در ناحیه گردن و غدد آدرنال در شکم میشوند.
- **سلول‌های درون ریز در سایر غدد** شامل سلول‌های ترشح کننده هورمون تیموزین در تیموس، سلولهایی که در غدد جنسی قرار دارند و در بیضه تستوسترون و در تخمدان استروژن و پروژسترون ترشح میکنند، سلولهایی در پانکراس که ترشح هورمون های تنظیم‌کننده قند خون را برعهده دارند،هیپوتالاموس و سلولهای ترشح کننده هورمون های آزادکننده و مهارکننده و سلولهای منتشر در دستگاه های دیگر (:سلول های نوروآندوکرین منتشر،DNES).

ابتدا درمورد غدد اندوکرین کلیاتی را شرح میدهیم و سپس به بررسی جزئیات هر یک از غدد میپردازیم:

**تفاوت غدد اگزوکرین و اندوکرین:**

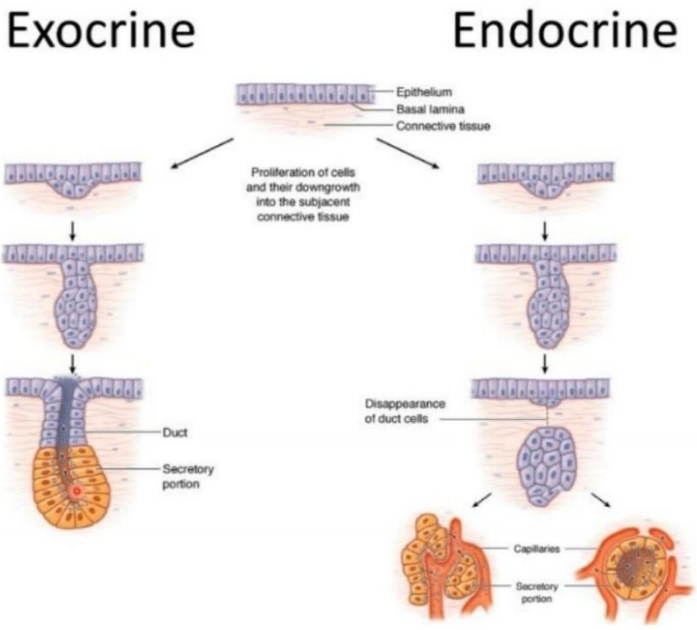


همانطور که از نام آن مشخص است غدد اگزوکرین ترشحات خود را به وسیله یک مجرا (duct) به خارج محیط داخلی ترشح میکنند. از نظر جنینی و منشأ تکامل، غدد اگزوکرین و اندوکرین هردو از تکثیر دسته هایی از سلولهای مشابه بوجود آمده اند. سلولها به داخل بافت زیرین خود invaginateمیشوند. در غدد اگزوکرین، سلولها ارتباط خود را با سلولهای سطحی (محیط) به وسیله مجرا یا داکت حفظ میکنند و ترشحات خود را از طریق اگزوسیتوز به خارج آزاد میکنند، مانند غدد بزاقی در دستگاه گوارش و ... .

اما غدد اندوکرین ارتباط خود را با سلولهای بوجودآورنده خود از دست میدهند و ترشحات خود را به جریان خون آزاد میکنند. بنابراین در اطراف آنها عروق خونی فراوان اند. مویرگهای اطراف این غدد نیز از نوع ناپیوسته (سینوزوئید) می باشند که باعث میشود دسترسی به جریان خون آسانتر شده و ترشحات غدد به راحتی وارد خون شوند.

- غدد اندوکرین مجرا یا داکت ندارند.



Telegram: @medical_k

www.konkur.in



اندوکرین یکی از روشهای ترشحی است که از طریق آن سلولها با یکدیگر ارتباط برقرار میکنند. زمانی که در مورد ارتباطات سلول صحبت میکنیم یک سلول تحت عنوان عمل کننده (سیگنال دهنده) پیام را تولید و سلول دیگر تحت عنوان سلول تارگت یا هدف پیام را دریافت میکند. در روش اندوکرین این دو سلول ممکن است از یکدیگر فاصله ی زیادی داشته باشند؛ زیرا ماده حامل پیام که هورمون نام دارد وارد خون میشود و از طریق جریان خون به ارگان یا سلول هدف خود میرسد.

**در کنار روش signaling endocrineروشهای دیگری نیز وجود دارد:**

- **پاراکرین**: سلول سیگنال دهنده موادی را ترشح میکند که سلولهای هدف آن فقط در اطراف آن هستند؛ مانند بعضی از سلولهای معده که هورمون گاسترین را ترشح میکنند که cell targetهای آن در اطراف آن سلولها هستند.
- **جوکستاکرین (Juxtacrine)**: سلول سیگنال دهنده و هدف کاملا مجاور یکدیگر هستند. این روش در تکامل جنین کاربرد زیادی دارد.
- **اتوکرین**: در این روش سلول سیگنال دهنده و هدف یا یکی هستند یا از یک نوع هستند. مثل سلولهایی که ترشح کننده ی فاکتور رشد IGF۱هستند، که سلول هم این ماده را تولید میکند و هم برای آن دارای گیرنده است.

هورمون ها دسته ای از مواد شیمیایی هستند که از نظر بیوشیمیایی ممکن است پپتید باشند یا ساختار لیپیدی داشته باشند. هورمون ها به وسیله غدد یا سلولهای اندوکرین تولید میشوند و پس از ورود به جریان خون به ارگانهای هدف (که دارای گیرنده یا رسپتور برای هورمون هستند) میرسند و عملکرد خود را انجام میدهند.

**این گیرنده های روی سلولهای هدف دو دسته هستند:** دسته ای از آنها در سطح سلول هستند یعنی بر روی غشای پلاسمایی قرار دارند (Membrane Receptor) و دسته ی دیگر گیرنده های داخل سلولی هستند. هورمون هایی که ساختار پپتیدی دارند گیرنده های سطح سلولی دارند. اتصال هورمون و گیرنده در غشا باعث فعال شدن یک سری از سیگنالها در داخل سلول میشود و نهایتاً سلول هدف پاسخ خود را به این هورمون می دهد اما هورمون هایی که ساختار استروئیدی دارند و از نظر بیوشیمیایی لیپیدی هستند(می دانیم که غشای سلول عمدتا از فسفولیپید است و این هورمون ها ازطریق انتشار میتوانند از غشای سلول عبور کنند) رسپتور های داخل سلولی دارند که ممکن است در سیتوپلاسم یا سایر قسمت های داخل سلول باشند. این اتصال نیز آبشار (Cascade) هایی را فعال می کنند که باز هم در نهایت سلول پاسخ خود را به هورمون می دهد. در این روش به خاطر انتشار ، انرژی کمتری مرف می شود.

در قسمت اول در مورد آناتومی یا بافت شناسی غده هیپوفیز یا Pituitary gland صحبت می کنیم. به خاطر ارتباط هیپوتالاموس و هیپوفیز مطالبی نیز درمورد هیپوتالاموس بیان میشود. هیپوتالاموس و هیپوفیز در قاعده ی مغز و قسمتی از سیستم عصبی که دیانسفال یا مغز بینابینی نام دارد، قرار دارند.

**هیپوتالاموس:**

ساختاری از بافت عصبی دارد و از گروهی از هسته ها تشکیل میشود (یادآوری: هسته مجموعه ای از جسم سلولی نورون ها در CNS است که دارای ساختار و عملکرد یکسان هستند. تجمع جسم سلولیها در PNS نیز گانگلیون نام دارد) که هرکدام از این هسته ها حاوی سلولهای عصبی هستند که عملکرد یکسانی دارند. از بین هسته های هیپوتالاموس، ما با هسته های Paraventricular ( در اطراف بطن سوم) و Supraoptic (در بالای کیاسمای بینایی) کار داریم. نورونهای این هسته ها ترشحاتی دارند که با هیپوفیز مرتبط هستند. سایر هسته ها نیز نوروپپتیدهایی ترشح میکنند.



Telegram: @medical_k

www.konkur.in



Neurosecretory cellsسلولهایی هستند که ساختار نورونی دارند و به عنوان سلولهای ترشحی هم عمل میکنند که دو هورمون آنتی دیورتیک ( ADHیا وازوپر سین) و اکسی توسین را ترشح میکنند. این هورمون ها در هیپوتالاموس تولید می شوند و به هیپوفیز میروند و در آنجا ذخیره میشوند. در مواقع نیاز این هورمون های ذخیره شده از هیپوفیز آزاد میشوند.

**هیپوفیز(pituitary gland یا غده بزاقی):**

غده ای است که در قاعده ی مغز قرار دارد. در قسمت خلفی حفره کرانیال قدامی حفره ای وجود دارد که نام آن Sella turcica میباشد. هیپوفیز در داخل این حفره قرار دارد که به وسیله یک ساقه یا اینفاندیبولوم به هیپوتالاموس متصل میشود. علت این اتصال این است که در دوران جنینی قسمتی از هیپوفیز که نوروهیپوفیز گفته میشود به صورت یک بیرون زدگی از دیانسفال به سمت پایین رشد میکند. قسمت آدنوهیپوفیز نیز به صورت یک بیرون زدگی از سقف دهان اولیه به سمت بالا رشد می کند. اما ارتباط خود را از دست می دهد و این دو قسمت کنار یکدیگر قرار میگیرند.هیپوفیز غده کوچکی به اندازه نخود و وزن نیم گرم است که دو قسمت دارد: لوب قدامی یا آدنوهیپوفیز و لوب خلفی یا نوروهیپوفیز که به دلیل منشأهای جنینی متفاوت ساختارهای میکروسکوپی متفاوت نیز دارند. هرکدام از این قسمتها ازنظر میکروسکوپی و ماکروسکوپی به قسمتهای کوچکتری تقسیم میشوند:

هیپوفیز قدامی به سه قسمت تقسیم می شود؛ قسمت عمده آن Pars distalis یا ناحیه ی دور نام دارد که ۷۵ ٪آدنوهیپوفیز را تشکیل میدهد. قسمتی دیگر به سمت بالا کشیده میشود و غلاف ناکاملی را اطراف اینفاندیبولوم تشکیل میدهدکه Pars tuberalis یا ناحیه ی تکمه ای نام دارد، قسمت دیگر بین آدنوهیپوفیز و نوروهیپوفیز قرار میگیرد که Pars intermedia یا ناحیه بینابینی نام دارد.

هیپوفیز خلفی به دو قسمت تقسیم میشود: قسمت عمده آن Pars nervosa یا ناحیه عصبی نام دارد که به وسیله ساقه (مخروط/infundibulum/stalk) به هیپوتالاموس متصل است. در بالای ساقه یک برجستگی وجود دارد که برجستگی عصبی یا Median eminence نام دارد و درحقیقت انتهای فوقانی ساقه است.

- در بعضی از کتاب ها ناحیه بینابینی یک لوب جدا درنظر گرفته میشود (یعنی هیپوفیز خلفی، قدامی و بینابینی).
- بعضی از منابع Median eminenceرا جزو سیستم عصبی درنظر میگیرند (بعضی هیپوفیز خلفی).
- کیاسمای بینایی که محل تقاطع اعصاب اپتیک میباشد مجاور قسمت فوقانی هیپوفیز میباشد.

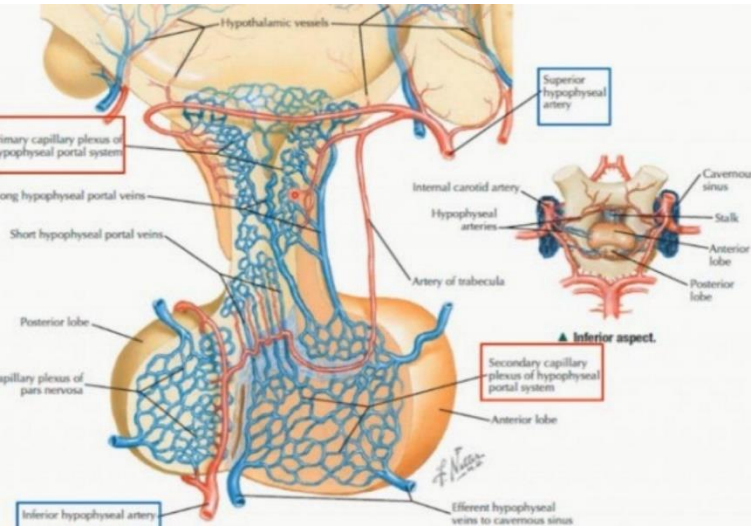


گفته شد که غدد اندوکرین از نظر عروق خونی غنی هستند. هیپوفیز نیز از این قاعده مستثنی نیست. دو شریان بزرگ هیپوفیزی فوقانی و تحتانی که از شاخه های کاروتید داخلی هستند، هیپوفیز را خونرسانی میکنند. نکته قابل توجه این است که شریان هیپوفیزی فوقانی منشعب میشود و شاخه هایی را به برجستگی میانی و اینفاندیبولوم میدهد. در سیستم گردش خون توضیح داده شد که سیستم شریانی شامل عروقی است که از قلب به طرف اندامها میرود که معمولا حاوی خون اکسیژن دار هستند. سیستم وریدی شامل عروقی هستند که به طرف قلب برمیگردند. در جاهایی که تبادل مواد مغذی و دفعی و گازهای تنفسی بایدصورت گیرد، عروق خونی به مویرگها تبدیل میشوند و شبکه



Telegram: @medical_k

www.konkur.in



مـویرگی را ایجادمیکننـد. در هیپـوفیز مویرگهـای خـونی کـه عمـدتاً از نـوع منفـذدار هسـتند، دو شـبکه مـویرگی را ایجـاد میکننـد: شـبکه ی مویرگی اولیه در اینفاندیبولوم و شبکه مویرگی ثانویه در لوب قدامی یا آدنوهیپوفیز.

این شبکه هـا بـا یکـدیگر ارتبـاط دارنـد؛ ایـن ارتبـاط بـرخلاف اکثـر جاهـای بـدن کـه شـبکه مـویرگی بـین شـریان و وریـد قـرار دارد، توسـط چند ورید پـورت هیپـوفیزی برقـرار میشـود(یعنی شـبکه اولیـه بـین شـریان و وریـد و شـبکه ثانویـه بـین دو ورید).شـریان هیپـوفیزی تحتـانی نیز قسمت عمـده هیپـوفیز خلفـی را خونرسـانی میکنـد. یـک سـری از هورمـون هـا در شـبکه اولیـه آزاد میشـوند و از طریـق وریـدهای پـورت به شبکه مویرگی ثانویه و آدنوهیپوفیز میرسند.

**هیپوفیز سه دسته هورمون دارد:**

۱ -دسـته اول هورمـون هـایی ماننـد اکسـی توسـین و وازوپرسـین هسـتند کـه بـه وسـیله هسـته هـای Supraopticو Paraventricularو Neurosecretory cell هـایی کـه در ایـن دو هسـته قـرار دارنـد، تولیـد میشـوند. ایـن دو هورمـون از طریـق انتقال آکسونی انتروگـراد منتقـل میشـوند ودر هیپـوفیز خلفـی (قسـمت عصـبی) ذخیـره میشـوند و در زمـان نیـاز و وجـود محـرک مناسـب از هیپوفیز خلفی آزاد می شوند و وارد جریان خون میشوند.

۲ -دسـته ای از هورمـون هـا هسـتند کـه بـه وسـیله ی سـایر هسـته هـای هیپوتـالاموس ( Dorsal medial,ventral medial,Infundibular)تولیـد میشـوند(Neurosecretory cells). ایـن هورمـون هـا، هورمـون هـای تحریـک کننـده یـا مهارکننـده ای هسـتند کـه پـس از تولیـد در هیپوتـالاموس وارد شـبکه مـویرگی میشـوند (در اینفانـدیبولوم)؛ سـپس از طریـق پـورت هیپـوفیزی بـه شبکه مویرگی ثانویـه در آدنوهیپـوفیز میریزنـد. گیرنـده ی ایـن هورمـون-هـای تحریـک کننـده یـا مهارکننـده بـر روی سـلولهای انـدوکرین یـا سلولهای هیپوفیز قرار دارد. اتصال هورمون ها به گیرنده های خود باعث آزاد شدن دسته ی سوم هورمون ها میشود.

۳-هورمون هایی که به وسـیله هیپـوفیز قـدامی تولیـد میشـوند کـه نهایتـاً ایـن هورمـون هـا بـه عنـوان هورمـون هـای هیپـوفیزی وارد جریـان خون میشـوند. بنـابراین میبینـیم کـه هیپوتـالاموس بـه عنـوان یـک ارگـان کنتـرل گـر اسـت کـه ترشـح هورمـون هـای هیپـوفیزی را تنظـیم میکند.

**ساختار میکروسکوپیک یا هیسـتولوژی غـده هیپـوفیز:**مطـابق شـکل، غـده توسـط کپسـولی از بافـت همبنـد متـراکم پوشـیده میشـود (مانند سایر غدد). به علاوه بـر ایـن یـک سـری از سـپتوم هـا وارد داخـل غـده میشـوند کـه باعـث لوبولاسـیون غـده و همچنـین ورود عـروق و اعصاب به قسمتهای عمقی غده میشوند.

**غده هیپوفیز دو منشأ جنینی متفاوت دارد:**

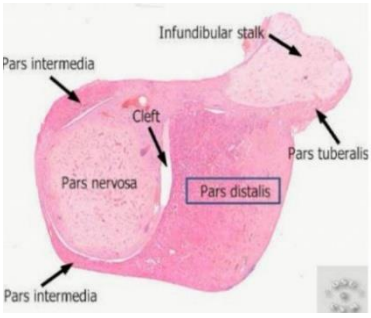


- بخـش نوروهیپـوفیز کـه از دیانسـفال مبـدأ میگیـرد کـه یـک نـوع بافـت عصـبی اسـت. بنـابراین انتظـار داریـم کـه نوروهیپـوفیز از نظـر میکروسـکوپی بسـیار شـبیه بـه بافـت عصبی باشد.
- بخش غده ای هیپوفیز بـه نـام آدنوهیپـوفیز کـه شـامل دسـته ای از سـلول هـا مـی باشـد که ساختار ترشحی دارند.

بـه همـین دلیـل در رنـگ آمیـزی هماتوکسـیلین و ائـوزین ایـن دو بخـش تفـاوت رنـگ دارنـد، قسـمت پررنـگ آدنوهیپـوفیز و قسـمت کمرنگ(poor) نوروهیپوفیز.



Telegram: @medical_k

www.konkur.in



**آدنوهیپوفیز:**

۱-Pars distalis ۷۵٪ (ناحیه ۲): قسمت عمده ی هیپوفیز قدامی را تشکیل میدهد که براساس تمایل سلول ها به رنگ آمیزی هماتوکسیلین و ائوزین دو دسته سلول دارد: Chromophobeو Chromophill.

- کروموفیل ها نیز خود به ۲ دسته ی اسیدوفیل و بازوفیل تقسیم میشوند. (اسیدوفیل ها سلول های صورتی رنگ هستند که رنگ ائوزین را بیشتر به خود میگیرند و بازوفیل ها سلولهایی هستند که رنگ بنفش دارند.)
- سلولهای **اسیدوفیل** دو نوع دارند: Mamotropicو Somatotropic.
- سلولهای **سوماتوتروپ** هورمون رشد (hormone Growth) تولید میکنند و فراوان ترین سلول های آدنوهیپوفیز هستند.
- سلولهای **ماموتروپ** پرولاکتین ترشح میکنند که بر غدد پستانی اثر میکنند و در ترشح شیر نقش دارند.
- سلولهای **بازوفیل** سه نوع دارند: Thyrotropic، Corticotropicو Gonadotropic.
- سلولهای **گونادوتروپ** تنها سلول هایی هستند که دو نوع هورمون ترشح میکنند (FSH , LH)که در غدد جنسی گیرنده دارند.
- سلولهای **کورتیکوتروپ** ابتدا پروتئینی را تحت عنوان POMCتولید میکنند که یک پپتید بلند است و عملکردی ندارد و برای به دست آوردن functionخود باید شکسته شود و دو هورمون ACTH , LPHرا تولید کند. ACTHبر غده آدرنال و LPHیا لیپوتروفین که بر رشد بدن اثر دارد.
- سلول های **تیروتروپ** هورمون هایی را ترشح میکنند که در غده تیروئید گیرنده دارند و کمترین سلولهای آدنوهیپوفیز هستند.
- **کروموفوب ها** یا **سلولهای رنگ گریز** سلولهای بنیادی و تمایزنیافته ای هستند که هنوز هورمون سنتز نمیکنند و به همین خاطر رنگ پذیری پایینی دارند. برخلاف کروموفیل ها که ترشحات خود را در گرانول های سیتوپالسمی ذخیره میکنند و به همین دلیل رنگ پذیری خوبی دارند.

✓ برخی از افراد سلول های دگرانوله را که گرانولهای خود را از دست داده اند جزو کروموفوبها طبقه بندی میکنند.

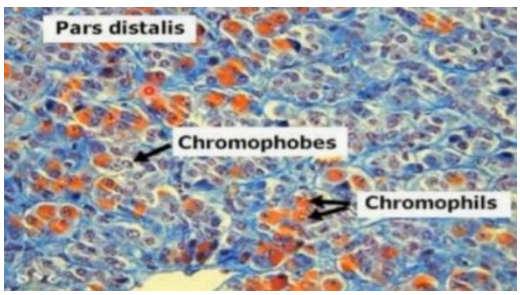


رنگ آمیزی های ایمونوهیستوشیمی رنگ آمیزی های تشخیصی هستند که بیشتر در پاتولوژی کاربرد دارند یا در کارهای تحقیقاتی استفاده میشوند. تغییر رنگ در اثر اختلال میزان تولید هورمون رخ میدهد و برای تشخیص اینکه دقیقا کدام سلول دچار اختلال شده است، از مارکرهای اختصاصی آن سلول استفاده میکنند. این روش ایمونوهیستوشیمی نام دارد. (رنگهای قهوه ای روبه رو نشانگر سلولهایی هستند که برای آن مارکر، مثبت بوده اند.)

۲-Pars tuberalis: قسمت تکمه ای به صورت غلاف ناکامل قسمت اینفاندیبولوم نوروهیپوفیز را درگیر میکنند. سلولهای این ناحیه از نوع گنادوتروپها هستند و بنابراین فقط FSHو LHتولید میکنند. یعنی سلولها بازوفیل اند.

۳-Pars intermedia: بین هیپوفیز قدامی و خلفی قرار دارد. این سلولها نیز POMCای را تولید میکنند که بعد از شکستن به سه پروتئین MSH،لیپوتروپین و بتااندورفین تبدیل میشود. اینها پروتئین هایی هستند که روی رشد بدن نقش دارند و به صورت



Telegram: @medical_k

www.konkur.in



مصنوعی نیز تولید میشوند و در بدنسازی به صورت تزریقی مورد استفاده قرار میگیرند. مشخص ترین ساختار قسمت بینابینی یک سری کیست ها هستند که دارای حفراتی پر از مایع میباشند که عملکرد ناشناخته ای در انسان دارند ولی در شرایط جمع شدن بیش از حد مایع در حفرات، کیست های هیپوفیزی ایجاد میشود که علائمی را سبب میشوند. هورمون Melanocyte (MSH) Stimulating همانطور که از اسمش پیداست ملانوسیتهای پوست را تحریک میکند و باعث تولید رنگدانه ملانین میشود که در انسان میزان کمی دارد. این ناحیه در خزندگان و حیواناتی که تغییر رنگ میدهند رشد قابل توجهی داشته است؛ زیرا میزان هورمون MSHباید بالا باشد تا تغییر رنگ پوست انجام بگیرد.

❖ در جدول زیر خلاصه ای از مطالب گفته شده در مورد هیپوفیز قدامی آورده شده است.

| LM staining | Cell type | Hormone | Releasing (+) or inhibiting (-) horm. |
|---|---|---|---|
| Acidophil | Somatotrophs | Growth hormone (GH) = somatotropin | GHRH (+) Somatostatin (-) |
| Acidophil | Mammotrophs = lactotrophs | Prolactin (PRL) | [Dopamine (-) estrogen (+)] |
| Basophil | Thyrotrophs | Thyroid stimulating hormone (TSH) = thyrotropin | TRH (+) |
| Basophil | Gonadotrophs | Luteinizing hormone (LH), follicle stimulating hormone (FSH); both = gonadotropin | GnRH (+) |
| Basophil (human) | Corticotrophs | Adrenocorticotropin (ACTH) = corticotropin | CRH (+) |

**کنترل ترشح:**

همانطور که میدانید هورمون های releasingاز هیپوتالاموس بر هیپوفیز قدامی اثر میگذارند و باعث تولید هورمون هایی میشوند که سلول هدف آنها میتواند متفاوت باشد و در قسمت های مختلف بدن پراکنده است. این هورمون ها با اثر بر غدد دیگر، ترشح هورمون خاصی از یک غده را سبب میشوند. این هورمون ها علاوه بر وظیفه مشخصی که دارند، به صورت فیدبک منفی روی هیپوفیز قدامی و هیپوتالاموس نیز اثر میگذارند و به این ترتیب ترشحات آدنوهیپوفیز کنترل میشود. این مدار، فیدبک منفی نام دارد. برای مثال: کاهش درجه حرارت بدن به عنوان یک محرک باعث ترشح یک هورمون releasingاز هیپوتالاموس تحت عنوان (TRH)"thyrotropin-releasing hormone"می شود. این هورمون نیز بر سلول های تیروتروپ آدنوهیپوفیز اثر میگذارد و ترشح هورمون دیگری را تحت عنوان (TSH)"thyroid-stimulating hormone"تحریک میکنند و TRH از طریق جریان خون به غده تیروئید میرود و در آنجا باعث ترشح هورمون های تیروئیدی (TH) میشوند.

هورمون های تیروئیدی عملکرد طبیعی خود را انجام میدهند و دمای بدن را بالا میبرند تا به حد متعادل خود برسد. پس از تنظیم شدن درجه حرارت این هورمون ها به سلولهای تیروتروپیک هیپوفیز و سلول های هیپوتالاموس پیام خود را مبنی بر اینکه ترشح هورمون های تیروئیدی به حد کافی انجام شدهاست، میفرستند و بنابراین ترشح TSH , TRHمهار میشود. این مدار (feedback loop) رایج ترین شیوه ی کنترل ترشح هورمون ها در هیپوفیز است.



Telegram: @medical_k

www.konkur.in



**هورمون هایی که در خارج از این مدار قرار دارند:**

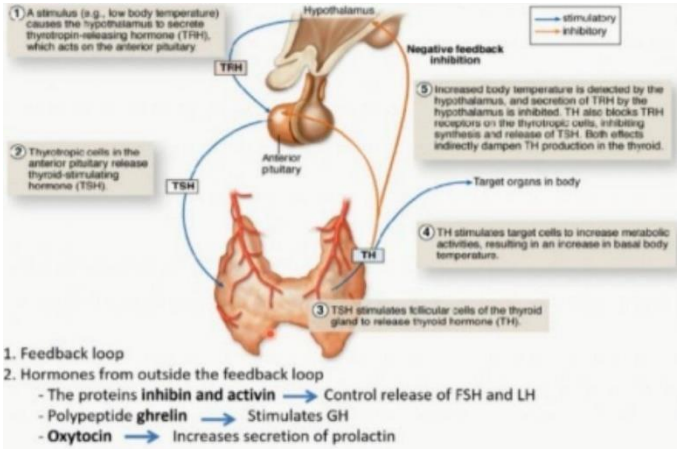


۱-**هورمون های Inhibinو Activin**که در تخمدان تولید میشوند: کنترل ترشح FSHو LH.

۲-**پلی پپتید ژرلین( Ghrelin)**:تحریک ترشح هورمون رشد (GH).

۳-**هورمون اکسی توسین**: ترشح پرولاکتین و به تبع آن افزایش ترشح شیر.

دسترسی به غده هیپوفیز به دلیل قرار گرفتن در قاعده ی جمجمه مشکل است و در صورتی که نیاز به عمل جراحی باشد دسترسی به آن معمولا از داخل حفره بینی انجام میگیرد. البته به همین دلیل است که بیماری های غده هیپوفیز اندک هستند.

- رایجترین بیماری آدنوما (Pituitary adenoma) یا همان کیستهای هیپوفیزی که راجع به آن صحبت کردیم میباشد. با بزرگ شدن هیپوفیز بر اثر این کیست ها، غده به حفره ی زین ترکی فشار می آورد و از آن بیرون میزند و پس از آن به مجاورت های خود فشارمیآورد. از مهمترین مجاورت ها کیاسمای بینایی است. بنابراین دوبینی یا تاری دید از علائم آنها است. با اندازه گیری سطح هورمون های هیپوفیزی و بعضا MRI قابل تشخیص است. البته خوشبختانه این تومور جزو تومورهای خوشخیم است که در صورت بزرگ شدن آدنوما از طریق ترنس نازال کیست ها تخلیه میشوند.

**نوروهیپوفیز (هیپوفیز خلفی)**: قسمت عمده ی آن از آکسون های غیر میلینه با قطر کم، سلولهای گلیال ( Pituicyte) و اجسام ترشحی عصبی یا اجسام هرینگ که در اتساعات آکسونی قرار دارند.

. پیتوئیسیتها از نظر عملکردی شبیه به آستروسیتها هستند

- اجسام ترشحی (NB) وظیفه ذخیره کردن هورمون هایی را دارند که در هیپوتالاموس تولید شده است.
- هر دو هورمون هیپوفیز خلفی در هیپوتالاموس تولید و از هیپوفیز خلفی ترشح میشوند.

**اکسی توسین**: از هسته پاراونتریکوالر (نوروفیزین I)تولید میشود. بر عضلات صاف جداره رحم و پستان اثر میگذارند. عملکرد آن تسهیل زایمان (ejection)و ترشح شیر میشود.

**وازوپرسین یاADH** : از هسته سوپراُپتیک (نوروفیزین II) تولید میشود. بر لوله های جمعکننده در کلیه اثر میگذارند و باعث بازجذب آب میشوند.انتقال این هورمون ها از هیپوتالاموس به هیپوفیز خلفی توسط پپتیدهایی به نام نوروفیزین صورت میگیرد. نوروفیزین Iبا اکسی توسین کنژوگه میشود و به عنوان یک حامل عمل میکند و اکسی توسین را از هسته پاراونتریکولار به هیپوفیز خلفی منتقل میکند. نوروفیزین IIنیز به همین ترتیب این کار را با وازوپرسین انجام میدهد. بنابراین وجود نوروفیزین ها برای انتقال آکسونی این دو هورمون ضروری است. هورمون ها در body Herringها از نوروفیزین خود جدا میشوند و در آنجا ذخیره میشوند. نوروفیزین نیز به صورت رتروگراد برمیگردد تا برای انتقال بعدی استفاده شود.

**هورمون های releasingو inhibitingهیپوتالاموس:**



Telegram: @medical_k

www.konkur.in



همانطور که مشاهده میشود دو هورمون پرولاکتین و رشد هم آزادکننده و هم مهارکننده دارند. بقیه هورمون ها تنها با کنترل ترشح آزادکننده ها تنظیم میشوند.

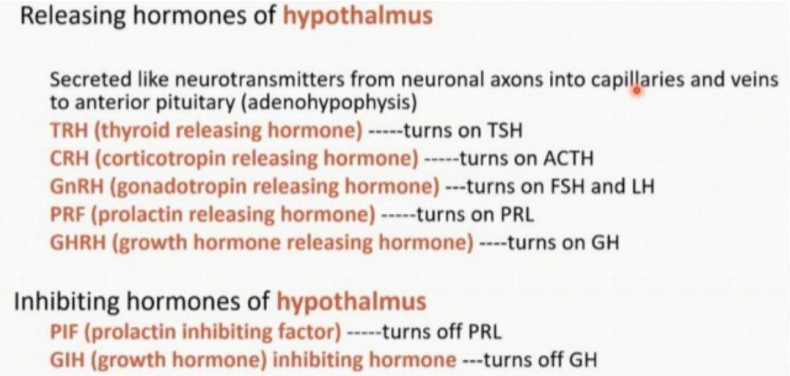




Telegram: @medical_k

www.konkur.in

3EH2

وَمَنْ أَحْيَاهَا فَكَأَنَّمَا أَحْيَا النَّاسَ جَمِيعًا ﴿آية﴾

[سورة المائدة : 32]

نام درس : بافت شناسی غدد

نام استاد : دکتر رستگار

تاریخ : ۹۹/۲/۱۴

TEHRAN UNIVERSITY OF MEDICAL SCIENCES

# ساختار میکروسکوپی و ماکروسکوپی و نحوه تکوین آدرنال و بخش درون ریز پانکراس، تیروئید و پاراتیروئید

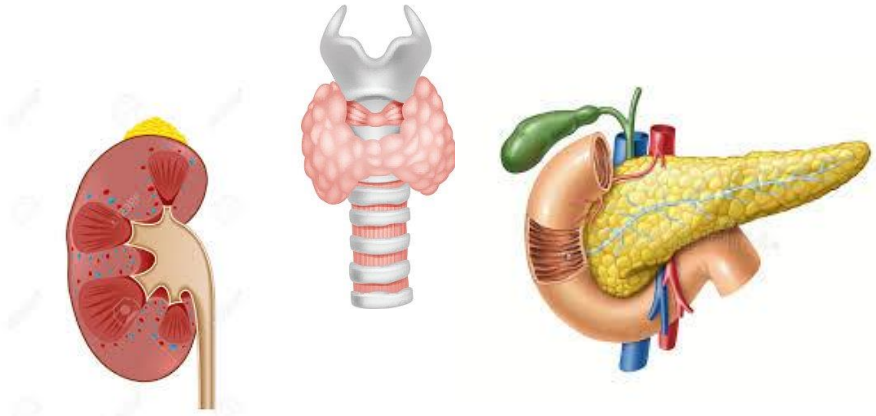

محمد رضا دیباوند

کیمیا درمیانی

عرفان جنت علی پور

@Dr_jozveh

Dr jozveh TUMS98 A

گروه جزوه‌نویسی ۹۸ الف

برگرفته از جزوات 97 ب

Telegram: @medical_k

www.konkur.in



# آناتومی و ساختار میکروسکوپی غدد آدرنال

غدد آدرنال (نزدیک کلیوی) که به آنها suprarenal یا Surrénale هم گفته می‌شود، به صورت یک جفت غده هستند که بر روی قطب فوقانی کلیه ها در طرفین قرار می گیرند. بافت تازه (fresh) آنها تقریباً زرد رنگ است و ظاهر آنها به صورت لوبوله دیده می‌شود. (همه غدد درون ریز توسط کپسولی از بافت همبند متراکم نامنظم پوشیده می شوند که این کپسول سپتوم هایی (ترابکولا) را به درون غده می‌فرستد و آنها را به ساختارهای کوچکتری به نام لوبول تقسیم می‌کند. فایده این تقسیم بندی (قطعه بندی غدد درون ریز) نفوذ عروق خونی به قسمت‌های عمیق تر غده است)

غده آدرنال سمت چپ هلالی شکل و سمت راست مثلثی شکل است. این غدد نیز مانند سایر غدد درون‌ریز از نظر خونرسانی بسیار غنی هستند. (شریان‌ها پس از سوراخ کردن کپسول غده و نفوذ به قسمت‌های مختلف آن، منشعب شده و تبدیل به شریانچه ها و مویرگ‌های منفذدار و سینوزوئیدها می‌شوند که در کنار سلولها قرار می‌گیرند و باعث تبادل هورمون‌ها می‌شوند.)

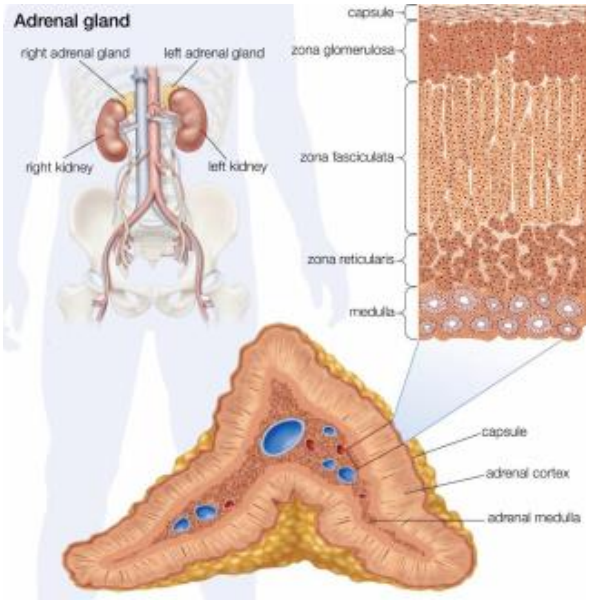


با برش بافت تازه غده آدرنال دو قسمت متفاوت می‌بینیم: قسمت قشری (cortex)و قسمت مرکزی(medulla)

علت تفاوت دو قسمت، منشأ جنینی آنهاست که cortex از مزودرم و medulla از ستیغ عصبی(که از اکتودرم منشأ می‌گیرد) به وجود می آید (غده ی آدرنال مانند غده ی هیپوفیز منشأ دوگانه دارد).

## خونگیری

خونگیری این غدد توسط سه شریان suprarenal فوقانی، میانی و تحتانی انجام می‌شود. این شریانها هنگام عبور از کپسول، شریانهای capsular را به وجود می آورند که به کپسول خونرسانی می‌کند و هنگام عبور از کپسول و نفوذ به عمق، به آرتریول (شریانچه)تبدیل می‌شوند که دو دسته هستند:

تعدادی به cortex و تعدادی به medulla خون می‌دهند.

دسته اول Cortical arteriole و دسته دوم Medullary arteriole (شریانچه مغزی) نامیده می‌شوند .

medullary ها هنگام عبور از cortex هیچ شاخه ای نمی دهند. هر دو دسته پس از انشعاب مجدد، شبکه های مویرگی و سینوزوئیدها (که در کنار سلولها شکل می‌گیرند )را ایجاد میکنند و هورمونها اینجا مبادله می‌شوند.



Telegram: @medical_k

www.konkur.in



**نکته :**

در ناحیهmedullary علاوه بر شریانچه های اختصاصی خودشان، از دسته ای از وریدها(medullary vein) هم خونگیری می‌کنند. منشأ این وریدها، وریدهای ناحیه کورتکسی که پس از شبکه مویرگی کورتکس ایجاد می‌شوند، هستند. (ناحیه ی مرکزی غده، به وسیله medullary artery + medullary vein خونرسانی دوگانه دارد. )

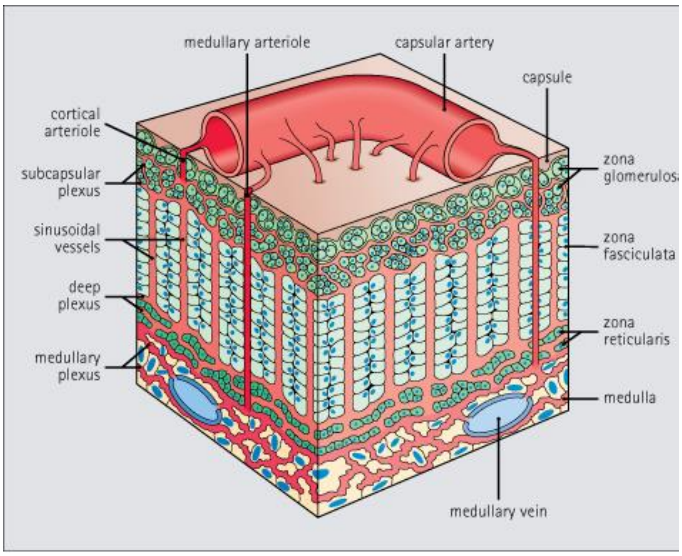


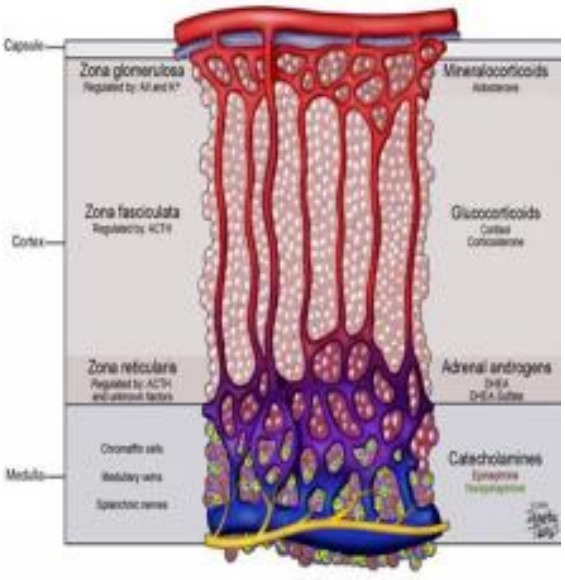


**ساختار میکروسکوپی**

در برش میکروسکوپی هم مانند برش ماکروسکوپی سه بخش کپسول، کورتکس و مدولا قابل مشاهده اند. در یک ستون سلولی از کورتکس به مدولا براساس آرایش سلول ها کپسول یک ناحیه، کورتکس خود سه ناحیه (Reticularis( عمقی)، Fasciculata(میانی) و Glomerulosa (سطحی)) و مدولا یک ناحیه سلولی تشکیل می دهند و رنگ پذیری هر ناحیه متفاوت است .

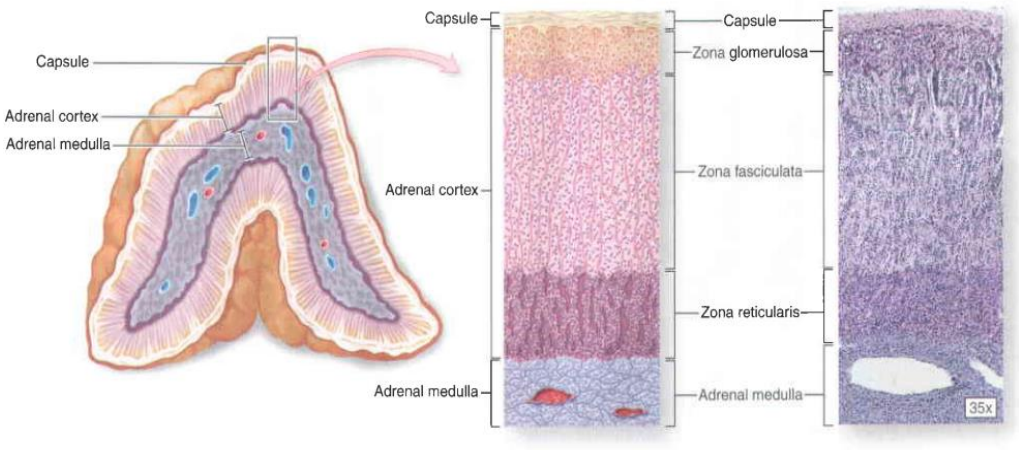




Telegram: @medical_k

www.konkur.in



## بررسی ناحیه کورتکس :

غده توسط کپسولی از بافت همبند پوشیده می شود.A-بلافاصله زیر کپسول مجموع هایی از سلول‌هایی را داریم که به صورت کروی (حلقوی) در کنار هم قرار گرفته اند که به علت نحوه قرارگیری توده مانند، به آنها ناحیه Glomerulosa می‌گوییم. درلابه لای سلول‌های این طبقه سینوزوئیدها قابل مشاهده هستند. این ناحیه 15% از حجم کورتکس را تشکیل میدهد و دسته‌ای از هورمونهای استروئیدی به نام mineralocorticoid را می‌سازند. (مهمترین mineralocorticoid آلدوسترون است که در تنظیم سدیم، پتاسیم و نمک خون نقش دارد.)

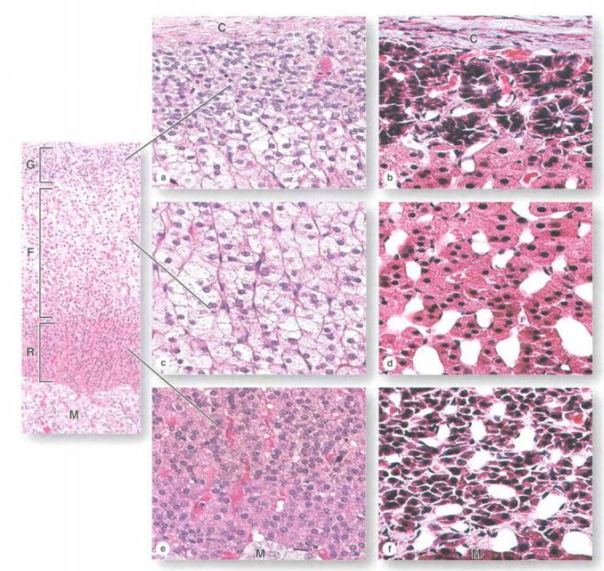

**نکته :**سلولهای ناحیه کورتکس هورمون های استروئیدی می‌سازند؛ از طرفی محلولهای مورد استفاده برای رنگ آمیزی، چربی ها را حل می‌کنند. به همین علت سلولهای ناحیه کورتکس رنگ‌پذیری خوبی ندارند (رنگ آمیزی فقیر)

سیتوپلاسم آنها پس از رنگ آمیزی روشن، کف صابونی و واکوئله به نظر می‌رسد .

B-ناحیه دوم که 75% حجم کورتکس را تشکیل می‌دهد، ناحیه Fasciculata (طنابی) نامیده می‌شود که علت نامگذاری به این نام این است که سلولها به شکل طناب‌های سلولی موازی قرار گرفته اند و در لابه لای آنها سینوزوئیدها قابل مشاهده هستند. ترشحات اصلی این لایه glucocorticoid و کورتیزول است که کورتیزول نقش قابل توجهی در متابولیسم قندها دارد. (سیتوپلاسمِ روشن در این سلولهای واکوئله مشخص تر است و به آنها سلولهای اسفنجی یا spongiocyte گفته می‌شود.)

C-ناحیه عمقی تر که 10% حجم کورتکس را تشکیل می‌دهد، Reticulata نامیده میشود؛ زیرا سلولها در این ناحیه نظم خاصی ندارند و به صورت مشبک کنار هم قرار گرفته اند. در لابه لای این سلول‌ها نیز سینوزوئید قابل مشاهده است. سلولهای این ناحیه نسبت به دو ناحیه قبل کوچک‌تر و متراکم‌تر هستند. بعضی اعتقاد دارند که سلول‌های دو ناحیه قبل که گرانول خود را از دست داده اند، در این لایه قابل مشاهده هستند. سلولهای این لایه به مقدار کمی پیش سازهای هورمونهای آندروژنی را تولید می‌کنند (این پیش سازها Dehydroepiandrosterone هستند که به آندروژن تبدیل می‌شوند.) این مقدار کم آندروژن هم در خانم ها و هم در آقایان ساخته می شود که در آقایان به واسطه وجود تستوسترون نقش بارزتری در ایجاد صفات ثانویه جنسی دارد (هرچند در هر دو جنس در رویش مو در ناحیه axilla و genital در هنگام بلوغ نقش دارد.) در این ناحیه مقدار خیلی کمی هم کورتیزول ساخته می‌شود.



Telegram: @medical_k

www.konkur.in



· **Zona glomerulosa**

- Main hormone: Aldosterone (a mineralocorticoid).

- General function: Maintain blood electrolyte balance.

- Main control: Angiotensin II.

· **Zona fasciculata**

- Main hormone: Cortisol (a glucocorticoid).

- General function: Includes regulating glucose and fatty acid metabolism, and response to stress. –

Main control: Pituitary ACTH (توسط سلول های corticotroph ساخته می شود)

· **Zona reticularis**

- Hormones: Some cortisol and androgens.

- Function and control: Similar to zona fasciculata.

*کنترل عملکرد ناحیه reticularis مانند fasciculata است و توسط ACTH انجام می‌شود.

هورمون‌های ساخته شده توسط سلول‌های کورتکس ، استروئیدی هستند که نوعی لیپید است. می‌دانیم مهمترین اندامک در این فرایند، شبکه آندوپلاسمی صاف است و باعث سنتز لیپیدها می‌شود و به صورت قطره چربی (lipid droplet)درون سیتوپلاسم دیده می شود. اما سلول های کورتکس آدرنال ، یک ویژگی مهم دارند و آن وجود تعداد زیادی میتوکندری با کریستای لوله ای شکل است. این میتوکندری در همکاری با SER برای ایجاد آنزیم هایی هستند که کلسترول را به پیش سازهورمون استروئیدی تبدیل می‌کنند .مکانیسم دقیق این اتفاق در درس فیزیولوژی توضیح داده می‌شود.(این میتوکندریها برخلاف سلولهای دیگر که میتوکندری بیضوی دارند، بیشتر کروی اند.)

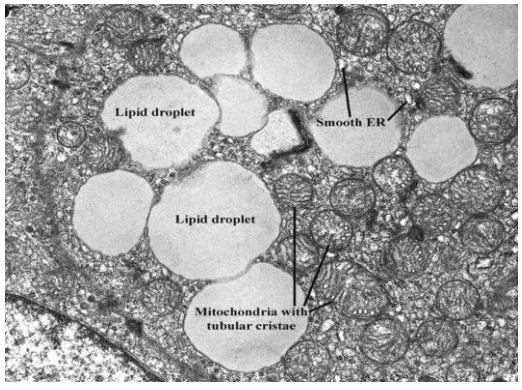


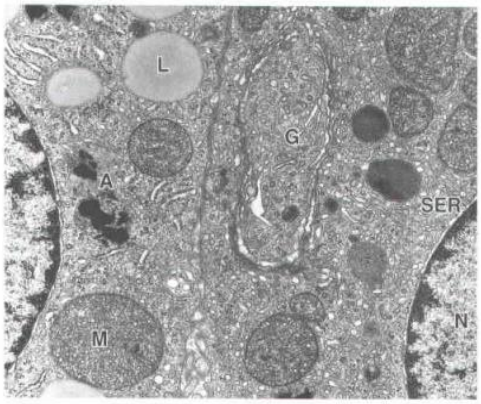




Telegram: @medical_k

www.konkur.in



## مدولای آدرنال

سلولهای این ناحیه از ستیغ عصبی منشأ میگیرند.(سلولهای ستیغ عصبی از لبه های جانبی چین عصبی جدا می‌شوند و به بخش های مختلف بدن مهاجرت می‌کنند.) این سلول‌ها به دلیل منشأ و ساختارشان نورون محسوب می‌شوند و عضو بافت عصبی اند ولی ترشحی نیز هستند (Neurosecretory cell) و ترشح هورمون‌های کاتکول آمین را برعهده دارند (شامل اپی نفرین و نوراپی نفرین). این هورمون‌ها علاوه بر مدولای غده آدرنال، در سیستم سمپاتیک هم ترشح می‌شوند.( گرانول های اپی نفرین فراوان تر بوده و زیر میکروسکوپ الکترونی نسبت به گرانول های نوراپی نفرین کمرنگ تر هستند؛ یعنی چگالی کمتری دارند.)

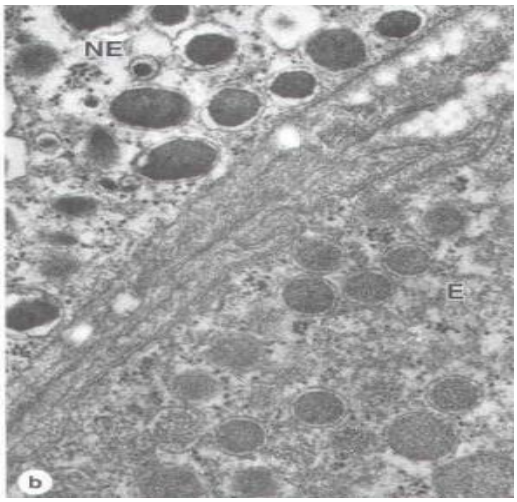


اما آنچه نهایتاً توسط سلول های مدولای غده آدرنال ترشح می‌شود، اپی نفرین است و نوراپی نفرین هم قبل از ترشح، در این سلول‌ها به اپی نفرین تبدیل میشود. به سلول های این ناحیه کرومافین هم می‌گویند( جیوه دوست، به این معنا که در رنگ آمیزی های دارای جیوه، این سلول‌ها تمایل زیادی به جیوه دارند).

### نکته:

سلول های ناحیه کورتکس به علت استروئیدی بودن هورمون هایشان(که باعث می‌شود به راحتی diffuse شوند). خیلی از آنها را ذخیره نمی‌کنند و نهایتاً پس از چند ساعت آزاد می‌کنند ؛ ولی سلول‌های medulla به علت پروتئینی بودن هورمون‌هایشان آنها را به صورت گرانول در سیتوپلاسم ذخیره می‌کنند (ذخیره سازی بیشتری نسبت به کورتکس دارند) وجود یون منیزیم و کروموگرانین برای ذخیره سازی این هورمون‌ها در سلولهای مدولا مهم و لازم است .

### نکته:

هورمون‌های کاتکول آمین (جنگ - ستیز و گریز) در هنگام وارد شدن هیجانات و استرس هم از مدولای غدد آدرنال و هم از سیستم سمپاتیک(جنگ و گریز) ترشح شده و موارد زیر را سبب می‌شوند :

۱-متابولیزه شدن گلوکز و افزایش مصرف انرژی توسط سلول

۲-افزایش ضربان قلب و تعداد تنفس

۳-گشادشدن رگ‌ها (درصورت شدید بودن سبب افت فشارخون می شود.)

در این وضعیت کنترل مدولا توسط سیستم عصبی صورت می‌گیرد .



Telegram: @medical_k

www.konkur.in



## غده پانکراس :

دو بخش endocrine و exocrine دارد. (بخش برون ریز در بلوک گوارش خوانده می شود.) بخش برون ریز شامل آسین‌های سروزی است که آنزیم‌های هضم کننده غذا ترشح می‌کنند. بخش برون‌ریز قسمت اعظم پانکراس را تشکیل می‌دهد. به قسمت درون ریز غده جزایر لانگرهانس (جزایر پانکراسی) گفته می‌شود. این جزایر به صورت توده های روشن در میان آسینی‌های برون ریز قابل مشاهده اند. (شکل a )

هرکدام از این جزایر به وسیله کپسول نازکی از رشته های رتیکولر احاطه می شوند و ساختار آن از آسینی ها کاملا مجزا است. (شکل b) در این جزایر انواع مختلفی از سلولها را از نظر ساختار داریم که هورمون های مختلفی ترشح می کنند. در جزایر نیز سینوزوئیدها به مقدار قابل توجه حضور دارند.

## انواع سلولهای موجود در جزایر لانگرهانس :

- Alpha : عمدتاً در قسمت‌های محیطی جزیره قرار دارند و گلوکاگون ترشح میکنند .
- Beta : عمدتاً در قسمت‌های مرکزی جزیره قرار دارند و انسولین ترشح میکنند. (از سلولهای آلفا فراوان‌تر هستند)* سلولهای Alpha و Beta در کنترل قندخون دخیل هستند؛ یا با دیدگاهی دیگر قندخون این دو نوع سلول را کنترل می‌کند .تشخیص این دو نوع سلول به واسطه محل آن در جزایر است و اگر تشخیص دقیق احتیاج باشد، رنگ آمیزی ایمونوهیستوشیمیایی انجام شود .
- Delta : ترشح سوماتوستاتین را انجام می دهند( که به صورت پاراکرین گلوکاگون را مهار می‌کند)
- PP cells( Pancreatic Polypeptide )که مجموعه‌ای از پپتیدهای ترشح شده از پانکراس با عملکرد ناشناخته هستند .در ادامه به بررسی غدد تیروئید و پاراتیروئید که در ناحیه گردن قرار دارند، می‌پردازیم .

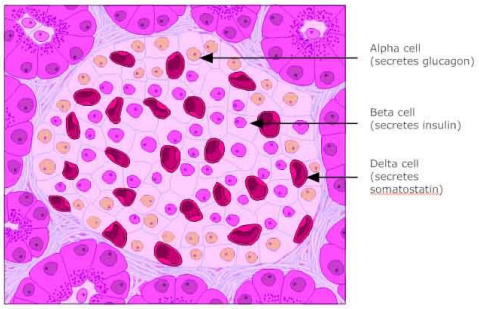




Telegram: @medical_k

www.konkur.in



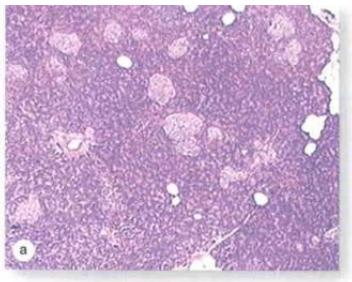
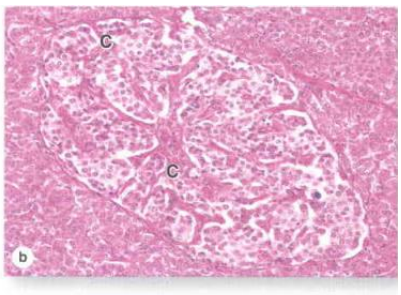
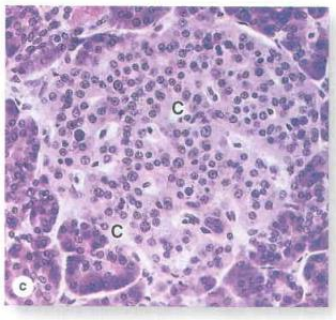
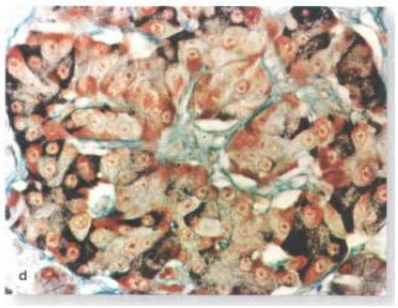
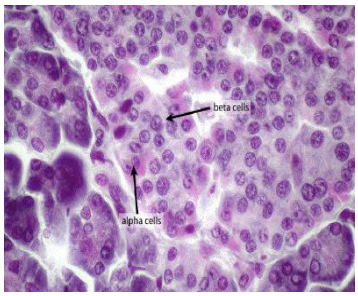


**غده تیروئید :**

این غده در قسمت قدامی گردن و در سطح قدامی غضروف کوچک کریکوئید و اولین غضروف نای قرار دارد. دارای دو لوب راست و چپ است که در قسمت پایین در ناحیه‌ای به نام isthmus یا تنگه به هم متصل هستند، اما در قسمت بالا از همدیگر جدا بوده و تا سطح جانبی(lateral) غضروف تیروئید پیش می روند .

Pyramidal lobe : لوب هرمی شکلی است که از isthmus به سمت بالا می رود و فقط در بعضی افراد دیده می شود. این غده نیز همانند سایر غدد درون ریز به وسیله کپسولی از بافت همبند متراکم نامنظم (فیبروز) پوشیده شده که این کپسول با ارسال ترابکولاها یا سپتوم هایی به داخل غده، آن را به لوبول‌هایی تقسیم می‌کند و این لوبولاسیون در نمای ظاهری غده قابل تشخیص است.

**خونرسانی :**خونرسانی غنی این غده توسط دو شریان تیروئیدی فوقانی و تیروئیدی تحتانی انجام می‌شود که از قسمت‌های مختلف غده به داخل کپسول نفوذ کرده و به آرتریولها، و به آرتریول ها، مویرگ های منفذدار و نهایتاً سینوزوئیدها تقسیم شده و در نهایت اطراف ساختارهای فولیکولی قرار میگیرند.

**نکته :**غده تیروئید با عصب recurrent laryngeal مجاورت خلفی دارد که باید در جراحی‌ها مورد توجه قرار بگیرد؛ زیرا در صورت آسیب، موجب بروز اختلال در تکلم و صوت فرد می‌شود .



Telegram: @medical_k

www.konkur.in



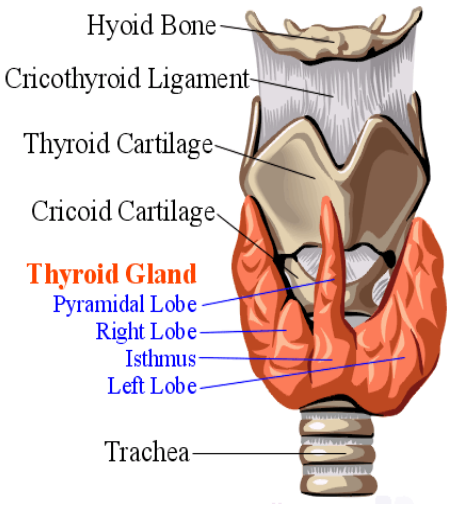


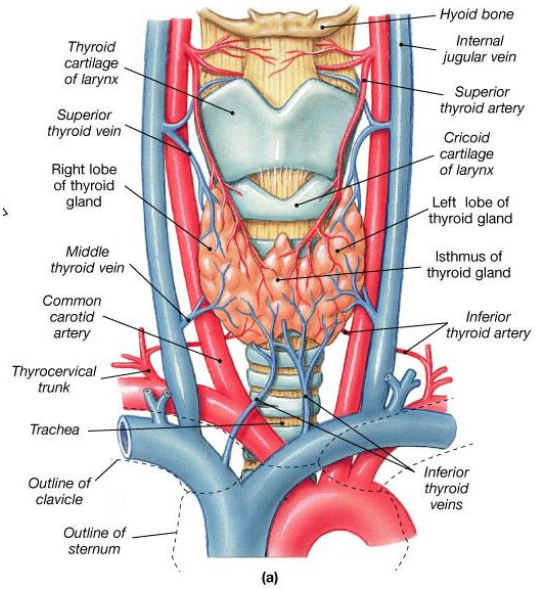


## ساختار میکروسکوپی :

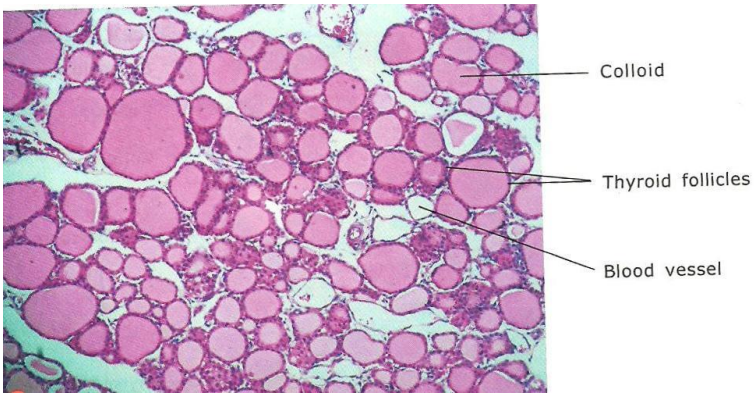


ساختار اصلی تیروئید از تعداد فراوانی توده‌های کروی شکل به نام فولیکول تشکیل می‌شود .

فولیکول: حاوی حفرای(حفره فولیکولی)است که توسط مایعی (اسلاید: homogenous material) به نام colloidپر شده و سلولهای فولیکولی، فولیکول را می‌پوشانند .

**نکته :**پیش ساز هورمونهای تیروئیدی در colloid ذخیره می‌شود .

**هورمونها:**Triiodothyronine (T3) & Tetraiodothyronine or thyroxine (T4)

**سلول‌ها :**

۱- Follicle cells (تیروسیت‌ها): فراوان ترین سلول‌ها بوده و کل فولیکول را پوشش می دهند و از نوع اپیتلیوم مکعبی ساده هستند (همه ویژگی‌های سلول پوششی را دارند). این سلولها هورمون‌های تیروئیدی را تولید می‌کنند .(اسلاید (Follicle cells produce thyroglobulin, the precursor of thyroid hormone (thyroxin):

۲- Parafollicular (C) cells : ممکن است لابه لای سلولهای فولیکولر پراکنده باشند و یا در فضاهای بین فولیکولی به صورت تجمعات سلولی دیده شوند. این سلولها هورمون کلسیتونین را ترشح می‌کنند. اندازه بزرگتر، تعداد کمتر و سیتوپلاسم روشن‌تری نسبت به سلولهای فولیکولی دارند.



Telegram: @medical_k

www.konkur.in



**نکته :**سلولهای فولیکولر از لایه آندودرم جنینی و سلولهای پارافولیکولر از ستیغ عصبی منشأ می‌گیرند.

در مقاطع بافتی ممکن است فولیکول‌های کروی به اشکال مختلفی دیده شوند. همچنین در این مقاطع سپتوم‌های ناشی از پیشروی کپسول به داخل غده و سینوزوئیدها در لابه لای فولیکول‌ها قابل مشاهده است. مویرگهای خونی منفذدار یا سینوزوئیدها هم دیده می‌شوند .

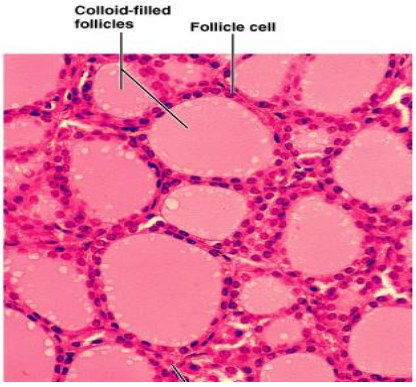


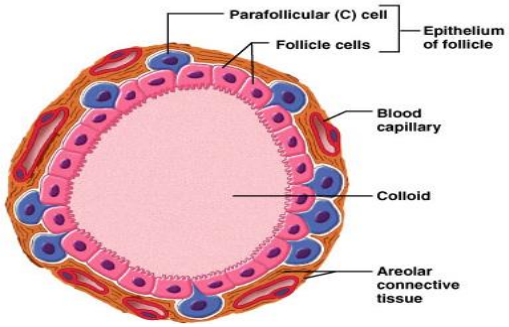


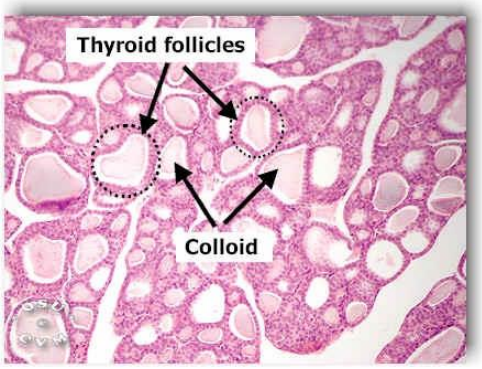


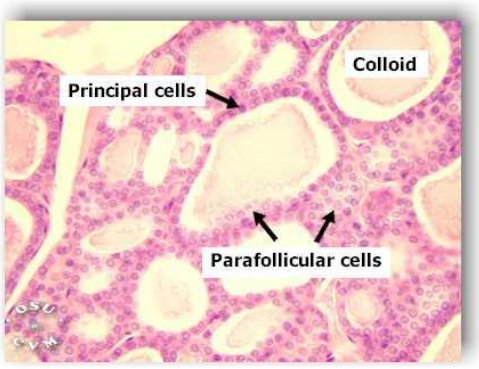


## تنظیم تیروئید :

ترشح هورمون های تیروئید تحت کنترل غده هیپوفیز و هیپوتالاموس قرار دارد .

- فیدبک منفی: هیپوتالاموس در پاسخ به سطح پایین T3 و T4 در خون و یا کاهش متابولیسم بدن (مثال : کاهش درجه حرارت بدن)، TRH ترشح می‌کند که از طریق پورت هیپوفیزی وارد آدنوهیپوفیز (هیپوفیز قدامی) شده و باعث ترشح TSH می‌شود. با اتصال TSH به گیرنده خود که بر روی غشای قاعده‌ایِ سلول‌های فولیکولی قرار دارد، این سلولها T3 و T4 ترشح می‌کنند. افزایش میزان این هورمون‌ها در خون به روش بازخورد منفی ، ترشح TRH و TSHرا از هیپوتالاموس و هیپوفیز مهار می‌کند .

بنابراین TSH و TRH و هورمون‌های تیروئیدی به صورت یک loop ترشحات یکدیگر را کنترل می‌کنند و از آنجایی که کاهش یکی باعث افزایش دیگری و برعکس می‌شود، به آن بازخورد منفی می‌گوییم .

## ترشح تیروئید :



Telegram: @medical_k

www.konkur.in



مراحل سنتز و ترشح هورمونهای T3 و T4 به شرح زیر است :

یادآوری: گفتیم سلول‌های فولیکولی از نوع مکعبی ساده (یک ردیف) هستند. این سلولها از دو سطح lateral به سلول‌های مجاور متصل می‌شوند و دارای دو سطح قاعده ای و رأسی (یا سطح آزاد که به سمت حفره فولیکولی قرار دارد) نیز هستند.

۱-سنتز هورمونهای تیروئیدی که از نوع آمینواسیدی هستند، از شبکه آندوپلاسمی خشن شروع می‌شود (البته می‌دانیم که مراحل اولیه در هستک و هسته در جریان تشکیل mRNA و ریبوزوم‌ها انجام شده و در ادامه وارد RER می‌شوند). اولین پروتئینی که تشکیل می‌شود، Thyroglobulin نام دارد که از حدود 140 آمینواسید تیروزین (یا تیرونین) تشکیل می‌شود. این زنجیره پپتیدی بعد از سنتز در شبکه آندوپلاسمی خشن، در دستگاه گلژی بسته‌بندی شده و به صورت وزیکول‌های ترشحی توسط اگزوسیتوز از سطح رأسی سلول وارد colloid می‌شود.

۲- یون یدید($I^-$) از سطح قاعده‌ای سلول توسط یک پمپ ($Na^+/I^-$ symporter) وارد شده و بدون هیچ تغییری به روش paracellular از داخل سلول عبور کرده و از سطح رأسی سلول توسط کانالِ pendrin وارد colloid می‌شود .در colloid این یون به وسیله آنزیم پراکسیداز (که در میکروویلی‌های رأسیِ سطح رأسی وجود دارد)، اکسیده می‌شود.

۳- Iodination: یون ید اکسیدشده به آمینواسیدهای تیروزین متصل می‌شود (اصطلاحاً می‌گوییم آمینواسیدهای تیرونین یددار می‌شوند). بعضی از آمینواسیدها به یک یون و بعضی به دو یون ید متصل می‌شوند.

۴- Conjugation: در این مرحله آمینواسیدهای تیرونین یددار شده با هم کنژوگه می‌شوند. از کنژوگاسیون دو تیرونینِ یددار شده‌ی دوتایی، Tetraiodothyronine و از کنژوگاسیون یک تیرونین یددار شده‌ی دوتایی با یک تیرونین یددار شده‌ی تکی، Triiodothyronine تشکیل می‌شود. هورمون‌ها در این مرحله هنوز Functional نیستند و به همین صورت در colloid ذخیره میشوند. (بین 3-6 ماه ممکن است ذخیره‌شدن ادامه یابد که یکی از خصوصیت‌های غده تیروئید است که در غدد درون‌ریز دیگر وجود ندارد.)

۵- با کاهش T3 و T4 در خون، این زنجیره پپتیدی حاوی تیرونین‌های یددار شده به روش اندوسیتوز وارد سلول شده و تحت تأثیر فرایند Proteolysis از آمینواسیدها جدا میشود (Cleavage). و حالا این هورمون‌ها که فعال شده‌اند از طریق سطح قاعده‌ای وارد سینوزوئیدها می‌شوند.

**نکته:**



Telegram: @medical_k

www.konkur.in



هر سلول فولیکولی می‌تواند هم به عنوان سلول سنتزکننده و هم به عنوان سلول ترشحی عمل کند.

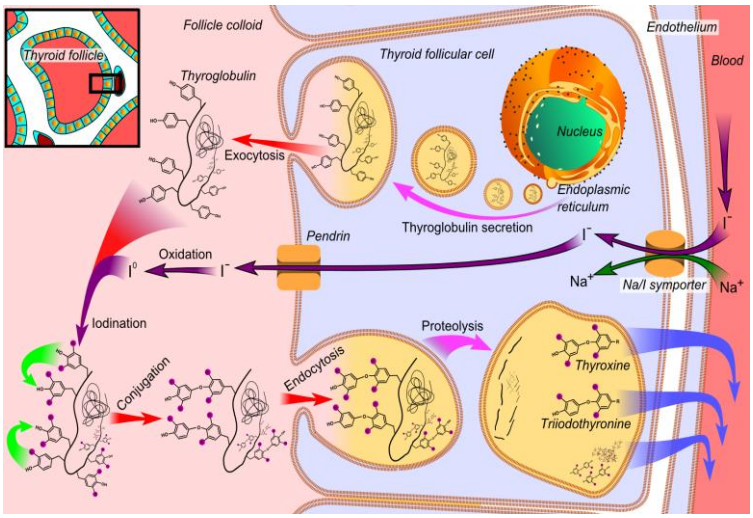


اختلال در هرکدام از مراحل پیچیده بالا باعث عدم تولید هورمون تیروئیدی Functional می‌شود. به همین دلیل اختلالات هورمون‌های تیروئیدی بیشتر و پیچیده‌تر هستند. شیوع این اختلالات اخیراً بخصوص در زنان افزایش پیدا کرده است.

**نکته:** همه فولیکول‌ها به‌طور همزمان فعال نیستند و در زمان استراحت ، اپیتلیوم مکعبی به سنگفرشی ساده تبدیل می‌شود.

- کم‌کاری تیروئید: کاهش میزان هورمون‌های تیروئیدی و همچنین افزایش تعداد سلول‌هایی که به صورت سنگفرشی (مکعبی کوتاه) درآمده‌اند.
- پرکاری تیروئید: افزایش میزان هورمون‌های تیروئیدی و همچنین تبدیل اپیتلیوم به مکعبی بلند یا استوانه‌ای (ملاک اصلی همان میزان هورمون‌ها در خون است).
- Iodine deficiency: با کمبود ید، تیروگلوبین نمی‌تواند به هورمون Functional تبدیل شود؛ بنابراین غده تیروئید در پاسخ به TSH هیپوفیز، به صورت یک مکانیسم جبرانی شروع به بزرگ شدن و افزایش سلول‌های فولیکولی می‌کند تا بتواند کاهش هورمون‌ها را جبران کند (به این حالت گواتر گفته می‌شود).
- Graves' disease: نوعی بیماری خودایمنی است که در آن آنتی‌بادی علیه گیرنده‌های TSH تولید شده و در نتیجه TSHقادر به تحریک تیروئید نیست. بنابراین میزان TSH بالا و میزان هورمون‌های تیروئیدی پایین بوده و دو علامت دیگر ، تیروئید بزرگ شده و بیرون‌زدگی چشم (exophthalmia) است.


Iodine deficiency


Grave's disease

**نکته:** دلیل exophthalmia اثر آنتی‌بادی روی سلول‌های چربی است که باعث حجیم شدن توده چربی محافظ چشم شده و کره چشم را به بیرون هل می‌دهد و اولین علامت را ایجاد می‌کند.



Telegram: @medical_k

www.konkur.in



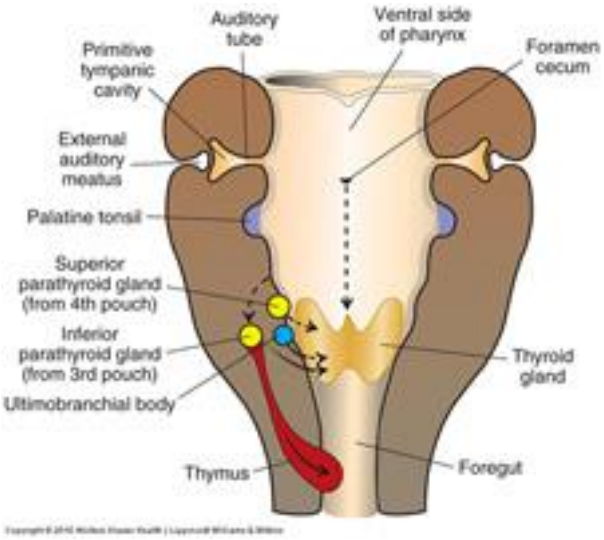


## غدد پاراتیروئید:

چهار عدد هستند که به‌صورت جفت در کنار خلفی غده تیروئید قرار دارند. علاوه بر این‌که همه آن‌ها زیر کپسول تیروئید قرار می‌گیرند، هرکدام دارای کپسول مجزایی نیز هستند (بافت همبند متراکم نامنظم یا فیبروز).

## خون‌رسانی:

از طریق شاخه‌های پاراتیروئیدی شریان‌های تیروئیدی انجام می‌شود. در اینجا نیز انشعاب شریان‌ها باعث ایجاد سینوزوئیدها می‌شود.

## تکامل پاراتیروئید:

این غدد از لایه آندودرمی منشأ میگیرند. (نکته از جزوه ۹۵: پاراتیروئیدهای تحتانی و فوقانی به ترتیب از بن‌بست‌های حلقی سوم و چهارم به وجود می‌آیند و سپس به موقعیت نهایی خود مهاجرت می‌کنند).

## سلول‌ها:

۱. Chief cells (سلول‌های اصلی): فراوان‌تر هستند و PTH یا پاراتورمون را تولید می‌کنند. این هورمون ساختار پپتیدی دارد و به همین دلیل این سلول‌ها بازوفیل هستند.

۲. Oxyphil cells: اندازه بزرگ‌تر و سیتوپلاسم روشن‌تری دارند. عملکرد این سلول‌ها ناشناخته است (در بعضی منابع گفته شده که این سلول‌ها نیز پاراتورمون ترشح می‌کنند). این سلول‌ها تمایل دارند در سنین بالا با آدیپوسیت‌ها جایگزین شوند. این موضوع مشکلی برای فرد ایجاد نمی‌کند؛ زیرا میزان هورمون کافی توسط سایر سلول‌ها تأمین می‌شود (حتی میزان هورمون‌های ترشح شده از یک غده پاراتیروئید هم می‌تواند برای فرد کافی باشد).

**نکته:** capillary و سپتوم‌های کپسول نیز قابل مشاهده است.



Telegram: @medical_k

www.konkur.in



* شکل راست: آدیپوسیت‌هایی که از تغییر سلول‌های oxyphil به وجود آمده‌اند و همچنین سیتوپلاسم روشن و اسیدوفیل oxyphilقابل مشاهده است.

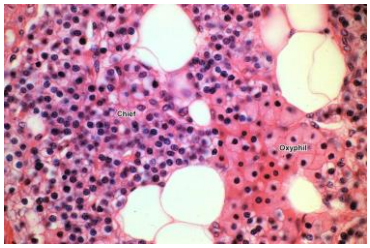

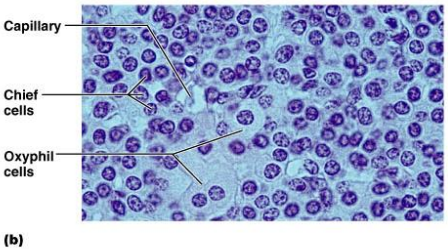





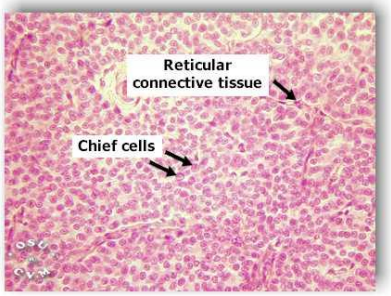


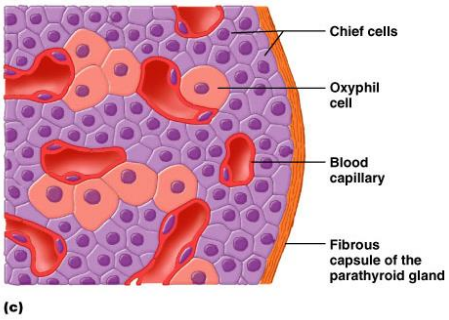


**:Parathormone**

با کاهش $Ca^{2+}$ خون ترشح شده و موجب موارد زیر می‌شود:

۱. با اتصال به گیرنده خود روی سلول‌های osteoblast (سلول‌های سازنده استخوان) باعث ترشح Osteoclast stimulating hormone (substance) از این سلول‌ها شده و این ماده osteoclastها را فعال می‌کند. Osteoclastهای فعال شده باعث هضم استخوان و آزادسازی $Ca^{2+}$ به داخل خون می‌شوند. این روش، روش اصلی عمل پاراتورمون است.

۲. بازجذب کلسیم در کلیه ۳. جذب کلسیم در روده باریک

**:Calcium regulation**

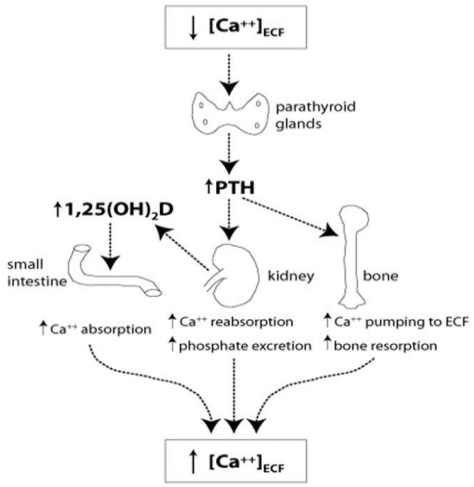


افزایش کلسیم موجب ترشح هورمون کلسی‌تونین از غده تیروئید شده و موجب رسوب مجدد کلسیم در استخوان می‌شود(به وسیله osteoblast). بنابراین پاراتورمون از غدد پاراتیروئید و کلسی‌تونین از غده تیروئید، کلسیم خون را تنظیم می‌کنند.



Telegram: @medical_k

www.konkur.in



## سوالات

۱- منشا غدد پاراتیروئید تحتانی ..... می باشد؟

الف) سومین بن بست حلقی ب) چهارمین بن بست حلقی ج) سومین شکاف حلقی د) چهارمین شکاف حلقی

۲- کدام یک از سلول های زیر، تیروگلوبین ترشح می کند؟

الف) پارافولیکولر ب) فولیکولر ج) اصلی د) اکسی فیل

۳- لایه ی میانی قشر آدرنال چه نام دارد و چه موادی را ترشح می کند؟

الف) ناحیه رتیکولاتا - مینرالوکورتیکوئیدها

ب) ناحیه گلومرولوزا - کاتکول آمینها ج) ناحیه فاسیکولاتا - گلوکوکورتیوئیدها

د) ناحیه ی کرومافینی - آندروژنها

۴- وسیع ترین لایه قشر غده آدرنال کدام است؟

الف) لایه فاسیکولاتا ب) لایه گلومرولوزا ج) لایه رتیکولار د) لایه مشبک

۵- یددار شدن تیروگلوبین در کدام قسمت سلول فولیکولر اتفاق می افتد؟

الف) شبکه آندوپلاسمی خشن

ب) دستگاه گلژی

ج) حفرهی فولیکولی

د) غشای راسی

۶- منشا رویانی قشر غده آدرنال کدام یک از موارد زیر می باشد؟

الف) اکتودرم ب) ستیغ عصبی ج) مزودرم د) اندودرم

۷- منشا پاراتیروئید فوقانی، کدام یک از موارد زیر می باشد؟

الف) بن بست حلقی اول ب) بن بست حلقی دوم ج) بن بست حلقی سوم د) بن بست حلقی چهارم

۸- کدام یک از غدد زیر از نظر لایه های زایای جنینی منشا دوگانه دارند؟

الف) هیپوفیز ب) پاراتیروئید ج) لانگرهانس د) آدرنال

۹- بیش ترین حجم سلولی در قشر غده آدرنال، کدام لایه است و چه موادی ترشح می کند؟

الف) لایه فاسیکولاتا - گلوکوکورتیکوئیدها

ب) لایه رتیکولاتا - گلوکوکورتیکوئیدها



Telegram: @medical_k

www.konkur.in



ج) لایه گلومرولوزا - مینرالوکورتیکوئیدها

د) لایه گلومرولوزا - آندروژن ها

۱۰- گیرندهی هورمون مترشحه غدد پاراتیروئید در کدام سلول قرار دارد؟

الف) استئوکلاست ب) استئوبلاست ج) سلول اصلی د) سلول اکسی فیل

۱۱- منشا کدام یک از ساختارهای زیر با بقیه متفاوت است؟

الف) جزایر لانگرهانس ب) پاراتیروئید ج) سلول فولیکول تیروئید د) هیپوفیز خلفی

۱۲- قسمت مرکزی غده آدرنال از کدام لایه زایای جنینی منشا می گیرد؟

الف) اکتودرم ب) مزودرم ج) آندودرم د) پری درم

۱۳- سلول های آلفا و دلتای غده پانکراس، از چه طریقی برهم اثر می گذارند؟

الف) مروکرین ب) اندوکرین ج) اتوکرین د) پاراگرین

۱۴- منشا سلول های پارافولیکولر غده ی تیروئید چه می باشد؟

الف) اندودرم ب) اکتودرم ج) ستیغ عصبی د) مزودرم

۱۵- سلولهای کدام یک از غدد درون ریز، از نظر لایه های جنینی، منشاء دوگانه ندارند؟

الف) تیروئید ب) آدرنال ج) پاراتیروئید د) هیپوفیز

۱۶- سلول های فولیکولر غده تیروئید، از کدام لایه منشاء می گیرند؟

الف) اکتودرما ب) مزودرم ج) ستیغ عصبی د) آندودرم

۱۷- اتصال کاتکول آمین ها به گرانول های ذخیره ای در غده آدرنال توسط چه مادهای تسهیل می شود؟

الف) کروموگرانین ب) نوروفیزین ج) دی هیدرو اپی آندوسترون د) کرومافین

۱۸- سلول های گانگلیونی همراه با پاراگانگلیون و مویرگهای خونی در کدام یک از موارد زیر مشاهده می گردد؟

الف) تیروئید ب) فوق کلیه ج) پی نئال د) بیضه

۱۹- اسپونژیوسیت ها در کدام منطقه از غده فوق کلیه مشاهده می گردد؟

الف) گلومرولا ب) فاسیکولاتا ج) رتیکولاریس د) قسمت مرکزی

۲۰- کدام یک از نواحی زیر در غدهی فوق کلیه دارای گرانول های ترشحی می باشند؟

الف) ناحیه گلومرولوزا ب) ناحیه فاسیکولاتا ج) ناحیه رتیکولاتا د) ناحیه مدولا

۲۱- در فرایند سنتز هورمون تیروئید، کدام یک از موارد زیر، انتقال ید در سطح راسی سلول فولیکولر را بر عهده دارد؟



Telegram: @medical_k

www.konkur.in



الف) تیروگلوبین ب) تیروزین ج) پندرین د) تیروکسین

۲۲- کدام یک از غدد درون ریز منشا اندودرمی ندارد؟

الف) آدرنال ب) تیروئید ج) پاراتیروئید د) پانکراس

۲۳- همه ی هورمون های زیر در کورتکس مدولا سنتز می شوند به جز

الف) آلدوسترون ب) آندروژن ج) ادرنوکورتیکوتروپین د) کورتیزول

۲۴- اکسیداسیون ید در کدام قسمت فولیکول های تیروئید انجام می شود؟

الف) لیزوزوم ب) RER ج) گلژی د) کلوئید

۲۵- در فرایند سنتز هورمون تیروئید، کدام یک از موراد زیر، در سیتوپلاسم سلول های فولیکولر انجام می شود؟

الف) یددار شدن تیروگلوبین پ) کونژوگه شدن تیروزین یددار شده ج) کلیواز زنجیره پپتیدی د) اکسید شدن یون پد

۲۶- حجیم ترین و کوچک ترین ناحیه در قشر غده آدرنال به ترتیب کدام است؟

الف) گلومرولوزا- رتیکولاتا ب) رتیکولاتا – گلومرولوزا ج) فاسیکولاتا - رتیکولاتا د) گلومرولوزا - فاسیکولاتا

۲۷- کونژوگاسیون تیروگلوبین های یددار شده در کدام قسمت سلول های فولیکولی اتفاق می افتد؟

الف) سیتوپلاسم ب) لیزوزوم ج) RER د)کلوئید

۲۸- گیرنده هورمون پاراتورمون بر روی کدام سلول است؟

الف) استئوبلاست ب) استئوکلاست ج) استنوسیت د) استئوئید

۲۹- در فرایند سنتز هورمون تیروئید، انتقال ید در سطح قاعده ای و راسی سلول فولیکولر توسط چه ساختارهایی انجام می شود؟

الف) پندرین - کانال Na/ا ب) کانال Na/۱ - پندرین ج) کانال K/۱ - اگزوسیتوز د) اندوسیتوز - کانال K/۱

۳۰- حجیم ترین لایه در غده آدرنال کدام است و آرایش سلول ها به چه شکل است؟

الف) گلومرولوزا - طناب های مدور

ب) رتیکولاتا - طناب های مدور

ج) فاسیکولاتا - طناب های بلند

د) مدولا - طناب های کوتاه

**پاسخ سوالات تستی**

| | | | | | | | | | |
|---|---|---|---|---|---|---|---|---|---|
| ۱-ب | ۲-ب | ۳-ج | ۴-الف | ۵-ج | ۶-ج | ۷-د | ۸-د | ۹-الف | ۱۰-ب |
| ۱۱-د | ۱۲-الف | ۱۳-د | ۱۴-ج | ۱۵-ج و د | ۱۶-د | ۱۷-الف | ۱۸-ب | ۱۹-ب | ۲۰-د |
| ۲۱-ج | ۲۲-الف | ۲۳-ج | ۲۴-د | ۲۵-ج | ۲۶-ج | ۲۷-د | ۲۸-الف | ۲۹-ب | ۳۰-ج |



Telegram: @medical_k

www.konkur.in



## سوالات تشریحی

**۱- غدد پاراتیروئید فوقانی، از چه ساختاری منشا می‌گیرند؟**
**۲- انتقال‌دهنده‌ی آنیونی ید، موجود در سطح راسی سلول فولیکولر غده تیروئید، چه نام دارد؟**
**۳- منشاء غدد پاراتیروئید تحتانی چیست؟ (پرتکرار)**
**۴- یددارشدن تیروزین، در کدام قسمت فولیکول تیروئیدی رخ می‌دهد؟**
**۵- پروتئین‌های ناقل هورمون‌های هیپوفیز، آدرنال و تیروئید را به ترتیب نام ببرید.**
**۶- منشاء بخش قشری غده‌ی فوق کلیوی را بنویسید. (پرتکرار)**
**۷- در بیماری گریوز، کدام قسمت سلول‌های فولیکولی تیروئید، دچار اختلال می‌شود؟**
**۸- سلول‌های کرومافین در غده آدرنال، از چه نوعی هستند و از کجا منشا می‌گیرند؟**

## پاسخ سوالات تشریحی

۱- بن‌بست حلقی چهارم
۲- پندرین
۳- سومین بن‌بست حلقی
۴- کلوئید
۵- نوروفیزین – کروموگرانین – پندرین
۶- مزودرم
۷- گیرنده TSH در سطح قاعده‌ای
۸- سلول عصبی پُست گانگلیونی - ستیغ عصبی



Telegram: @medical_k

www.konkur.in

وَمَنْ أَحْيَاهَا فَكَأَنَّمَا أَحْيَا النَّاسَ جَمِيعًا

[سورة المائدة : 32]

3UH1

نام درس : بافت شناسی

نام استاد: دکتر مینایی

تاریخ: ۱۳۹۹/۹/۲

TEHRAN UNIVERSITY OF MEDICAL SCIENCES

# بافت شناسی دستگاه ادراری



پگاه بابایی

امیرعلی اهرابی

رضا ساری‌خانی

dr_jozveh

گروه جزوه نویسی

۹۸ الف

برگرفته از جزوات ۹۷ ب

Telegram: @medical_k

www.konkur.in



دستگاه ادراری از ۲ کلیه، ۲ حالب، یک مثانه و مجرای پیشاب‌راهی تشکیل شده است. نفرون واحد ساختمانی کلیه می‌باشد و هر کلیه دارای ۱,۲ میلیون نفرون است. نقش کلیه‌ها در فیزیولوژی گفته خواهد شد که یکی از این نقش‌ها، تصفیه‌ی خون می‌باشد.

همانطور که در تصویر نشان داده شده، بافت کلیه توسّط کپسولی از بافت همبند پوشیده شده است، که این بافت همبند به داخل بافت کلیه نفوذ می‌کند و با خود عروق خونی و رشته‌های عصبی را هدایت می‌کند.

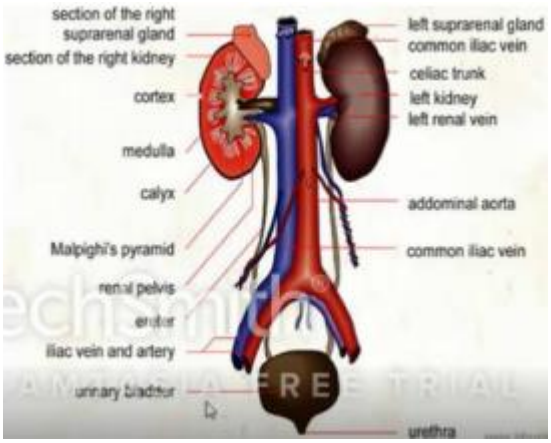


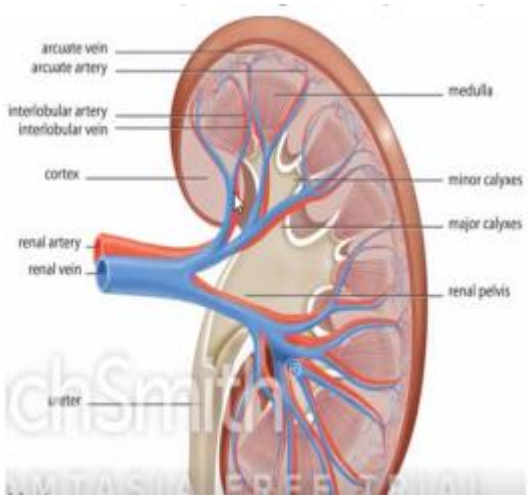


هر کلیه از ۲ بخش تشکیل شده است:

۱) قشرکلیه یا cortex

۲) مرکز کلیه یاmedulla

در ناحیه کورتکس کلیه، نفرون‌ها قرار دارند. در سمت ناحیه‌ی مرکزی کلیه، لوله‌های جمع‌کننده‌ی ادرار قرار گرفته‌اند که این لوله‌ها به ناحیه‌ی لگنچه رفته و از آن جا ادرار را به سمت ناحیه ی حالب (در ناحیه ی لگن) هدایت می‌کنند .همانطور که بافت‌های دیگر بدن مانند ریه و کبد و... دارای لوب و لوبول هستند، کلیه نیز دارای لوب و لوبول می‌باشد. لوبول کلیه در ناحیه‌ی کورتکس قرار دارد و لوب کلیه در ناحیه ی مدولا است .پیرامیدها در واقع اجتماع مجراهای جمع‌کننده‌ی ادرار هستند. بین آنها بافت همبندی حاوی عروق خونی قرارگرفته است که به این ستون‌ها، ستون‌های برتن گفته می‌شود.

در ناحیه مدولا لوله‌های جمع‌کننده با همدیگر (به صورت پیرامید) به کالیس‌های ماژور و مینور منتهی می‌شوند .نیمی از ستون برتن یک طرف، با نیمی از ستون برتن طرف دیگر، با پیرامیدی که بین آن دو قرار دارد را یک لوب می‌نامیم. حدود ۶ تا ۸ لوب در هر کلیه دیده می‌شود .لوبول ها در ناحیه قشری کلیه هستند. قسمتی از قشر کلیه که در آن نفرون‌ها به صورت کپسول بومن، لوله‌های پیچ‌خورده‌ی نزدیک و دور دیده میشود، لابیرنت (Labyrinth) نامیده می‌شود. در تصویر لابیرنت را به رنگ سبز مشاهده می‌کنید. بین لابیرنت‌ها، مجاری جمع‌کننده قرار دارند که به سمت ناحیه‌ی پیرامید می‌روند که به این نواحی اشعه‌های مغزی (medullary rays ) گفته می‌شود. نیمی از اشعه مغزی یک سمت و نیمی از اشعه مغزی طرف دیگر، با لابیرنت بین آنها را یک لوبول می‌نامند.



Telegram: @medical_k

www.konkur.in



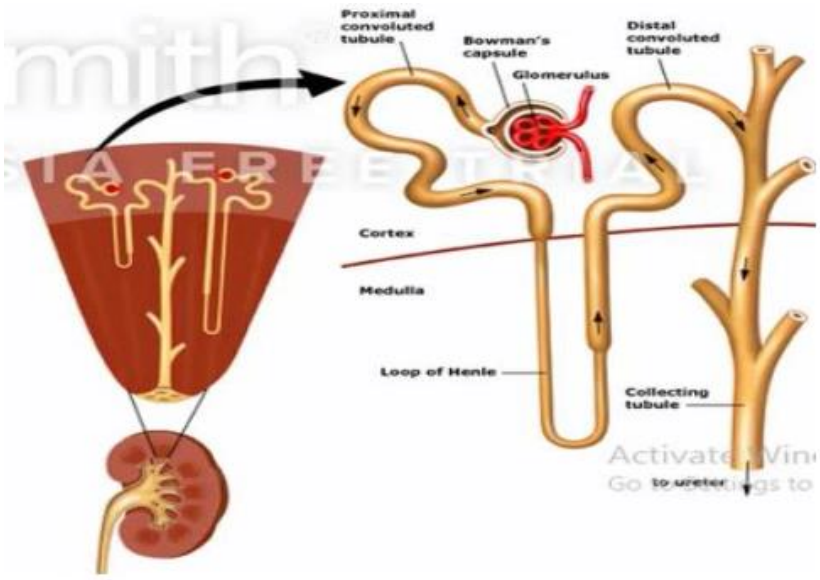


نفرون‌ها در کلیه در ناحیه قشر یا کورتکس قرار می‌گیرند. در شکل نواحی مرکزی و قشری مشاهده می‌شود و همچنین در ناحیه‌ی قشری مجاریِ پیچ‌درپیچ نزدیک و دور (که جمعا به آنها لابیرنت میگویند) را مشاهده می‌کنید و در بین لابرینت‌ها مجاری جمع کننده ادرار قرارگرفته است. برخی از نفرون ها نزدیک ناحیه‌ی سطح و برخی دیگر نزدیک به مرکز هستند. به نفرون‌های نزدیک به مرکز، نفرون‌های جنب مرکز (juxtamedullary nephron) می‌گویند و این نفرون‌ها در تنظیم غلظت ادرار نقش دارند.

**(* رجوع کنید به انتهای جزوه، کادر آبی رنگ)**

- **اجزای نفرون**

✓ کپسول بومن: در هر کپسول بومن یک کلافه مویرگی (گلومرول) وجود دارد. مویرگ‌ها در بدن انسان می‌توانند به‌صورت ممتد، منفذدار، سینوزوییدی و یا به صورت کلافه‌ای باشند. تنها جایی از بدن که ما گلومرول یا کلافه مویرگی داریم، نفرون است.

✓ Proxiamal convoluted tubule یا PCT یا مجرای پیچ در پیچ نزدیک

✓ Loop of Henle که به ناحیه‌ی مرکزی می‌رود و سپس به مجاری بالارو می‌رسد.

✓ Distal convoluted tubule یا DCT یا مجرای پیچ‌درپیچ دور که به مجرای جمع‌کننده‌ی ادرار ( medullary rays) می‌رسد.

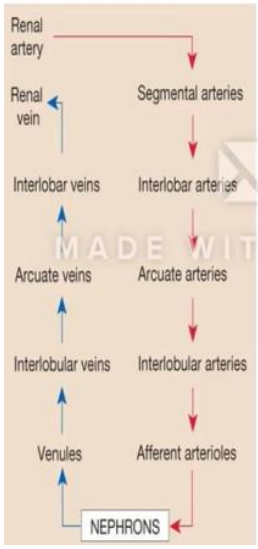


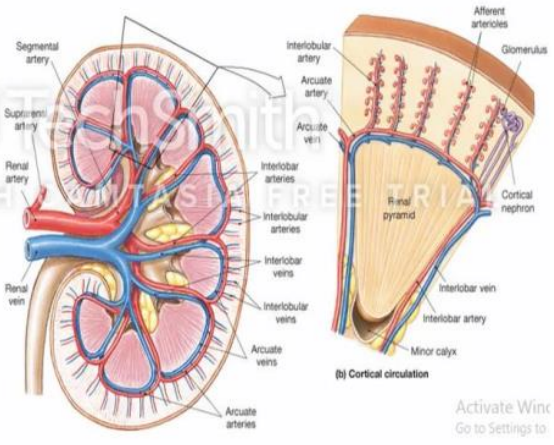


در تصویر شریانچه‌ی آوران گلومرول را می‌بینید که در کپسول تبدیل به شریانچه وابران می‌شود.



Telegram: @medical_k

www.konkur.in



یک کپسول بومن دارای ۲ قطب است. یک قطب آن در واقع سمتی است که محل ورود و خروج شریانچه است (قطب شریانی). قطب دیگر به واسطه ی گلومرول و سلول‌هایی که خون را تصفیه می‌کنند و ادرار شکل می‌گیرد، ادرار را به PCT منتقل میکند، به آن قطب ادراری میگویند.شریانی که وارد کلیه می‌شود، منشعب می‌شود و از طریق فضای بینابینی پیرامیدها (ستون برتن)، به مرز ناحیه‌ی مرکزی و کورتکس می‌رسد و در آن ناحیه به شریانچه‌های کمانی تبدیل می‌شود. این شریانچه‌ها به شریانچه‌های آوران، گلومرول و سپس شریانچه‌های وابران تبدیل می‌شوند تا به زیر کپسول کلیه می‌رسند. از ناحیه‌ی زیر کپسول یا در واقع ناحیه ای که شریانچه‌ها تمام شدند، post capillary شروع می‌شود و سپس وریدچه های کمانی، و بعد وریدچه‌هایی که در ستون برتن طی مسیر می‌کنند و سپس ورید از ناحیه‌ی هیلوس یا ناف کلیه خارج می‌شود.

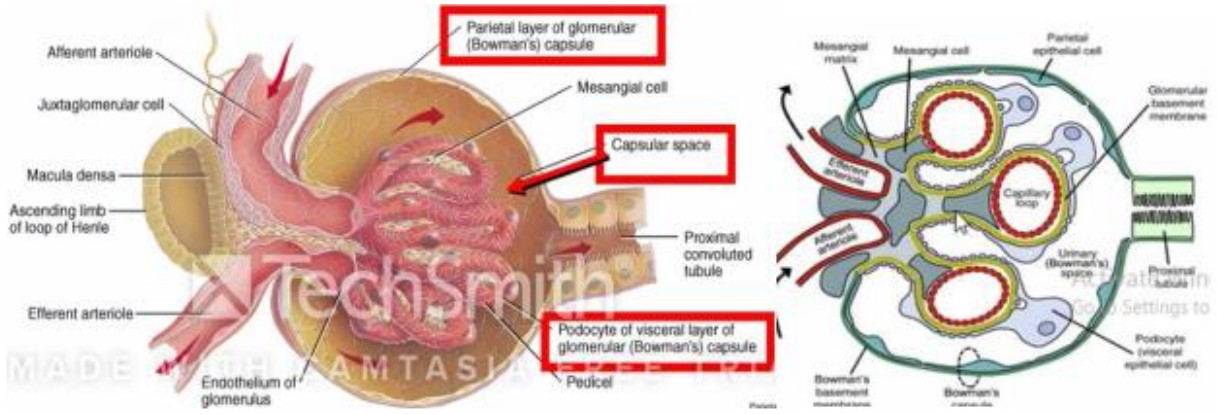


در تصویر فوق، ساختاری شماتیک از کپسول بومن را می‌بینید و دو قطب ادراری و شریانی کپسول قابل مشاهده است. در سمت قطب ادراری، ابتدای PCT و در سمت قطب شریانی، بین مقطع DCT و کپسول، دو شریانچه‌ی آوران و وابران را می‌بینید.

در بین شریانچه‌ها، گلومرول قابل مشاهده است که وارد کپسول بومن می‌شود و سلول‌های داخل کپسول، در داخل یا مابین گلومرول‌ها قرارمی‌گیرند. سلول‌هایی که به گلومرول چسبیده‌اند تخصّص یافته و تبدیل به پودوسیت می‌شوند. سلول‌هایی که مابِین گلومرول‌ها قرار می‌گیرند، به سلول‌های تمایزیافته‌ای به نام مزانژیال (که همان ماکروفاژها هستند) تبدیل می‌شوند .

در یک گلومرول چهار نوع سلول داریم:

۱) سلول های اندوتلیال مویرگ‌های گلومرول
۲) سلول هایی که ممکن است در داخل فضای درونی رگ مشاهده شوند مثل لنفوسیت‌ها و گلبول‌های قرمز
۳) سلول های مزانژیال یا در واقع همان ماکروفاژها
۴) Podocytes

مابین مقطع مجرای پیچ‌درپیچ دور و قطب شریانی، سلول‌هایی وجود دارند که به آنها سلول‌های مزانژیال خارجی می‌گوییم . پس دو نوع سلول مزانژیال داریم:



Telegram: @medical_k

www.konkur.in



۱) Intra Mesangial ۲) Extra Mesangial

سلول‌های مزانژیال داخلی همان ماکروفاژها هستند. مزانژیال خارجی از سلول‌های استرومای بافت کلیه منشأ می‌گیرد. در واقع کلیه دارای یک داربست استرومای همبندی است که سلول های متنوّعی در این داربست قرار دارند. به سلول‌های مزانژیال‌خارجی، Lacis cell یا Polkissen Cell نیز می‌گویند.

PCT دارای بافت پوششی مکعّبی ساده است اما هسته‌ی سلول های مکعّبی ساده در این مجرای پیچ‌درپیچ که در مجاورت قطب شریانی است، به سمت بیرون برجسته شده است. به این سلول ها ماکولا دنسا (Macula densa) میگویند.

سلول های مزانژیال خارجی و ماکولا دنسا و سلول‌های مدیای شریانچه آوران (در برخی از کتاب‌ها شریانچه وابران نیز گفته شده)، تمایز پیدا می‌کنند و به Juxtamedullary Cell تبدیل می‌شوند. این سه سلول با یکدیگر دستگاه جنب گلومرول را تشکیل می‌دهند که به کاهش اکسیژن خون حسّاس‌اند و ماده‌ای به نام رنین ترشّح می‌کنند. رنین ترشّح شده در معده (Rennin) با رنین ترشّح شده در کلیه(Renin) متفاوت است.

در قطب ادراری نیز سلول‌های پوششی ساده مکعّبی قرار گرفته‌اند که دارای میکروویلی هستند. تعداد میکروویلی‌ها در قطب ادرار(PTC) زیاد است ولی در قطب شریانی (DCT) کمتر است، زیرا غلظت خون از ابتدای مجرای پیچ‌درپیچ نزدیک به سمت انتهای مجرای پیچ‌درپیچ دور کم می‌شود؛ بنابراین میزان جذب و میکروویلی مورد نیاز کاهش می‌یابد.

دورتادور سلول‌های پودوسیت در کپسول بومن، سلول های سنگفرشی ساده قرار دارند.

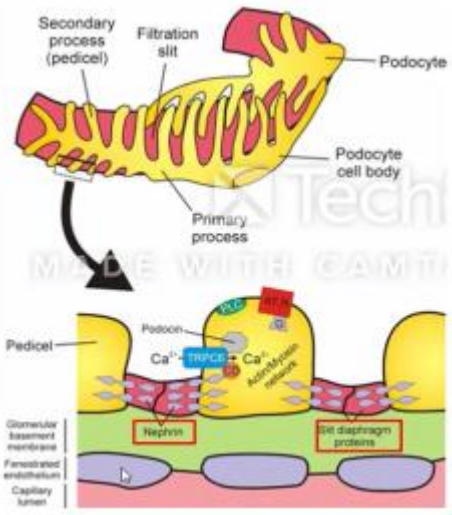


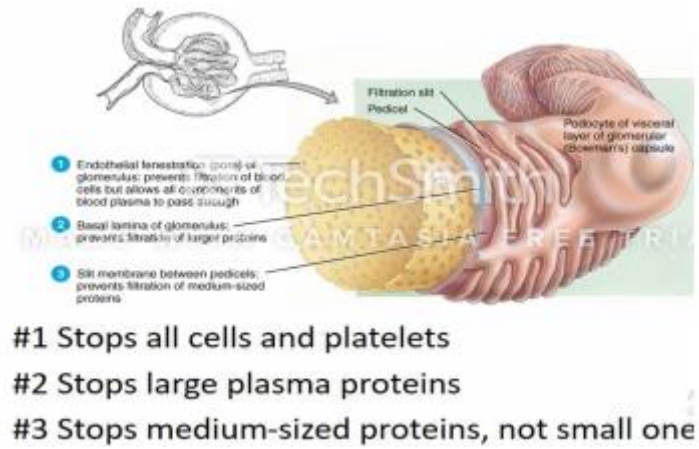


مجددا تصویری شماتیک از گلومرول را مشاهده می‌کنیم. مویرگ و پودوسیت را در شکل می‌بینیم که سلول پودوسیت دارای زواید اصلی و فرعی است و دور تا دور مویرگ را فراگرفته است. هم پودوسیت و هم سلول‌های اندوتلیال مویرگ، دارای بافت پوششی و غشای پایه هستند. غشای پایه پودوسیت و غشای پایه اندوتلیال روی هم قرار می‌گیرند و یک تیغه‌ی فیلتراسیون را



Telegram: @medical_k

www.konkur.in



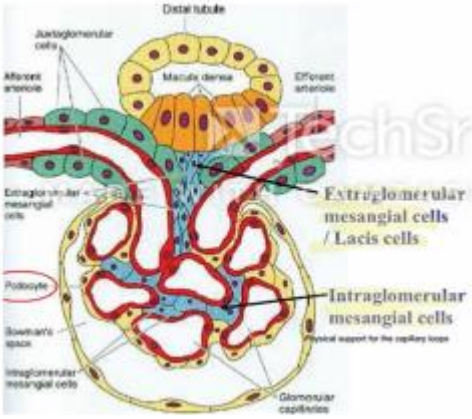


تشکیل می‌دهند که تصفیه خون را انجام می‌دهد .در تصویر مقابل نمایی شماتیک از سلول مزانژیال نشان داده شده است. کپسول بومن را مشاهده می‌کنید که از یک لایه سلول سنگفرشی ساده تشکیل شده است. گلومرول یک نوع مویرگ تخصّصی است و سلول‌های پودوسیت روی مویرگ قرار دارند. دربین گلومرول‌ها، سلول‌های مزانژیال داخلی را می‌بینید. در حدّ بین سلول های سنگفرشی ساده و گلومرول فضایی وجود دارد که به آن فضای ادراری می‌گویند. چهار نوع سلول گلومرول* و قطب شریانی و دستگاه جنب گلومرولی را نیز مشاهده می‌کنید.

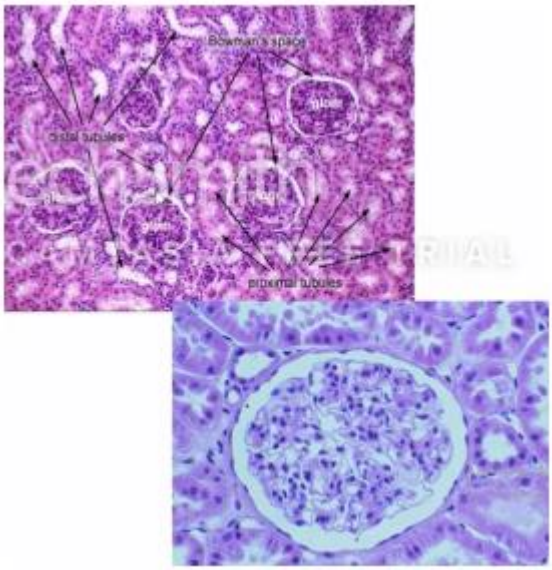


سلول‌های مدیا یا عضله‌ی صاف شریانچه آوران، در اثر تمایز به سلول های ترشّحی جنب مدولاری تبدیل می‌شوند. در تصویر روبه رو یک تصویر light microscopic را می‌بینیم. گلومرول‌ها، مجاری جمع‌کننده‌ی ادراری و مجاری پیچ‌درپیچ دور و نزدیک دیده می‌شوند. اگر بزرگنمایی را بیشتر کنیم، مویرگ‌های‌خونی داخل گلومرول، هسته های کشیده‌ی سلول‌های اندوتلیال، هسته‌ی بازوفیل شفاف برای سلول پودوسیت، هسته‌ی بازوفیل تیره برای سلول مزانژیال داخلی، سلول‌های داخل فضای مویرگی مثل گلبول‌های قرمز و گلبول‌های سفید را میبینیم (۴ نوع سلول). برای تشخیص قطب شریانی و قطب ادراری، به کپسول بومن توجّه می‌کنیم. مجرایی که به کپسول بومن چسبیده است و دارای لومن گشادتر می‌باشد، نشان‌دهنده‌ی قطب شریانی و DCT است. مجرایی که در سمت فضای ادراری قرار دارد و دارای لومن تنگ است، نشان دهنده قطب ادراری و مجرای پیچ در پیچ نزدیک است.

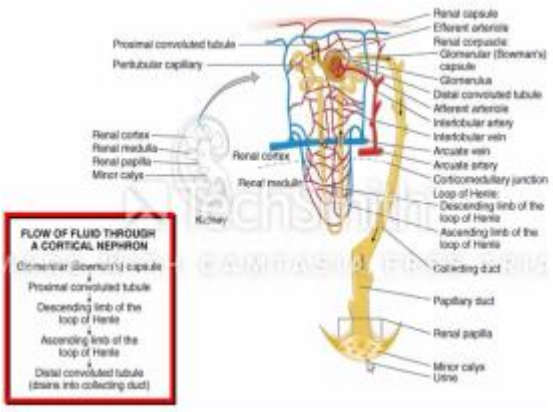


در این شکل یک نفرون را می‌بینید که به یک collecting tube منتهی می‌شود. Collecting tube از منطقه مدولاری می‌آید، در ناحیه ی پیرامیدال یا هرم هایی که در ناحیه‌ی مرکزی قرار دارند، و به سمت area cribrosaکه یک صفحه ی غربالی و سوراخ سوراخ است می‌رود و این صفحه خود به calyx minor و بعد به calyx major می‌رود و کالیکس ماژور به پلویس یا لگنچه ختم می‌شود و به این ترتیب ادرار دفع می‌شود. نحوه جریان گردش خون در یک نفرون نیز در تصویر نمایان است.

*این ۴ سلول شامل: پودوسیت، اندوتلیال مویرگ خونی، سلول های لنفاوی یا گلبولهای قرمز که درون مویرگ خونی هستند، و منانژیال داخلی



Telegram: @medical_k

www.konkur.in



در این شکل Juxtamedullary nephron یا نفرونی که نزدیک به ناحیه‌ی مدولاری هستند مشاهده می‌شود. فرق بین نفرون هایی که در ناحیه‌ی نزدیک به مدولا هستند با نفرون هایی که در قشر هستند، در کشیدگی آنها و فاصله‌شان تا ناحیه‌ی مرکزی است.

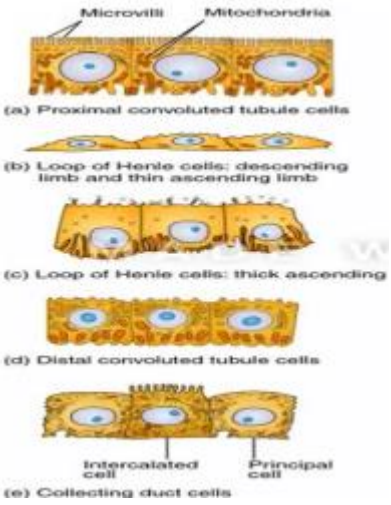


در تصویر مقابل، بافت‌شناسی لوله‌های ترشّحی نفرون و لوله‌های جمع‌کننده‌ی ادرار را می‌بینیم. در ناحیه PCT همانطور که می‌بینید بافت پوششی مکعّبی دارای میکروویلی بسیار زیاد داریم. چرا تعداد میکروویلی‌ها زیاد است؟ همانطور که قبلا اشاره شد، چون این ناحیه در قطب ادراری قرار دارد و غلظت ادرار زیاد است، موادی که باید در اینجا جذب کنند زیاد است و سلولها فعّال اند.

در ناحیه‌ی پایین‌روی هنله یا Descending limb of loop of Henle سلول ها سنگفرشی ساده و پهن می‌شوند. اما از جایی که به سمت بالاروی آن می‌رویم دوباره سلول ها مکعّبی ساده می‌شوند و با رفتن به سمت ناحیه‌ی دیستال، همچنان مکعّبی ساده است؛ ولی بعضی سلول ها دارای میکروویلی و بعضی فاقد آن هستند (به‌دلیل کاهش غلظت ادرار و میزان موادی که باید جذب شوند، فعّالیت سلول‌ها نسبت به ناحیه‌ی PTC بسیار کاهش یافته است)

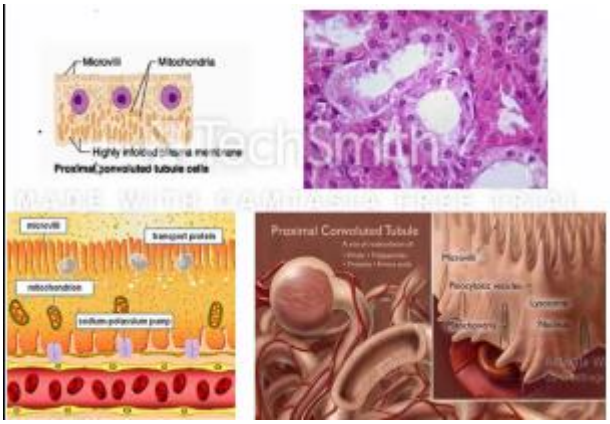


تصویر مقابل PCT را به ما نشان می‌دهد که سلول‌ها مکعّبی ساده و دارای میکروویلی بسیار زیادی هستند. دقّت کنید که فعّالیت در ناحیه‌ی قاعده نسبت به سطح بیشتر است، به همین دلیل میزان میتوکندری آن هم افزایش پیدا کرده است. همانطور که در تصویر میکروسکوپی دیده می‌شود، مجاری مقاطع عرضی در PCT نسبت به DCT تنگ تر است، زیرا در PTC میکروویلی‌ها زیادتر و سلول ها درشت‌تر هستند. چند تصویر شماتیک از PCT را نیز می‌بینیم.

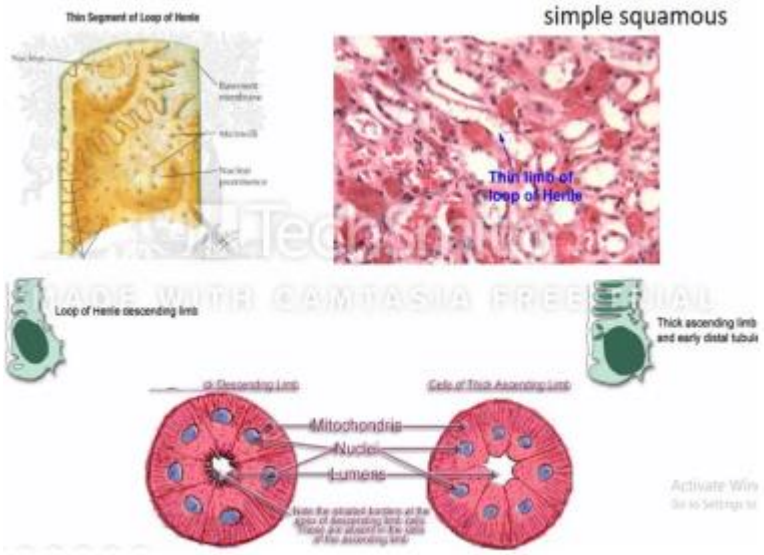


در تصویر مقابل، Loop of Henle را می‌بینیم. این قسمت دارای بافت پوششی سنگفرشی ساده است و ساختار آن مانند یک مویرگ خونی است، با این تفاوت که در داخل آن RBC وجود ندارد. از یک لایه‌ی سلولی سنگفرشی ساده درست شده است.



Telegram: @medical_k

www.konkur.in



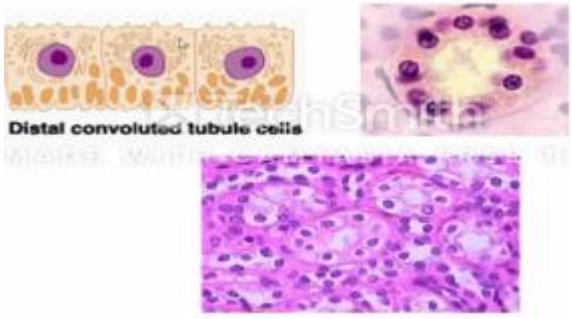


تصویر مقابل، نمایانگر distal convoluted tubules یا DCT است. همانطور که می‌بینیم سلول‌های مکعّبی ساده‌ی آن، میکروویلی خیلی کمی دارند و بنابراین لومن آن گشاد است.

در این تصویر، کپسول بومن و قطب شریانی و ادراری آن نشان داده شده است. مجددا تفاوت پوشش‌ها را می‌بینیم که بعضی قسمت‌ها مکعّبی ساده با میکروویلی زیاد، و بعضی قسمت‌ها با میکروویلی کم، و بعضی دیگر از قسمت‌ها دارای میکروویلی خیلی خیلی کم هستند. در این تصویر ما لابیرنت، کپسول بومن، هنله‌ی پایین‌رو، بالارو، PCT، DCTو medullary ray را می‌بینیم یعنی در واقع یک لوبول را دارد نشان می‌دهد. بالارو به DCT منتهی شده و DCT به collecting tubeمنتهی می‌شود.

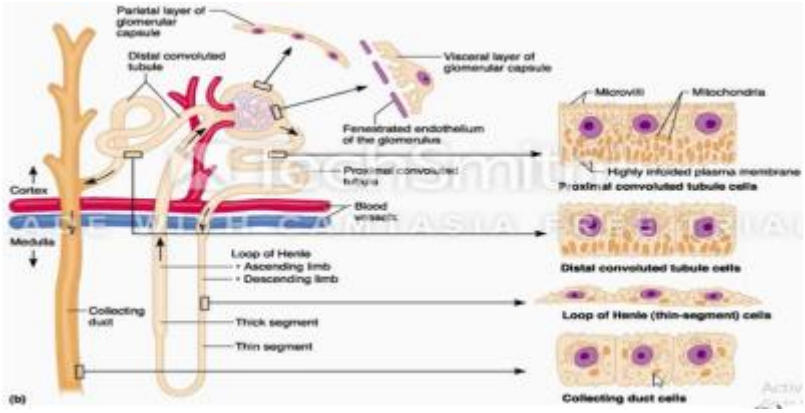


در تصویر مقابل، Juxtaglomerular apparatus را می‌بینیم که شامل یک شریانچه‌ی آوران، یک شریانچه‌ی وابران در قطب شریانی، Lacis cell و در مقطع عرضی از DCT سلول‌های مکعّبی ساده با هسته‌ی برجسته که مجاور قطب شریانی قرار گرفته اند و به آنها macula densa می گویند، می‌باشد . سلول عضلانی صاف دیواره‌ی شریانچه آوران (در بعضی کتابها وابران نیز differentiated می‌شوند و به صورت سلول‌های ترشّحی به نام Juxtaglomerular cell در می آیند)، همراه با مزانژیال خارجی دستگاه جنب گلومرولی است، در داخل گلومرول، سلول‌هایی مابین گلومرول ها هستند به نام سلول های مزانژیال داخلی و نقش ماکروفاژ را بازی می‌کنند، برروی این گلومرول‌هاpodocyte ها را می‌بینید که در فیلتراسیون خون همراه با اندوتلیال کمک می‌کنند.

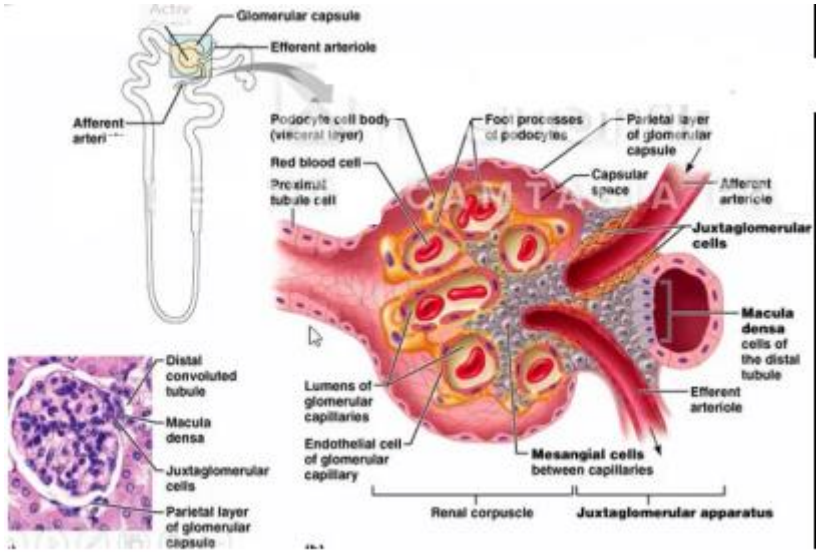


در اینجا فضایی وجود دارد به نام فضای ادراری که به قطب ادراری منتهی می‌شود و ادرار از طریق PCT به سمت مجاری جمع کننده‌ی ادرار هدایت می‌شود. یک تصویر میکروسکوپ نوری هم نشان داده شده که نمایانگر محل چسبندگی گلومرول به DCT قطب شریانی است و برجستگی هسته‌های ماکولا دنسا نیز دیده می‌شود. Juxtaglomerular cell نیز در تصویر



Telegram: @medical_k

www.konkur.in



مشخّص است. در خود گلومرول بعضی هسته ها بازوفیل شفاف‌اند که آنها پدوسایت‌اند و بعضی هسته‌ها بازوفیل تیره‌اند که مزانژیال داخلی‌اند.

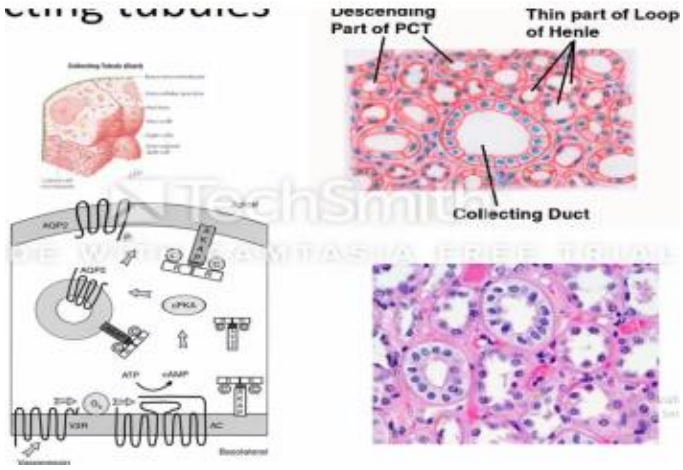


مجاری جمع کننده‌ی ادرار از ناحیه‌ی قشر کلیه به سمت مرکز کلیه می‌آیند .مقطع آن را در شکل می‌بینیم که از یک لایه سلول پوششی مکعّبی تشکیل شده است. مابین این مجاری، مجاری ریزی هم وجود دارند که همان loop of Henle هستند. بین آنها بافت همبند همراه با مویرگ‌های خونی نیز قرار دارد. انتهای collecting tubules به area cribrosa ختم می شود، و سپس آن به کالیکس فرعی، سپس به کالیکس اصلی، سپس به لگنچه و نهایتا به حالب ختم می‌شود. کل این منطقه دارای بافت پوششی ادراری است. حال این سؤال مطرح است که این بافت پوششی از چه نوعی است؟ بافت پوششی ترانزیشنال است که این بافت پوششی فقط در دستگاه ادراری دیده می‌شود.

از کلیه به سمت ناحیه‌ی حالب یا ureters می‌رویم. این تصویر، نشان‌دهنده‌ی مقطع اصلی حالب است. حالب از نظر میکروسکوپی دارای سه طبقه است:

۱) طبقه Mucosa یا مخاطی ۲) طبقه Muscularis ۳) منطقه سروز یا adventitia

در ناحیه ی مخاطی آن بافت پوششی از نوع بافت پوششی ترانزیشنال است که توسّط یک لامینا پروپریا ساپورت می شود. در این lamina propria انواع سلول های بافت همبند وجود دارد.

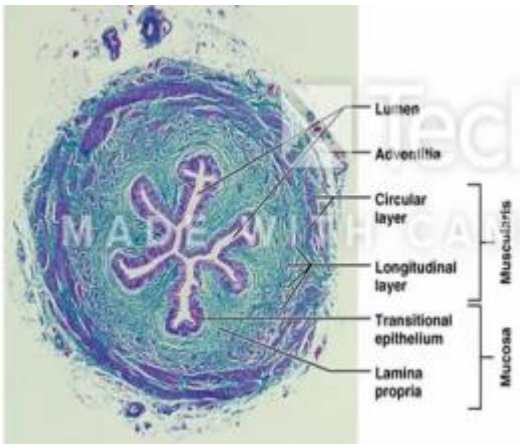


از ابتدای حالب به سمت انتهای آن، ساختار لایه‌ی میانی تغییر می‌کند. در طبقه‌ی Muscularis در دو سوم ابتدای حالب دو لایه عضلانی داریم (outer)و (inner). لایه‌ی داخلی آن طولی و لایه‌ی خارجی آن حلقوی است. به یک سوم انتهای حالب که می‌رسیم سه لایه‌ی عضلانی داریم: داخلی طولی، میانی حلقوی، خارجی طولی. در واقع یک لایه‌ی طولی هم در انتها اضافه می شود.

لایه‌ی آخر یا ادونتیشیا از بافت همبند است و حاوی سلول های بافت همبندی و عروق خونی است. به قسمتی که بیرون از صفاق است، ادونتیشیا می گویند و هنگامی که وارد صفاق می‌شود به آن سروزا می‌گویند .ما در دو قسمت از بدن رفلاکس داریم: یکی در قسمت معده به مری و یکی در قسمت مثانه به حالب.

تصویری از ترانزیشنال اپیتلیوم را می بینیم که از ابتدای مینور کالیس تا یک سومِ اول مجرای پیشاب‌راه را نمایش می‌دهد. بافت ترانزیشنال از basal layer ، Intermediate layer و Surface layer تشکیل شده است. در ناحیه‌ی لایه‌ی



Telegram: @medical_k

www.konkur.in



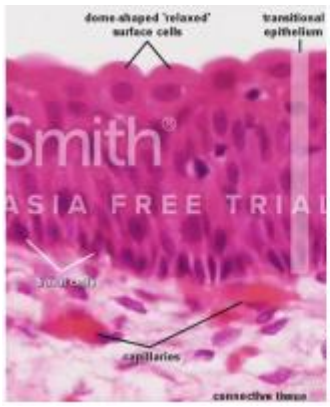


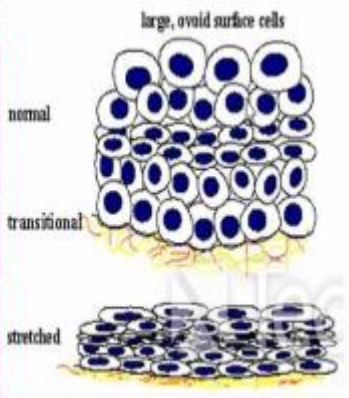


Surface سلول‌ها نسبت به لایه‌ی Intermediate بزرگترند، لذا به آن ها cell giant هم می‌گویند. این سلول ها گاهی دارای دو هسته هستند .هنگامی‌که ادرار در مثانه جمع شده باشد، giant cell ها بر روی یکدیگر می‌لغزند، و وقتی ادرار تخلیه می‌شود دوباره به روی یکدیگر برمی‌گردند.

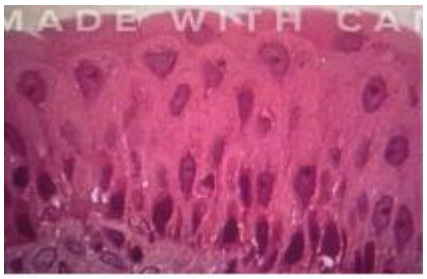

تصویری از میکروسکوپ نوری را میبینیم که giant cell ها در آن مشخّص‌اند intermediate یا rocket cell را می‌بینیم که زائده‌ی آن پایین آمده و راکتی شکل است. لایه‌ی بازال را می‌بینیم که توسّط لامینا پروپریا که حاوی مویرگ‌های خونی است ساپورت می‌شود.

در مثانه هم ۳ لایه داریم: ۱) مخاطی ۲) عضلانی ۳) سروزی یا ادونتیشیا. چرا به آن سروز می‌گویند؟

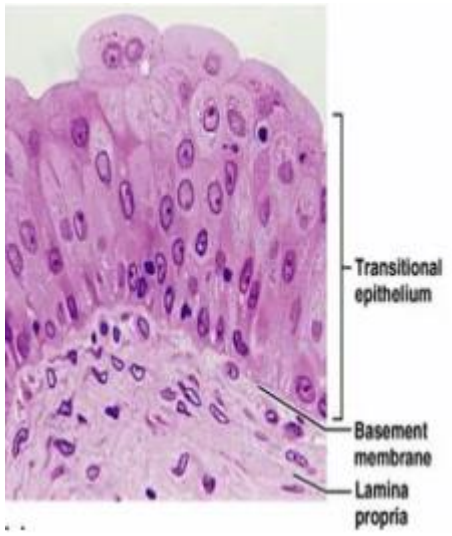


چون طاق مثانه مجاور صفاق است، اما ناحیه‌ی لترال آن که به مجاری پیشابراهی منتهی می‌شود در لگن است. پس لایه‌ی سوم ناحیه‌ی لترال آن برخالف طاقش، ادونتشیا نام دارد . عضلات مثانه درهم است و دارای عضلات حلقوی و طولی است. هنگامی‌که برش می‌خورد نمیتوان آن ها را نظر میکروسکوپی جدا کرد. اما از نظر آناتومیک سه لایه دارد (لایه‌ی داخلی طولی، میانی حلقوی و خارجی طولی) که در تصاویر این سه لایه را می‌بینیم. مخاط و عضلات نیز نشان داده شده و در اینجا زیرمخاط را به آن صورت نداریم .

**سؤال: چطور سلول هایی که در بافت ترانزیشنال کنار هم هستند از یکدیگر جدا نمی‌شوند** ؟ وقتی سلول از هم باز می‌شود، مابین غشای سیتوپلاسمی آن صفحاتی است به نام پلاک. این پلاک‌ها غشای سیتوپلاسمی سلول ها را به هم چفت می‌کند و نمی‌گذارد از هم جدا شوند و آنها را کنار هم جمع می‌کند (مثل یک صفحه ی آکاردئون است که جمع و باز می‌شوند)

- **مجاری پیشاب راهی یا urethra**



Telegram: @medical_k

www.konkur.in



مجاری پیشاب‌راهی در زنان و مردان متفاوت است. در زنان بین ۲ تا ۳ سانتیمتر و در مردان ۱۰ تا ۱۱ سانتی متر است و در بعضی نژادها بیشتر است .در زنان ابتدای پیشاب‌راه از جنس بافت پوششی ترانزیشنال و انتهای آن که به پوست می‌رسد، سنگفرشی مطبّق است. و در مردان ابتدای پیشاب‌راه قبل ازاین که از پروستات بگذرد، دارای بافت پوششی ترانزیشنال است و وقتی از پروستات می‌گذرد دارای بافت استوانه ای ساده است؛ سپس ناحیه ی پاندولی بافت پوششی مطبّق استوانه ای دارد و در انتها ناحیه‌ی گلندز بافت پوششی مطبّق سنگفرشی دارد.

## Urethra

- Females
  - length of 1.5 in., orifice between clitoris & vagina
  - histology
    - transitional changing to nonkeratinized stratified squamous epithelium, lamina propria with elastic fibers & circular smooth muscle
- Males
  - tube passes through prostate, UG diaphragm & penis
  - 3 regions of urethra
    - prostatic urethra, transitional epithelium
    - membranous urethra & spongy urethra, culumnar pseodostratified

## Urethra histology



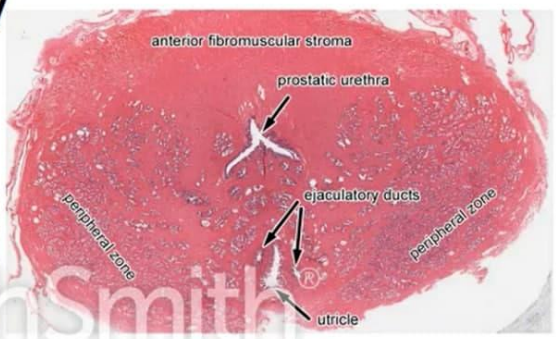


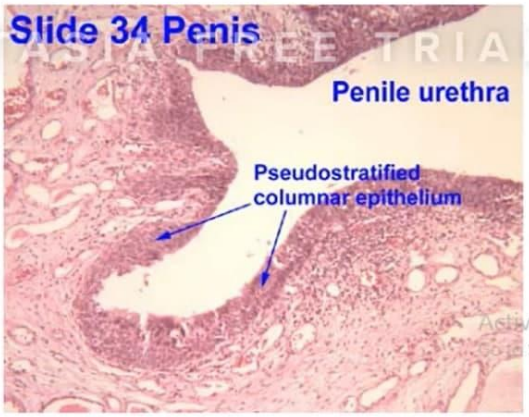




Telegram: @medical_k

www.konkur.in



## نمونه سوال

۱. در کدام یک از موارد سلول های Macula Densa می‌شوند؟

الف) PTC ب) بافت پوششی حالب ج) بافت پوششی کالیس ها د) DCT

۲. در کدام یک از موارد زیر بافت پوششی متغیر همراه با سلول های غول مشاهده می شوند؟

الف) انتهای بافت پوششی مجرای ادرار ب) بافت پوششی مجاری هنله

ج) ابتدای بافت پوششی مجرای ادرار د) بافت پوششی مجاری جمع کننده ادرار

۳. در کدام قسمت از مجرای ترشحی نفرون سلول سنگفرشی ساده مشاهده می‌شود؟

الف) کالیس ها ب) هنله ج) پیچ در پیچ دور د) پیچ در پیچ نزدیک

۴. کدامیک از موارد زیر دارای سلول های جنب گلومرولی است؟

الف) بافت مدیا شریانچه آوران ب) انتیما شریانچه وابران ج) بافت مدیا وریدچه آوران د) انتیما وریدچه وابران

۵. کدامیک از سلول‌های زیر لایه‌ی داخلی کپسول بومن را تشکیل می‌دهند؟

الف) سنگفرشی ب) پودوسیت ج) مکعبی ساده د) استوانه ای ساده

۶. شکاف‌های تصفیه‌ای در گلومرول‌های کلیوی توسط کدام یک از سلول‌های زیر ایجاد می‌شود؟

الف) مزانژیال خارج گلومرولی ب) مزانژیال داخل گلومرولی

ج) اندوتلیال د) پودوسیت ها

۷. سلول‌های حاشیه مسواکی مکعبی در ساختمان کدامیک از نواحی زیر در کلیه مشاهده می‌شوند؟

الف) شاخه صاعد لوله هنله ب) شاخه نازل لوله هنله

ج) لوله پیچیده دور د) لوله پیچیده نزدیک

۸. منظور از کانون متراکم (ماکولادنسا) در دستگاه جنب گلومرولی کلیه، سلول‌های کدامیک از گزینه‌های زیر است؟

الف) لوله پیچیده دور ب) مزانژیال داخل گلومرولی

ج) مزانژیال خارج گلومرولی د) سلول‌های جنب گلومرولی



Telegram: @medical_k

www.konkur.in



۹. کدامیک از لوله‌های کلیوی زیر دارای سلول‌های مکعبی حاشیه مسواکی است؟

الف) قوس هنله ب) لوله پیچیده نزدیک ج) لوله جمع‌کننده د) لوله پیچیده دور

۱۰. نقش ماکروفاژی در جسمک مالپیگی کلیه بر عهده کدامیک از موارد زیر است؟

الف) مزانژیال داخل گلومرولی ب) کانون متراکم ج) سلول نوع یک د) پودوسیت

| سوال | ۱ | ۲ | ۳ | ۴ | ۵ | ۶ | ۷ | ۸ | ۹ | ۱۰ |
|---|---|---|---|---|---|---|---|---|---|---|
| پاسخ | د | ج | ب | الف | ب | د | د | الف | ب | الف |

**نکته رفرنس | نکته اسلاید**

علی رغم اینکه استاد در توضیحات خود لوبول را به گونه‌ای که ذکر شد تعریف کردند ، اما در رفرنس ها لوبول به گونه ای دیگر تعریف می‌شود:

مجاری و لوله‌های موازی که از مدولا به داخل کورتکس امتداد می‌یابند، شعاع‌های مدولاری ( medullary rays) ایجاد می‌کنند. این شعاع‌ها به انضمام بافت‌های قشری مرتبط با آنها را به عنوان لوبول‌های کلیوی (renal lubules) در نظر می‌گیرند.



Telegram: @medical_k

www.konkur.in

وَمَنْ أَحْيَاهَا فَكَأَنَّمَا أَحْيَا النَّاسَ جَمِيعًا ۚ آية

[سورة المائدة : 32]

3RH1

نام درس:بافت شناسی

نام استاد :دکتر تک زارع

تاریخ:۱۳۹۹/۹/۲۵

TEHRAN UNIVERSITY OF MEDICAL SCIENCES

# موضوع جزوه: بافت شناسی

# دستگاه تولیدمثلی مرد



@Dr_jozveh

سارا بستانی املشی

هومان ستوده نیا

رضا رهبری کرامت

گروه جزوه نویسی

۹۸ الف

برگرفته از جزوه ۹۷ ب

Telegram: @medical_k

www.konkur.in



## شمای کلی دستگاه تناسلی مرد در مقطع ساژیتال

وظیفه‌ی اصلی دستگاه تناسلی ترشح هورمون‌های جنسی (تستسترون) و سلول‌های جنسی (اسپرماتوزوئید) می‌باشد. بیضه‌ها اصلی‌ترین غدد دستگاه تناسلی مرد می‌باشند. این غده به واسطه تولید سلول‌های جنسی یک غده‌ی اگزوکرین و به واسطه‌ی تولید هورمون‌های جنسی یک غده‌ی اندوکرین محسوب می‌شود. این هورمون‌ها صفات ثانویه‌ی مردانه را در فرد ایجاد می‌کنند.

کیسه‌ی بیضه توسط پوست نازک مودار پوشیده شده و در زیر پوست هایپودرم قرار دارد. در قسمت زیرین اسکروتوم (scrotum) کپسول سه لایه‌ای اطراف بیضه را می‌پوشاند که هر لایه نقش فیزیولوژیک مخصوص خود را دارد که در ادامه به آن خواهیم پرداخت. جسم بیضی‌شکل بیضه در درون این کپسول واقع شده است. اسپرم‌ها طی فرآیند اسپرماتوژنز در درون غده‌ی بیضه تولید می‌شوند و سپس داخل مایع semen از طریق مجاری تناسلی به خارج از بدن منتقل می‌شوند.

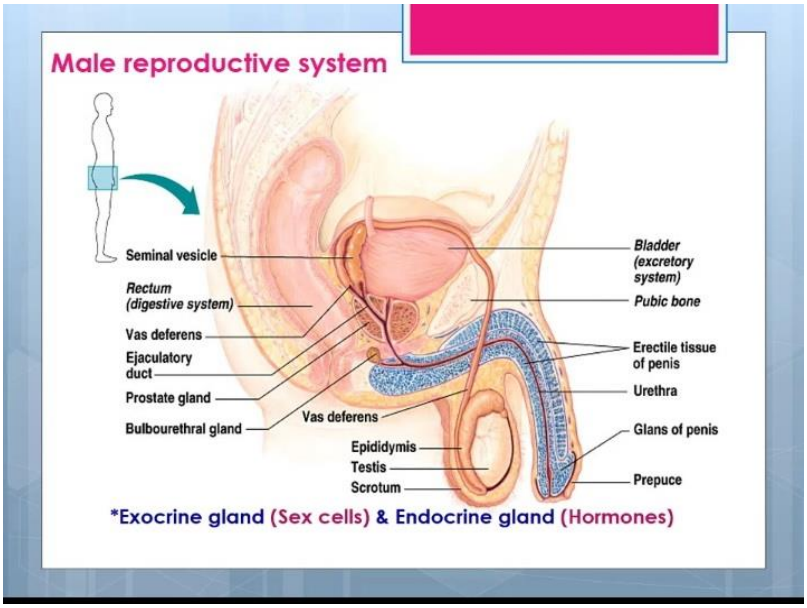


مجاری تناسلی شامل مجاری داخل بیضه‌ای، اپیدیدیم و مجرای دفران می باشند. اپیدیدیم روی بیضه قرار دارد و شامل سر، تنه و دم می‌باشد. مجرای دفران، مجرایی کشیده و بلند است که در هنگام انزال،اسپرم را از طریق مجرای مشترک ادراری-تناسلی به خارج از بدن منتقل می‌کند.

غده‌ی وزیکول سمینال (در ناحیه‌ی کناری غده پروستات)، غده‌ی پروستات (اصلی‌ترین و بزرگ‌ترین غده‌ی ضمیمه‌ی دستگاه تناسلی مرد) و غده‌ی کوچک پیازی-پیشابراهی (که به مجرای ادراری-تناسلی مشترک تخلیه می‌شود) نیز در این نما مشاهده می‌شوند.

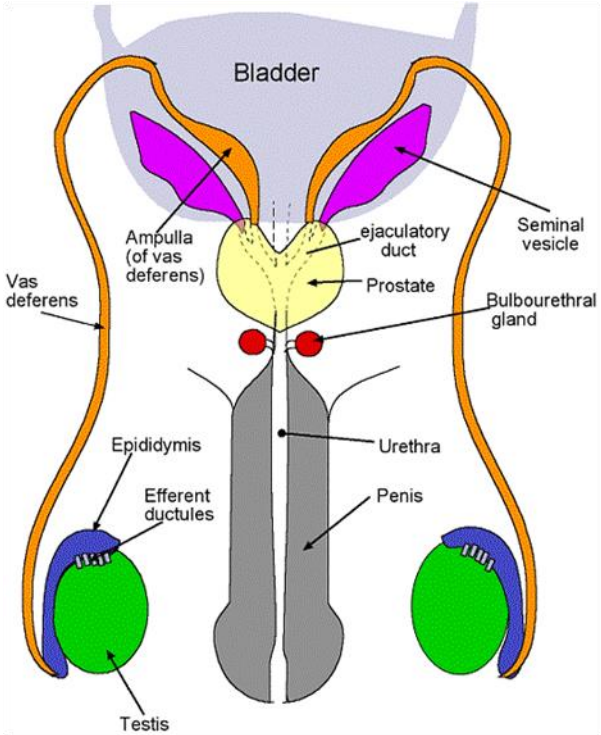


این مجرای مشترک از قسمت میانی دستگاه ژنیتال خارجی (پنیس) عبور کرده و ادرار و مایع semen را به بیرون از بدن تخلیه می‌کند.

## شمای کلی دستگاه تناسلی مرد در مقطع فرونتال

بیضه‌ها در دو طرف بدن داخل کیسه scrotum قرار گرفته‌اند. مجرای اپیدیدیم در بالای بیضه قرار دارد. در ادامه‌ی اپیدیدیم مجرای دفران را مشاهده می‌کنیم که در انتها به مجرای ادراری-تناسلی مشترک می‌پیوندد که از ناحیه میانی مقطع پنیس ادرار و مایع semen را خارج می‌کند. غدد وزیکول سمینال (کیسه‌های منوی) در طرفین قرار دارند. غده‌ی پروستات در زیر غدد وزیکول سمینال قرار دارد. در زیر پروستات نیز غدد پیازی-پیشابراهی را مشاهده می‌کنیم. در این شکل پنیس و دستگاه ژنیتال خارجی قابل رؤیت می‌باشند که در ادامه مقطع بافتی آن را مطالعه خواهیم کرد.



Telegram: @medical_k

www.konkur.in



## نزول بیضه ها

بیضه در دوره‌ی رویانی در ناحیه‌ی خلفی حفره‌ی شکم ایجاد شده و روند تکاملی خود را طی می‌کند. این غده قبل از تولد مسیری را به طرف خارج از بدن و به درون کیسه بیضه (که به طور معمول دمای ۳۴ درجه دارد) طی می‌کند؛ زیرا تولید اسپرم در حرارت ۳۷ درجه‌ی بدن امکان‌پذیر نیست. مناسب‌ترین حرارت برای اسپرماتوژنز، حدود ۳۴ درجه‌ی سانتی‌گراد است. البته گاهی به علل مختلف ممکن است بیضه در مسیر گیر کند و وارد کیسه بیضه نشود. این به دام افتادن در ۱۵٪ موارد در حفره شکم، در ۲۵٪ موارد در مسیر کانال اینگوینال و در ۶۰٪ موارد (بیشترین احتمال) در قسمت فوقانی اسکروتال اتفاق می افتد که در مورد آخر با ورزش‌های خاصی می‌توان بیضه را به سمت کیسه بیضه هدایت کرد اما در سایر موارد ممکن است به جراحی نیاز داشته باشیم. نوزاد پسر تازه متولد شده از این نظر معاینه می‌شود و در صورت وجود اختلال تا یک سال صبر می‌کنند؛ در صورت عدم حرکت بیضه به درون کیسه‌ی بیضه تا یک سال، نهایتاً تا سن ۲-۳ سالگی بیضه‌ها با عمل جراحی به درون کیسه بیضه منتقل می‌شوند؛ در غیر این صورت فرد عقیم خواهد شد. پایین نیامدن بیضه نهان‌بیضگی (cryptorchidism) نام دارد.

## بیضه‌ها

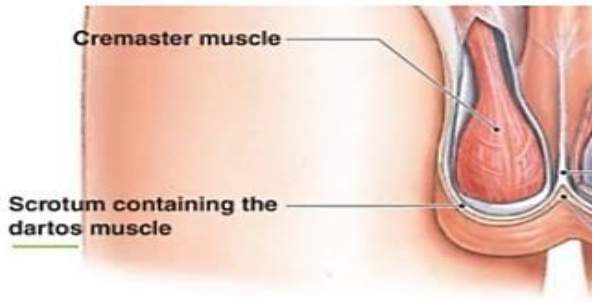


بیضه‌ها در درون کیسه scrotum واقع شده‌اند. در لابه‌لای بافت همبند کیسه scrotum، عضله‌ی dartos وجود دارد. همچنین در اطراف بیضه عضله cremaster وجود دارد. این عضلات نقش انقباضی داشته و در تنظیم حرارت نقش دارند؛ یعنی هنگامی که دمای بدن بالاست با شل شدن سبب آویزان شدن کیسه بیضه و در نتیجه فاصله گرفتن بیضه‌ها از بدن می‌شوند. برعکس هنگامی که هوا سرد است با انقباض خود سبب نزدیک شدن کیسه بیضه به بدن می‌شوند. این کار سبب می شود بیضه‌ها در محدوده‌ی دمایی مناسب برای اسپرماتوژنز باقی بمانند.

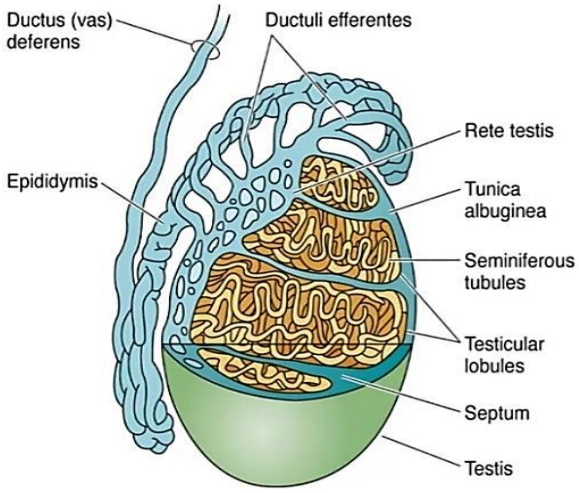


یک کپسول سه لایه‌ای اطراف بیضه را می‌پوشاند که در ادامه لایه‌های مختلف آن را بررسی خواهیم کرد. بافت همبند در ناحیه خلفی بیضه متراکم شده و مدیاستینوم بیضه را تشکیل می‌دهد. از این محل تیغه‌ها یا سپتوم‌های همبندی به درون بیضه وارد می‌شوند. این سپتوم‌ها لوبول‌ها یا اتاقک‌هایی تحت عنوان لوبول‌های بیضوی تشکیل می‌دهند. در هر بیضه ۲۵۰ لوبول وجود دارد و در هر لوبول معمولاً بین ۱-۴ لوله seminiferous (لوله‌ی اسپرم‌ساز)حضور دارد. این لوله‌ها مشابه طناب‌های پیچ‌خورده در داخل اتاقک‌ها جای گرفته‌اند. پدیده‌ی اسپرماتوژنز در درون لوبول‌ها انجام شده و سپس اسپرم‌ها به همراه ترشحات از طریق لوله‌های مستقیمی (rectus tubules) به شبکه بیضه (rete testis) منتقل می‌شوند. ترشحات پس از شبکه‌ی بیضه، وارد مجاری افران (حدود ۱۵-۲۰ مجرای افران) می‌شوند. مجاری افران به ناحیه‌ی سر اپیدیدیم متصل می‌شوند. دم اپیدیدیم به مجرای دفران متصل می‌شود.



Telegram: @medical_k

www.konkur.in



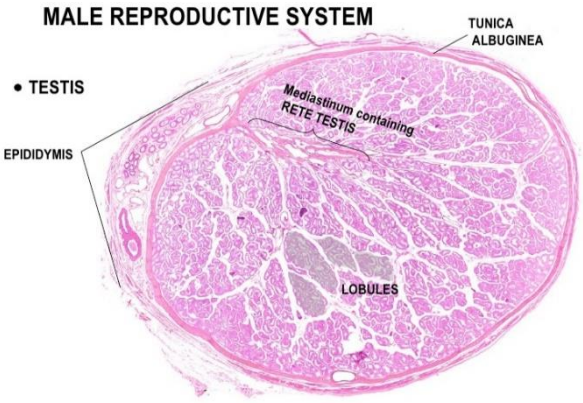


در شکل مقابل مقطع غده بیضه و کپسول سه لایه‌ای اطراف آن را مشاهده می‌کنیم.

مطابق شکل در قسمت خلفی بیضه بافت همبند متراکم شده و ناحیه‌ای را تحت عنوان مدیاستینوم بیضه تشکیل می‌دهد. از این قسمت تیغه های همبندی به درون بیضه کشیده می‌شوند که در این شکل به صورت خطوط سفیدرنگ قابل مشاهده اند. این تیغه ها در هر بیضه حدود ۲۵۰ لوبول ایجاد می‌کنند. لوله‌های seminiferous مشابه طناب‌های پیچ‌خورده‌ای در داخل لوبول‌ها قرار دارند. مقطع این لبول‌ها در برش‌های بافتی به شکل دایره یا بیضی مشاهده می‌شود. ترشحات جدار لوله‌ها به همراه اسپرم‌ها به شبکه بیضه ( rete testis) وارد می‌شوند.

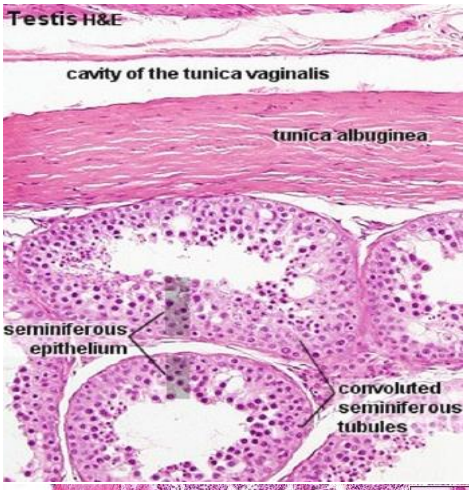


**کپسول بیضه:**

یک کپسول سه لایه‌ای اطراف بیضه را می‌پوشاند که در مجموع نقش حفاظت و حمایت از غده‌ی بیضه را بر عهده دارد.

**۱. Tunica vaginalis**: یک پرده سروزی می باشد. وقتی غده‌ی بیضه در حفره‌ی شکمی از کنار پرده‌های سروزی عبور می‌کند در اطراف آن یک پرده‌ی سروزی دو لایه تشکیل می‌شود که نقش فیزیولوژیکی آن حفاظت و تغذیه‌رسانی به غده بیضه می‌باشد. این پرده در سمت خارج به پوست و عضلات اطراف بیضه متصل شده و از سمت داخل به لایه‌ی دوم کپسول متصل می‌شود. در برخی از بیماری‌ها در این لایه آب میان‌بافتی تجمع یافته و هیدروسل ایجاد می‌شود. این عارضه قابل درمان بوده و در موارد شدید از طریق جراحی برطرف می‌شود.

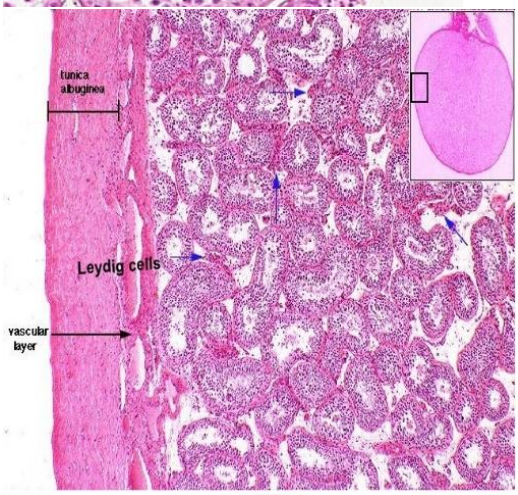


**۲. Tunica albunginea یا سفیدپرده**: یک پرده‌ی سخت همبندی حاوی رشته‌های کلاژن فراوان (مشابه غشای albuginea در اطراف تخمدان) می‌باشد. این رشته‌های مستحکم به موازات هم قرار گرفته و متراکم شده‌اند. این لایه نقش حفاظت و حمایت از غده‌ی بیضه را بر عهده دارد.

**۳. Tunica vasculosa**:داخلی‌ترین لایه می‌باشد. این لایه‌ی پرعروق نقش خون‌رسانی و تغذیه‌ی بافت فعال بیضه را بر عهده دارد.

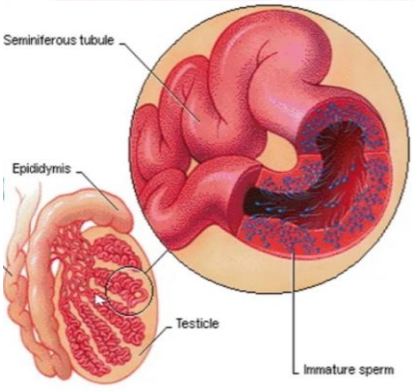


## Seminiferous tubules

در داخل بیضه لوله های seminiferous مشابه طناب‌های پیچ‌خورده‌ای در درون لوبول‌ها قرار گرفته اند. مقطع این لوله‌ها در برش‌های بافتی به شکل دایره یا بیضه مشاهده می‌شود. در درون این لوله‌هاgerm cellها را مشاهده می‌کنیم. در واقع روند اسپرماتوژنز،درجداراین لوله‌ها صورت می‌گیرد. گفتیم در هر بیضه ۲۵۰ لوبول و در هر لوبول ۱-۴ لوله‌ی seminiferous وجود دارد. بنابراین حدود ۲۵۰-۱۰۰۰ لوله seminiferous در



Telegram: @medical_k

www.konkur.in



هر بیضه وجود دارد که هر کدام از آن‌ها طولی حدود ۷۰-۱۰۰ سانتی‌متر دارند. در فرد نرمال حدود ۲۵۰ متر لوله‌ی seminiferous در هر بیضه به صورت پیچ‌خورده وجود دارد.

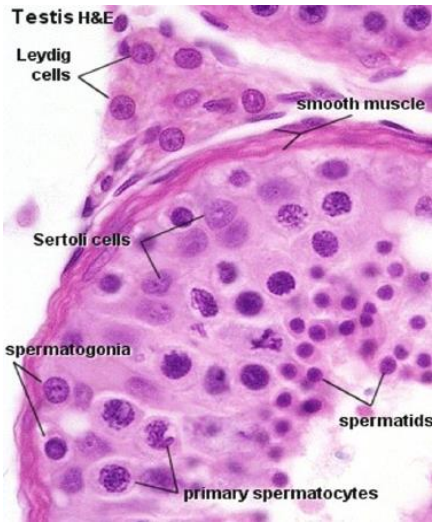


**بافت بینابینی**

در اطراف لوله‌ها بافت همبند بینابینی وجود دارد که در لابه‌لای آن عروق خونی، رشته‌های عصبی و سلول‌های مهمی به نام Leydig cells وجود دارند. این سلول‌ها تستسترون ترشح می‌کنند.

شکل مقابل یک نمونه‌ی طبیعی از لوله‌های seminiferousاست. در شکل یک غشای پایه‌ی مدور دیده می‌شود که سلول‌های اسپرماتوژنیک بر روی آن قرار دارند. روند اسپرماتوژنز از سلول‌های روی غشای پایه شروع شده و به سمت لومن ادامه می‌یابد. غشای پایه لایه‌ای با رشته های کلاژن فراوان می‌باشد که لابه‌لای این رشته‌ها سلول‌های فیبروبلاست وجود دارند. علاوه بر آن در غشای پایه سلول‌های شبه عضلانی (myoid) نیز وجود دارند. این سلول‌ها سلول‌هایی کشیده و بلند هستند که نقش انقباضی دارند و با انقباض خود اسپرم‌ها را در لوله‌های seminiferous به جلو می‌رانند. بر روی غشای پایه به طرف لومن ۴ نوع سلول در چند لایه قرار می‌گیرند. اولین لایه‌ی سلولی که روی غشای پایه‌ی مدور قرار می‌گیرد سلول‌های اسپرماتوگونی می‌باشند. در لایه‌ی بعدی سلول‌های اسپرماتوسیت۱ را می‌بینیم، پس از آن اسپرماتوسیت۲، اسپرماتید و در نهایت در سمت لومن اسپرم را خواهیم یافت.

**اسپرماتوژنز**

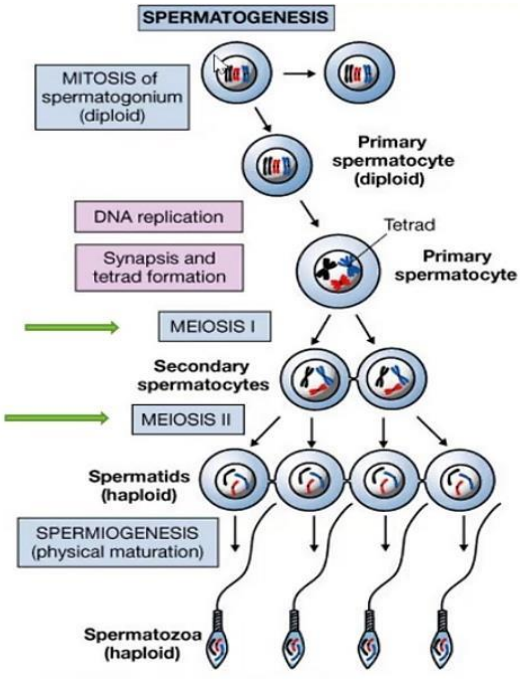


در این روند سلول‌های اسپرماتوگونی که دیپلوئید هستند، تقسیم میتوز انجام می‌دهند و به دو نوع سلول اسپرماتوگونی تبدیل می‌شوند. برخی از آن‌ها ذخیره شده و بقیه به سلول‌های اسپرماتوسیت۱ تبدیل می‌شوند و مسیر اسپرماتوژنز را ادامه می‌دهند. این سلول با همانندسازی DNA و تشکیل تتراد آماده‌ی انجام تقسیم میوز می‌شود. اسپرماتوسیت اولیه پس از انجام میوز Iتبدیل به اسپرماتوسیت ثانویه می‌شود. اسپرماتوسیت ثانویه بلافاصله میوز II را انجام داده و به اسپرماتید هاپلوئید تبدیل می‌شود. اسپرماتید سلولی گرد با سیتوپلاسم وسیع و هسته‌ی مرکزی می‌باشد. این سلول از نظر ظاهری برای لقاح آمادگی ندارد؛ زیرا اسپرم برای داشتن قدرت لقاح باید اندازه‌ای کوچک داشته باشد و قدرت حرکت پیدا کند. بنابراین سلول‌های اسپرماتید طی فرایند **اسپرمیوژنز** به اسپرم تبدیل می‌شوند.

## Stages of spermatogenic cell development

ما روند تکاملی اسپرماتوژنیک را توضیح میدهیم. اولین لایه ی سلولی که بر روی غشای پایه قرار گرفته است اسپرماتوگونی است. اسپرماتوگونی ها به اسپرماتوسیت یک و دو تبدیل میشوند. اسپرماتوسیت اولیه و ثانویه در نمونه های بافتی کمتر دیده می شوند زیرابه سرعت به اسپرماتیدها تبدیل میشوند. در سمت لومن اسپرماتیدهایی قرار دارند که یا به تازگی روند اسپرمیوژنز را آغاز کرده اند و یا آنهایی که late هستند و روند اسپرمیوژنز را تا حدی پیش برده اند و کم



Telegram: @medical_k

www.konkur.in



کم شبیه به اسپرم می شوند. در انتهای روند اسپرماتوژنز اسپرمها را خواهیم داشت. این تغییرات اسپرماتوژنز از سمت غشای پایه آغاز شده و به سمت لومن پیش می رود و در نتیجه در ناحیه ی میانی، اسپرم را خواهیم داشت.

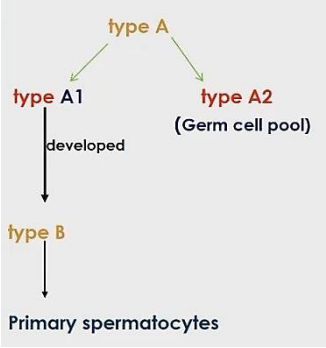


حال میخواهیم تک تک این سلول ها را دقیق تر بررسی کنیم.

اول از همه غشای پایه ی مدور را داریم. بر روی غشای پایه یک ردیف سلولهای اسپرماتوگونی دیپلوییید را داریم. اسپرماتوگونی های نوع A در ابتدا تقسیم میتوز خواهند داشت و اسپرماتوگونی هایی را تولید می کنند که بخشی از آنها ذخیره میشوند (germ cell pool) و بخشی دیگر روند تکاملی را پیش گرفته و به اسپرماتوگونی هایی تبدیل می شوند که قابلیت تقسیم دارند. این سلولها از طریق تقسیم میتوز به اسپرماتوسیت اولیه تبدیل میشوند. اسپرماتوسیت های اولیه سلولهای بزرگتر و آماده ی انجام تقسیم میوز هستند.

اسپرماتوسیت ها دو مدل هستند: نوع اولیه و ثانویه.

اسپرماتوسیتهای اولیه بزرگترین سلولهای درون لوله های سمینیفروس (seminiferous tubules) هستند. این سلولها سیتوپلاسمی کاملاً بزرگ با هسته ای مدور که دارای شبکه ی کروماتینی کم رنگ است و آماده ی انجام تقسیم میوز می‌باشد،دارند. این سلولها تقسیم میوز، یعنی اولین تقسیم همراه به کاهش کروموزومی را انجام داده و به اسپرماتوسیت های ثانویه تبدیل میشوند.

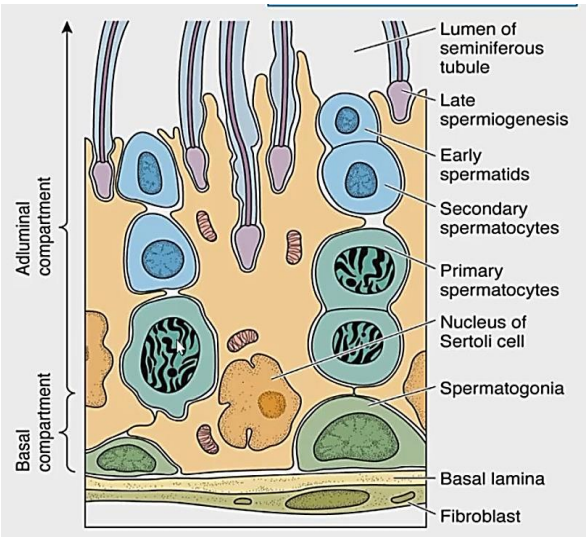


اسپرماتوسیت های ثانویه معمولاً در نمونه های بافتی دیده نمی شوند زیرا که به سرعت پس از تشکیل شدن وارد دومین مرحله ی تقسیم همراه با کاهش کروموزومی شده و به اسپرماتید تبدیل میگردند.(دومین مرحله میوز همراه با کاهش کروماتید ها است نه کاهش کروموزم!! ولی استاد در چند جا این گونه بیان کرده اند☺)

اسپرماتیدها سلول هایی کاملاً مدور هستند که در قسمت میانی آن هسته گردی قرار دارد و از نظر کروموزومی آماده و هاپلوئید هستند. این سلولها باید روندی به نام اسپرمیوژنز را طی بکنند تا به اسپرم تبدیل شوند. اسپرماتیدها در انتهای روند اسپرمیوژنز سیتوپلاسم اضافی و residual body را بیرون انداخته، هسته ی آنها متراکم و dense شده، تشکیل دم داده و به اسپرم تبدیل میشوند.

خلاصه ی موارد گفته شده در شکل روبرو مشاهده میشود:

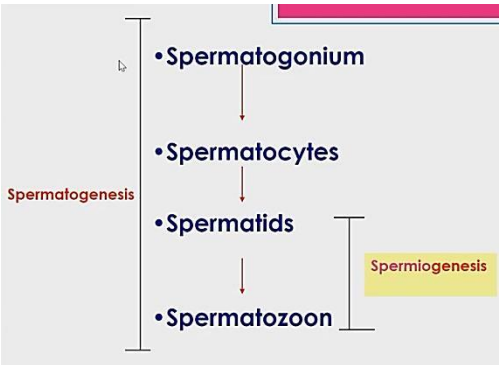


در بین سلول های اشاره شده سلول هایی به نام sertoli cell یا سلول های پرستار قرار دارند که از غشای پایه آغاز شده و کاملاً کشیده و بلند به سمت لومن کشیده می شوند. این سلول ها در حفاظت و پشتیبانی از سلول هایی که در مسیر اسپرماتوژنز قرار دارند نقش دارند.

برای اینکه اسپرماتیدها به اسپرم نهایی تبدیل شوند روندی به نام اسپرمیوژنز (spermiogenesis) باید طی شود که بخشی از مسیر کلی اسپرماتوژنز (spermatogenesis) است.



Telegram: @medical_k

www.konkur.in



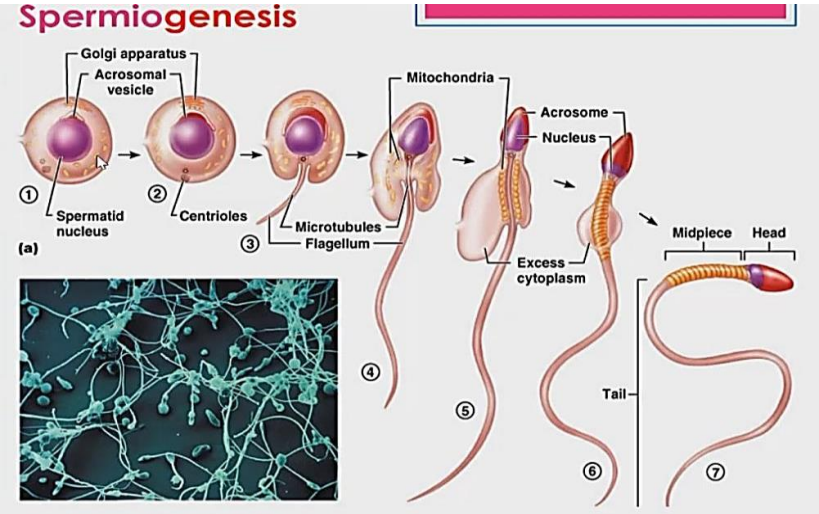


## Spermiogenesis

این روند چهار فاز دارد. سلول اسپرماتید هاپلوئید بوده و دیگر تقسیم میوزی ندارد و از لحاظ کروموزومی شبیه به اسپرم بوده اما باید روندی را طی کند تا از نظر ظاهری نیز به اسپرم شبیه شود. در مرحله ی اول در بالای هسته یک کلاهک آکروزومی (Acrosomal vesicle) ایجاد میشود که دستگاه گلژی در ایجاد آن دخیل است. دستگاه گلژی وزیکول های ترشحی را ایجاد می کند که کلاهک آکروزومی را تشکیل می‌دهند. سانتریول موجود در این سلول ها باید مهاجرت کرده و در قطب دمی یا خلفی سلول قرار بگیرد تا تاژک را ایجاد کند. هسته ی سلول مرحله به مرحله کوچک تر میشود و از آنجایی که نمی تواند این کار را با کاهش محتوای هسته انجام دهد پس ناچار است که متراکم تر و dense تر شود. در قسمتهای مختلف سلول میتوکندری هایی وجود دارند که انرژی زامی‌باشند و طی این روند در اطراف تاژک در ناحیه ی تنه قرار می گیرند. سیتوپلاسم، انکلیزیون ها و ارگانل های اضافی تحت عنوان residual body و یا جسم باقی مانده باید بیرون انداخته شود و سلولی را ایجاد کند که هسته ای فشرده همراه با کلاهک آکروزومی، تنه ای شامل میتوکندری که در تأمین انرژی حرکتی دم سلول نقش دارد.ناگفته نماند دم بلند و کشیده از جنس تاژک تشکیل شده است.

شکل زیر نمونهای از الکتروماکروسکوپ است که تعدادی اسپرم را نشان میدهد:

چهار مرحله ی اسپرمیوژنز را به تفکیک بررسی میکنیم:

### Golgi phase

در فاز گلژی همانطور که در شکل دیده می شود ابتدا دستگاه گلژی یکسری وزیکول هایی را ایجاد می کند که در قطب قدامی سلول به یکدیگر متصل شده و کیسه ی بزرگی به نام کلاهک آکروزومی را تشکیل می دهند. در این مرحله سانتریولهای سلول مهاجرت کرده و خود را به قطب خلفی سلول یعنی جایگاهی که قرار است دم سلول را تشکیل دهد،می رسانند.

### Cap phase

در مرحله ی کلاهکی آکروزوم نسبتاً بزرگ شده و به صورت کیسه‌ی بزرگی درآمده است که حاوی آنزیم های مهمی مانند هیالورونیداز، شبه‌تریپسین و آنزیم هایی است که در نهایت لایه های مختلف تخمک را تجزیه کرده و باعث نفوذ اسپرم به درون تخمک میشوند. آکروزوم تقریباً در نیمه ی هسته ،خود را مانند یک کلاهک پهن کرده و نیمی از هسته را پوشش میدهد. هسته تقریباً از همین زمان شروع به متراکم و فشرده تر شدن می کند چون اندازه‌ی آن بزرگ است و نمی تواند بخشی از خودش را دور بیندازد. در این مرحله اتفاقات مرحله ی قبل همچنان در حال ادامه پیدا کردن هستند؛ سانتریول ها و ارگانلهای موجود در سیتوپلاسم در حال تغییر شکل اند.

### Acrosome phase

سانتریول ها به عنوان یک نقطه ی پایه ای تاژکی را تشکیل میدهند که تاژک در این مرحله اندازه‌ی معمول خود را پیدا میکند و کشیده و بلند میشود. هسته همچنان متراکم تر می شود و از حالت مدور خارج گشته و کشیده میشود. آکروزوم نیز به حالت اصلی خود نزدیک تر میشود.آکروزوم همچنان نیمی از هسته را پوشانده است.



Telegram: @medical_k

www.konkur.in



## Maturation phase

در فاز بلوغ میتوکندری ها که یکی از ارگانلهای مهم سلول هستند خود را به سمت تنه کشیده و در اطراف تاژک مرتب میشوند. در این مرحله هسته به شکل متراکم خود درآمده است، آکروزوم به فرم نهایی خود تبدیل شده و مقدار کمی سیتوپلاسم همراه با ارگانل های مهمی مانند میتوکندری ها در قسمت تنه قرار می گیرند. اتفاق مهم دیگر در این مرحله بیرون انداخته شدن سیتوپلاسم اضافی و بعضی انکلوزیون ها و ارگانل هایی است که دیگر کاربرد ندارند و تحت عنوان residual body از سلول خارج می شوند و سپس سلولهای پرستار یا sertoli cells این سیتوپلاسم اضافی را برداشته و از محیط حذف میکنند.

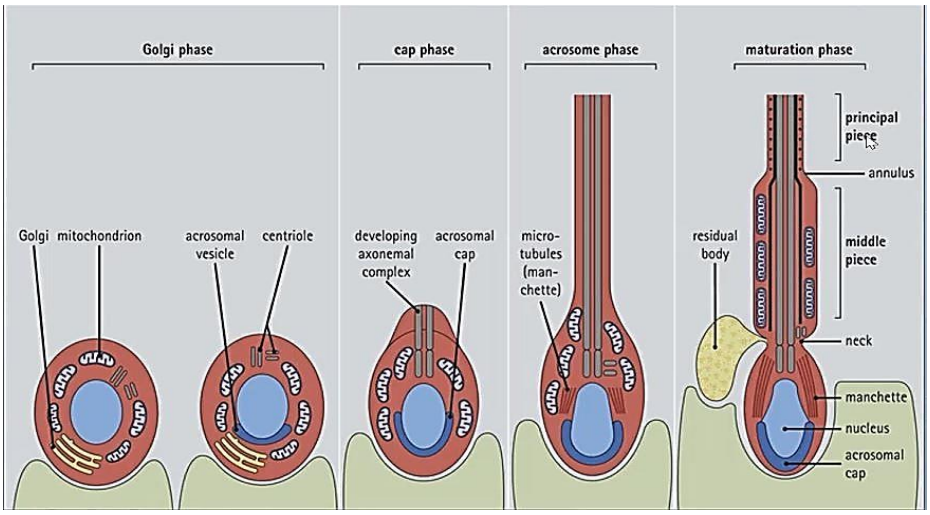


مجموع این چهار مرحله را در شکل روبرو مشاهده میکنید:

## Spermatozoa

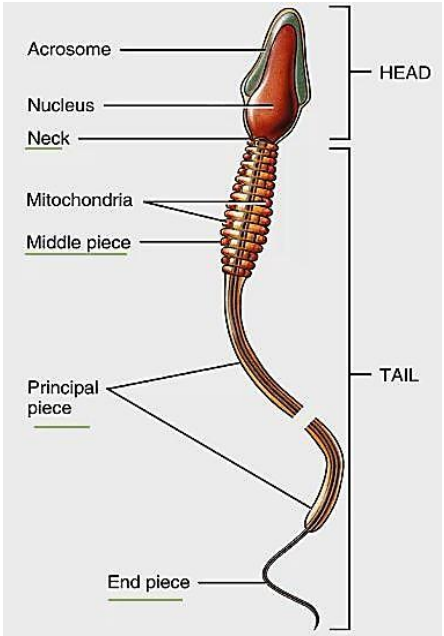


از نظر شمای کلی دارای ناحیه سر و دم است. ناحیه ی سر شامل هسته ی متراکم و آکروزوم در ناحیه ی قدامی هسته است. ناحیه ی دمی شامل گردن، تنه که حاوی میتوکندری است، principal piece و end piece است. اسپرم در این مرحله کاملاً آماده است اما قابلیت حرکت و توانایی باروری را باید در جایی دیگر به دست آورد و مراحل تکاملی بعدی را طی کند. در این زمان از ناحیه ی سر تا قسمت انتهایی دم حدود ۶۰ میکرومتر طول این اسپرم خواهد بود.

## Function of sertoli cells

روند اسپرماتوژنز نیازمند به پشتیبانی و تغذیه سلول هایی به نام sertoli cell یا nurse cell هستند. این سلولها به عنوان عامل محافظتی نقش مهمی دارند. این سلول ها معمولاًبه طور کامل دیده نمی شوند زیرا سلول‌های بزرگی هستند که از روی غشای پایه شروع شده و تا لومن نیز کشیده میشوند و همچنین تراکم سلول ها باعث پوشیده شدن آن ها می شود. از روی هسته های آنها می توان آنها را تشخیص داد. هسته های کم رنگ، نزدیک به قاعده و روی غشای پایه می تواند نشان دهنده ی این سلولها باشد.

## وظایف سلولهای sertoli:

در لابه لای سلول هایی که در روند اسپرماتوژنز نقش دارند رگ خونی نداریم و رگهای خونی تنها در زیر غشای پایه قرار دارند. پس این سلول ها علاوه بر تغذیه و پشتیبانی سایر سلول ها نقش فاگوسیتوز نیز دارند. این سلولها سیتوپلاسم اضافی اسپرم ها که طی



Telegram: @medical_k

www.konkur.in



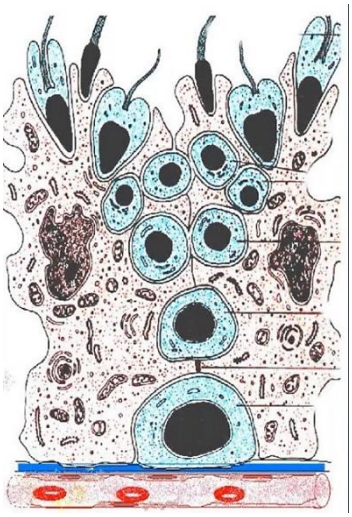

روند اسپرمیوژنز تحت عنوان residual body خارج شده بود را فاگوسیتوز می کنند. تنظیم regulation و آزاد سازی اسپرم ها نیز برعهده این سلول ها است. این سلول ها ترشح چند ماده مهم مانند:

۱. **Tubular fluid**: ماده ای که محیط را از ابتدا برای اسپرم ها فراهم می کند تا تکامل یابند و درون توبول به سمت مراحل جلوتر پیش بروند.

۲. **Androgen-binding protein**

۳. **Inhibin**: که تولید هورمونها را تنظیم میکند.

در نهایت مهم ترین عملکرد این سلول های سرتولی ایجاد سد خونی-بیضه ای است که از خون مواد مفید را گرفته و به سلول ها رسانده و مواد زاید را از سلولها به خون می رسانند و در نتیجه از آسیب رسیدن به سلول های حساسی که در روند اسپرماتوژنز نقش دارند جلوگیری می کنند تا اسپرم ساخته شود.

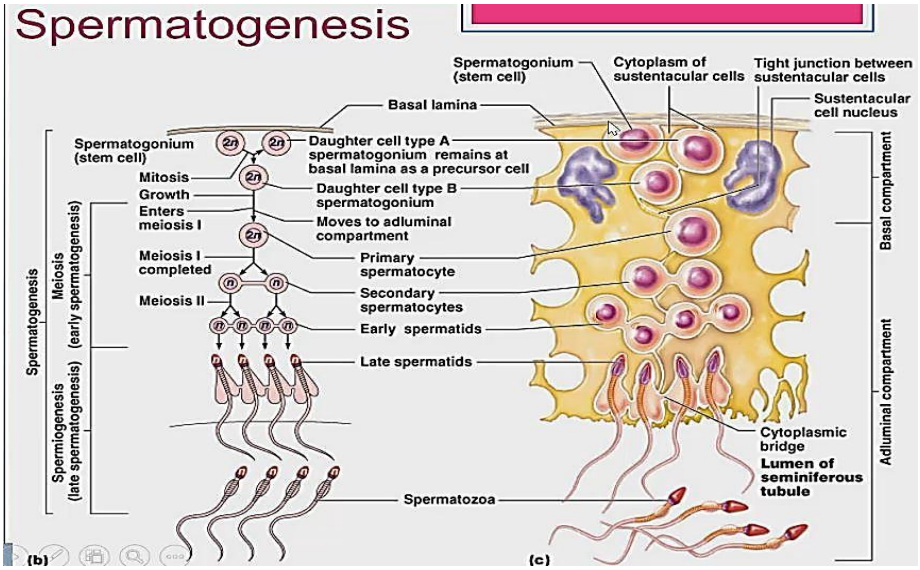


**سد خونی-بیضه ای ( blood-testis barrier)**

در سد خونی-بیضه ای عروق خونی در بافت همبند اطراف لوله های seminiferous وجود دارد که خود را به زیر غشای پایه می کشند. در ابتدا به مسیری که مواد غذایی باید طی کند تا به سلولها برسد و مسیری که مواد زائد باید طی کند تا به عروق خونی وارد شود ذکر میشود:

۱. اندوتلیوم کاپیلاری ها
۲. غشای پایه کاپیلاری ها
۳. بافت همبند اطراف
۴. غشای پایه لوله های seminiferous
۵. اتصال محکم (tight junction) سلول های سرتولی

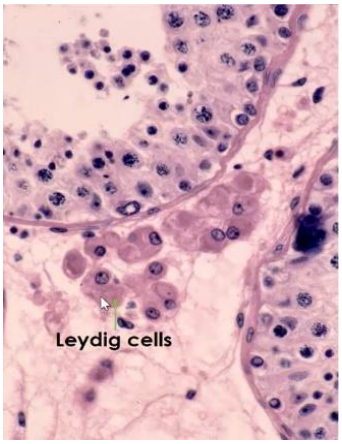


در نهایت مواد غذایی و اکسیژن از عروق خونی به سلول سرتولی می رسد و این سلول با کنترلی که دارد آنها را به سلول هایی که روند اسپرماتوژنز را طی می کنند انتقال می دهد.

در تصویر مقابل سلول سرتولی را مشاهده می کنید که سلول فعالی است و دارای هسته و اندامک ها می باشد و از غشای پایه تا لومن کشیده شده است. این سلول از طریق اتصال محکم ( tight junction) با سایر سلول ها مرتبط می شود.

پس به این ترتیب سد خونی-بیضه ای در سلامت سلول های درون لوله های seminiferous نقش مهمی را ایفا می کند



Telegram: @medical_k

www.konkur.in



## ناحیه بینابینی بیضه

بافت همبند سست فاصله‌ی بین لوله ها را پر کرده است. این ناحیه عروق خونی فراوانی دارد زیرا در این ناحیه ترشح هورمون صورت می گیرد و هورمون باید وارد خون شود. رگ های لنفی نیز در این ناحیه حضور دارند. علاوه بر این موارد سلول های لایدیگ (Leydig cells) که ترشح هورمون تستوسترون را بر عهده دارند و گرد هستند نیز در این ناحیه مشاهده میشوند. این سلولهای اسیدوفیل (قرمز رنگ) دارای اندازه بزرگ، هسته گرد، هستک های واضح و شکل مدور هستند.این سلول ها فعال بوده و آندروژن های بیضه توسط آنها تولید می شود.

همانطور که در شکل مقابل ملاحظه می فرمائید، هورمون FSH بر روی سلول سرتولی و هورمون LHبر روی سلول های لایدیگ اثر می گذارد که باعث ترشح هورمون جنسی مردانه میشود.

در شکل مقابل فیدبک های منفی را نیز مشاهده می کنید.

## Myoid cells

بر روی غشای پایه در لابه‌لای سلولهای همبندی سلولهایی وجود دارند که خاصیت عضلانی دارند. این سلول ها دارای خاصیت انقباضی هستند که با انقباض خودشان می توانند ترشحات و اسپرمی که در لومن جمع شده است را به جلو هدایت کنند.

## مجاری

بعد از ساخته شدن اسپرم و اضافه شدن ترشحات جدار، مجاری عمل انتقال آن ها را به خارج بدن انجام می دهند.

اسپرم پس از ساخته شدن در لوله های seminiferous به ترتیب وارد مجاری زیر میشود:

۱. لوله‌های مستقیم (rectus tubules)
۲. شبکه بیضه ای (rete testis)
۳. مجاری افران (efferent ductus)
۴. اپیدیدیم (epididymis)

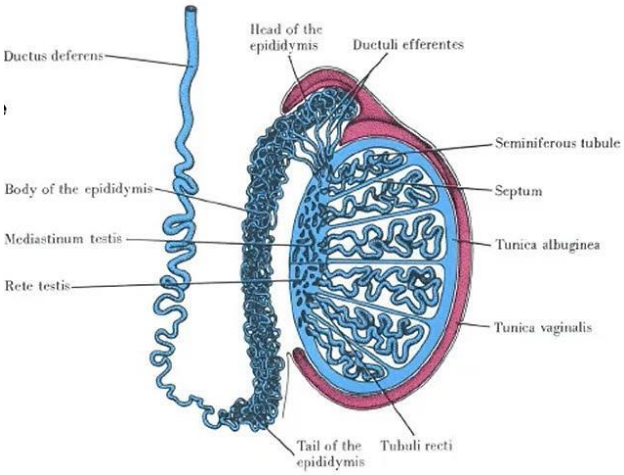


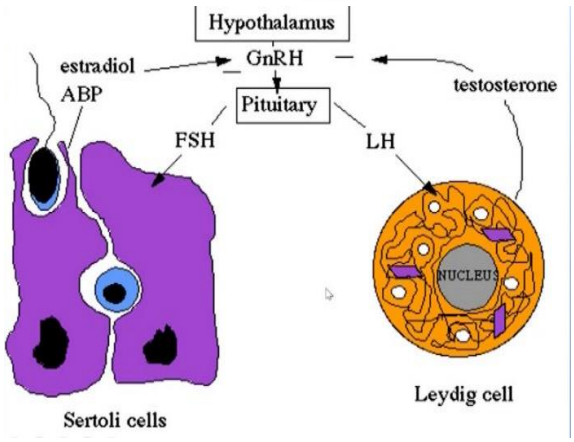


۱۵-۲۰ مجرای افران وجود دارد که به ناحیه سر اپیدیدیم متصل می شود. سپس تنه و درنهایت دم اپیدیدیم وجود دارد. پس از اینکه اسپرم چند هفته در اپیدیدم باقی ماند و توانایی حرکت و باروری را پیدا کرد، از طریق دم اپیدیدم وارد مجرای دفران میشود.

در ادامه این مجاری از لحاظ بافتی بررسی میشوند:

### لوله های مستقیم و شبکه بیضه ای

شبکه بیضه ای در قسمت مدیاستینوم قرار دارد که اسپرم و ترشحات را از لوله های مستقیم دریافت می کند. شبکه بیضه ای شامل مجاری نامنظم و وسیعی است که توسط یک لایه سلول مکعبی ساده پوشیده شده است.

شبکه بیضه ای اولین مکانی است که ترشحات لوله های seminiferous به آن وارد میشود. *(نویسنده: لوله های مستقیم خود بخشی از لوله های seminiferous محسوب میشود.)*



Telegram: @medical_k

www.konkur.in





## مجاری افران

در برش عرضی ساختار لوله ای دیده میشود که توسط اپیتلیوم غیرمعمول پوشیده شده است. اپیتلیوم شامل سلول های مکعبی بدون مژه و سلول های استوانه ای مژه دار است و شکلی نامنظم و موج دار ایجاد می کند.
در اطراف اپیتلیوم بافت همبند و در اطراف بافت همبند لایه عضلانی مشاهده می شود که با انقباض خود محتویات این مجاری را به جلو هدایت می کند.




## اپیدیدیم

اپیدیدیم لوله ای پیچ خورده است که پس از باز شدن ۴-۵ متر طول خواهد داشت. شامل سه قسمت سر، تنه و دم است که مجاری افران به قسمت سر متصل میشوند.
در مقطع عرضی به شکل لوله ای دیده میشود که توسط بافت منشوری مطبق کاذب پوشیده شده است و در ناحیه رأسی آنها stereocilia قابل مشاهده است. اپیدیدیم از معدود مکان هایی است که stereocilia در آن قابل مشاهده است.
اسپرمها به مدت ۲-۴ هفته در اپیدیدیم باقی می مانند تا از نظر قدرت حرکت و باروری کامل شوند. از جدار این لوله ترکیباتی مانند پروستاگلاندین ها ترشح میشود که به تکامل اسپرم ها کمک میکند.

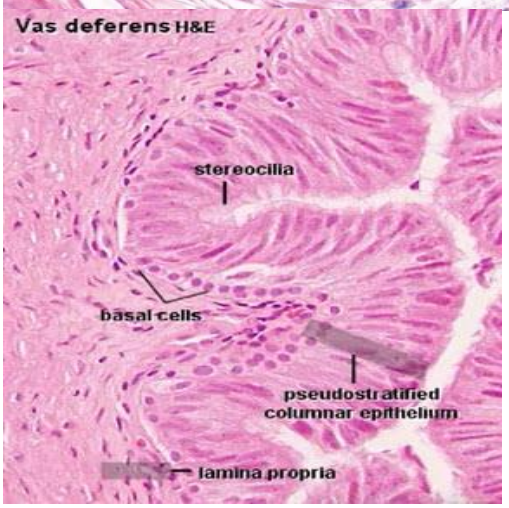


## مجرای دفران

در هنگام انزال اسپرم ها از طریق دم اپیدیدیم وارد مجرای دفران می شوند و مسیر خود را به سمت بیرون بدن طی می کنند. در وازکتومی برشی در این مجرا ایجاد کرده و سپس به وسیله بخیه یا گره آن را می بندند تا فرد نابارور شود.
در مقطع بافتی شامل سه لایه مخاط (mucosa)، muscularis و adventitia است. سطح مخاطی بسیار پیچ خورده می‌باشد که در نتیجه‌ی این پیچ خوردگی لومن دچار کلاپس شده و اندازه‌ی نسبتاً کوچکی دارد.
مخاط دارای اپیتلیوم منشوری مطبق کاذب است که در زیر آن بافت همبند (lamina propria) قرار دارد. این بافت همبند دارای رشته های الاستین فراوان است.

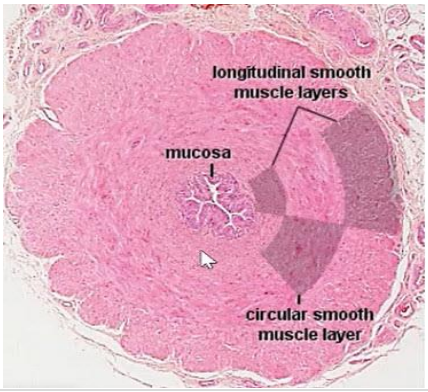


در طبقه عضلانی (muscularis) سه لایه وجود دارد: طولی داخلی، حلقوی و طولی خارجی. ضخامت لایه عضلانی زیاد می‌باشد که علت آن نقش فیزیولوژیک مجرای دفران است که اسپرمها را تا penis منتقل میکند. مجرای دفران بیشترین ضخامت لایه عضلانی را در دستگاه تناسلی مرد دارد.



Telegram: @medical_k

www.konkur.in



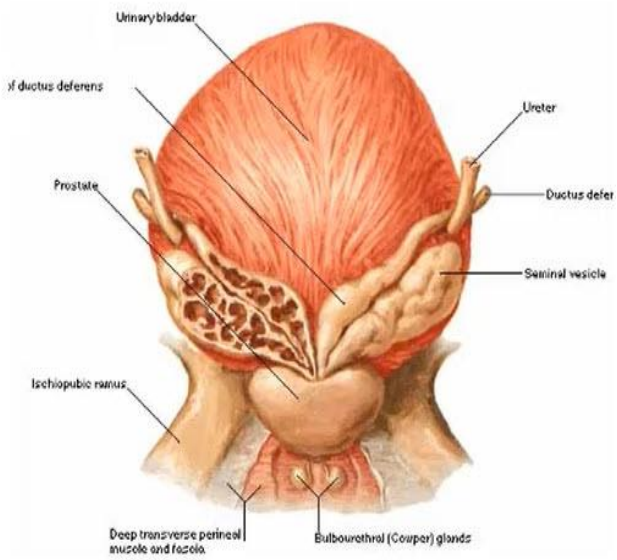


در خارج لایه عضلانی لایه نازکی از بافت همبند به نام adventitia وجود دارد که دارای رشته های الاستین فراوان است.

**غدد فرعی**

موقعیت آناتومیکی این غدد را در تصاویر زیر ملاحظه میکنید. این غدد عبارتند از:

- seminal vesicle
- prostate gland: تنها غده منفرد
- bulbourethral gland : دو غده کوچک اندازه نخود که در ابتدای مجرای مشترک ادراری-تناسلی قرار گرفته اند.

**پروستات**

غده بسیار مهمی است که در زیر کیسه مثانه قرار گرفته است و مجرای ادراری از وسط آن عبور میکند. این غده در برش عرضی دارای سه لایه است که در هر یک از این طبقات غددی وجود دارند که ترشحاتی را به مایع semenاضافه می کنند:

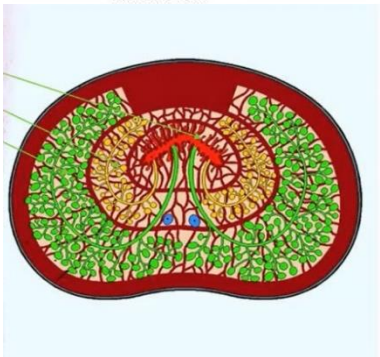

۱. اولین لایه در اطراف مجرای ادراری قرار گرفته است و شامل غدد موکوسی است.
۲. دومین لایه شامل غدد زیرمخاطی (Submucosal) است.
۳. سومین لایه شامل غدد اصلی پروستات است و بیشترین ترشحات را دارد.

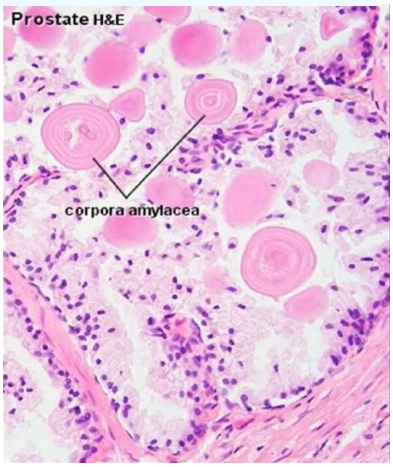


در برش بافتی غدد حبابی-لوله ای (alveolo-tubular) مشاهده می شود که ستاره ای شکل است و اپیتلیوم آن حالت استوانه ای ساده یا مطبق کاذب دارد. درون این غدد ترشحاتی مانند اسیدسیتریک و پروستاگلاندین ترشح میشود که نهایتاً به semen اضافه خواهد شد. در اطراف این غدد بافت همبند فیبروماسکولار را داریم که در زیر میکروسکوپ به رنگ صورتی است و علاوه بر بافت همبند سلول های عضلانی را به صورت پراکنده داراست.

درون غدد حبابی-لوله ای گاهاً اجسامی مشاهده میشود که در اثر کلسیفیه شدن مقداری از ترشحات گلیکوپروتئینی به مرور زمان ایجاد شده است و به آنها اجسام آمیلاسه ( corpora amylacea) گفته می شود. بعضاً ممکن است در برش عرضی اجسام آمیلاسه دوایر متحدالمرکزی دیده شود که نشان دهنده‌ی این است که اندازه اجسام آمیلاسه در گذر زمان بزرگ تر شده است. برای این اجسام عملکرد فیزیولوژیکی شناخته نشده است. در مواردی که تعداد این اجسام افزایش می یابد و اندازه آنها بزرگ تر می شود ممکن است حالت پاتولوژیک ایجاد کنند.

**وزیکول سمینال (کیسه های منوی)**

این غدد در طرف راست و چپ بدن قرار دارند. در برش عرضی لایه مخاطی بسیار چین‌خورده مشاهده میشود که دارای اپیتلیوم منشوری ساده یا مطبق کاذب است. در فضای میانی چین ها آستر مخاط قابل مشاهده است. در خارج، لایه عضلانی قرار گرفته است که با انقباض خود باعث تخلیه ترشحات جمع شده در لومن این غده می شود. ترشحات این غده ۷۰ درصد حجم مایع semen را تشکیل میدهند. این ترشحات شامل فروکتوز، پروستاگلاندین ها و فیبرینوژن است که هریک نقش فیزیولوژیک



Telegram: @medical_k

www.konkur.in






مهمی را بر عهده دارد. فروکتوز منبع انرژی برای اسپرم ها است. پروستاگلاندین و فیبرینوژن نیز عامل انعقادی semen هستند که باعث انعقاد semen در محیط خارج از بدن می شود.

**بولبویورترال (Cowper's glands)**

غدهای کوچک و تقریباً به اندازه یک نخود است و در ابتدای مجرای مشترک ادراری-تناسلی قرار گرفته است. در برش بافتی آسینی های موکوسی مشاهده می شود. هنگامی که در اثر تحریک اعصاب سمپاتیک و پاراسمپاتیک erection صورت میگیرد، این ترشحات موکوسی قلیایی جهت مرطوب کردن و نرم کردن مجرای مشترک ادراری-تناسلی ترشح میشود تا در مراحل بعدی انزال صورت گیرد.

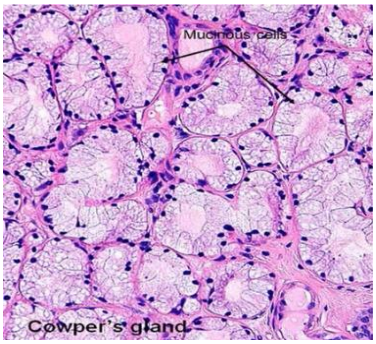


**دستگاه ژنیتال خارجی (penis)**

در برش عرضی این ناحیه دو جسم بزرگ غاری (corpora cavernosa) در قسمت فوقانی و یک جسم اسفنجی (corpus spongiosum) در قسمت زیرین مشاهده می شود. از قسمت میانی جسم اسفنجی مجرای مشترک ادراری-تناسلی عبور میکند. این اجسام توسط تیغه های همبندی از یکدیگر جدا شده اند. در اطراف پوست نازکی وجود دارد که دورتا دور آن پوشانده است.

در هنگام erectionسینوسهای خونی موجود در اجسام غاری و اسفنجی با خونی که از عروق اصلی اطراف پنیس منشأ میگیرد، پر میشود که در تصویر پایین سمت چپ قابل مشاهده است. پس از پایان erection خون موجود در این سینوس ها مجدداً تخلیه می شود که در تصویر پایین سمت راست قابل مشاهده است.

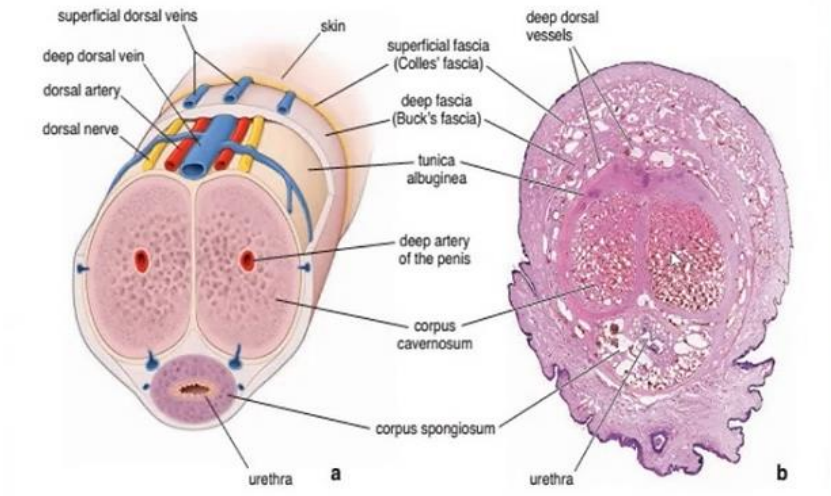


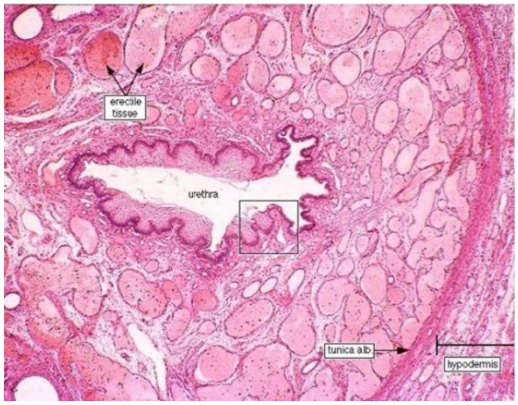


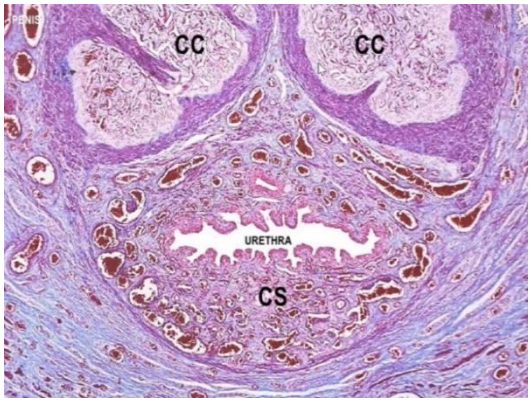




Telegram: @medical_k

www.konkur.in



## سوالات تستی

**۱- کیسه‌های منی Seminal Vesicle غدد برون‌ریزی هستند که ترشح آن‌ها چسبناک و متمایل به زرد و وابسته به تستوسترون است. این مایع شامل اجزای مهمی است. کدامیک از موارد زیر جزو این اجزا نمی‌باشد؟**

الف) پروستاگلندین ب) فروکتوز ج)گلوکز د) فیبرینوژن

**۲- سلول‌های اسپرماتوزوییید در کدام محل بالغ شده و قدرت باروری تخمک را پیدا می‌کنند؟ (پرتکرار با گزینه‌های متفاوت)**

الف) غدد کوپر ب) کیسه منی ج) اپیدیدیم د) کانال دفران ه) بافت بینابینی

**۳- اجسام آمیلاسه اسیدوفیل در بافت کدام ساختار دستگاه تناسلی مرد دیده می شود؟**

الف) سیتوپلاسم سلول‌های لیدیگ ب) سیتوپلاسم سلول‌های میوئید
ج) درقاعده سلولهای سرتولی د) لومن غدد پروستات

**۴- کدامیک از موارد زیر از وظایف سلول‌های لایدیگ می‌باشد؟ (پرتکرار)**

الف) شرکت در ساختمان خونی- بیضه ب) ترشح هورمون (Inhibin)
ج) ترشح هورمون تستوسترون د) همه موارد

**۵- سلول‌های دودمان نطفه‌ای در غده بیضه به وسیله سلول‌های ویژه‌ای پشتیبانی، تغذیه و پرستاری می‌شوند. این سلول‌ها عبارتند از:**

الف) سلول‌های لیدیگ ب) سلول‌های میوئید ج) سلول‌های سرتولی د) سلول‌های بینابینی

**۶- جدار کدامیک از مجاری تناسلی دستگاه تناسلی مرد، دارای لایه‌های ضخیم عضلانی است؟**

الف) مجرای وابران ب) مجرای انزالی ج)اپیدیدیم د) مجرای دفران

**۷- کدامیک از ویژگی‌های زیر خاص سلول‌های پوششی اپیدیدیم است؟**

الف) میکروویلی کوتاه ب) مکعبی بودن ج) داشتن استریوسیلیا د) سنگفرشی بودن

**۸- کدامیک از عناصر زیر در بافت همبند بین لوله‌های منی‌ساز بیضه حضور دارند؟**

الف) سلول اسپرماتید ب) سلول اسپرماتوگونی ج) سلول میوییید د) سلول لایدیگ

**۹- جدار کدامیک از مجاری تناسلی دستگاه تناسلی مرد فاقد لایه‌های عضلانی است؟**

الف) مجرای وابران ب) مجرای انزالی ج)اپیدیدیم د) کانال دفران

**۱۰-در دوره‌های رویانی و جنینی ترشح تستوسترون و آنتی‌مولرین هورمون سبب نزول بیضه‌ها می‌شود. این مواد از کدام سلول‌ها ترشحمی‌شوند؟**

الف) لایدیگ- اسپرماتوگونی ب) لایدیگ- سرتولی ج)سرتولی- اسپرماتوگونی د) سرتولی- لایدیگ

**۱۱- در کدامیک از نواحی زیر اپی‌تلیوم مکعبی ساده با دو نوع سلول مژه‌دار و بدون مژه (جذبی) وجود دارد؟**

الف) مجرای دفران ب) لوله رحم ج)رحم د) مجاری افران

**۱۲- همه مشخصات زیر مربوط به سلول‌های سرتولی هستند، بجز:**

الف) ترشح پروتئین متصل‌شونده به آندروژن ب) فاگوسیتوزسیتوپلاسم اضافه اسپرم
ج) داشتن میتوکندری‌های کروی با کریستاهای لوله‌ای د) ایجاد سد خونی- بیضه‌ای



Telegram: @medical_k

www.konkur.in



**۱۳- اپیتلیوم کدامیک از ساختارهای زیر تحت تأثیر هورمون‌های جنسی است؟**

الف) واژن ب) پروستات ج) وزیکول سمینال د) همه موارد

**۱۴-کدامیک از ویژگی‌های زیر مربوط به اپی‌دیدیم است؟**

الف) سه لایه عضله صاف (طولی، حلقوی، طولی) ب) اپیتلیوم مطبق کاذب همراه با استرئوسیلیا

ج) ترشح فروکتوز، سیترات و اینوزیتول د) ترشح گلیکوپروتئین برای Capacitation

**۱۶-آخرین مرحله اسپرمیوژنز با کمک کدام سلول زیر انجام می‌شود؟**

الف) لایدیگ ب) سرتولی ج) میوئید د) فیبروبلاست

**۱۷- طبقه عضلانی در کدام ساختار زیر ضخیم‌تر است؟**

الف) اپی‌دیدیم ب) مجرای افران ج) سمینال وزیکول د) مجرای دفران

**۱۸- اجسام آمیلاسه مشخصه کدام ساختار هستند؟**

الف) پروستات ب) بیضه ج) سمینال وزیکول د) غدد بولبواورترال

**سوالات تشریحی**

**۱- اجسام آمیلاسه اسیدوفیل در بافت کدام ساختار دستگاه تناسلی مرد دیده می‌شود؟**

**۲-از نظر بافت شناسی، پس از وازکتومی تولید اسپرم چگونه خواهد بود؟**

**۳- فروکتوز، پروستاگلندین و فیبرینوژن ، توسط کدام قسمت به مایع انزالی اضافه می‌شوند؟**

**۴-در صورت بروز Cryptorchidism(عدم نزول بیضه)، معمولاً بایستی درمان**
**در خلال اولین سال زندگی صورت پذیرد و الا فرد**
**عقیم خواهد شد .به چه دلیلروند اسپرماتوژنز در این حالت دچار اختلال می‌گردد؟**

**۵- مردی که عقیم بوده و مکرراً دچار عفونت‌های تنفسی می‌شود، به نظر شما دارای نقص در کدام قسمت از سیستم تناسلی است؟**

**۶-زوج جوانی بعداز دو سال ازدواج متوجه‌ی عدم توانایی در بچه‌دار شدن خود می‌شوند که بعد از انجام آزمایشات پزشکی متخصص دستگاه ادراری و تناسلی توضیح می‌دهد که:**
**یکی از علل ناباروری در جنس مذکر استاز (توقف) خون وریدی در تستیس چپ می‌باشد که باعث واریکوسل (پیچ خوردن و تورم وریدهای اسپرماتیک)در این افراد می‌گردد. با توجه به این عارضه لطفاً به پرسش‌های مربوطه پاسخ دهید.**
**برای انجام IVF(باروری آزمایشگاهی) اسپرم‌های کدام بخش از اپی‌دیدیم مناسب‌تر است؟ چرا؟**

**۷- کدام سلول در غده بیضه، در ایجاد سد خونی – بیضه‌ای نقش دارد؟**

**۸-پسربچه‌ای حین دوچرخه‌سواری با اصابت شدید پرینه‌اش به میله‌ی رابطبین زین دوچرخه و فرمان به اورژانس آورده شد. به دنبال پارگی پیشابراه درفضای پرینه‌ای سطحی تجمعی از خون و ادرار قابل مشاهده بود. با توجهبه پ وشش و**
**اتصالات فاسیای اسکارپا در منطقه‌ی مربوطه تفکیک و تفسیرتورم در فضاهای منطقه ساده خواهد بود. از آن جمله علت تجم ع مایع درداخل کیسه بیضه و تحت فشار قرار دادن تستیس‌ها و عدم مشاهده یا لمس مایع در حفره ی ایسکیورکتال نیز قابل تفسیر می‌باشد.**
**حال با توجه به توضیحات فوق و مسیر و اتصالات فاسیای مناطق مربوطه به سوالات زیر پاسخ مناسب دهید:**



Telegram: @medical_k

www.konkur.in



**اگر در حین این حادثه کیسه بیضه ضربه خورده باشد و خون‌ریزی درون بافت ایجاد شده باشد در صورت عدم درمان از لحاظ بافت‌شناسی چه تغییراتی در بافت بیضه ایجاد خواهد شد؟**

**۹-سلول های دودمان اسپرماتوژنیک که قبل از سد خونی – بیضه‌ای قرار دارند را نام ببرید.**

**۱۰- مادری در هنگام تعویض پوشک پسرش متوجه می‌شود که در کیسه بیضه تنها یک بیضه قرار دارد. پس از مراجعه به پزشک تشخیص نهان‌بیضگی یا کریپتورکیدیسم مطرح می‌شود. در صورتی که بیضه در این مکان بماند، اسپرماتوژنز دچار اختلال می‌شود. علت را چه می‌دانید؟**

**۱۱-کدام بخش از پروستات دارای غدد اصلی است؟**

**۱۲-بخش ترشحی پروستات توسط کدام نوع اپی‌تلیوم مفروش می‌شود؟**

**۱۳-پسر ۷ساله ای با شکایت از تورم و درد در کیسه بیضه توسط والدینش به پزشک مراجعه می‌کند. در معاینهٔ بالینی مشخص می‌شود که کیسه بیضه در سمت چپ بسیار بزرگ شده و با تشخیص فتق اینگوینال غیرمستقیم بیمار تحت عمل جراحی قرار می‌گیرد. تأثیراین فتق بر اسپرماتوژنز بیمار در آینده را توصیف کنید.**

**۱۴-با توجه به اینکه در جنس مذکر نزول بیضه‌ها بخاطر حفظ باروری فرد از اهمیت خاصی برخوردار است، اگر نوزادی متولد شود که در کیسه‌ی بیضه فاقد بیضه باشد این بدین معنا است که به احتمال زیاد فاکتورهای دخیل در این مکانیسم درست کار نکرده‌اند: در صورت باقی‌ماندن بیضه‌ها در مسیر نزولی از لحاظ بافت‌شناسی چه تغییراتی در بافت بیضه ایجاد خواهد شد؟**

## پاسخ سوالات تستی

| | | | | |
|---|---|---|---|---|
| ۱: ج | ۵: ج | ۹: ب | ۱۳: د | |
| ۲: ج | ۶: د | ۱۰: ب | ۱۴: ب | ۱۷: د |
| ۳: د | ۷: ج | ۱۱: د | | ۱۸: الف |
| ۴: ج | ۸: د | ۱۲: ج | ۱۶: ب | |

## پاسخ سوالات تشریحی

۱- غدد پروستات

۲- پس از وازکتومی هنوز اسپرم تولید می‌شود، اما در اپی‌دیدیم تجزیه و بوسیلهماکروفاژها برداشته می‌شود.

۳- وزیکول سمینال (کیسه‌های منی)

۴- زیرا برای تکمیل روند اسپرماتوژنز دمای ۳۴ درجه ضروری است

۵- اسپرم

۶- دم آن – در این بخش اسپرم‌ها قدرت باروری پیدا می‌کنند.

۷- سرتولی

۸- آسیب به لوله‌های منی‌ساز

۹-

الف- اسپرماتوگنی A تیره

ب- اسپرماتوگنی A روشن

ج- اسپرماتوگنی B



Telegram: @medical_k

www.konkur.in



د- اسپرماتوسیت اولیه

۱۰-افزایش درجه حرارت و ایجاد رادیکال‌های آزاد

۱۱- بخش محیطی (Peripheral zone)

۱۲- اپی‌تلیوم منشوری ساده یا مطبق کاذب

۱۳-در صورتی که سبب افزایش درجه حرارت گردد ممکن است مانع اسپرماتوژنز شود.

۱۴-عدم تکامل بافت لوله‌های منی‌ساز و توقف اسپرماتوژنز



Telegram: @medical_k

www.konkur.in

وَمَنْ أَحْيَاهَا فَكَأَنَّمَا أَحْيَا النَّاسَ جَمِيعًا ۚ آية

[سورة المائدة : 32]

3RH2

نام درس: بافت شناسی

نام استاد: دکتر تک زارع

تاریخ:99/9/29

TEHRAN UNIVERSITY OF MEDICAL SCIENCES

# بافت شناسی دستگاه تولید مثل زن

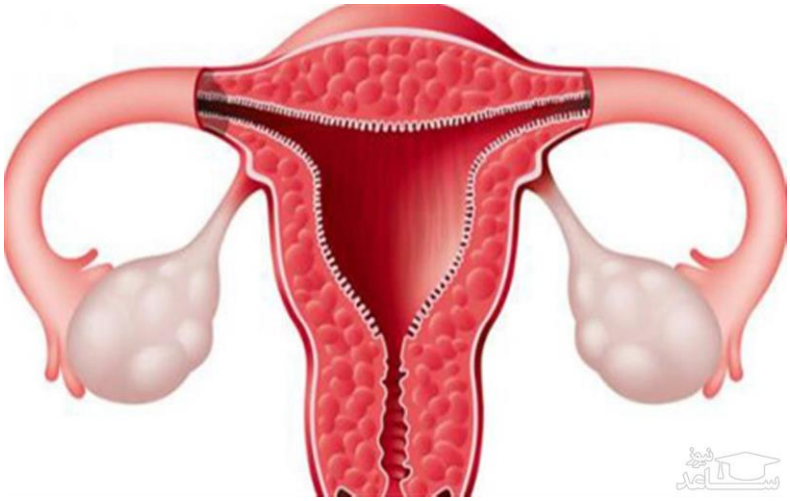

مهدی احمدی درمیان

یزدان خسروانیان

امیررضا سلیمانی فرد

@Dr_jozveh

Dr jozveh
TUMS98 A

گروه جزوه‌نویسی
98 الف

Telegram: @medical_k

www.konkur.in



# دستگاه تناسلی زنان :

**هدف درس** : شناخت ساختار میکروسکوپی دستگاه تولید مثل زنان

## سر فصل مطالب :

- تخمدان ها
- فولیکول های تخمدان
- رشد و تکامل فولیکول های تخمدان
- تخمک گذاری
- جسم زرد
- جسم سفید
- رحم ( اندومتریوم ، میومتریوم ، پری متریوم )

## موقعیت آناتومیک دستگاه تناسلی زنان :

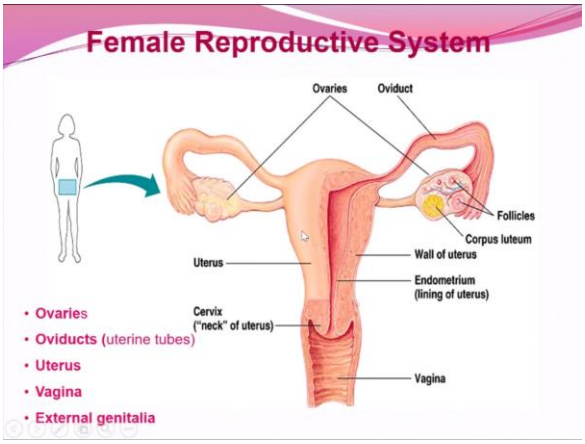


### 1. مقطع فرونتال :

بخش های دستگاه تناسل زن : تخمدان ها _ لوله های رحمی _ رحم _ واژن _ جسم ژنیتال خارجی

در طرف راست و چپ رحم ، دو تخمدان قرار دارند و به هر تخمدان یک لوله رحمی متصل است . یک جسم رحمی در ناحیه میانی که از ناحیه گردن به لوله ی فیبری عضلانی واژن ختم می شود.

در انتهای واژن ، دستگاه ژنیتال خارجی وجود دارد

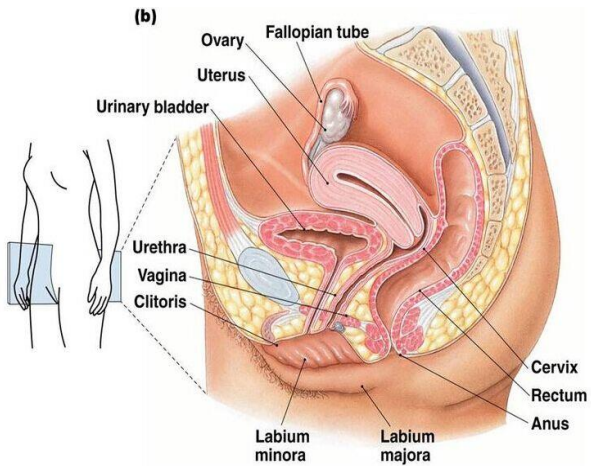


### 2. مقطع ساژیتال :

جسم رحمی بهصورت مایل در بالا و پشت مثانه قرار گرفته است . در بالای جسم رحمی ، تخمدان ها به همراه لوله های فالوپ قرار دارند . در زیر رحم واژن دیده می شود که با زاویه 45 درجه به سمت جلو و پایین می آید و به ناحیه vestibule می رسد در ناحیه vestibule ، لوب های کوچک و بزرگ به همراه کلیتوریس قرار دارند .

➢ **نگاه کلی به چرخه تخمدانی و رحمی:**



Telegram: @medical_k

www.konkur.in



در یک خانم بالغ و سالم ، یک چرخه جنسی 28 روزه وجود دارد که معمولا تا 2 روز می تواند به طور طبیعی کم یا زیاد شود .

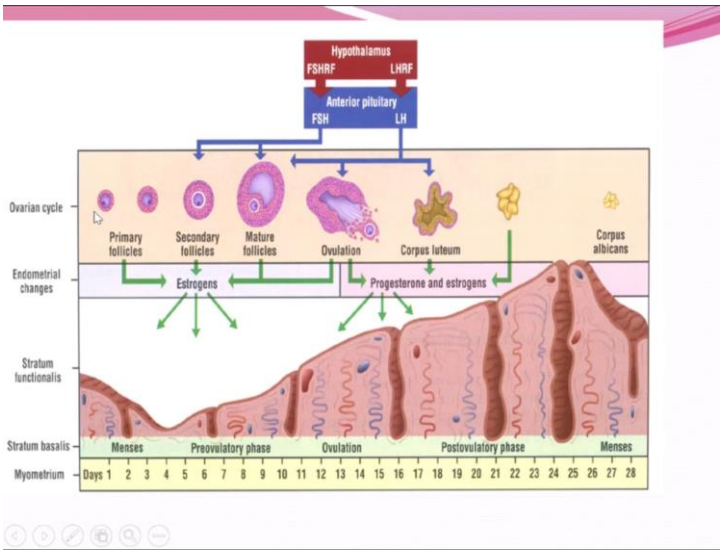


روز صفر چرخه ، همان ریزش و شروع خونریزی دیواره رحم است .

**در چرخه تخمدانی دو بخش داریم :**

- 14 روز اول که بیشتر توسط هورمون FSH کنترل می شود ( ترشح هورمون FSH توسط هورمون FSHRF از هیپوتالاموس کنترل می شود )
- 14 روز دوم بیشتر توسط هورمون LH کنترل می شود . ( ترشح LH توسط هورمون LHRF از هیپوتالاموس کنترل می شود )

در ابتدای چرخه تخمدانی یک فولیکول شروع به رشد می کند . تبدیل به یک فولیکول گراف ( بالغ) می شود . در نیمه چرخه ، عمل تخمک گذاری انجام می شود . سپس تبدیل به جسم زرد می شود که نوعی غده ی درون ریز می باشد . اگر عمل لقاح انجام نشود ، جسم زرد تبدیل به جسم سفید می شود .

در حین رشد فولیکول ، پرده هایی در آن ایجاد می شود : Theca interna و Theca externa .

از Theca interna هورمون استروژن ترشح می شود که باعث رشد دیواره رحم می شود .

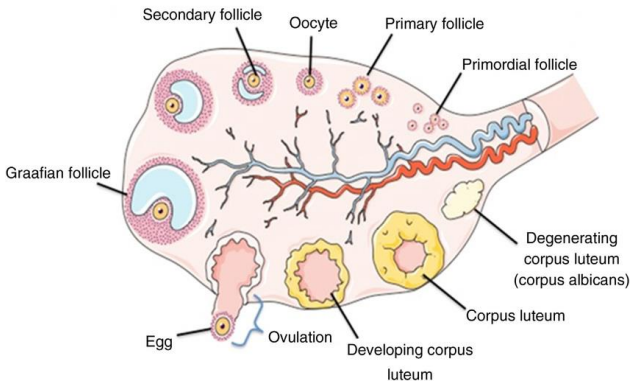


## تخمدان ها :

مهم ترین بخش دستگاه تناسلی در زنان که هم هورمون ترشح میکند و هم تخمک را تولید میکند . تخمدان یک جسم بیضی شکل است با ابعاد : 1cm×1.5cm× 3cm .

**در تخمدان دو قسمت وجود دارد :** 1. ناحیه قشر (cortex)که در اطراف قرار دارد . 2. ناحیه مغز (medulla) که در مرکز قرار دارد .

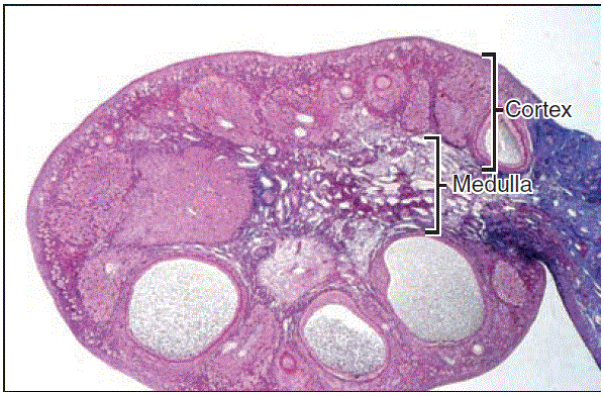


## کپسول تخمدان :



Telegram: @medical_k

www.konkur.in



در اطراف تخمدان یک کپسول قرار دارد که از دو قسمت تشکیل شده است . یک ردیف سلول های اپیتلیوم مکعبی یا germinal epithelium و در زیر آن سفید پرده tunica albuginea که یک بافت پیوندی متراکم است ، قرار دارد . این پرده به دلیل وجود کلاژن فراوان در آن ، سفید دیده می شود .

**ناف تخمدان (Hilum):** در سمت داخل تخمدان محلی برای ورود و خروج عروق و اعصاب است که ناف تخمدان نام دارد.

به دلیل فعالیت و تکثیر سلولی زیاد در تخمدان ، شبکه وسیع عروقی در ناحیه وجود دارد .

- ناحیه کورتکس تخمدان شامل بافت همبند متراکم ، ماهیچه صاف ، جسم زرد ، جسم سفید و فولیکول هاست.
- ناحیه مدولا ، شامل بافت همبند سست و عروق خونی و لنفی و اعصاب است.

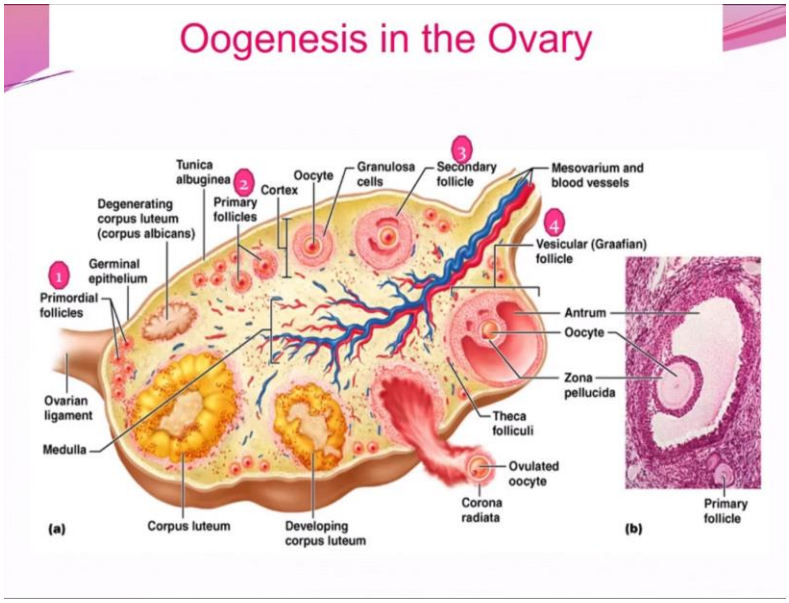


## اووژنز (oogenesis) :

چرخه تخمدانی یا اووژنز ، در قشر تخمدان اتفاق می افتد . در قشر تخمدان به تعداد زیاد فولیکول های بدوی (primordial)را داریم .

این فولیکول وارد مرحله رشد می شود و به فولیکول اولیه (primary) تبدیل می شود که دارای یک یا چند ردیف سلول مکعبی می باشد.

بعد تبدیل به فولیکول ثانویه (secondary) می شود و سپس تبدیل به فولیکول بالغ (vesicular) می شود . فولیکول بالغ در قشر قرار دارد و یک برجستگی ای در سطح تخمدان به وجود می آید به نام **استیگما** .

تخمک گذاری در محل استیگما صورت می گیرد . سپس باقیمانده فولیکول به جسم زرد تبدیل می شود . در صورت عدم بارداری ، جسم زرد در انتهای چرخه ، به جسم سفید ( غیر فعال) تبدیل می شود .

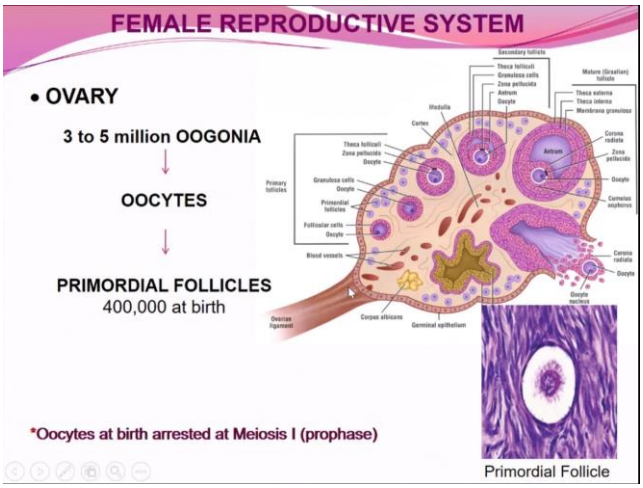


**یادآوری :**

در دوران جنینی در هر تخمدان یک دختر ، 3 تا 5 میلیون اووگونی وجود دارد. اووگونی همان سلول های پایه ای هستند که بعدا در فولیکول های بدوی قرار خواهند گرفت . اووگونی سلولی مدور با یک هسته درشت در وسط آن می باشد که بسیار فعال هم هست . اووگونی تکامل می یابد و به اووسیت تبدیل می شود. سپس یک



Telegram: @medical_k

www.konkur.in



لایه سلول سنگفرشی اطراف هر اووسیت قرار می گیرد و فولیکول بدوی به وجود می آید .سلول های اووسیت درونی فولیکول ،در نوزاد تازه متولد شده ،در مرحله پروفاز میوز I متوقف شده اند .

همانطور که قبلا گفته شد ، از 3 تا 5 میلیون اووگونی ، فقط 400 هزارتا تبدیل به فولیکول می شوند و بقیه از بین می روند.

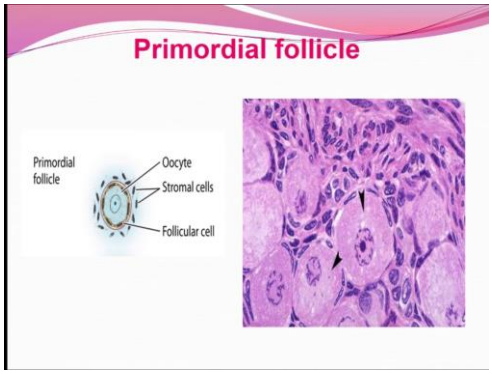


## چرخه تخمدانی :

**1. فولیکول بدوی(primordial)** : در فولیکول بدوی ، یک سلول شفاف و مرکزی با اندازه بسیار بزرگ قرار دارد . اطراف این سلول ، یک لایه سلول سنگفرشی قرار دارد. معمولا هسته و هستک سلول مرکزی ، به وضوح قابل تشخیص می باشد .

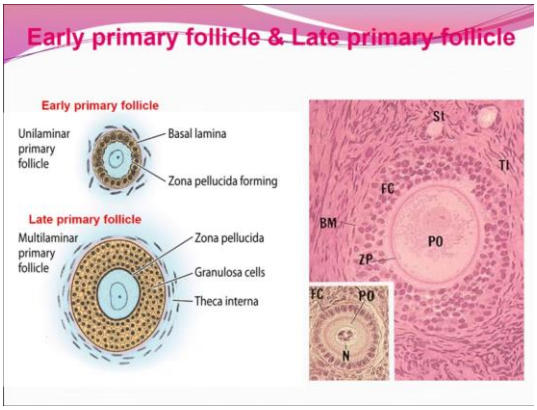


**2. فولیکول اولیه (primary)**: در ابتدای چرخه رحمی ، تحت تاثیر هورمون FSH ، تعداد 10 تا 15 فولیکول بدوی شروع به رشد می کنند و تبدیل به فولیکول اولیه می شوند . در فولیکول اولیه ، سلول های سنگفرشی اطراف اووسیت ، تبدیل می شوند به سلول های مکعبی ( یک لایه). این، یک early primary follicle می باشد. لایه zona pellucida در حال شکل گیری می باشد در این فولیکول . سپس سلول های مکعبی اطراف اووسیت ، تکثیر می شوند و چندلایه می شوند .

لایه zona pellucida در این فولیکول کامل شده است . به این فولیکول ، late primary follicle می گویند.

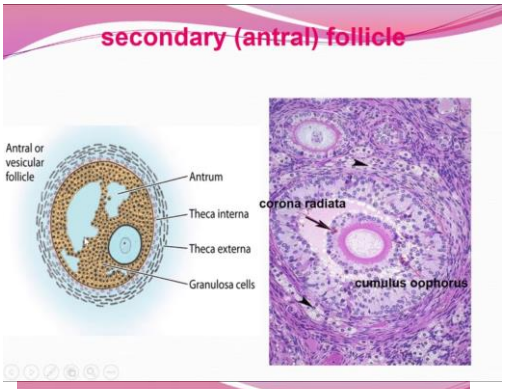


**3. فولیکول ثانویه(antral)** : تقسیمات سلولی سلول های مکعبی ادامه دارد و لایه ها بیشتر می شوند . در بین این لایه ها ، حفراتی به وجود می آیند . مهمترین مشخصه فولیکول ثانویه ، همین حفرات کوچک و بزرگ هستند .

در این فولیکول ، دو پرده Theca Interna وTheca Externa تشکیل می شوند که درپشتیبانی فولیکول و ترشح هورمون دخیل هستند .

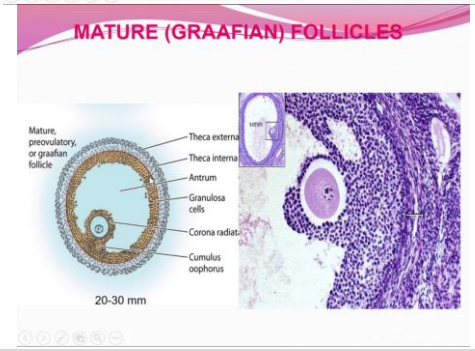


**4. فولیکول بالغ (Graafian)**: با افزایش تعداد حفرات و بزرگ شدن آنها ، به هم متصل می شوند و یک حفره بزرگ را به وجود می آورند . این حفره پر از مایع فولیکولی می باشد که نقش فیزیولوژیکی در اعمال فولیکول ایفا می کند .



Telegram: @medical_k

www.konkur.in



در این فولیکول ، اووسیت به کناره رانده شده است . اطراف این سلول ، معمولا یک ردیف از همان سلول های مکعبی قرار دارد که به آن گفته می شود .

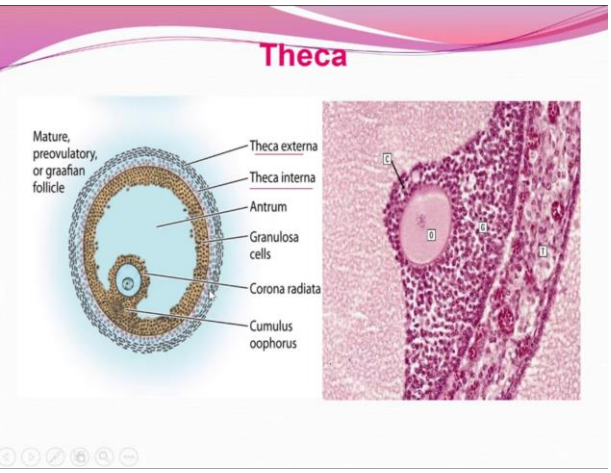


Theca interna یک بافت همبندی است که رگ های خونی در آن ، فراوان است تا بتواند فولیکول را پشتیبانی تغذیه ای بکند . Theca interna همچنین هورمون استروژن ترشح می کند .

Theca externa هم یک بافت همبندی می باشد . اما رشته کلاژن در آن فراوان است تا از فولیکول محافظت کند .

این ساختار فولیکول بالغ ، با ضخامت 200nm تا 300nm ، حوالی روز 14 چرخه دیده می شود . فولیکول بالغ کم کم به زیر قشر تخمدان حرکت می کند و برجستگی استیگما در سطح تخمدان دیده می شود .

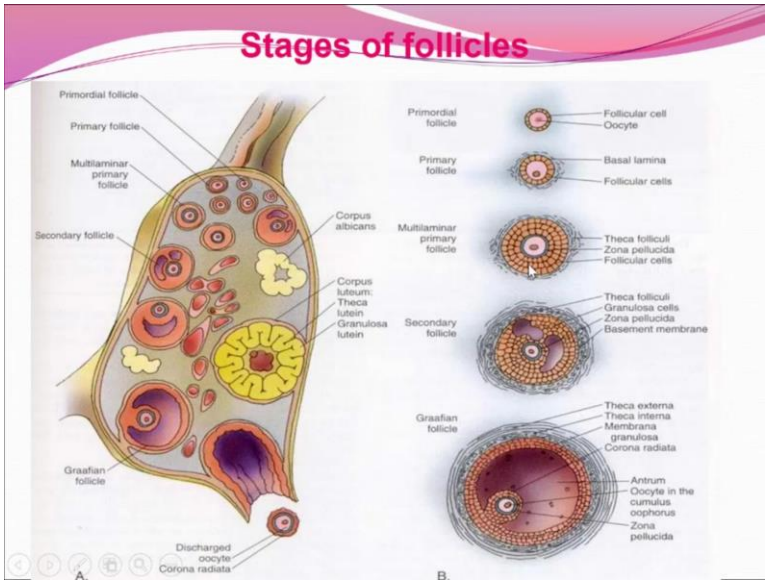


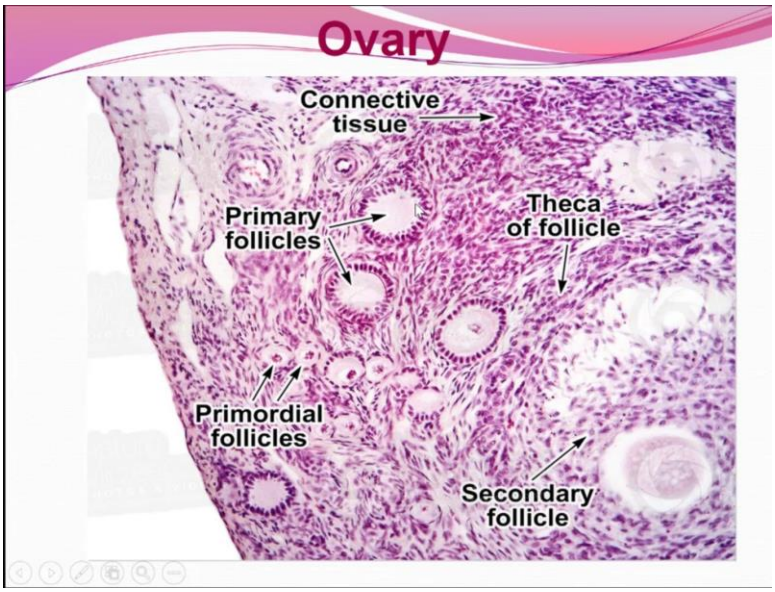


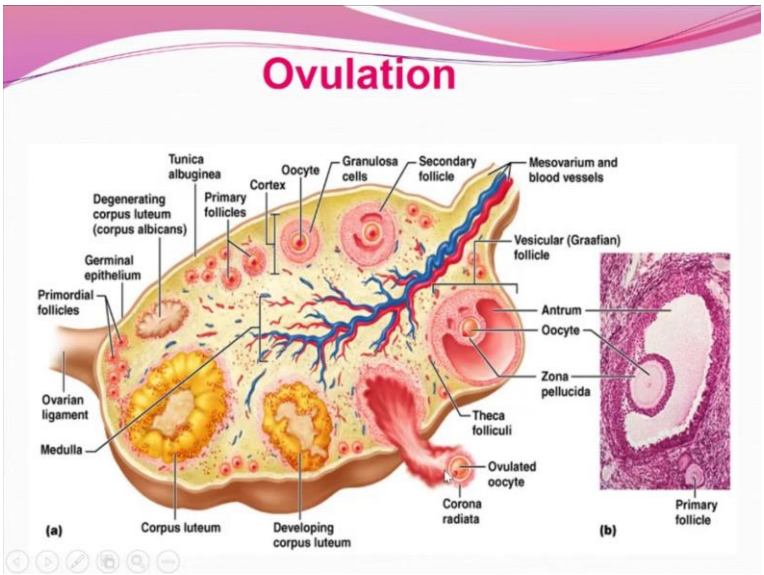


## تخمک گذاری (ovulation):

گفته شدکه در ابتدای چرخه تخمدانی 10 تا 15 فولیکول بدوی شروع به رشد می کنند . فقط یکی از این فولیکول ها ، به فولیکول بالغ تبدیل می شود و در روز 14 چرخه تخمک گذاری را انجام می دهد .

با آمدن فولیکول بالغ به نزدیک سطح تخمدان و تشکیل برجستگی استیگما ، در محل برجستگی در سطح تخمدان



Telegram: @medical_k

www.konkur.in



ایسکمی (کم خونی ) اتفاق می افتد و دیواره تخم سست و آماده تخمک گذاری می شود .سپس دیواره تخمدان و فولیکول پاره می شود و مایع فولیکولی ، اووسیت و تعدادی سلول مکعبی خارج می شود

**نکته بالینی :** وقتی فولیکول در زمان تخمک گذاری پاره می شود ، مقداری مایع فولیکولی از بین درز های لوله فالوپ ، به درون حفره شکمی نشت می کند و ممکن است درد خفیفی ایجاد کند . این درد خفیف می تواند نشانه تخمک گذاری باشد

## خلاصه ای از تقسیمات میوزی اووسیت:

بعد از اینکه در دوران جنینی اووگونی به اووسیت اولیه تبدیل شد ، اووسیت اولیه در مرحله پروفاز میوز I متوقف می شود

بعد ها در دوران بلوغ با شروع رشد فولیکول در چرخه تخمدانی ، اووسیت اولیه تقسیم میوزI ادامه می دهد و کامل می کند . بعد از تخمک گذاری ، اووسیت ثانویه ، وارد تقسیم میوز II می شود . ولی باز هم متوقف می شود .

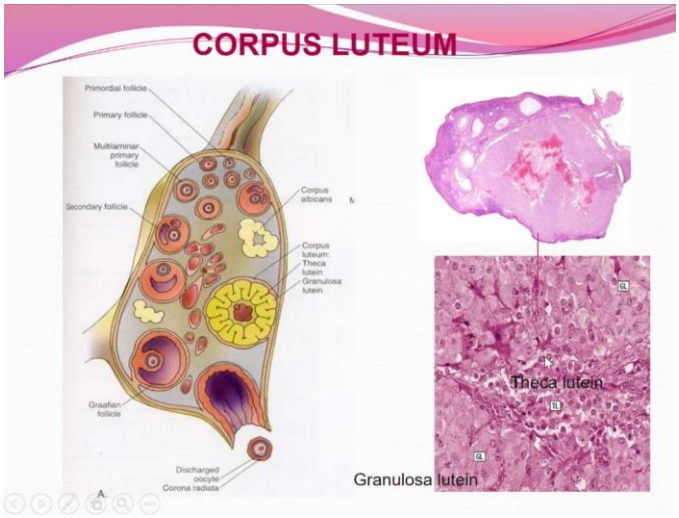


اگر بعد از تخمک گذاری ، اووسیت ثانویه در مجاورت اسپرم قرار بگیرد ، میوز II هم کامل می شود و گامت ماده آماده لقاح می شود.

### جسم زرد و سفید :

بعد از تخمک گذاری ، آن چه که از فولیکول باقی مانده تبدیل به جسم زرد می شود که ترشح پروژسترون را بر عهده دارد.سلول های تکامل پیدا می کنند و سیتوپلاسم آنها بزرگ و روشن می شود .

**جسم زرد دارای 2 قسمت می باشد :**

- Theca lutein در مرکز
- Granulosa lutein که در اطراف قرار دارد

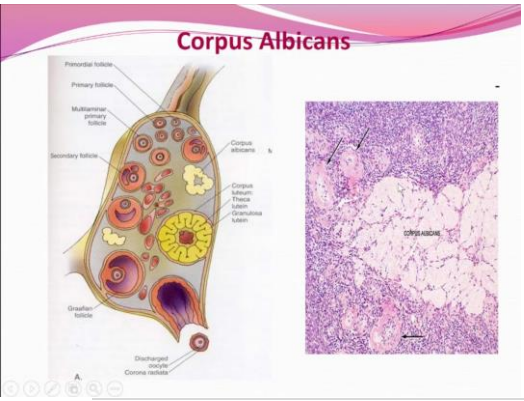


اگر لقاح و بارداری انجام نشود ،در اواخر دوره تخمدانی ، جسم زرد به جسم سفید تبدیل می شود . این جسم بیشتر شامل رشته های همبندی می شود و هسته سلول هایGranulosa فشرده می شود و ترشح پروژسترون کم کم متوقف می شود .



Telegram: @medical_k

www.konkur.in



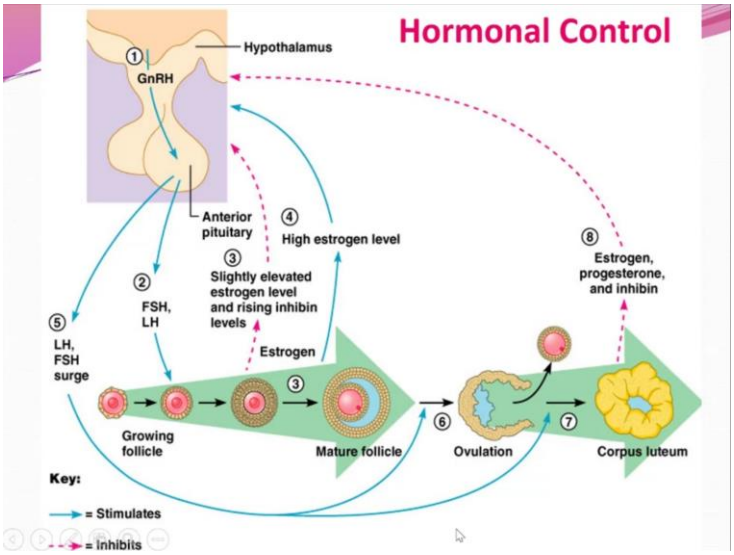


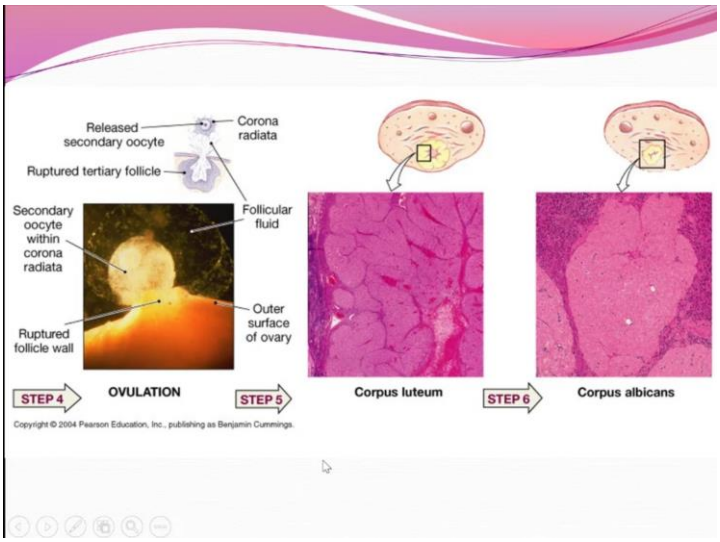


**نکته بالینی :**

**تخمدان پلی سیستیک :** گفتیم که در شروع چرخه رحمی، 10 الی 15 فولیکول ، شروع به رشد می کنند و فقط یکی از آنها بالغ می شود . بقیه فولیکول ها باید از بین بروند و دژنره بشوند . بدین ترتیب در وسط فولیکول مایعی جمع می شود و فولیکول حالت سیستیک (cystic) پیدا می کند و کم کم فولیکول از بین می رود . حال اگر ماکروفاژها و آنزیم های تخمدان نتوانند این فولیکول را نابود کنند ، این ها به صورت کیسه هایی باقی می مانند . اگر تعدادشان زیاد شود ،چرخه طبیعی تخمدان به هم می ریزد و ممکن است فرایند تخمک گذاری هر چند ماه یک بار اتفاق بیفتد .

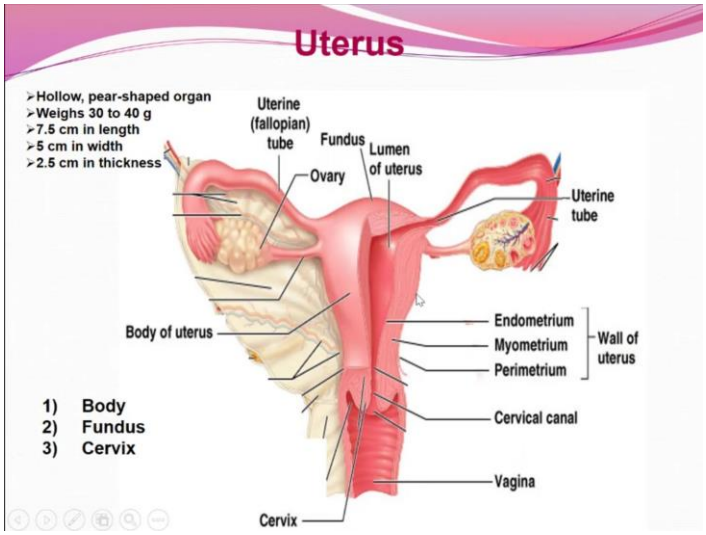


## رحم :

رحم به صورت یک جسم گلابی شکل است که در قسمت میانی حفره شکمی- لگنی قرار گرفته است . وزن رحم بسته به نژاد فرد ، 30 تا 40 گرم می باشد . با ابعاد 2.5cm * 5cm * 7.5cm

**رحم از 3 بخش تشکیل شده است :**
- جسم رحم (body)
- طاق رحم (fundus)
- گردن رحم (cervix)



Telegram: @medical_k

www.konkur.in



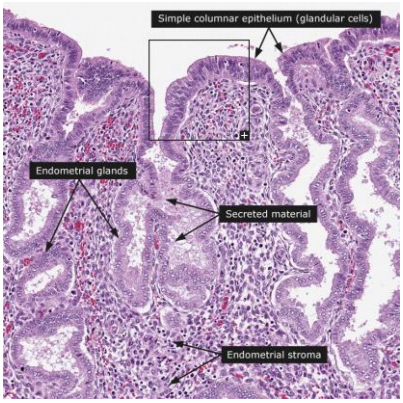


**دیواره رحم از سه لایه تشکیل شده است :**

1. **اندومتریوم(Endometrium)** : داخلی ترین لایه رحم است که لایه نازکی می باشد . تمام اتفاقات رشد رحم و ریزش دیواره رحم در این لایه انجام می شود .
2. یک لایه سلول استوانه ای ساده که نقش ترشحی دارد و تعداد کمی سلول استوانه ای مژه دار
3. **استروما اندومتریوم ( بافت همبند )** : بافت همبند سست است . از اپیتلیوم فرورفتگی های زیادی به بافت همبند زیرین انجام شده که غدد لوله ای را به وجود می آورد که همان غدد رحمی می باشد . در مراحل مختلف چرخه رحمی حالت و اندازه غدد رحمی تغییر می کند که می توان از این طریق تشخیص داد که در نمونه مورد نظر ، دیواره در چه مرحله ای می باشد .

ضخامت اندومتریوم ، بسته به اینکه در چه فازی می باشد ، بین 1 تا 6 میلی متر متغیر می باشد

**نکته :** در زیر بافت همبندی اندمتریوم ، لایه زیر مخاطی وجود ندارد و اندومتریوم مستقیما به میومتریوم متصل می باشد

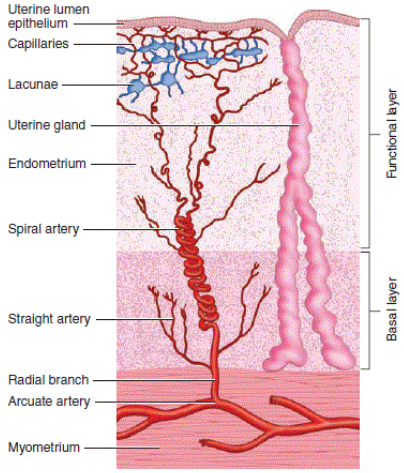


**تقسیم بندی دیگر اندومتریوم**

1. لایه عملکردی (functional)
2. لایه پایه ای (basal)

در هر دوره ماهانه ، دیواره رحم رشد می کند و سپس ریزش می کند . آن قسمتی از دیواره که ریزش می کند ، طبقه عملکردی و آن قسمتی که همیشه می ماند ، طبقه پایه ای اندمتریوم می باشد.

**نکته :** قاعده رحمی تا آخر طبقه پایه ای نفوذ می کند . نوعی شریان هم به نام شریان مارپیچی در این قسمت وجود دارد .

**فازهای رحمی :**

1. **فاز ریزش (menstrual)**: روز صفر تا 5 چرخه . البته تا 2روز ممکن است به طور طبیعی این مدت کم یا زیاد شود



Telegram: @medical_k

www.konkur.in



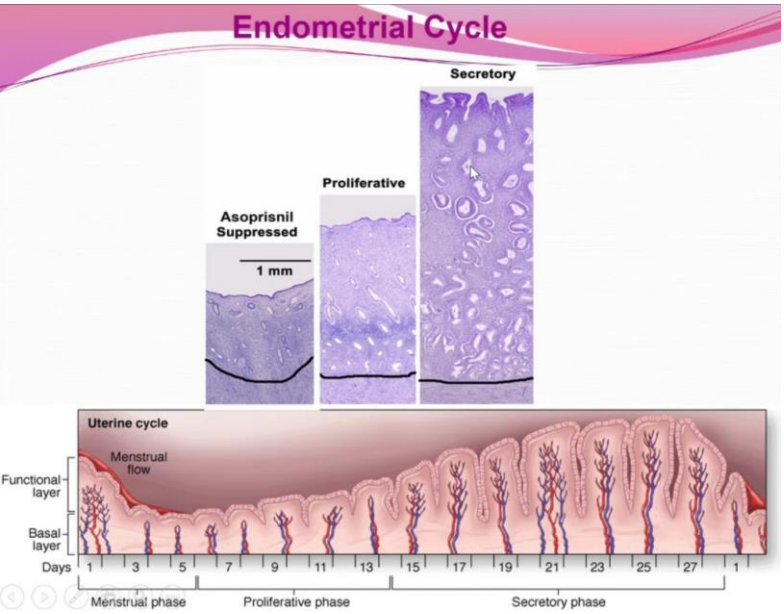


2. **فاز تکثیر**: از Theca interna فولیکول تخمدانی هورمون استروژن ترشح می شود . این فاز تا روز 14 چرخه ادامه دارد
3. **فاز ترشحی(secretor)**: با تخمک گذاری در روز 14 ، فولیکول تبدیل به جسم زرد می شود و ترشح پروژسترون از آن شروع می شود.تحت تاثیر این هورمون فاز ترشحی آغاز می شود . در این فاز ، جداره رحم تقریبا ضخامت خود را حفظ می کند . غدد رحمی بزرگتر و کشیده تر می شوند و پیچ خوردگی پیدا می کنند و ترشحاتی از جمله فروکتوز و پروستاگلاندین ، بیشتر ترشح می کنند .

**سوال :** چگونه بعد از افت پروژسترون در اواخر چرخه ، دیواره رحم شروع به از بین رفتن و ریزش می کند ؟

با کاهش هورمون پروژسترون ، شریان های مارپیچی دیواره رحم منقبض می شوند در نتیجه جریان خون کاهش می یابد و دیواره دچار ایسکمی می شود و سپس ریزش می کند

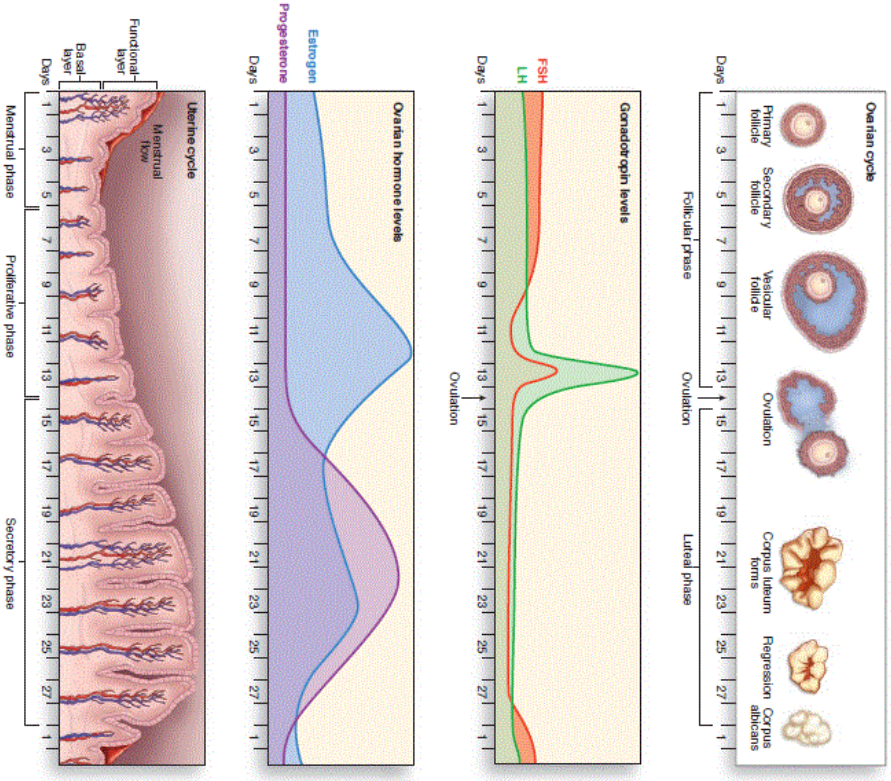




Telegram: @medical_k

www.konkur.in



## ساختار میکروسکوپی دستگاه تناسلی زن:

### لوله های رحمی(Uterine tube) :

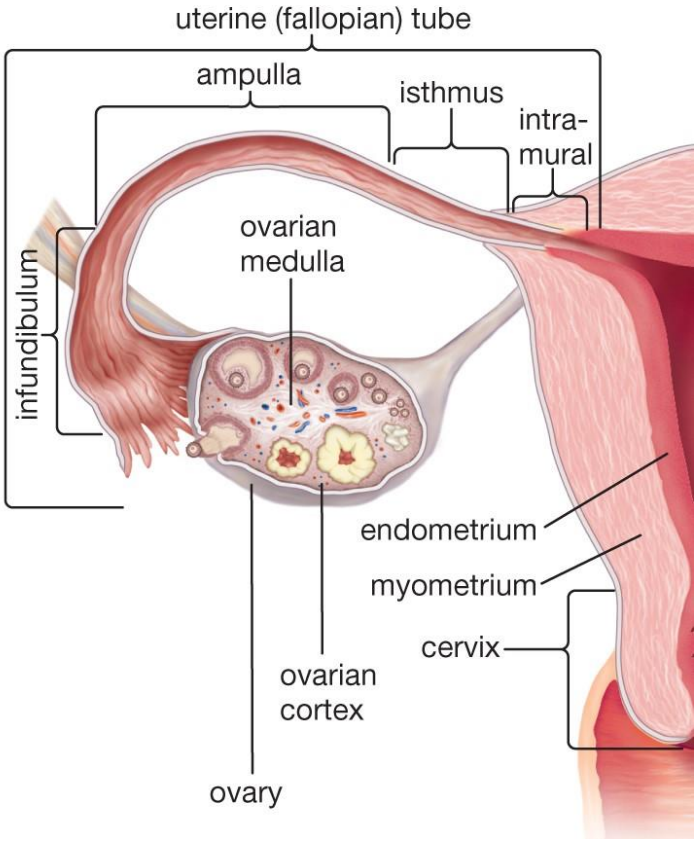


نام های دیگر : لوله فالوپ (fallopian tube) ، oviduct

**لوله رحم از چهار بخش تشکیل شده است :**

1. قیف لوله (infundibulum) به همراه بریدگی هایی در قیف به نام fimbriae .
2. آمپول (Ampulla) همان قوس لوله می باشد که عمل لقاح ، در ابتدای این بخش رخ می دهد
3. تنه (isthmus) که در ادامه Ampulla قرار دارد و تا نزدیک جسم رحم ادامه می یابد
4. بخش رحمی (intramural portion) که در جداره جسم رحم قرار گرفته و حدود یک سانتی متر طول دارد

نکته : هرچه از ابتدای قیف لوله فالوپ به سمت رحم پیش می رویم ، فضای لومن باریک تر می شود

### فضای لومن :

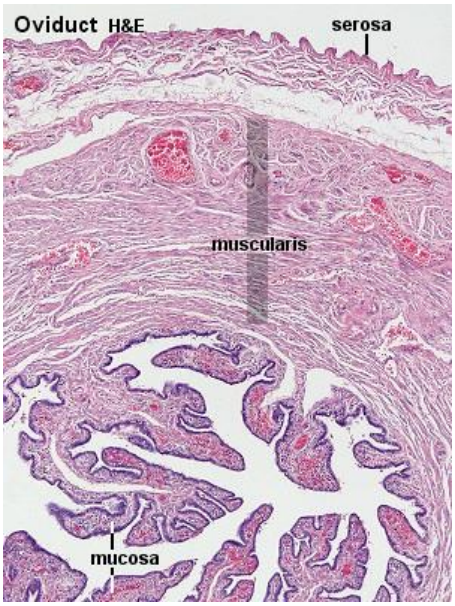


**بافت دیواره لوله فالوپ شامل سه بخش می باشد**

1. **مخاط :** شامل یک اپیتلیوم و آستر مخاط زیر آن می باشد . اپیتلیوم این قسمت دارای دو نوع سلول مژه دار و ترشحی می باشد. سلول های ترشحی نقش مرطوب نگه داشتن سطح برای حرکت زیگوت را ایفا می کنند
2. **لایه عضلانی :** در زیر لایه مخاط قرار گرفته و ضخامت آن در طول لوله فالوپ متغیر می باشد.

آرایش عضلات صاف دیواره به دو صورت می باشد:



Telegram: @medical_k

www.konkur.in



a) حلقوی که در داخل و متصل به مخاط قرار گرفته است و بخش اعظم ضخامت لایه عضلانی را تشکیل می دهد
b) آرایش طولی که بخش بیرونی لایه عضلانی را تکیل می دهد

رشته های عضلانی حلقوی ضخامت بیشتری نسبت به رشته های عضلانی طولی دارند .

### 3. لایه سروزی (Peritoneum) :

یک لایه بافت همبند می باشد که توسط یک ردیف سلول مزوتلیوم پوشانده شده است

نکته : دلیل به کار بردن اصطلاح سروزی برای این لایه ، وجود لایه مزوتلیوم می باشد و تفاوت این لایه با ادوانتیس در همین است .

### بررسی مقطع های عرضی لوله فالوپ:

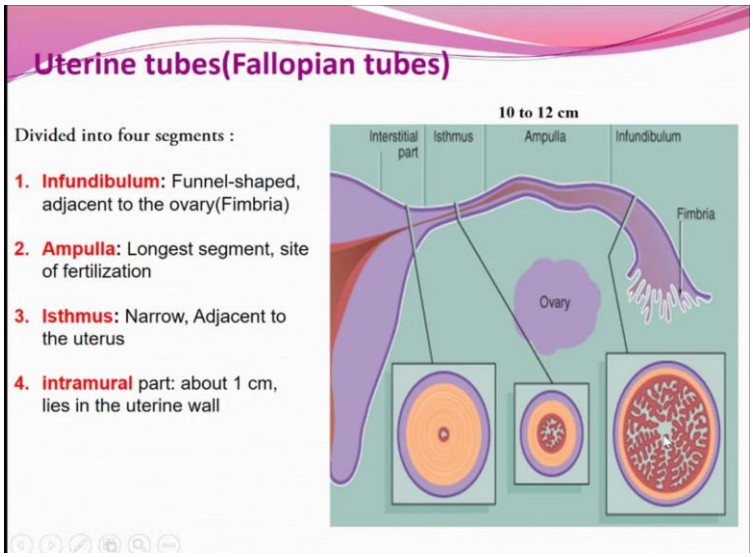


1) مقطع **infundibulum**: ناحیه مخاطی وسیع با چین های بسیار زیاد ، لایه عضلانی و سروزی ضخامت کمی دارند

نکته : اگر در fimbriae های ناحیه اینفونوبیولوم ، اختلالی وجود داشته باشد ، ممکن است تخمک از بین بریدگی ها، به ناحیه شکمی وارد شود و در صورت لقاح، بارداری خارج رحمی (ectopic pregnancy) رخ می دهد .

2) مقطع **isthmus** : فضای لومنی کم شده است ، چین های مخاطی کم تر شده است ، ولی لایه عضلانی بیشتر شده است

3) مقطع **intramural**: اندازه لومن به شدت کاهش یافته و لایه مخاطی نازک شده است . ضخامت لایه عضلانی افزایش یافته است .

### گردن رحم:

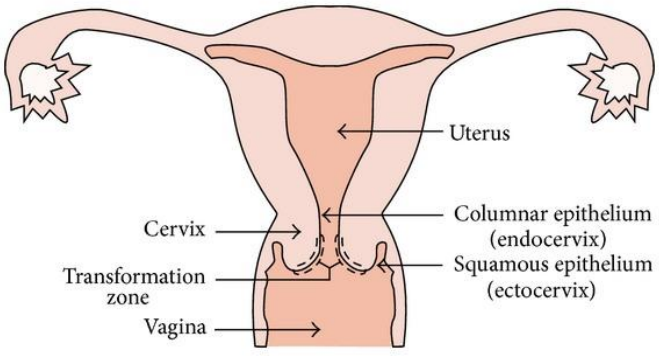


به قسمت پایینی رحم که به واژن باز می شود گردن رحم گفته می شود .

**گردن رحم شامل دو قسمت می باشد:**

1) **گردن داخلی (Endocervix)** : دارای اپیتلیوم استوانه ای مشابه جسم رحم . شامل غدد رحمی مشابه جسم رحم



Telegram: @medical_k

www.konkur.in



2) **گردن خارجی (Ectocervix)** : دارای اپیتلیوم مشابه واژن به صورت مطبق سنگفرشی غیرشاخی

این قسمت برای تشخیص بیماری ها، دوره ها یا زمان زایمان مورد معاینه قرار می گیرد

غدد رحمی ناحیه Endocervix ترشحات مخاطی دارند که نقش مهمی در سلامتی دارد و غلظت آن در دوره های مختلف سیکل جنسی ، تغییر می کند به طوری که در میانه چرخه ، همزمان با تخمک گذاری ، غلظت این ترشحات کم می شود و مقدار آن زیاد می شود تا اسپرم به راحتی بتواند از گردن رحم وارد شود .

حال اگر بارداری رخ دهد ، غلظت ترشحات زیاد می شود ، بافت همبند گردن رحم سخت و کلاژنه می شود و گردن رحم بسته می شود تا از ورود اسپرم جدید جلوگیری کند .

با نزدیک شدن به زمان زایمان ، گردن رحم سست می شود و بافت کلاژنه ، کم کم تخریب می شود تا جنین به راحتی از این ناحیه عبور کند

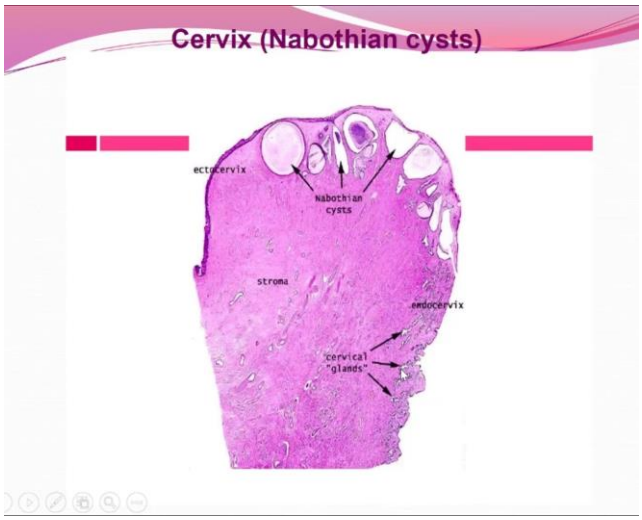


**نکته بالینی : کیسه های نابوت (Nabothian cysts) :**

در گردن رحم ممکن است اپیتلیوم سخت بشود و باعث مسدود شدن مجرای های رحمی بشود . در این صورت ترشحات غدد در لوله ها جمع می شود و کیسه هایی پر از مایع را به وجود می آورد . این بیماری قابل درمان است .

## لوله واژن :

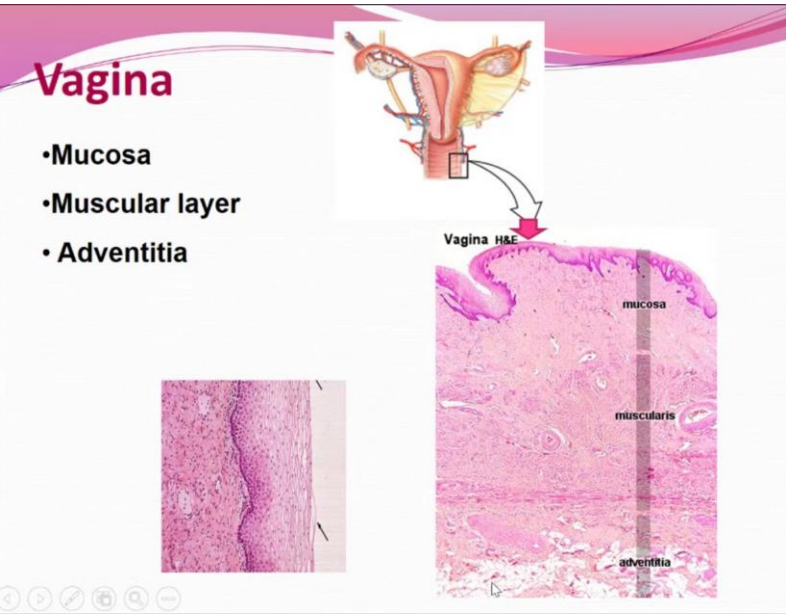


لوله ای فیبری عضلانی است که رحم را به بیرون وصل می کند . در واژن چین هایی وجود دارد که در حالت معمول ، به صورت روی هم خوابیده قرار دارند .

**دیواره واژن سه بخش دارد :**

1) **لایه مخاطی** : داخلی ترین لایه دیواره می باشد . شامل اپیتلیوم مطبق سنگفرشی غیر شاخی به همراه بافت همبند زیر آن است.

در حالت عادی لایه کراتینه روی اپیتلیوم وجود ندارد و غیر شاخی است اما با افزایش سن و کاهش هورمون استروژن ، این اپیتلیوم ممکن است شاخی شود .



Telegram: @medical_k

www.konkur.in



2) **لایه ماهیچه ای :** شامل عضله صاف می باشد که رشته های عضلانی ، آرایش طولی یا حلقوی دارند . در لابه لای ماهیچه ها ، عروق و اعصاب دیده می شوند .

3) **لایه ادوانتیس :** لایه ای از بافت همبند می باشد . خارجی ترین لایه دیواره واژن می باشد

## یادآوری:




اپیتلیوم مطبق سنگفرشی 4 لایه سلول دارد : عمقی ترین لایه سلولی ، لایه پایه ای (basal) می باشد که سیتوپلاسم بازوفیل دارند . سپس سلول های Parabasal که چند وجهی هستند . هرچه به سمت سطح پیش برویم ، سلول ها حالت سنگفرشی می شوند . طبقه intermediate کمی مسطح شده است و طبقه سطحی (Superficial) کاملا مسطح می شود .

هر چه به سمت سطح پیش می رویم ، سیتوپلاسم سلول ها از بازوفیل به اسیدوفیل تغییر می یابند.

## نکته بالینی :

### Atrophic Vaginitis:

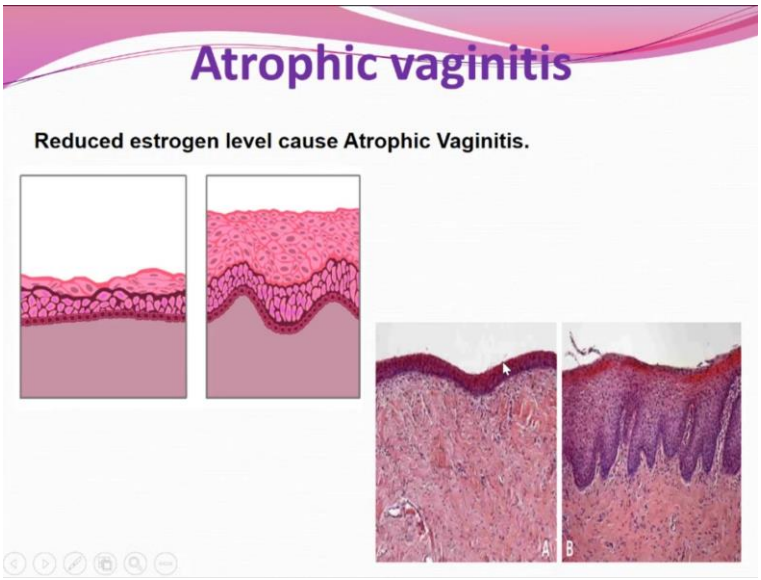


در اثر بعضی بیماری ها یا یائسگی ، مقدار هورمون استروژن خون کاهش می یابد . در این صورت ممکن است واژینیت آتروفیک رخ دهد . بدین صورت که تعداد لایه های اپیتلیوم مطبق سنگفرشی کم می شود .



Telegram: @medical_k

www.konkur.in



## پرده بکارت (Hymen) :

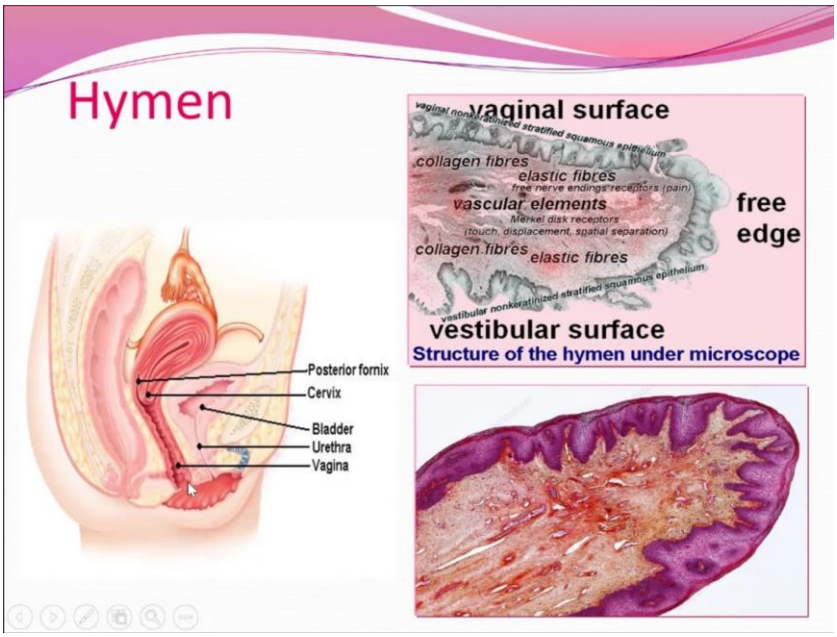


در انتهای واژن پرده ای وجود دارد به پرده هایمن ، در وسط این پرده سوراخی قرار دارد تا خون قاعدگی ازآن محل خارج شود .

در برش عرضی این پرده ، بافت همبندی دیده می شود که در یک بافت پوششی مطبق سنگفرشی غیر شاخی ، آنرا پوشانده است . در بافت همبند رشته های کشسان و رشته های کلاژن به همراه عروق دیده می شوند . سلول های مرکل که جسمک های حسی هستند در این بافت دیده می شوند .

## غدد ضمیمه دستگاه تناسلی (Vestibular glands) (Bartholin's glands) :

این غدد در انتهای واژن و ابتدای vestibule قرار گرفته اند . این غدد از نوع موکوسی هستند . موسین و ترشحات لزج موکوسی ترشح می کنند . این غدد هنگام تحریک جنسی فعال می شوند و ترشحات آن ها به ناحیه vestibule می ریزد . این ترشحات نقش نرم کننده دارد .

vestibule فضای بین لبminor و لب major در دستگاه تناسلی خارجی است که در ادامه توضیح داده خواهد شد .

## دستگاه تناسلی خارجی (Vulva) :

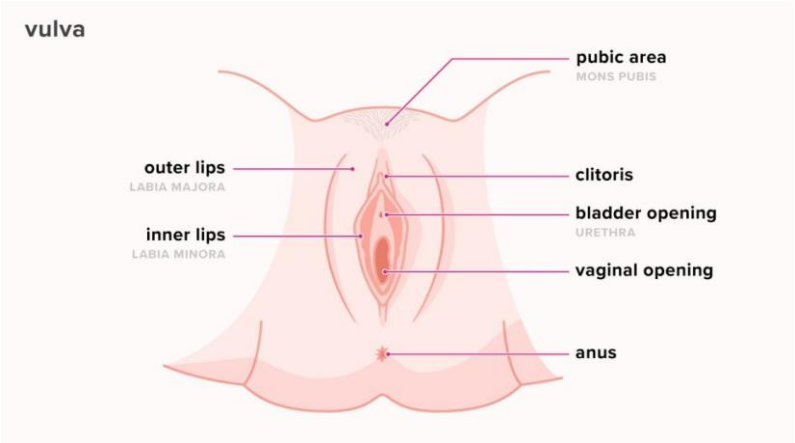


همان vestibule است و از 4 قسمت تشکیل شده است :

1) **لب ماژور (labia major)** : از لحاظ بافتی شبیه به پوست می باشد . شامل بافت چربی فراوان ، غدد سباسه



Telegram: @medical_k

www.konkur.in



، غدد عرق و فولیکول های مو (بعد از دوره بلوغ) می باشد

2) **لب مینور (Labia minor)** : رویش مو در این قسمت وجود ندارد و ساختاری مانند پوست بدون مو دارد . غدد سباسه (ترشح چربی) در این لب وجود دارد . در حالی که در دیگر بخش های بدن غدد سباسه همیشه همراه مو دیده می شوند . در لب مینور ، غدد سباسه ترشحات خود را توسط یک مجرا ، مستقیما به سطح می ریزند

در لب مینور انتهای آزاد اعصاب حسی زیادی وجود دارد .

3) **کلیتوریس (clitoris)** : در ناحیه بالای vestibule ، کلیتوریس قرار دارد که مشابه penis در دستگاه تناسلی مرد می باشد . در این قسمت انتهای آزاد اعصاب حسی بسیار فراوان اند و در تحریکات جنسی نقش مهمی ایفا می کنند .

4) **غدد Bartholin**: همان طور که گفته شد همان غدد vestibule است.






Telegram: @medical_k

www.konkur.in

وَمَنْ أَحْيَاهَا فَكَأَنَّمَا أَحْيَا النَّاسَ جَمِيعًا

[سورة المائدة : 32]

4NH1

نام درس: بافت شناسی

نام استاد: دکتر مینایی

تاریخ: ۱۴۰۰/۳/۱۱

شکیبا دانشور

یزدان خسروانیان

هستی تاشک

@Dr_jozveh

گروه جزوه‌نویسی ۹۸ الف

برگرفته از جزوهٔ ۹۷الف

TEHRAN UNIVERSITY OF MEDICAL SCIENCES

DR. JOZVEH

TUMS98A

# بافت شناسی دستگاه عصبی مرکزی

فهرست مطالب:

اجسام نیسل

پرده‌ی منژ و لایه‌های آن

اجزای نخاع

لایه‌ها و اجزای مخچه

نوروگلیاهای CNS

پرده‌ی منژ در نخاع

لایه‌های مغز

شبکه‌های کوروئیدی

**تمام قسمت‌های اعصاب مرکزی از سلول‌های چندقطبی تشکیل شده اند.**

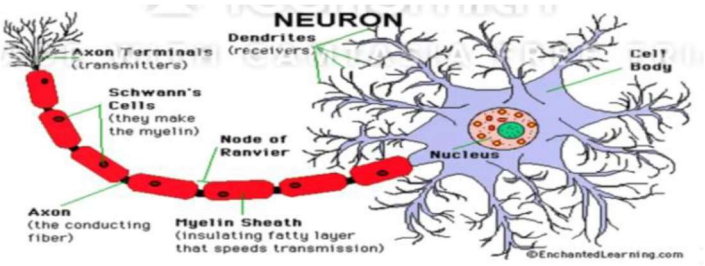


**اجزای نورون چند قطبی:**

- جسم سلولی (Perikaryon)
- دندریت
- آکسون: از Axon Hillock یا تپه آکسونی شروع می‌شوند

**اجسام نیسل (Nissle bodies):**

اجتماعی از ریبوزوم‌ها در نوروپلاسم هستند، که در ناحیه Axon hillock دیده نمی‌شوند، ولی در نزدیکی دندریت‌ها می‌توانند وجود داشته‌باشند.

سیستم عصبی از دو بخش سیستم عصبی محیطی (PNS) و سیستم عصبی مرکزی (CNS) شامل مخ، مخچه، طناب نخاعی تشکیل شده است. در سیستم عصبی مرکزی Gray matter شامل تنه سلو های عصبی و نوروگلیاهای CNS می‌باشد و White matter فقط شامل رشته‌های عصبی و همچنین نوروگلیاهای CNS می‌باشد.

**نوروگلیاهای CNS:**

- **Astrocyte**: ایجادکننده سد خونی-مغزی
- **Oligodendrocyte**: ترشح کننده میلین بر روی رشته های عصبی CNS
- **Ependymal cell**:ترشح کننده CSF در مجرای اپاندیم و پرده ها یا شبکه های کوروئیدی بطن های مغزی



Telegram: @medical_k

www.konkur.in


- **Microglia:** ماکروفاژ CNS که در زمان جنینی از مونوسیت تمایز پیدا کرده است، در حالت طبیعی قابل رویت نیست، مگر اینکه آسیبی بر آن وارد شده باشد.

❖ تمام CNS توسط پردهای به نام پرده مننژ پوشیده شده است.

## پرده مننژ در مغز:

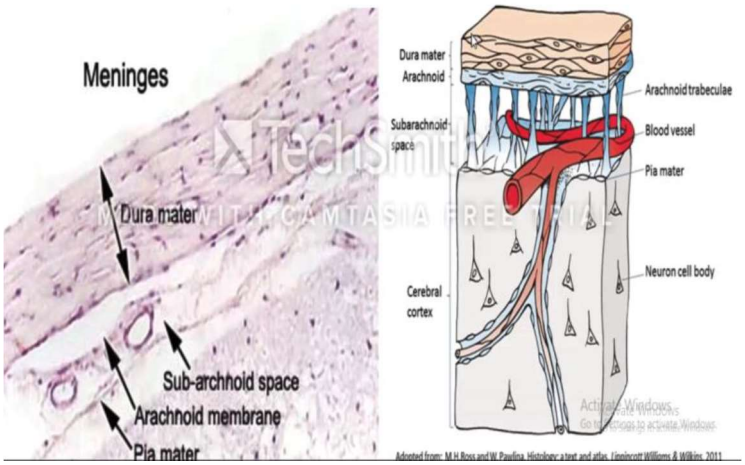


**Dura mater:** دو لایه ای، بافت همبند متراکم

- ✓ لایه خارجی: چسبیده به پریوست (اندوستئوم) استخوان جمجمه
- ✓ لایه داخلی: بر روی سقف لایه عنکبوتیه

**Arachnoid:** دو لایه ای

- ✓ لایه خارجی: چسبیده به لایه داخلی سخت شامه
- ✓ لایه داخلی: به شکل تار عکبوت، ایجادکننده فضای Subarachnoid برای:
  - قرارگیری انشعابات عروق خونی
  - ترشح CSF و جابه جایی آن در بین بطن ها از طریق سوراخهایی مانند: لوشکا (Luschka) و مونرو (Monroe)

**Pia mater:** به داخل بافت مغز نفوذ می‌کند و عروق خونی از این طریق وارد بافت مغز می‌شوند.

❖ در حد بین مویرگ خونی و نرمشامه، فضایی به نام Virchow – Robin space وجود دارد. (استاد برای این فضا در دقیقه ۵:۴۸، نام دیگری را از کتاب برومن-هاوس بیان کردند، که به هیچ وجه در اینترنت یافت نشد.)

## پرده مننژ در نخاع

**Dura mater :** تک لایه ای بوده و به پریوست مهره‌ها نچسبیده است؛ بلکه در بین این دو، فضایی به نام Epidural space وجود دارد. در صورت بالا بودن چربی خون، ممکن است چربی در فضای اپی دورال رسوب کرده و باعث تنگی کانال شود، که می تواند عوارضی مانند بی‌حسی دست‌ها و پاها یا مشکلاتی در راه رفتن را داشته باشد که امروزه با روش‌هایی این چربی را تخلیه می‌کنند.


Telegram: @medical_k

www.konkur.in



**نخاع** دارای دو بخش است:

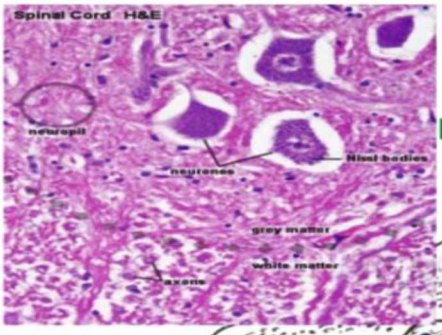





**ماده سفید** نخاع در کورتکس آن قرار دارد.

**ماده خاکستری** نخاع در مدولای آن بوده، و در مرکز آن کانالی به نام کانال اپاندیمال وجود دارد که از یک لایه سلول اپاندیمال (مسئول ترشح CSF) پوشیده شده است.

این کانال در مغز به بطن‌های مغزی ختم می‌شود، و بنابراین همین لایه سلولی استوانه‌ای مژه‌دار اپاندیمال را در داخل بطن‌ها نیز می‌توان دید.

**مغز** دارای دو بخش است:

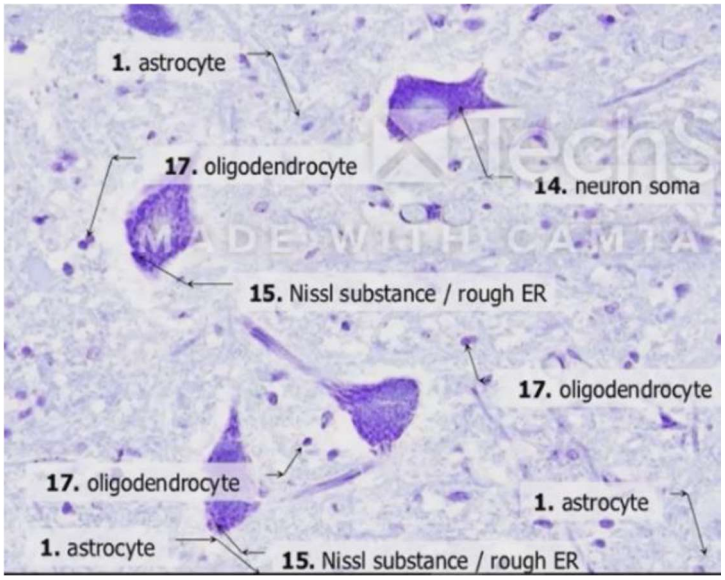


- ✓ **ماده خاکستری** مغز در کورتکس آن قرار داشته و از ۶ لایه سلولی تشکیل شده است:
  - Molecular
  - External granular
  - External pyramidal
  - Internal granular
  - Internal pyramidal
  - Multiform

در لایه multiform سلول‌هایی به نام Betz وجود دارند که سلول‌های عصبی معکوس به شمار می‌روند، یعنی آکسون آن‌ها بالاتر قرار داشته و دندریت‌شان در پایین است.

- ✓ **ماده سفید** مغز نیز در مدولای آن قرار دارد.



Telegram: @medical_k

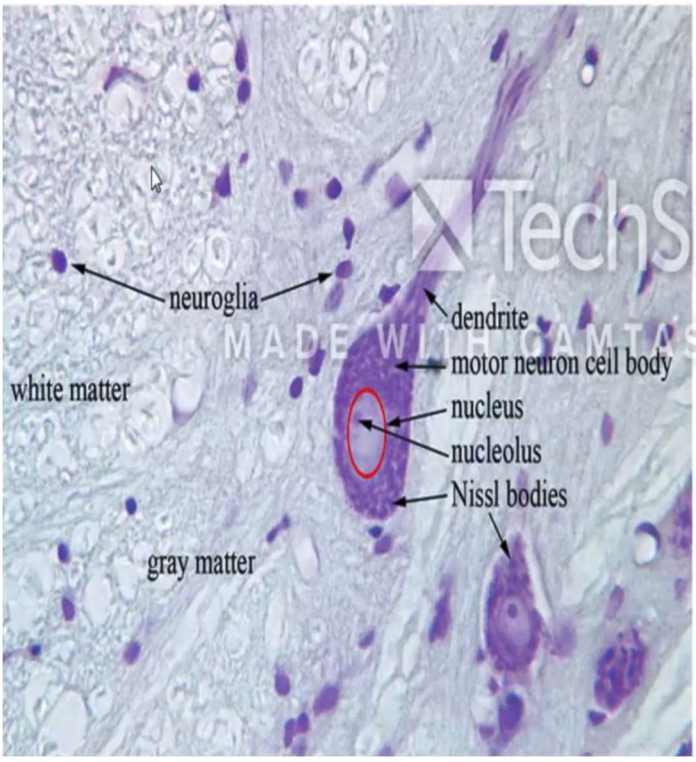


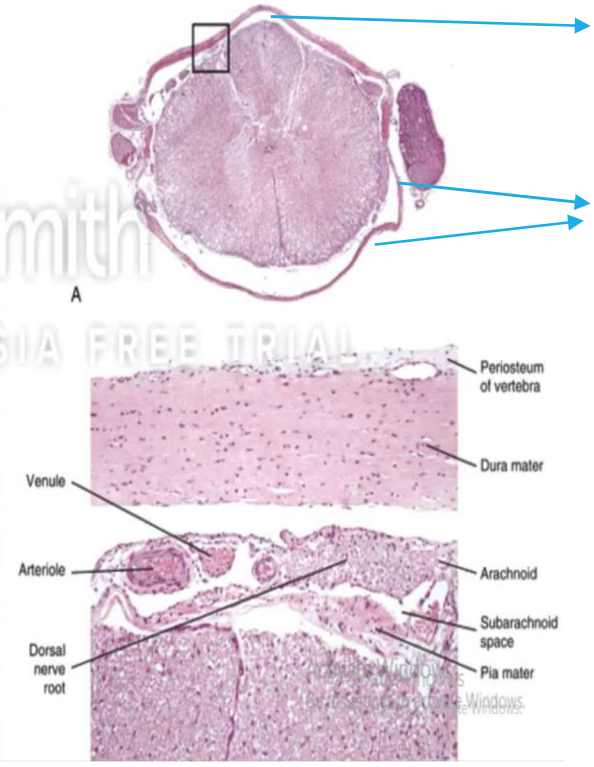


**مخچه** دارای دو بخش است و چین و شکنج دارد:

- ✓ **ماده خاکستری** مخچه در کورتکس آن قرار داشته و از ۳ لایه سلولی تشکیل شده‌است:
  - ➢ Molecular
  - ➢ Purkinje: نورون‌هایی با جسم سلولی درشت هستند.
  - ➢ Granular
- ✓ **ماده سفید** مخچه نیز در مدولای آن قرار دارد.

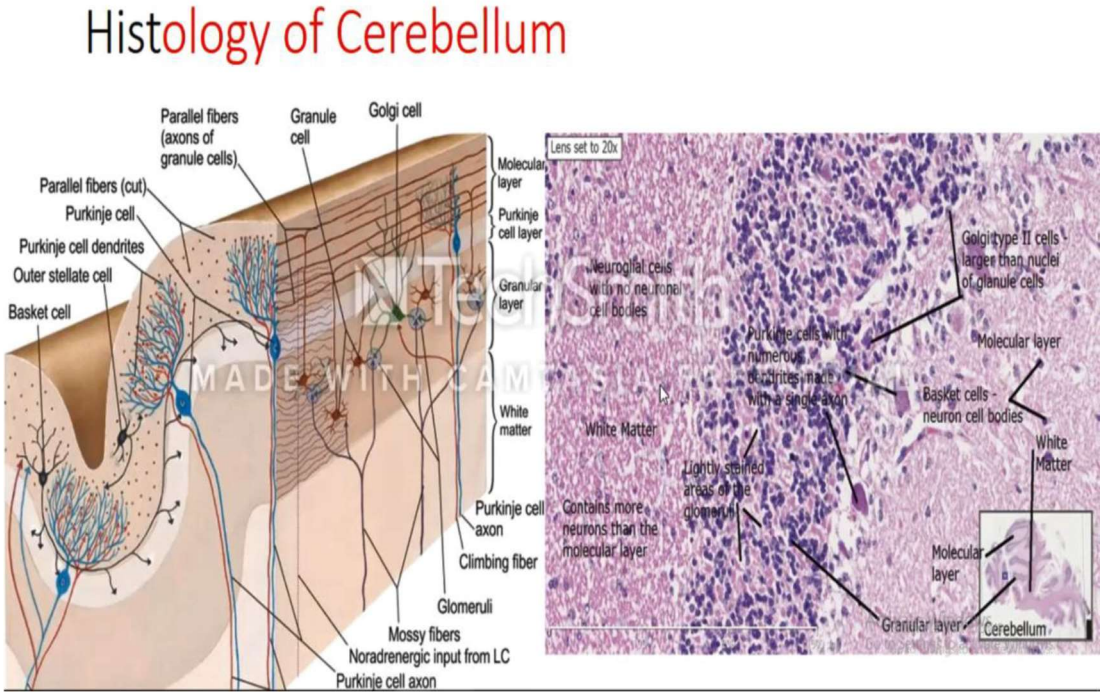




Telegram: @medical_k

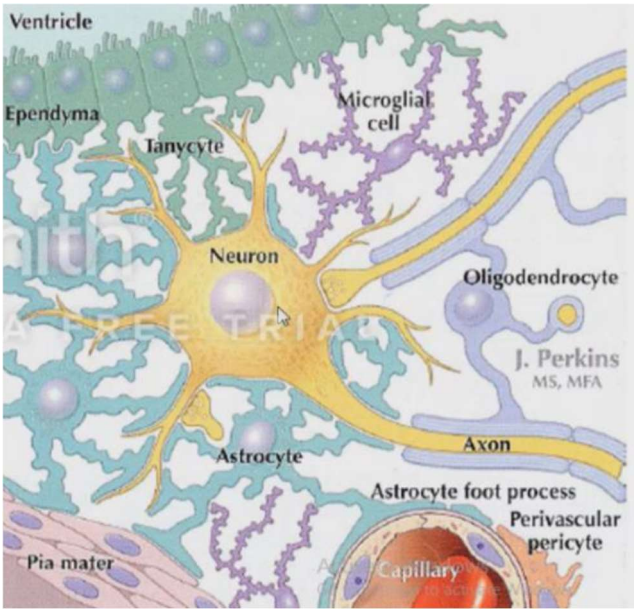


**شبکه های کوروئیدی:** پرده‌هایی هستند که بطن‌های مغزی را مفروش کرده‌اند و دارای:

- یک لایه از سلول‌های اپاندیمال
- بافت همبندی حاوی عروق خونی

پلاسمای داخل این عروق، توسط سلول‌های اپاندیمال به CSF تبدیل شده و وارد بطن‌ها می‌شود. غلظت CSF وابسته به غلظت پلاسما است. در افرادی که چربی خون بالا دارند، غلظت CSF دچار تغییر شده و در هنگام راه رفتن دچار گیجی می‌شوند. البته گیجی در هنگام برخاستن، ناشی از کم‌خونی است.

**CSF توسط موارد زیر تولید می‌شود و باعث تغذیه CNS می‌شود:**

۱) Arachnoid
۲) Ependymal cells
۳) نورون‌ها یا سلول‌های عصبی

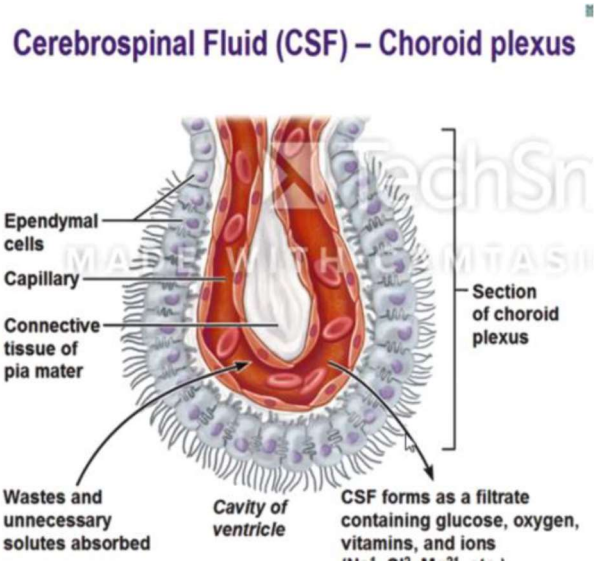




Telegram: @medical_k

www.konkur.in



**کیس:** در هنگام مطالعه بافت عصبی در یک بیمار که برچسب نام و مشخصات بر روی نمونه وجود ندارد، آسیب‌شناس قادر است جنس بیمار را تشخیص دهد، چگونه این امر امکان پذیر است؟

الف) از طریق بررسی اندازه نورون‌ها  ب) براساس شکل سلول‌های گلیال

ج) از طریق وجود رنگدانه‌ها  د) براساس وجود جسم بار

**جواب کیس:** گزینه د

**دلیل:** bar bodyفقط در نوتروفیل‌های جنس مونث یافت می‌شود. از این سلول می‌توان جنسیت فرد نمونه دهنده را تعیین نمود

***تذکر مهم:***

***به دلیل اهمیت بالای نمونه سؤالات این جلسه، فایل تمامی نمونه سؤالات بافت‌شناسی در کانال قرار داده شده‌است.***



Telegram: @medical_k

www.konkur.in

وَمَنْ أَحْيَاهَا فَكَأَنَّمَا أَحْيَا النَّاسَ جَمِيعًا

[سورة المائدة : 32]

4SH1

نام درس: بافت شناسی

نام استاد: دکتر مینائی

تاریخ: ۱۴۰۰/۳/۲۵

البرز امیری فر

مهدی حاجی زاده

عرفان جنت علیپور

@Dr_jozveh

گروه جزوه‌نویسی ۹۸ الف

برگرفته از جزوهٔ ۹۸ ب

TEHRAN UNIVERSITY OF MEDICAL SCIENCES

DR. JOZVEH

TUMS98A

# ساختار میکروسکوپی چشم و گوش

۱–کلیات ۶–اجسام مژگانی ۱۱– اشک

۲–قرنیه ۷– لایه عصبی ۱۲–گوش

۳–صلبیه ۸–عدسی ۱۳–گوش خارجی

۴–لیمبوس ۹–زجاجیه ۱۴–گوش میانی

۵–لایه عروقی ۱۰–پلک ۱۵–گوش داخلی

## کلیات:

- **Fibrosa Tunic:**
  - Cornea
  - Limbus (Cornea-Scleral Junction)
  - Sclera
- **Vasculary Tunic:**
  - Chroroid
  - Ciliary Body
  - Iris
- **Nervosa Tunic:**
  - Retina

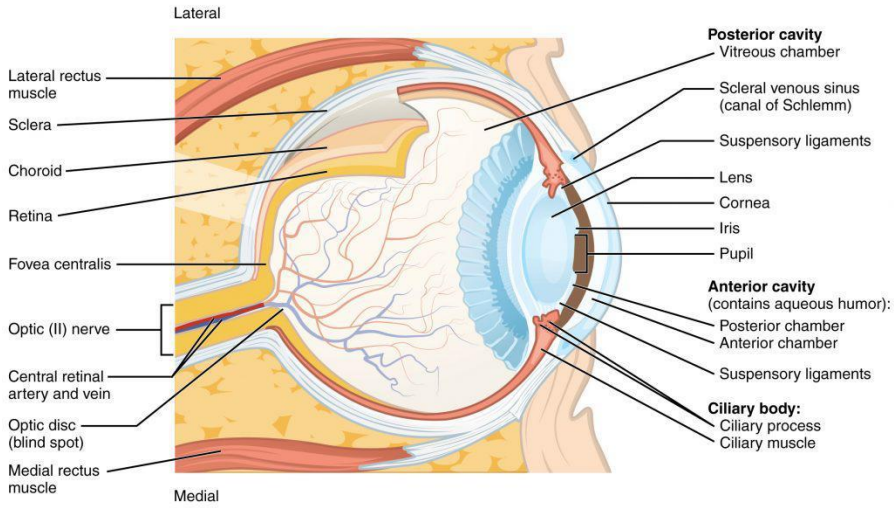


چشم از ۳پرده خارجی (فیبروزی)، میانی (عروقی) و داخلی (عصبی) تشکیل شده است.

پرده خارجی از خلف چشم به سمت قدام دارای دو بخش: ۱. صلبیه (Sclera) و ۲. قرنیه (Cornea) است. حدفاصل بین این دوقسمت، وقتی Sclera به سمت ناحیه Cornea می‌آید، یک فرورفتگی به نام Limbus ایجاد می شود که محل Schlemm's Canal می باشد. این کانال در جذب مایع زلالیه نقش دارد. پرده خارجی چشم توسط عضلات Lateral Rectus محاط شده و چشم را به بالا، پایین، چپ و راست حرکت می دهد.

پرده میانی از خلف چشم به قدام دارای سه بخش: ۱. مشمیه (Choroid) ۲. اجسام مژگانی (Ciliary Body) ۳. عنبیه (Iris) است که عنبیه در وسط به هم نمی رسد و فضای مردمک را به وجود می آورد. اجسام مژگانی، دو اتاقک را به وجود می آورند:



Telegram: @medical_k

- اتاقک قدامی (Anterior Chamber) که حدفاصل بین قرنیه و عنبیه می باشد.
- اتاقک خلفی (Posterior Chamber) که بین سطح داخلی عنبیه و اجسام مژگانی است.

در این اتاقک ها مایع زلالیه که از اجسام مژگانی ( بامنشا پلاسما) تولید شده است در چرخش است، از خلف به قدام آمده و از طریق کانال اشلم جذب می شود. تغییر غلظت این مایع باعث بیماری کاتاراکت و افزایش حجم و ایستایی این مایع باعث بیماری گلوکوم می شود.

در پشت لنز (عدسی)، زجاجیه (vitreous) قابل رویت است.

لایه فیبروز (Tunica Fibrosa)

## قرنیه (Cornea)

در سطح با پلک و در عمق با اتاقک قدامی مجاورت دارد. از نظر میکروسکوپی دارای ۵ لایه از سطح به عمق است:

۱. بافت پوششی مطبق سنگفرشی بدون کراتین (Stratified Non-Keratinized SquamousSquamous)
۲. غشای پایه ضخیم Bowman (غشای محدود کننده قدامی): توسط استروما پشتیبانی می‌شود.
۳. استروما: شامل رشته‌های کلاژن منظم و سلول‌های فیبروبلاستی که به آن کراتوسیت (Keratocyte) می‌گویند.
۴. غشای پایه Descemet (غشای محدود کننده خلفی)
۵. اندوتلیوم: یک لایه بافت پوششی مکعبی (رفرنس: سنگفرشی ساده)

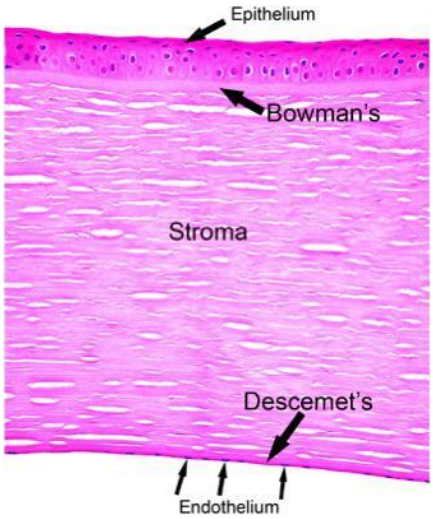


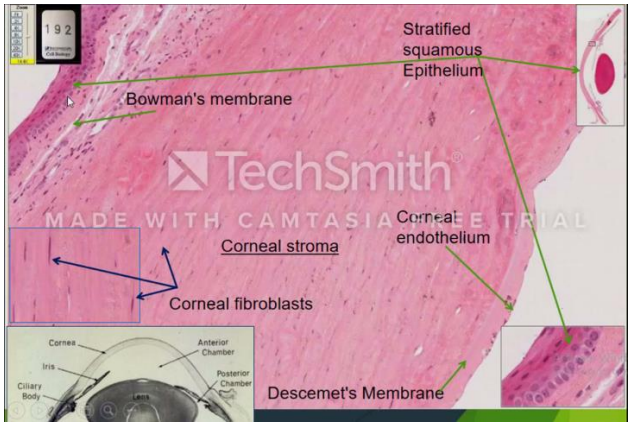


## صلبیه (Sclera)

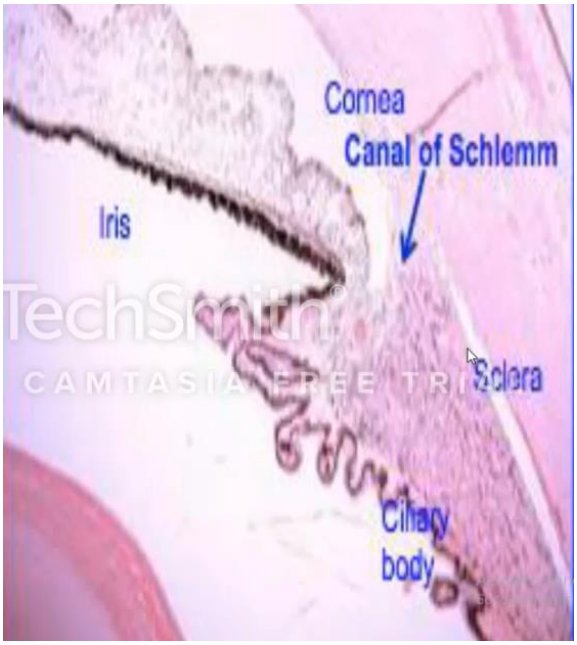


بافت همبند متراکم است که دارای رشته های کلاژن و سلول های ملانوسیت در برخی بخش هاست. در سطح به عضلات Lateral چشم متصل است و در عمق از طریق lamina Fusca به لایه عروقی متصل است. از منظر بافت شناسی از سطح به عمق دارای لایه های:

۱. Supra Sclera (فوق صلبیه)
۲. Sclera (خود صلبیه) : حاوی سلول های ملانوسیت که در تنظیم نور نقش دارند
۳. Lamina Fusca (صلبیه را به مشمیه می چسباند)

## لیمبوس



Telegram: @medical_k

هنگامی که اسکلرا به سمت قرنیه می‌آید فرو رفتگی‌ای پیدا می‌کند که همان لیمبوس است که حاوی کانال اشلم (دارای Trabecular meshwork) است. در مجاورت صلبیه، در حد بین صلبیه و قرنیه (Sclera-Cornea Junction)، ملتحمه چشم (Conjucnctiva) وجود دارد. ملتحمه دارای بافت پوششی مطبق استوانه ای (هسته های کشیده در قاعده) است (شکل A). مابین این سلول های استوانه ای، سلول های گابلت یا جامی (سیتوپلاسم شفاف و حبابی شکل) قرار دارند (شکلB). در زیر این بافت پوششی Lamina Propria هست که دارای مویرگ های خونی می باشد. برخی اوقات افزایش حجم خون باعث قرمزی ملتحمه می شود و می تواند نشان دهنده فشار چشم هم باشد.

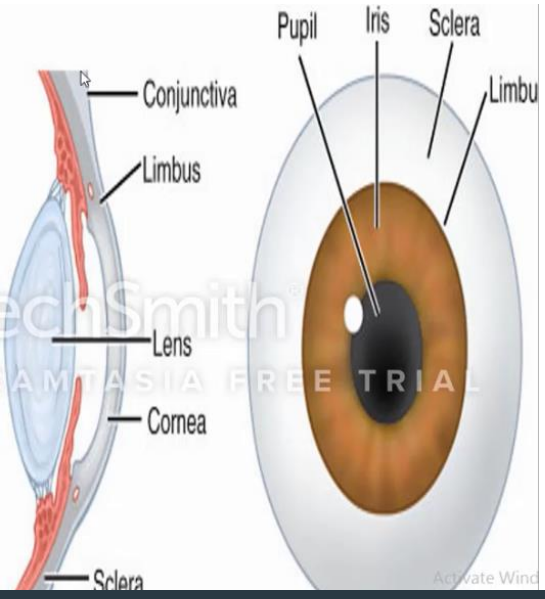


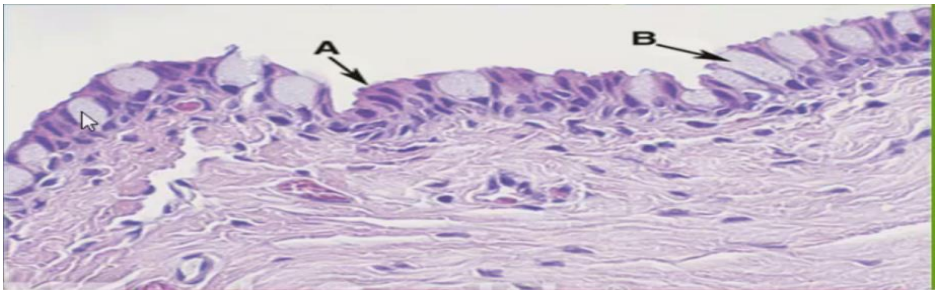


## لایه عروقی (Uvea)

**مشیمیه (Choroid)**: سطح مشیمیه به لامینا فوسکای اسکلرا متصل است.

دارای ۴لایه از سطح به عمق:

۱. قسمت فوقانی (SupraChoroid Lamina)
۲. Choroid
۳. قسمتمویرگی (Choriocapillary)
۴. Bruch's lamina (Bruch's membrane) (تیغه بروخ که مجاور رتینا است): که در حقیقت غشای پایه برای سلول های اپی تلیال شبکیه (Pigment Epithelium of Retina) است.

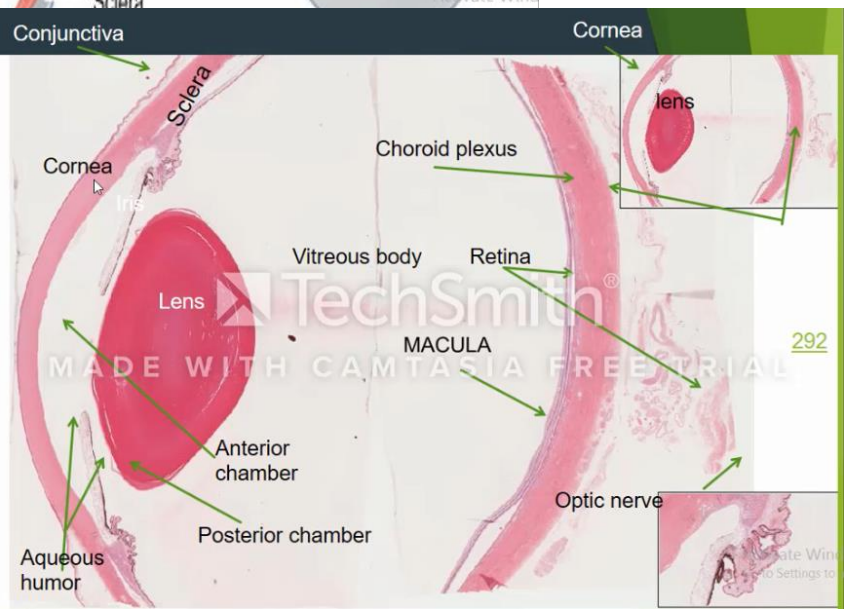


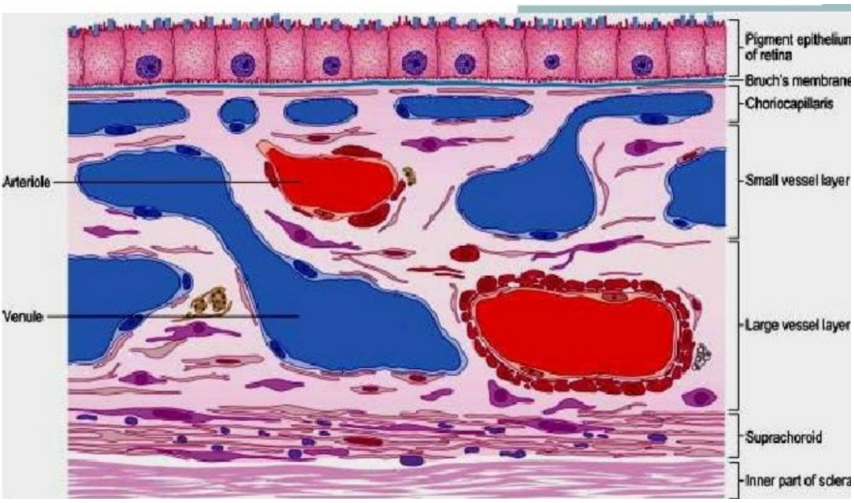


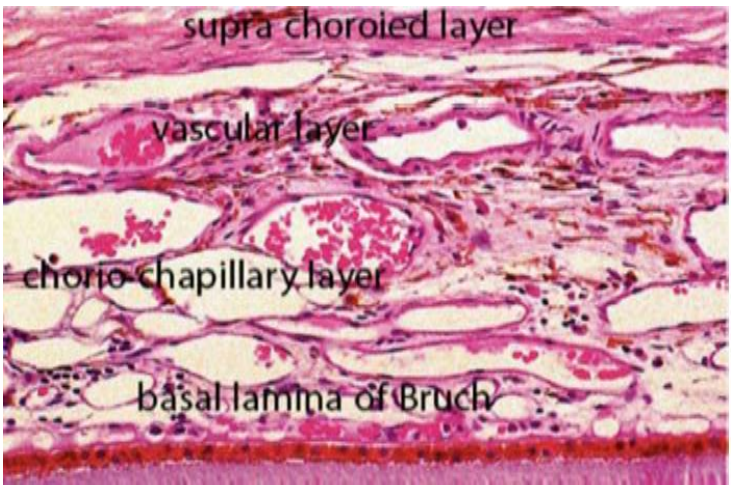




Telegram: @medical_k

www.konkur.in



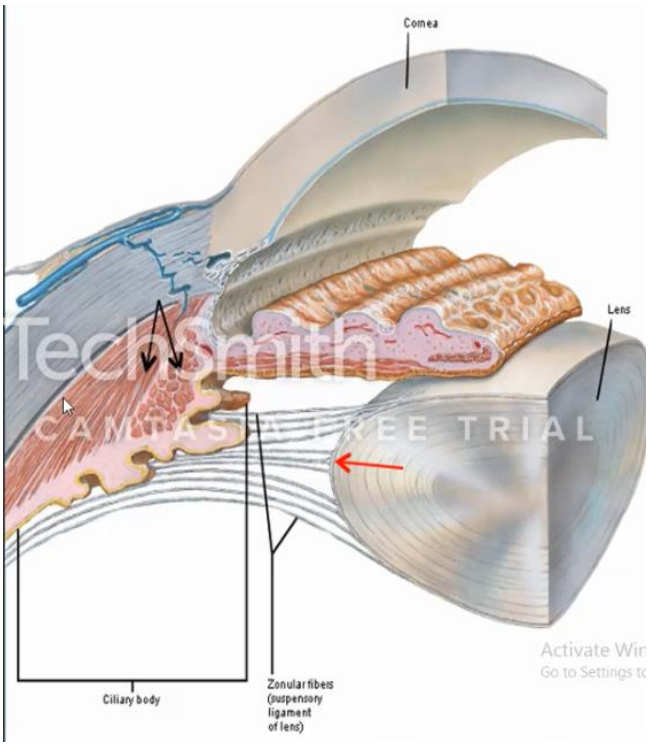


**اجسام مژگانی (Ciliary Body)**: شامل عضلات مژگانی، زوائد مژگانی و زونول

زوائد اجسام مژگانی (Ciliary Process) توسط رشته های انعطاف پذیر Zonule، به کپسول لنز متصل می شوند که رشته های Zonule به تغییر قطر لنز کمک می کنند (رشته های Zonule از اکسی تالین (تالان) ساخته شده اند). ساختار میکروسکوپی اجسام مژگانی، بافت همبندی-عضلانی-پوششی است، به گونه ای که در سطح اجسام مژگانی بافت پوششی قرار دارد. در زمینه بافت همبندی قرار دارد که در داخل این بافت همبندی مویرگ های خون ، رشته های عصبی و عضلات قرار دارد (عضلاتی که منشا آن ها از ستیغ عصبی است و هم به صورت شعاعی و هم حلقوی هستند، به همین دلیل مقاطع طولی و عرضی عضله در برشی از این اجسام دیده می شوند). همچنین در داربست همبندی اجسام مژگانی، سلول های ملانوسیت دیده می شوند که در تنظیم نور روی شبکیه نقش دارند. بافت پوششی در اجسام مژگانی دونوع هستند:

- Pigmented Epithelial: (Pars Plicata) Pigmented Epithelial به Pigmented عنبیه متصل می شود
- (Pars Plana) Unipigmented

(رفرنس: مایع زلالیه از سلولهای زوائد مژگانی ترشح می‌شود.)

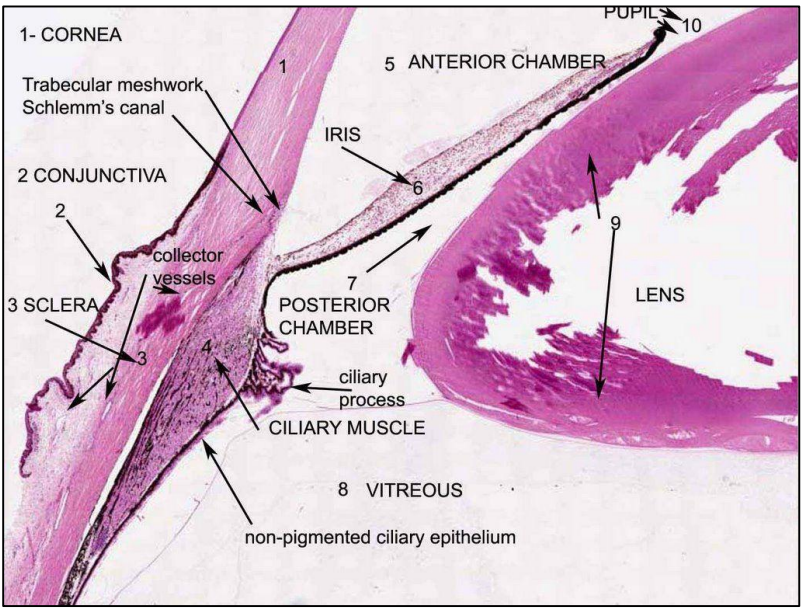


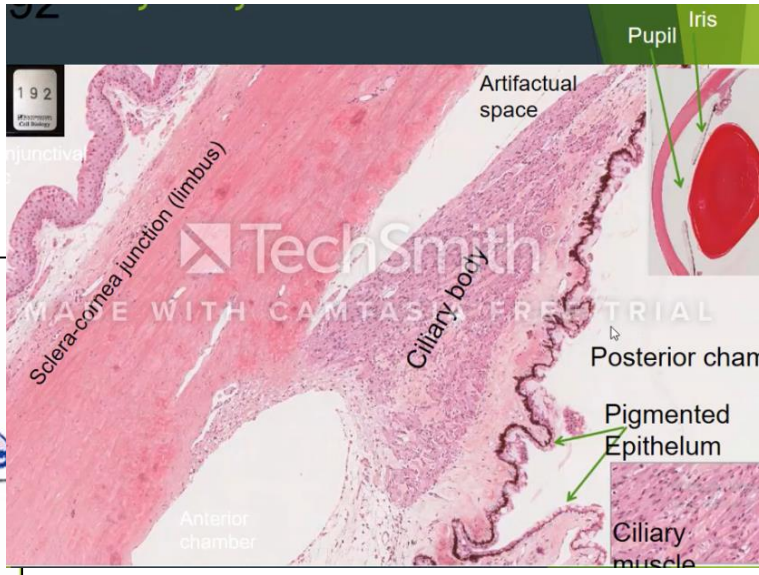


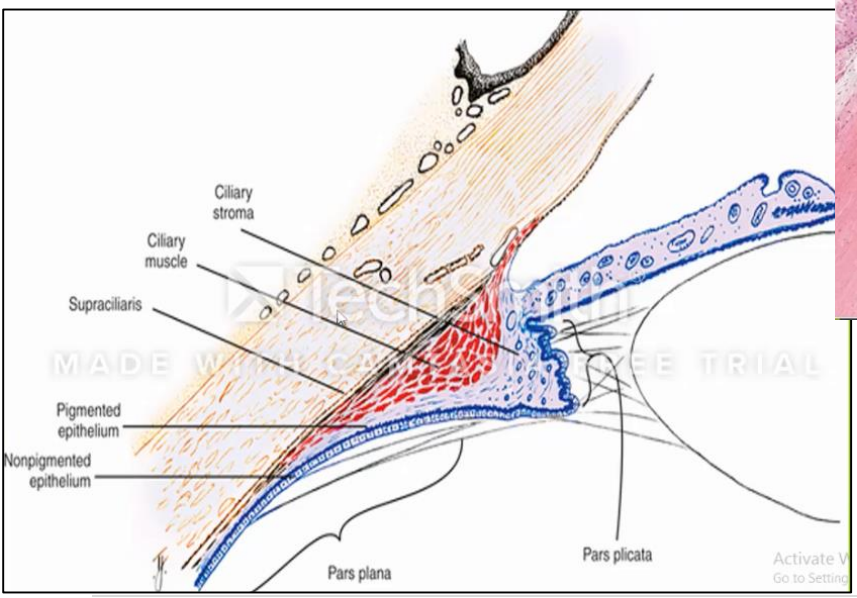






Telegram: @medical_k

www.konkur.in






## عنبیه (Iris)

مثل اجسام مژگانی، بافت همبندی-عضلانی-پوششی است. در امتداد بافت پوششی اجسام مژگانی، بافت پوششی Pigmented عنبیه است. در داخل، بافت همبند زمینه این وجود دارد و در داخل این بافت همبند زمنیه ای، عضلات حلقوی (Circular) و شعاعی (Radial) دیده می شود. در سطحی که مجاور اتاقک قدامی بوده، اپیتلیال Unpipgmented دارد و در سطح مجاور اتاقک خلفی، بافت پوششی Pigmented دارد (در شکل PEL). در بافت زمینه ای همبندی-عضلانی (استرومای عنبیه)، سلول های ملانوسیت وجود دارد که رنگ چشم را ایجاد می کند. (بهترین چشم، چشمی است که دارای عنبیه مشکی باشد و رنگ چشم مشکی بهتر است) در عکس زیر، بخشی های اپیتلیال عنبیه که Unpigmented و یا Pigmented هستند مشخص است. (نکته: ملانوسیت‌های موجود در استرومای عنبیه رنگ چشم را تعیین می‌کنند، درحالیکه ملانین موجود در اپیتلیوم pigmented مجاور اتاق خلفی، وظیفه مسدود کردن ورودی نور به چشم را به عهده دارند تا نور فقط از مردمک وارد شود.)

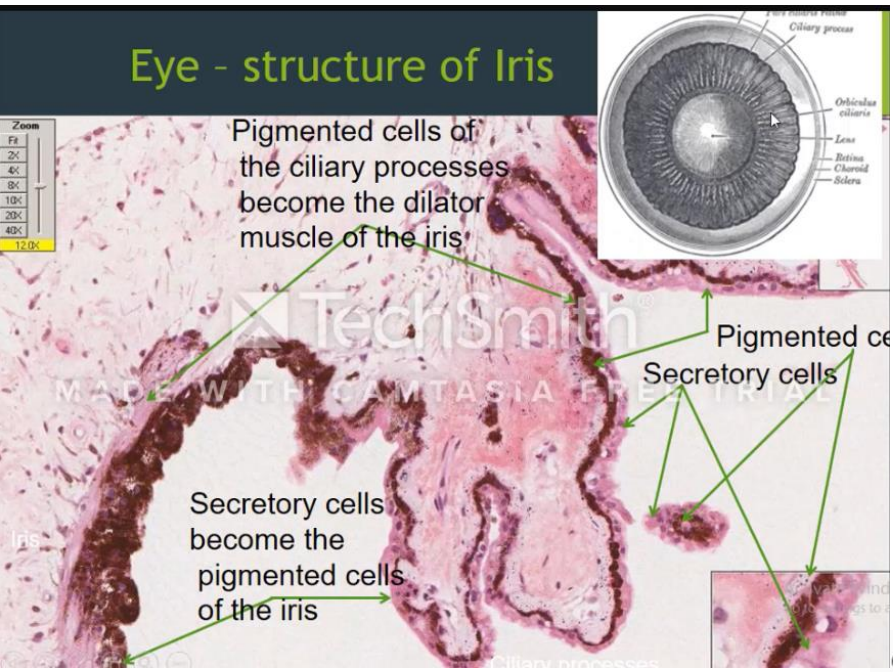


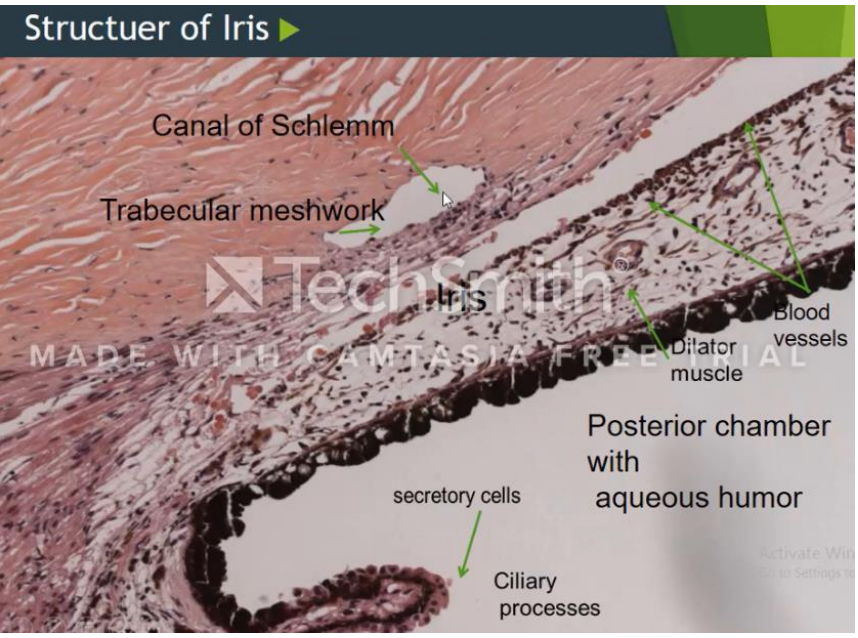


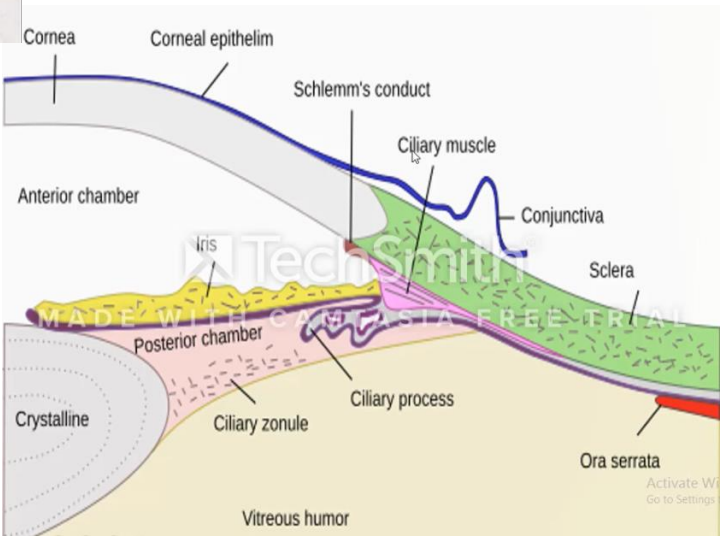




Telegram: @medical_k

www.konkur.in



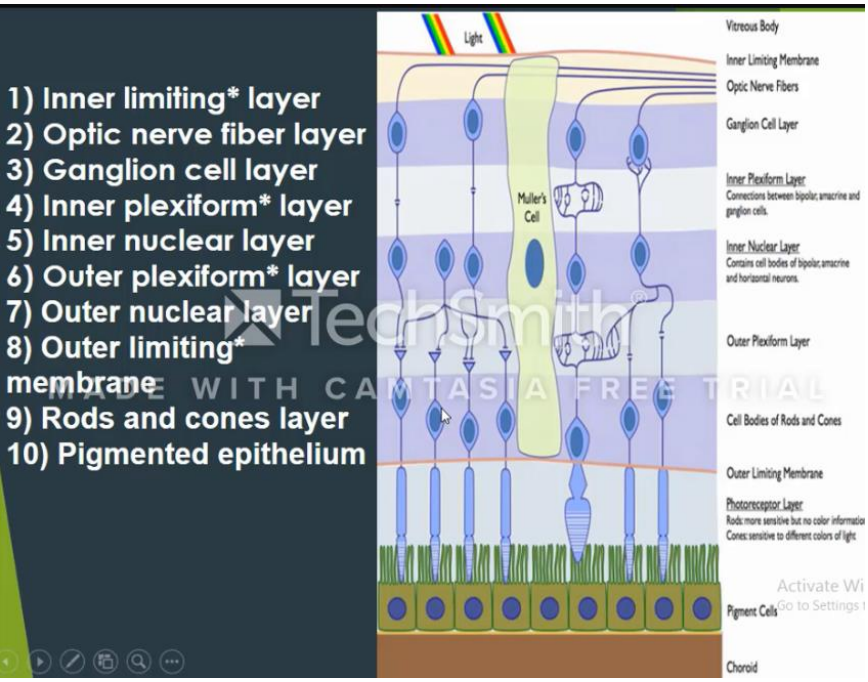


## لایه عصبی (Retina)

لایه داخلی یا لایه عصبی، پرده حساس چشم است که آسیب وارده به آن غیرقابل برگشت است. رتینا از خارج به داخل (قسمت سطحی رتینا، مجاور مشیمیه) دارای لایه های زیر است:

۱. The Inner Limiting Membrane (ILM): توسط سلول مولر ساخته می شود.
۲. The Nerve Fiber Layer (NFL): رشته های عصبی در این منطقه قرار دارند.
۳. The Ganglion Cell Layer (GCl)
۴. The Inner Plexiform Layer (IPL): محل سیناپس است.
۵. The Inner Nuclear Layer (INL): هسته سلول های دوقطبی، سلول های یک قطبی (به اسم برگمن) و سلول مولر در این منطقه قرار دارند.
۶. The Outer Plexiform Layer (OPL): محل سیناپس رشته های عصبی است.
۷. The Outer Nuclear Layer (ONL): هسته سلول های مخروطی و استوانه های بینایی در این منطقه قرار دارند.
۸. The Outer Limiting Membrane (OLM): (پرده محدود کننده خارجی) توسط سلول های مولر (که نوعی نروگلیاست) ساخته می‌شود.
۹. The Photoreceptor Layer (PL) or Rods and Cones Layer: تنه سلول های مخروطی و استوانه ای سلول های بینابینی در این منطقه قرار دارند.
۱۰. The Retinal Pigmented Epithelium (RPE) Monolayer: مجاور مشیمیه (به عنوان غشای پایه): تیغه بروخ غشای پایه این لایه است.

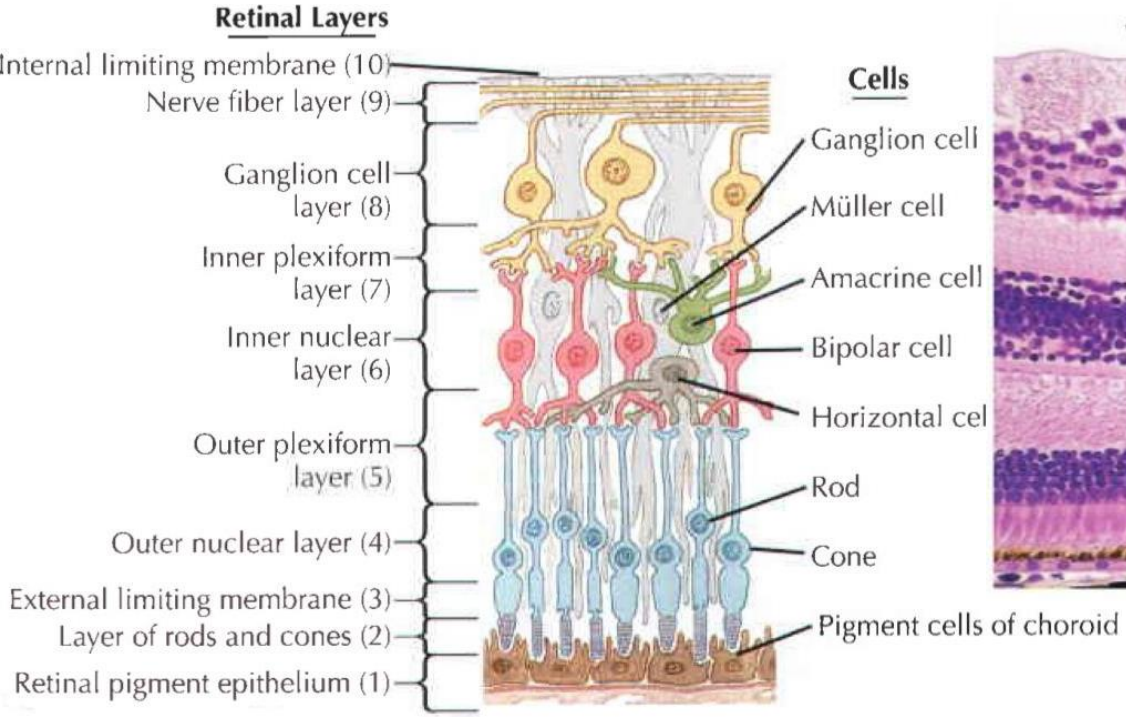


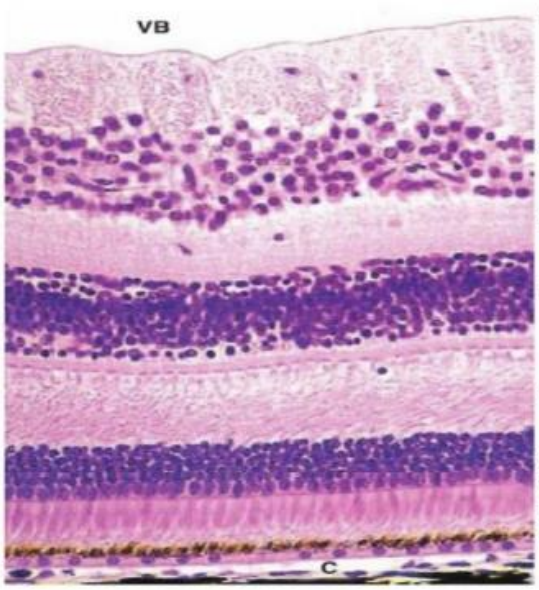




Telegram: @medical_k

در اینجا ما باید دومورد را بلد باشیم:

۱. یکی سلول مولر است و اینکه لایه های Outer و Inner را می سازد.
۲. دیگری اینکه سلول های یک قطبی برگمن نام دارند.

امروزه توانسته اند صفحه Pigmented رتینا را توسط مهندسی بافت بسازند و برای افرادی که دچار آپلازی رتینا هستند جایگزین کنند (یعنی افرادی که مغزشان سالم است ولی رتینا مشکل دارد) و توانایی بینایی را به این افراد بازگردانند.

## عدسی (Lens)

دورتادور لنز، کپسول را می بینیم و هرچه از سطح به مرکز عدسی می رویم؛ قوام بافت همبند Dense شکل دهنده آن بیشتر می شود. در زمینه بافت، رشته های کلاژن وجود دارند که توسط پروتئینی به نام کریستالین به همدیگر متصل شده اند. فقط آن قسمت از لنز که مجاور اتاق خلفی است، دارای بافت پوششی (زیرکپسولش) می باشد که به آن Subcapsulated Epithelium می گویند. بخش قرینه لنز که در مجاورت زجاجیه است، بافت پوششی ندارد. در اینجا نمای شماتیک و میکروسکوپی را می بینیم.

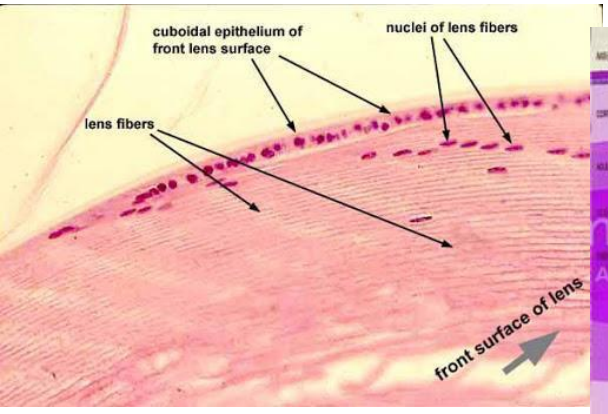







**زجاجیه (Vitreous):** پشت لنز زجاجیه را داریم که دارای بافت همبند موکوزی است که Matrix آن بیشتر از سلول و رشته است و قابلیت ترمیم دارد.(حاوی هیالورونات است)

## پلک (Eyelids):

در شکل زیر، ساختار پلک را می بینیم که ساختاری پوستی-همبندی-عضلانی است سطح زیرین پلک در شکل ( Inner Conjunctival Surface) که بافت همبندی است، مجاور ملتحمه چشم است و قرینه آن ( Outer Conjunctival Surface) پوست است؛ که می توان آن را لمس کرد. زیرپوست بافت همبندی وجود دارد. بعد از بافت همبند هم نیز، غده Meibomian دیده می شود که مجاور ملتحمه است؛ بین پوست و بافت همبند مژه ها وجود دارند. در بافت همبند هم زمینه ای، عضلات مخطط ریولان وجود دارد که باعث می شوند پلک نیز به اراده انسان حرکت کند. به غده Meibomian غده Tarsal نیز گفته می شود، لذا به بافت همبندی که زمینه پلک است بافت همبند Tarsal نیز می گویند. (بخش Plate With Embedded Tarsal (sebaceous) Glands در شکل).

- درکجای بدن انسان کیسه چربی ای وجود دارد که به کناره مو باز نمی شود؟ یکی در پلک (غده Meibomian در پلک)



Telegram: @medical_k

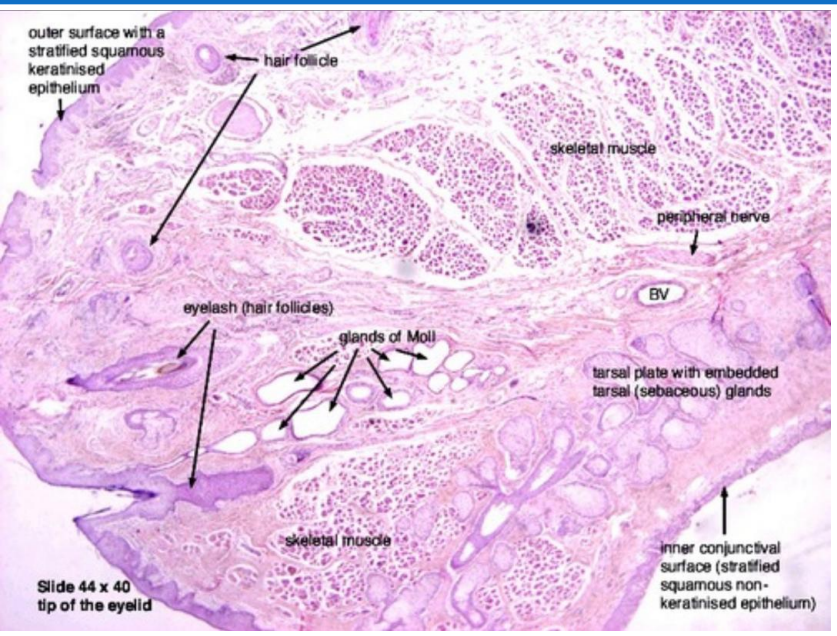


پلک بالای افراد چینی و کره ای متورم است چون غده meibomian آن ها متورم است. درنتیجه چشم را دربرابر عوامل آزاررسان نور حفاظت می کند (از شرق کره خاکی به غرب آن، این تورم کمتر می شود.) عضله راست کننده مو (Erector Muscle) برخلاف جاهای دیگر، در مژه ها وجود ندارد. البته کیسه چربی زایس(Zeis) و غدد عرق مو در مژه وجود دارند. و چون در این قسمت کیسه چربی در کنار مو وجود دارد، مژه چشم هم می تواند شوره بزند.

بالا و پایین رفتن پلک توسط قرنیه که صفحه ای حساس است کنترل می شود و دلیل اینکه دراثر استرس، پلک چشم می پرد این است که قرنیه و خود چشم یک عضو عصبی است. از طرفی میلیون ها رشته عصبی در قرنیه وجود دارد و اگر دردی بر قرنیه اعمال شود تحمل ناپذیر است.

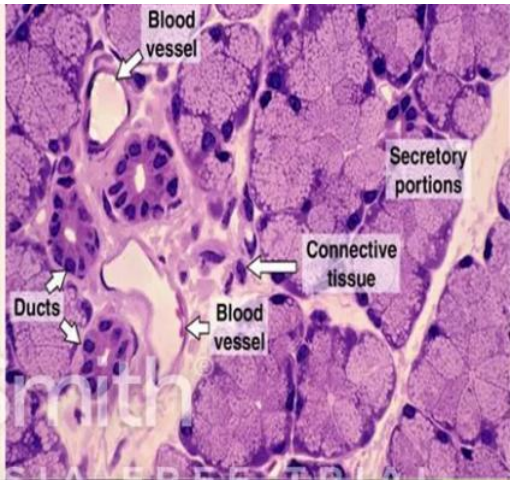


## اشک

مطابق شکل درگوشه چشم که نزدیک به بینی است مجرای نازولاکریمال وجود دارد که اشک اول وارد این مجرا می شود. اشک وقتی می خواهد جاری شود، ابتدا در بینی بالا کشیده شده و بعد اشک در روی کره چشم و ملتحمه جاری می شود.

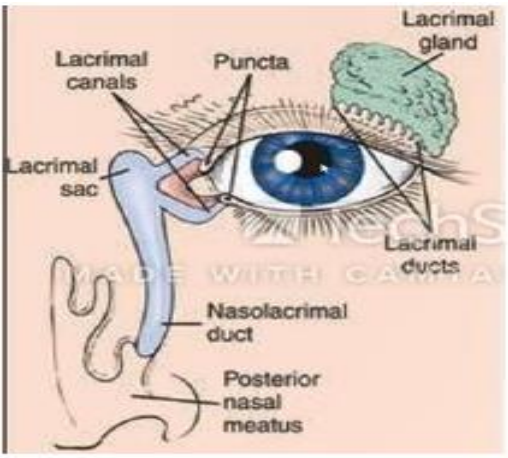


- درحد بین ملتحمه و قرنیه با پلک، سه نوع ترشح داریم که باعث می شود پلک بالا و پایین برود(Tear film):
  ۱. ترشح سلول های گابلت در بافت پوششی ملتحمه
  ۲. ترشحات غدد Meibomian درساختار پلک بالا
  ۳. ترشحات غدد اشکی (این غده جزو غدد حبابی (سلول های حبابچه ای ترشح کننده)-لوله ای (مجرای تخلیه کننده اشک به ملتحمه) است.)

وقتی به مانیتور نگاه می کنیم پلک ثابت است و ترشح کاهش پیدا می کند که پس از مدتی باعث خارش و زخم شدن چشم می شود و حتی می تواند باعث ایجاد آب مروارید در جوانان شود (در گذشته کاتاراکت در سنین بالا(۵۰-۶۰ به بالا) مشاهده می شد اما اکنون جوانان نیز مبتلا می شوند.) به همین دلیل وقتی با مانیتور و کامپیوتر کار می کنید بعد از هر نیم ساعت به دور نگاه کرده و پلک را حرکت دهید که این کار یک ایمنی برای چشم محسوب می شود.

چند نکته درباره سلول‌های مخروطی و استوانه‌ای که در نمونه سوالات آمده:

- سلول‌های استوانه‌ای حساسیت بیشتری به نور دارند.
- تعداد سلول‌های استوانه‌ای از مخروطی بیشتر است.



Telegram: @medical_k

www.konkur.in



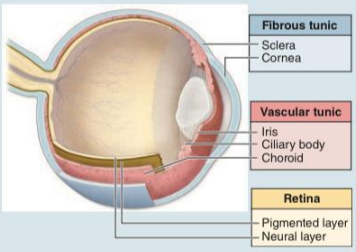


| Structures | Components | Function |
|---|---|---|
| **Fibrous Tunic (External Layer)** | | |
| Sclera | Dense irregular connective tissue | Supports eye shape<br>Protects delicate internal structures<br>Extrinsic eye muscle attachment site |
| Cornea | Two layers of epithelium with organized connective tissue in between | Protects anterior surface of the eye<br>Refracts (bends) incoming light |
| **Vascular Tunic or Uvea (Middle Layer)** | | |
| Choroid | Areolar connective tissue; highly vascularized | Supplies nourishment to retina<br>Pigment absorbs extraneous light |
| Ciliary body | Ciliary smooth muscle and ciliary processes; covered with a secretory epithelium | Holds suspensory ligaments that attach to the lens and change lens shape for far and near vision<br>Epithelium secretes aqueous humor |
| Iris | Two layers of smooth muscle (sphincter pupillae and dilator pupillae) and connective tissue, with a central pupil | Controls pupil diameter and thus the amount of light entering the eye |
| **Retina (Internal Layer)** | | |
| Pigmented layer | Pigmented epithelial cells | Absorbs extraneous light<br>Provides vitamin A for photoreceptor cells |
| Neural layer | Photoreceptors, bipolar neurons, ganglion cells, and supporting Müller cells | Detects incoming light rays; light rays are converted to nerve signals and transmitted to the brain |

- در حفره مرکزی (Fovea centralis)، بیشترین دقت بینایی وجود دارد و دارای تعداد زیادی سلول مخروطی است.
- سلول‌های مخروطی، یدوپسین (فتوپسین) دارند و سلول‌های استوانه‌ای، ردوپسین دارند.

## گوش

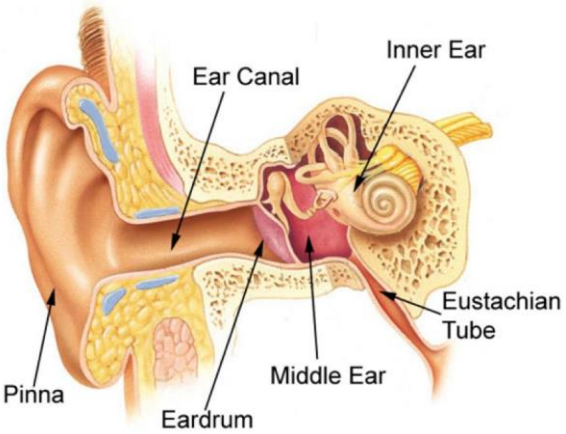


گوش به سه قسمت خارجی، میانی و داخلی تقسیم می شود. گوش از یک سوم به بعد گوش خارجی، به درون استخوان تمپورال می رود.

ساختار گوش خارجی شامل لاله گوش و مجرای گوش خارجی است.

بین گوش خارجی و میانی پرده صماخ وجود دارد. سطحی از پرده که رو به گوش میانی است، به استخوان های گوش میانی (چکشی، رکابی و سندانی) متصل است. این استخوان ها توپر بوده و مغزاستخوانی ندارند و منشا آن ها نیز neural crest است.

گوش میانی دوقسمت دارد: اتاق صماخی و مجرای استاش (که به سوی حلق می رود)

گوش داخلی نیز شامل حلزون، ناحیه دهلیزی و مجاری نیم دایره است.

## گوش خارجی

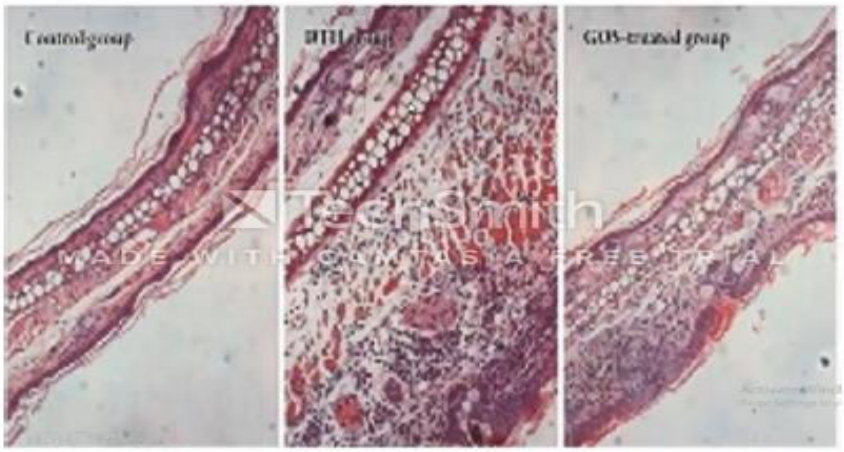

**لاله گوش (Auricle)**: در پایین، سمت چپ، مقطعی از گوش خارجی را داریم که در آن غضروف ارتجاعی (لذا لاله گوش پس از تغییر شکل، بدون دخالت به حالت اولیه خود بر می گردد) نیز دیده می شود. هم سطحی که مجاور مجرا است و هم سطحی که مجاور پوست سر است، پوست است. پس بافت شناسی لاله گوش خارجی شامل پوست، غضروف ارتجاعی و پوست است.



Telegram: @medical_k

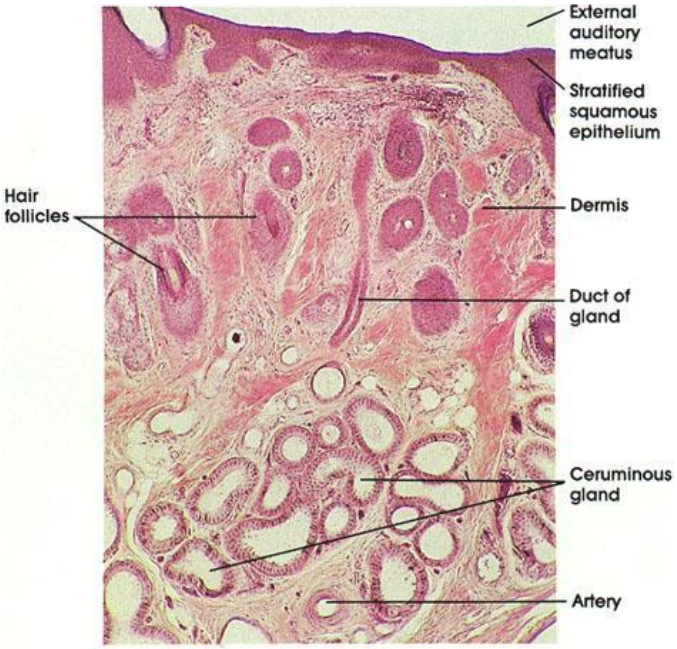


**مجرای گوش خارجی (External Auditory Meatus)**: در مقطع عرضی مجرا گوش خارجی اپی درم، درم و هایپودرم که غضروف ارتجاعی در آن وجود دارد را می بینیم. به همین خاطر وقتی در استخر یا زیردوش هستیم، با تحریک لاله گوش، آب از مجرای گوش بیرون می آید، بدون اینکه لازم باشد انگشتمان را در گوش وارد کنیم، چرا؟ چون در ساختار مجرای گوش خارجی هم غضروف ارتجاعی وجود دارد. در درم، مقاطع عرضی مو و عضلات راست کننده مو و غدد عرق مو و کیسه چربی را می بینیم. غدد عرق مجاری گوش اختصاصی بوده و Ceruminous Gland نام دارد و آن را در قسمت هایپودرم می بینیم. باتوجه به شکل، لومن این غده عرق گشاد است و در مجرای داخلی این لومن، ماده مترشحه Vax از این غده مشاهده می شود.

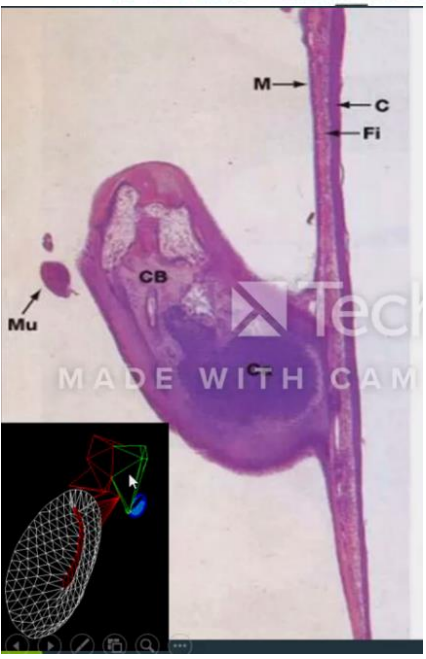


## صفحه صماخی (Tympanic Membrane)

دو سطح دارد، یک سطح آن مجاور مجرای گوش خارجی بوده و حاوی بافت پوششی مطبق سنگفرشی است، سطح دیگر آن مجاور استخوان های توپر گوش میانی در اتاق صماخی بوده و حاوی بافت پوششی مکعبی ساده است. درمیان این دو لایه نیز، یک بافت همبند از رشته های کلاژن وجود دارد که به صورت شعاعی قرار دارند.

گوش میانی

خود اتاق صماخی دارای یک لایه بافت پوششی ساده مکعبی است که وقتی به شیپور استاش می رود، ابتدای شیپور استاش بافت پوششی مکعبی ساده است اما وقتی به انتهای شیپور می رسیم، بافت پوششی مطبق کاذب مژه دار می شود چون به حلق منتهی می شود.

## گوش داخلی

از اهمیت بالایی برخوردار است. شامل ۳ بخش:

- حلزون (Cochlea)
- ناحیه دهلیزی (Vestibular)
- مجاری نیم دایره (Semicircular Canals(SC))

بخش های گوش داخلی شامل لابیرنت استخوانی محکم بیرونی و لابیرنت غشایی نرم درونی است (مشابه یک خودکار که شامل دولوله تودرتو است، لوله بیرونی سخت بوده و لوله داخلی نرم است). حد بین این دولابیرنت، مایعی در جریان است که منشا آن CSF بوده و پری لنف نامیده می شود و در داخل لابیرنت غشایی هم مایعی در جریان است که منشا آن نیز از CSF بوده و به آن اندولنف می گویند.

تمام این سه قسمت گوش داخلی دارای Hair Cell یا Bipolar Cell هستند که هرکدام از این سلول ها در هر سه قسمت گوش داخلی، تخصصی عمل می کنند و شکل استوانه ای دارند. سلول های مویی دارای زوائد Stereocilia هستند که مژه هایشان دارای اندازه های مختلف هستند و به واسطه اندولنفی که اطرافشان دارند حرکت می کنند و این حرکت به پیام عصبی تبدیل شده و مغز تشخیص خواهد داد که بدن انسان در چه وضعیتی قرار دارد. روی اینها یک Cell Coat (پوشش ژله ای)



Telegram: @medical_k

www.konkur.in


داریم که اوتولیت (Otoliths) نام دارند (البته در ناحیه وستیبولار، به آن اوتولیت می‌گویند.) و سلول های مویی را پشتیبانی می کند. پس بافت پوششی عصبی در گوش داخلی بوده و دارای Cell Coat هم هست.

## ناحیه وستیبولار

سلول های دوقطبی (مویی) در ناحیه وستیبولی Macula نام دارند و این Hair Cell یا Sensory receptor Cells توسط سلول های نگه دارنده (محاط کننده، supporting Cells) که لابه لای ماکولاها قرار دارند، چه در قاعده و چه در دیواره های جانبی، پشتیبانی و کاور می شوند. نمای میکروسکوپی و شماتیک از ماکولا را می بینیم:

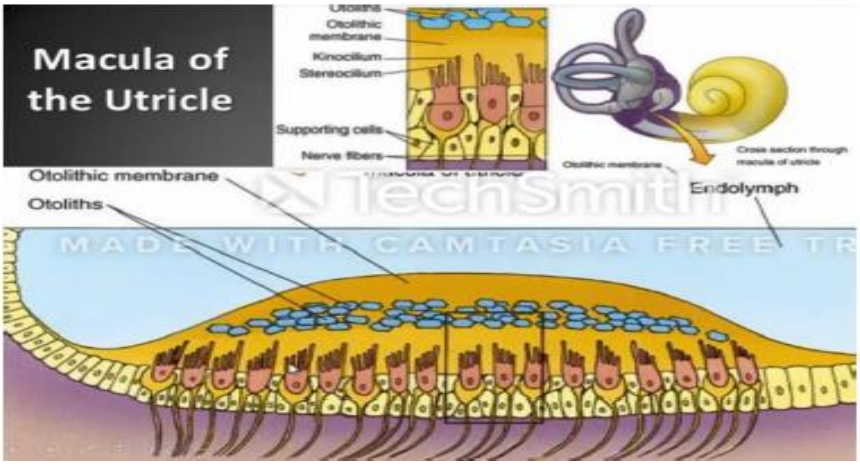





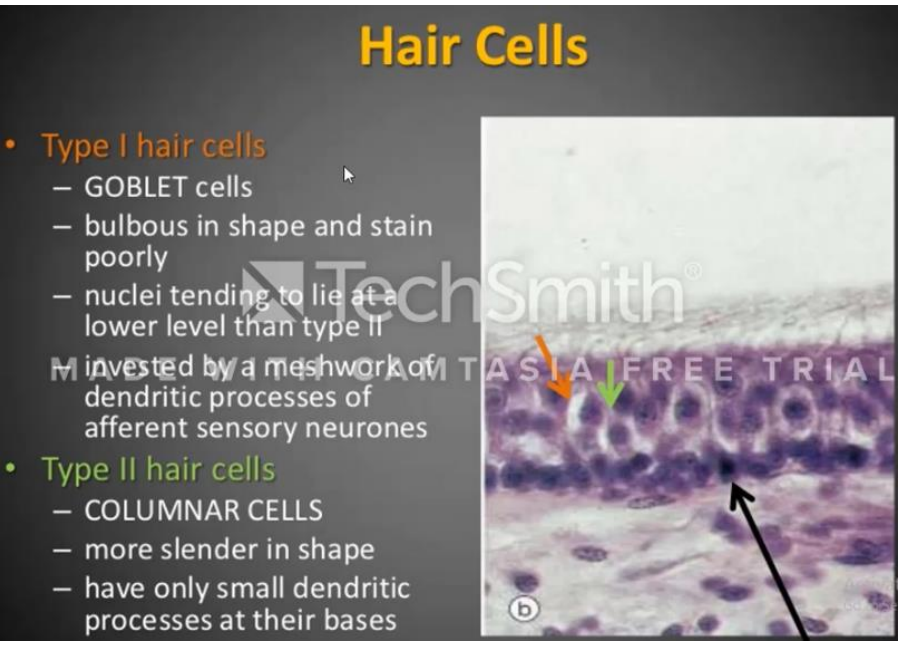


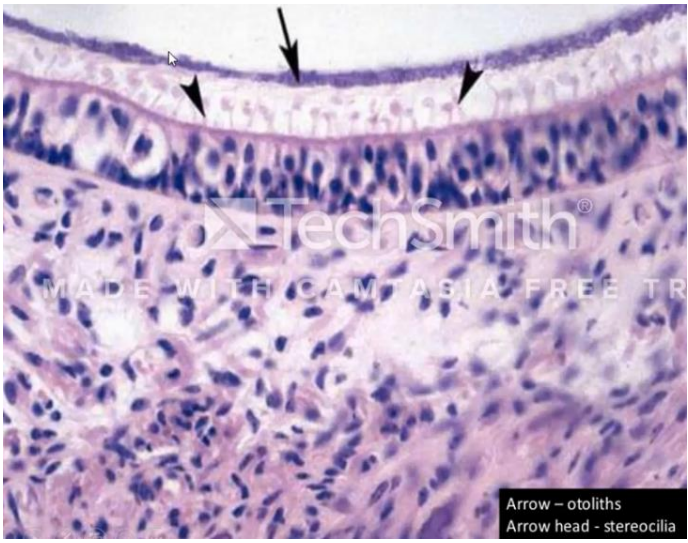


## مجاری نیم‌دایره (Semicircular ducts)

دارای سلول های دوقطبی است که هریک از این سلول ها توسط سلول های ساپورت کننده پشتیبانی می شوند دارای Cell Coat هم هستند. به سلول های موئی تیپ ۱ و ۲ در لابیرنت غشایی این مجاری نیم دایره، Cristae Ampularis می گویند که توسط Cupula (همان Cell Coat) ساپورت می شوند.



Telegram: @medical_k

دلیل اینکه تیپ ۱ و تیپ ۲ می گویند به خاطر استرئوسیلیاها و عملکرد متفاوتی است که در آن ها وجود دارد.

شکل شماتیک و میکروسکوپی را مشاهده می فرمائید:




- درنمای میکروسکوپی، برجستگی ها یا Crista ها دیده می شوند که روی آن ها Hair Cellها با پوشش Cupula می بینیم.

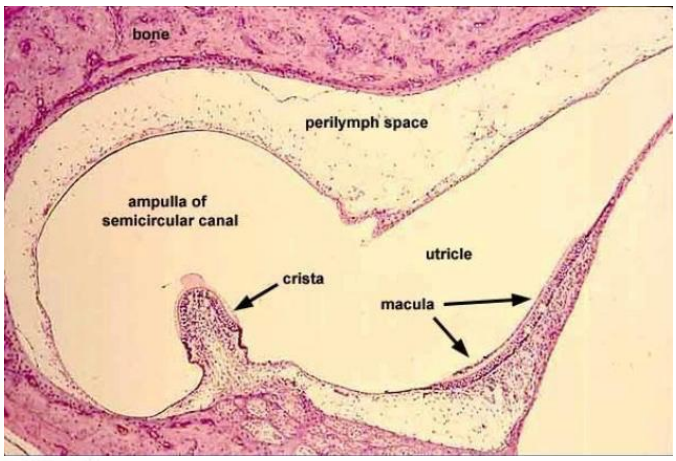


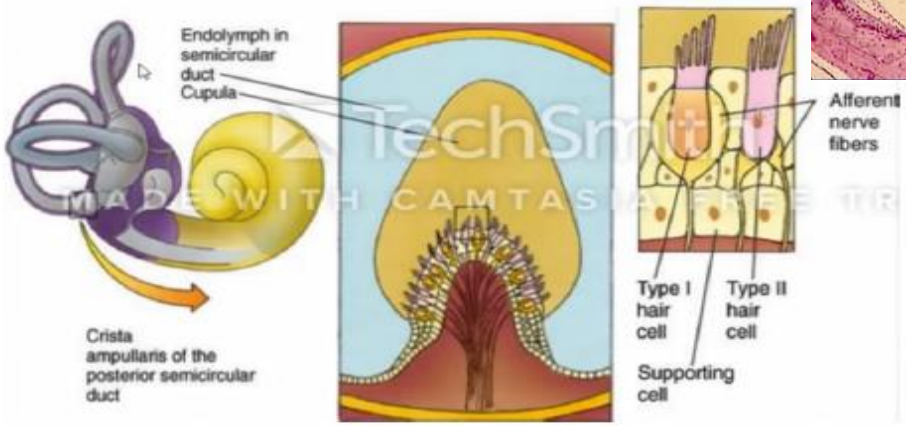


## مجرای حلزونی (Cochlear duct)

ناحیه لابیرنت غشایی کوکلئا، خودش سه مجرا (فضا) می شود:

- مجرای Scala Vestibuli
- Scala Media
- Scala Tympani

سلول های موئی-Inner And Outer Hair Cells-(که عضو کورتی (Organ Of Corti) نام گذاری می شوند) در Scala Media قرار دارند و توسط سلول های Supporting در ناحیه قاعده و ناحیه طرفی پشتیبانی می شوند. درنمای شماتیک برروی این ها پوششی به نام Membrane Tectorial که به عنوان یک Cell Coat عمل می کند، دیده می شود. در Cochlea گانگلیون Spiral (مارپیچی) را نیز می بینیم. (رفرنس: سلول‌های پشتیبان در اندام کورتی، شامل سلول‌های فالنژیال و پیلار است.)

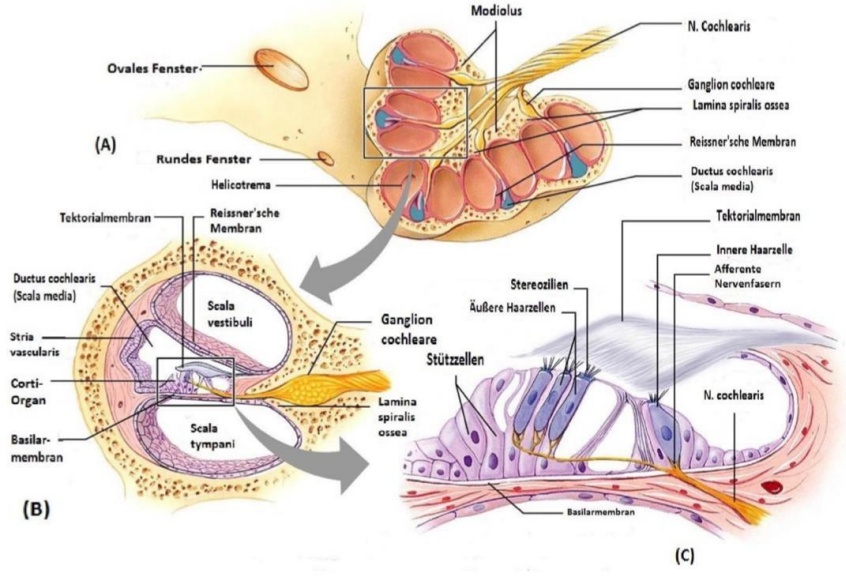


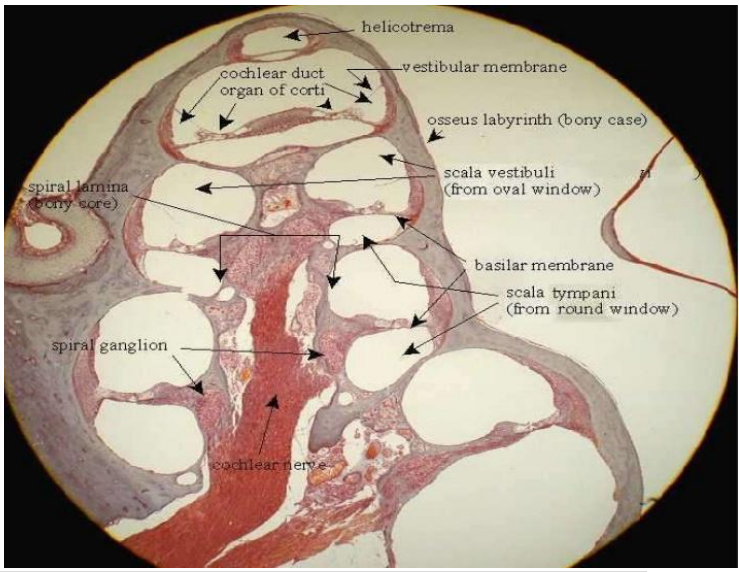




Telegram: @medical_k

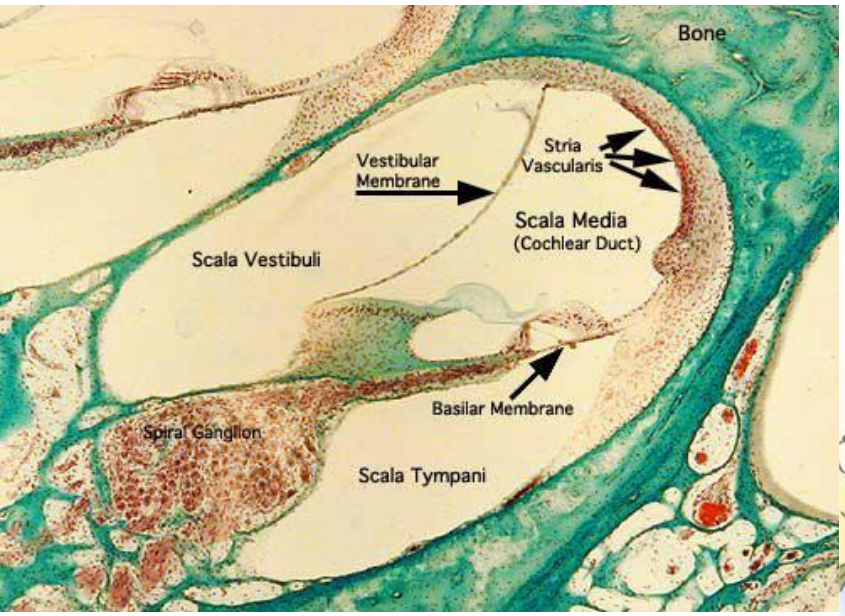


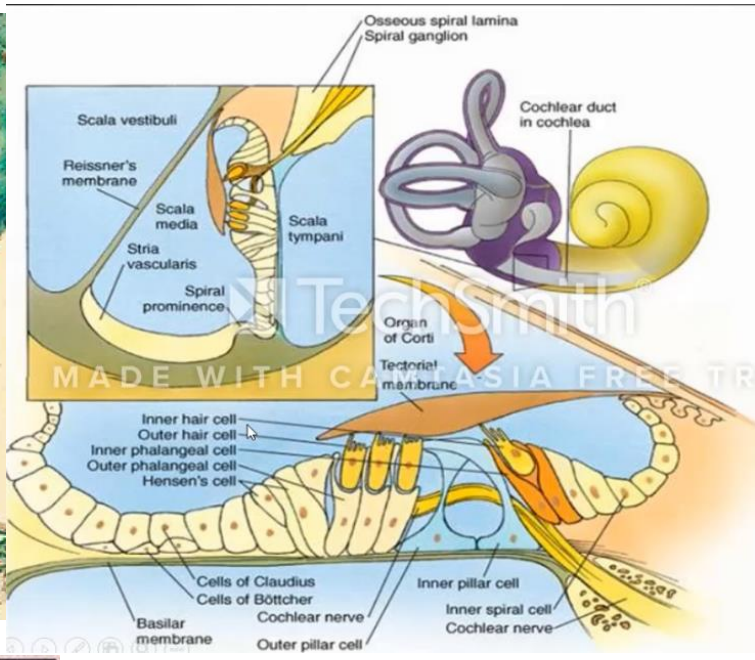


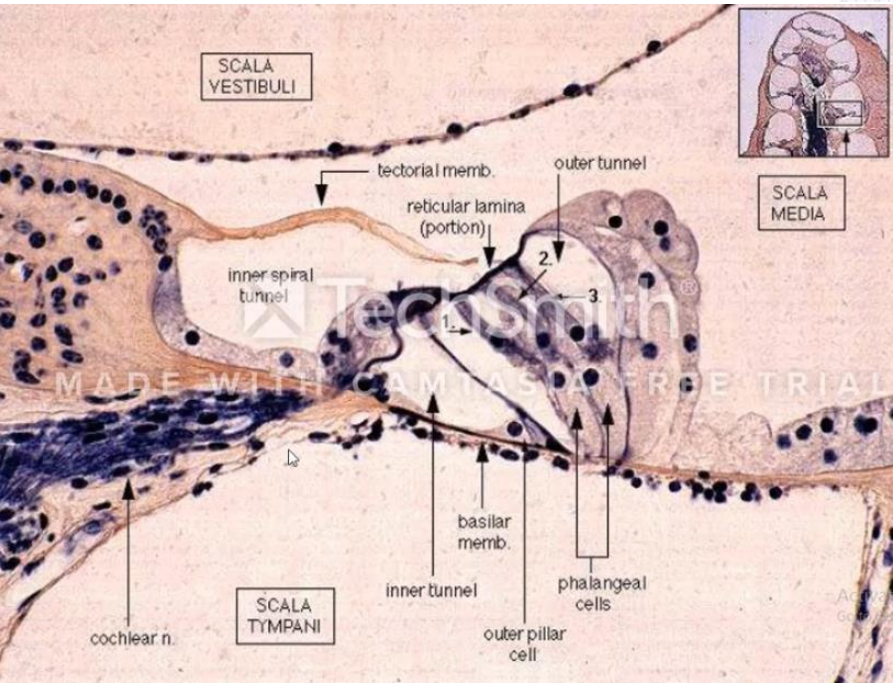


برای دیدن لام‌های بیشتر می‌توانید ویدیوی تدریس مشاهده کنید ☺






Telegram: @medical_k